This is a digital copy of a book that was preserved for generations on library shelves before it was carefully scanned by Google as part of a project to make the world's books discoverable online.

It has survived long enough for the copyright to expire and the book to enter the public domain. A public domain book is one that was never subject to copyright or whose legal copyright term has expired. Whether a book is in the public domain may vary country to country. Public domain books are our gateways to the past, representing a wealth of history, culture and knowledge that's often difficult to discover.

Marks, notations and other marginalia present in the original volume will appear in this file - a reminder of this book's long journey from the publisher to a library and finally to you.

Usage guidelines

Google is proud to partner with libraries to digitize public domain materials and make them widely accessible. Public domain books belong to the public and we are merely their custodians. Nevertheless, this work is expensive, so in order to keep providing this resource, we have taken steps to prevent abuse by commercial parties, including placing technical restrictions on automated querying.

We also ask that you:

+ *Make non-commercial use of the files* We designed Google Book Search for use by individuals, and we request that you use these files for personal, non-commercial purposes.
+ *Refrain from automated querying* Do not send automated queries of any sort to Google's system: If you are conducting research on machine translation, optical character recognition or other areas where access to a large amount of text is helpful, please contact us. We encourage the use of public domain materials for these purposes and may be able to help.
+ *Maintain attribution* The Google "watermark" you see on each file is essential for informing people about this project and helping them find additional materials through Google Book Search. Please do not remove it.
+ *Keep it legal* Whatever your use, remember that you are responsible for ensuring that what you are doing is legal. Do not assume that just because we believe a book is in the public domain for users in the United States, that the work is also in the public domain for users in other countries. Whether a book is still in copyright varies from country to country, and we can't offer guidance on whether any specific use of any specific book is allowed. Please do not assume that a book's appearance in Google Book Search means it can be used in any manner anywhere in the world. Copyright infringement liability can be quite severe.

About Google Book Search

Google's mission is to organize the world's information and to make it universally accessible and useful. Google Book Search helps readers discover the world's books while helping authors and publishers reach new audiences. You can search through the full text of this book on the web at `http://books.google.com/`

A propos de ce livre

Ceci est une copie numérique d'un ouvrage conservé depuis des générations dans les rayonnages d'une bibliothèque avant d'être numérisé avec précaution par Google dans le cadre d'un projet visant à permettre aux internautes de découvrir l'ensemble du patrimoine littéraire mondial en ligne.

Ce livre étant relativement ancien, il n'est plus protégé par la loi sur les droits d'auteur et appartient à présent au domaine public. L'expression "appartenir au domaine public" signifie que le livre en question n'a jamais été soumis aux droits d'auteur ou que ses droits légaux sont arrivés à expiration. Les conditions requises pour qu'un livre tombe dans le domaine public peuvent varier d'un pays à l'autre. Les livres libres de droit sont autant de liens avec le passé. Ils sont les témoins de la richesse de notre histoire, de notre patrimoine culturel et de la connaissance humaine et sont trop souvent difficilement accessibles au public.

Les notes de bas de page et autres annotations en marge du texte présentes dans le volume original sont reprises dans ce fichier, comme un souvenir du long chemin parcouru par l'ouvrage depuis la maison d'édition en passant par la bibliothèque pour finalement se retrouver entre vos mains.

Consignes d'utilisation

Google est fier de travailler en partenariat avec des bibliothèques à la numérisation des ouvrages appartenant au domaine public et de les rendre ainsi accessibles à tous. Ces livres sont en effet la propriété de tous et de toutes et nous sommes tout simplement les gardiens de ce patrimoine. Il s'agit toutefois d'un projet coûteux. Par conséquent et en vue de poursuivre la diffusion de ces ressources inépuisables, nous avons pris les dispositions nécessaires afin de prévenir les éventuels abus auxquels pourraient se livrer des sites marchands tiers, notamment en instaurant des contraintes techniques relatives aux requêtes automatisées.

Nous vous demandons également de:

+ *Ne pas utiliser les fichiers à des fins commerciales* Nous avons conçu le programme Google Recherche de Livres à l'usage des particuliers. Nous vous demandons donc d'utiliser uniquement ces fichiers à des fins personnelles. Ils ne sauraient en effet être employés dans un quelconque but commercial.

+ *Ne pas procéder à des requêtes automatisées* N'envoyez aucune requête automatisée quelle qu'elle soit au système Google. Si vous effectuez des recherches concernant les logiciels de traduction, la reconnaissance optique de caractères ou tout autre domaine nécessitant de disposer d'importantes quantités de texte, n'hésitez pas à nous contacter. Nous encourageons pour la réalisation de ce type de travaux l'utilisation des ouvrages et documents appartenant au domaine public et serions heureux de vous être utile.

+ *Ne pas supprimer l'attribution* Le filigrane Google contenu dans chaque fichier est indispensable pour informer les internautes de notre projet et leur permettre d'accéder à davantage de documents par l'intermédiaire du Programme Google Recherche de Livres. Ne le supprimez en aucun cas.

+ *Rester dans la légalité* Quelle que soit l'utilisation que vous comptez faire des fichiers, n'oubliez pas qu'il est de votre responsabilité de veiller à respecter la loi. Si un ouvrage appartient au domaine public américain, n'en déduisez pas pour autant qu'il en va de même dans les autres pays. La durée légale des droits d'auteur d'un livre varie d'un pays à l'autre. Nous ne sommes donc pas en mesure de répertorier les ouvrages dont l'utilisation est autorisée et ceux dont elle ne l'est pas. Ne croyez pas que le simple fait d'afficher un livre sur Google Recherche de Livres signifie que celui-ci peut être utilisé de quelque façon que ce soit dans le monde entier. La condamnation à laquelle vous vous exposeriez en cas de violation des droits d'auteur peut être sévère.

À propos du service Google Recherche de Livres

En favorisant la recherche et l'accès à un nombre croissant de livres disponibles dans de nombreuses langues, dont le français, Google souhaite contribuer à promouvoir la diversité culturelle grâce à Google Recherche de Livres. En effet, le Programme Google Recherche de Livres permet aux internautes de découvrir le patrimoine littéraire mondial, tout en aidant les auteurs et les éditeurs à élargir leur public. Vous pouvez effectuer des recherches en ligne dans le texte intégral de cet ouvrage à l'adresse `http://books.google.com`

REVUE
DE CHIRURGIE



REVUE
DE CHIRURGIE

COULOMMIERS
Imprimerie PAUL BRODARD.

REVUE
DE CHIRURGIE

PARAISSANT TOUS LES MOIS

DIRECTEURS : MM.

F. TERRIER
Professeur de clinique chirurgicale
à la Faculté de médecine de Paris,
Chirurgien de la Pitié,
Membre de l'Académie de médecine.

A. PONCET
Professeur de clinique chirurgicale
à la Faculté de médecine de Lyon,
Ex-chirurgien en chef de l'Hôtel-Dieu de Lyon,
Correspondant de l'Académie de médecine.

P. BERGER
Professeur de médecine opératoire
à la Faculté de médecine de Paris,
Chirurgien de l'hôpital Beaujon,
Membre de l'Académie de médecine.

E. QUÉNU
Professeur agrégé
à la Faculté de médecine de Paris,
Chirurgien de l'hôpital Cochin.

RÉDACTEUR EN CHEF : **M. F. Terrier.**

VINGT-TROISIÈME ANNÉE

XXVII

(JANVIER A JUIN 1903)

Avec 157 figures dans le texte.

FÉLIX ALCAN, ÉDITEUR
108, BOULEVARD SAINT-GERMAIN, 108
PARIS, 6e

1903

BOSTON MEDICAL
OCT 15 1903
LIBRARY.

CATALOGUED
OCT 15 1903
E. H. B.

BOSTON MEDICAL LIBRARY
OCT 15 1903
7548

CONTRIBUTION A LA PATHOGÉNIE DE L'HYDRONÉPHROSE INTERMITTENTE

BASSINETS ET URETÈRES DES NOUVEAU-NÉS [1]

Par M. P. BAZY,
Chirurgien de l'Hôpital Beaujon.

I

L'étude de l'hydronéphrose intermittente est encore entourée d'obscurités, que les opérations entreprises pour la guérir ont en grande partie dissipées, sans toutefois les faire disparaître; les faits que j'ai été à même d'observer ont avivé ma curiosité et m'ont engagé à pousser un peu plus loin les recherches dans ce sens.

Voici deux faits inédits d'hydronéphrose intermittente que j'ai traités avec succès par l'urétéro-pyélo-néostomie.

Observation I. — *Hydronéphrose infectée. Néphrotomie. Fistule rénale. Urétéro-pyélo-néostomie. Guérison.*

G..., vingt-quatre ans, entre dans mon service pour une énorme hydronéphrose infectée, envoyée par M. Fernet.

Son état est excessivement grave : accidents infectieux très sérieux. Je me borne à une simple incision du rein. Il s'écoule une grande quantité de liquide trouble, purulent.

L'exploration de la poche me permit de constater que l'uretère venait s'ouvrir à peu près au niveau de l'équateur de la vaste poche de l'hydronéphrose, à peu près comme dans le premier cas d'urétéro-pyélo-néostomie que j'ai publié dans cette Revue (*Revue de Chirurgie*, 1897).

Je bornai là mon intervention. L'état général se releva rapidement et devint bientôt florissant.

1. Je n'étudierai pas dans ce travail l'hydronéphrose tout entière; je me bornerai au type de l'hydronéphrose intermittente, et encore n'aurai-je en vue que la pathogénie. Je ne m'occuperai pas non plus du traitement. La lecture des deux opérations dont il est ici question montrera ce qu'il est possible et utile de faire dans la majorité des cas.

Il restait une fistule urinaire rénale par laquelle s'écoulait de l'urine que l'on recueillait au moyen d'un tube de caoutchouc. Je pus faire analyser cette urine et je constatai que les matériaux, et en particulier l'urée, sécrétés

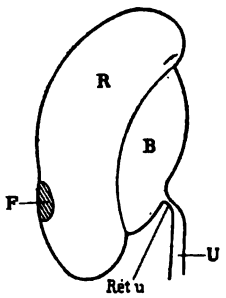

Fig. 1. — Rein antérieurement hydronéphrotique avec rétrécissement de l'orifice de l'uretère (fig. schématique). — *R*, rein ; *B*, bassinet ; *F*, fistule rénale ; *U*, uretère ; *Rét. u*, Rétrécissement de l'uretère.

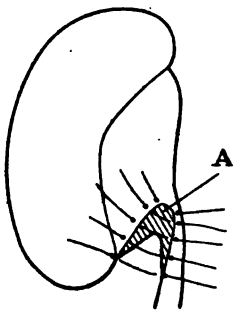

Fig. 2. — Même rein. — *A*, rétrécissement sectionné ; mode de placement des fils.

par ce rein, équivalaient à environ un quart de l'excrétion totale. Je pensai que cela suffisait pour justifier la conservation et je procédai à l'urétéro-pyélo-néostomie le 13 janvier 1902.

Je copie d'après mon registre d'opérations.

Urétéro-pyélo-néostomie; *voie lombaire*.

Incision sur la cicatrice, contournant de chaque côté l'orifice fistuleux.



Fig. 3. — Même rein. — Fils noués.

Fig. 4. — Aspect de l'orifice urétéro-pyélique (Fig. demi-schématique).

On arrive assez rapidement sur le rein qu'on décortique, et on voit que la fistule siège au niveau de son extrémité inférieure (fig. 1) : ce qui, jusqu'à un certain point, peut en expliquer la persistance; on continue à décortiquer le rein : ce qui se fait assez difficilement, à cause des adhérences et de la transformation fibreuse de la capsule cellulo-adipeuse. On arrive sur le bassinet qui est légèrement dilaté. On recherche l'uretère, qu'on trouve assez facilement; il paraît normal.

On cherche, en mettant une sonde cannelée dans la fistule, à trouver l'orifice supérieur de l'uretère et à y pénétrer. On ne peut y parvenir.

On dégage donc cette extrémité supérieure, qui est entourée de tissus scléreux; on fait une incision sur cet uretère et on met une sonde dans son intérieur. Cette sonde pénètre très facilement de haut en bas dans le bout inférieur, mais elle est vite arrêtée, quand on la dirige de bas en haut vers le bassinet. On finit cependant par franchir l'orifice rétréci; on incise alors le bassinet et l'uretère dans le sens vertical, sur une étendue d'un bon centimètre, de façon à avoir un abouchement aussi large que possible (A, fig. 2).

On suture alors, comme il est indiqué sur la figure 3, les lèvres postérieures de l'incision urétérale et de l'incision pyélique et les lèvres postérieures entre elles par 7 points de catgut. On réduit le rein. On suture la fistule rénale. On met deux drains, l'un au niveau de l'anastomose pyélo-urétérale, l'autre au niveau de la fistule rénale. Suture des muscles, suture de la peau. La guérison a eu lieu sans incident et très rapidement. Après 4 jours, le drain était enlevé. La plaie était bientôt fermée. La guérison se maintient. J'ai appris depuis qu'elle avait eu des hématuries. J'en ignore la cause. J'ai ensuite appris qu'elle était morte.

Ce rein était tout à fait caché sous les fausses-côtes et il ne débordait la 12e côte que de deux centimètres.

Sur son bord convexe, ni au-dessus, ni au-dessous de la fistule, on ne voyait la trace de l'incision primitive.

Obs. II. — *Hydronéphrose intermittente droite. Urétéro-pyélo-néostomie. Guérison.*

L..., femme, trente-six ans, entre dans mon service, salle Huguier, hôpital Beaujon, le 18 juin 1901.

Trois enfants, le dernier il y a trois ans. Un mois après l'accouchement,

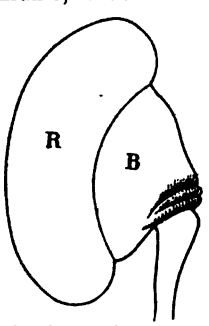

Fig. 5. — Hydronéphrose intermittente. Plicatures de l'uretère à son origine (Fig. demi-schématique). — *R*, rein; *B*, bassinet.

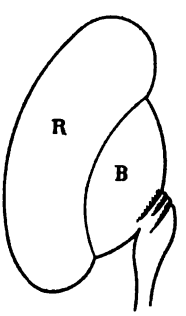

Fig. 6. — Plicatures en partie sectionnées.

à sa première sortie, elle fait une chute sur les fesses et souffre pendant quinze jours du coccyx.

Trois semaines après l'accident, douleurs dans les reins et dans le ventre. Un mois et demi après, elle rend tout à coup en urinant une grande quan-

tité de liquide, « comme si une poche s'ouvrait », et elle compare cette émission de liquide à celle qui résulte de la rupture de la poche des eaux.

Au bout de trois mois, son médecin, le Dr Berton (de Triel), constate que son rein est déplacé et conseille le port d'une ceinture.

La malade éprouve, de temps en temps, après une période de gêne et de douleur dans le flanc, une envie brusque d'uriner et elle rend une grande quantité d'urine ; le soulagement est immédiat.

Actuellement, on sent dans le flanc droit une grosse masse qui va presque à la ligne médiane, descend à un travers de doigt en dessous de l'ombilic, de consistance ferme, tendue, fluctuante, régulière, prenant contact avec la

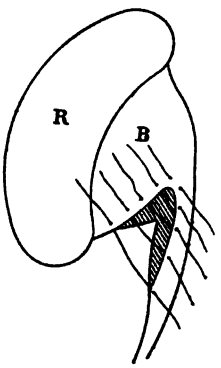

Fig. 7. — Orifice urétéral reconstitué. — Placement des fils antérieurs.

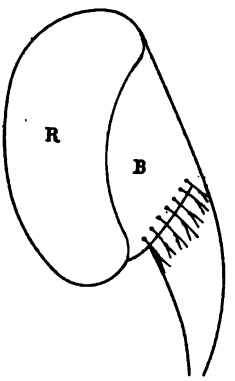

Fig. 8. — Orifice urétéral reconstitué. Fils noués.

fosse lombaire et se déplaçant d'avant en arrière et d'arrière en avant par la palpation bimanuelle.

La malade réduit la tumeur et la fait disparaître en prenant la position inversée.

19 juin. Le lendemain de son entrée, on trouve la poche moins tendue, moins volumineuse, moins à fleur de peau ; du reste, elle a uriné davantage.

L'opération est décidée pour le 21 juin. Mais, avant l'incision de la peau, une alerte chloroformique oblige à faire la respiration artificielle par l'élévation et l'abaissement alternatifs des bras ; quand la malade est revenue à elle-même, on constate que la tumeur n'existe plus. On sonde la malade et on retire 70 grammes d'urine. La malade avait été sondée avant d'être apportée à la salle d'opération : c'est donc l'urine venant de l'hydronéphrose.

Je la fais analyser, et l'analyse donne les résultats suivants :

Volume	70 cc.
Réaction alcaline.	
Densité	1010
Glycose	0
Albumine	0
Urée	8,82 par litre.
Acide urique	Traces indosables.

Indican	néant.
Acétone	néant.
Chlorure en Nacl	3,10 par litre.

Examen microscopique. Urine très limpide; n'a donné aucun dépôt.

Le petit volume de l'urine n'a pas permis de faire une analyse plus complète.

L'urine de la vessie, c'est-à-dire l'urine du rein sain, peut-être mélangée d'un peu d'urine du rein malade, donne comparativement les résultats suivants :

Volume	460
Réaction	faiblement acide.
Densité	1021
Glycose	0
Albumine	traces.
Urée	17,65 par litre.
Acide urique	0,34 par litre.
Urobiline	traces.
Indican	0
Acétone	0
Pigments biliaires	0
Chlorure en Nacl	7,50 par litre.
Acide phosphorique	2,45 par litre.

4 jours après, le 25 juin, la malade étant rétablie, je l'opère; anesthésie à l'éther.

Urétéro-pyélo-néostomie par voie abdominale.

Incision de 12 centimètres environ, parallèle au bord externe du muscle droit.

L'abdomen ouvert, on écarte en dedans le côlon dilaté. On voit la petite tubérosité de l'estomac, la vésicule biliaire et le bord inférieur du foie. On incise le péritoine prérénal le long du bord droit du duodénum. On remarque qu'on détache assez difficilement le bassinet de ce péritoine. On est même obligé de le sculpter; à un moment donné, on voit très manifestement le bassinet qui est épaissi, blanchâtre et d'apparence fibreuse; il paraît avoir le volume d'un œuf de poule; le rein était assez pâle et non adhérent; il est même très mobile dans la capsule.

On dégage l'uretère, qui n'est pas dilaté, ni épaissi. Cet uretère semble s'engager sous une bride transversale, au niveau de laquelle la dissection des tissus graisseux est difficile.

On sectionne cette bride avec précaution. Il y a au centre un petit vaisseau à lumière très étroite et dont les parois apparaissent très épaissies. On peut alors voir l'uretère se continuer comme à plein canal avec le bassinet. Néanmoins, à l'union du bassinet et au-dessus du point où était la bride, on constate une dilatation. Dans ce point, en saisissant le bassinet, on sent un épaississement.

Afin de se rendre compte du mode d'abouchement de l'uretère dans le bassinet, on ouvre le bassinet et le calice par la partie inférieure. On voit alors le bassinet ouvert, comme plié.

Il y a une plicature que l'on défait en la sectionnant avec le bistouri. On sectionne le bassinet et l'uretère longitudinalement sur une hauteur de trois centimètres environ et on suture l'extrémité inférieure de l'incision avec l'extrémité supérieure, de façon à faire un abouchement aussi complet que possible. On met ainsi neuf points de suture. Cela fait, on ferme en suturant le péritoine périrénal au péritoine pariétal, de façon à extérioriser le champ de la suture du bassinet. Cette suture facile en dehors, l'est beaucoup moins en dedans; cependant des tissus graisseux ferment l'intervalle. On met un drain et on ferme par trois plans de suture le reste de l'incision, deux pour les muscles, un pour la peau.

Pansement aseptique, éthérisation.

On avait ponctionné avant d'ouvrir le bassinet et on avait recueilli deux cuillères à soupe de liquide du bassinet.

Pendant 3 jours la malade rend de l'urine hémorragique.

Elle quitte l'hôpital le 19 juillet.

Le 27 juillet, le mari de la malade apporte un peu d'urine hémorragique. Cet accident ne s'est plus reproduit.

Juin 1902 (un an après). La malade va très bien.

Dans un troisième cas, que j'ai observé avec le Dr Thuvien, les accidents d'hydronéphrose avaient duré une dizaine d'années et avaient été pendant longtemps méconnus. Le Dr Thuvien l'avait reconnue et avait proposé une intervention qui fut refusée. Quand je vis la malade, l'hydronéphrose était devenue fixe, et la fixation de la tumeur avait coïncidé avec une élévation passagère de la température, qui fut justifiée et expliquée par le trouble du liquide que nous avons retiré de la poche hydronéphrotique.

Voici, du reste, cette observation et, ce qui est plus intéressant, l'opération et le dessin de la pièce.

Mme P..., trente-neuf ans, souffrait depuis plusieurs années du côté *gauche* d'une façon intermittente, mais très pénible.

La cause de ses souffrances a été longtemps méconnue par les médecins qui l'ont soignée. Quand le Dr Thuvien fut appelé à la voir, il n'hésita pas à diagnostiquer l'hydronéphrose intermittente et il conseilla une intervention qui fut refusée.

Il y a un mois, il est appelé parce que la malade a une crise douloureuse et qu'elle a eu un accès de fièvre violente, de 40°. Cet accès est passager et ne se reproduit plus.

Il constate alors l'existence d'une tumeur fixe, ayant tous les caractères d'une hydronéphrose.

Cette fois-ci, la réduction n'a pas lieu et, après un mois, comme la malade continuait à souffrir, non d'une manière aiguë comme dans les autres crises, mais continuellement, que, d'autre part, l'état général n'était pas très bon, après un mois, on me fit appeler; je confirmai le diagnostic de M. Thuvien et proposai une intervention qui fut acceptée.

Je me proposais de faire l'urétéro-pyélo-néostomie et de la faire transpéritonéale, pensant qu'il n'y avait pas d'infection. Je n'avais pas accordé assez d'importance à l'accès de fièvre du début.

Je la fais transporter dans une maison de santé et je l'opère le 28 octobre 1901, avec le concours du Dr Thuvien et de mes internes, Berthier et Mouchotte.

Incision verticale latérale de 12 centimètres au niveau du rein gauche. J'arrive sur le rein après refoulement du côlon descendant vers la ligne médiane, incision du péritoine postérieur, mise à nu du bassinet, qui est ponctionné et d'où je retire un liquide louche.

Je vois que la poche est infectée; celle-ci vidée, je palpe le rein, qui me paraît bien diminué d'épaisseur. Ces deux constatations me font décider séance tenante la néphrectomie. L'analyse du liquide que j'ai retiré m'a montré que j'avais eu raison.

Le liquide extrait, qui mesurait 570 cc., ne contenait que 1 gramme d'urée par litre.

L'état de l'uretère était intéressant.

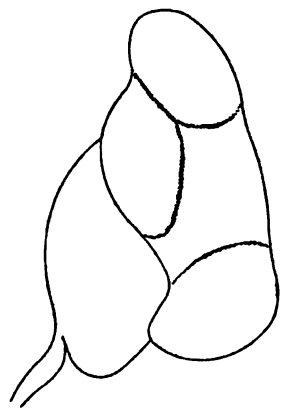

Fig. 9. — Hydronéphrose intermittente avec rétrécissement de l'orifice urétéral.

On voit sur la poche (et c'est moins visible, maintenant qu'elle est vide, que quand elle était pleine et distendue) que l'orifice de l'uretère était au-dessus de l'extrémité inférieure du bassinet et qu'en outre, dans le point d'implantation, il existait un rétrécissement; et on comprend que, quand la poche était pleine, l'uretère devait s'appliquer sur elle, étant d'autant plus comprimé qu'elle était plus pleine.

J'ai eu en outre à faire une néphrectomie secondaire à un malade à qui j'ai fait une néphrotomie pour hydronéphrose infectée. J'ai eu toutes les peines du monde à enlever le bassinet, qui était si adhérent aux organes voisins, et en particulier au péritoine, que j'ai dû, sous peine d'ouvrir le péritoine, laisser des lambeaux de ce bassinet. Ce que j'ai pu en voir m'a permis de penser qu'il s'agissait, comme dans d'autres cas que j'ai vus, d'une plicature de l'uretère sur le bassinet. Le tissu graisseux périnéphrique avait disparu et, sur une étendue assez considérable, la cavité péritonéale était limitée par une lame mince, qui flottait, agitée de mouvements de va-et-vient à chacun des deux temps de la respiration. Il y avait donc très manifestement, dans tous ces cas, des adhérences du bassinet et de l'uretère aux organes voisins.

Ce sont ces adhérences qui m'ont frappé, comme elles m'ont frappé dans les trois autres cas où j'ai refait des abouchements

d'uretère dans le bassinet, et dans les deux autres observations que je cite.

Dans la dissection que j'ai dû faire du bassinet et de l'uretère pour les aboucher, l'impression que j'ai eue et qu'ont eue aussi mes aides, a été que nous nous trouvions en présence de plicatures maintenues par des brides extérieures, par des tractus fibreux dont la section a suffi pour les libérer et les faire disparaître. Le fait était très visible dans la deuxième opération; dans la première, au contraire, il y avait plutôt un rétrécissement vrai à l'union de l'uretère et du bassinet, comme dans la troisième.

Toutes ces constatations anatomiques ont été mises en relief dans le travail, devenu classique, de MM. F. Terrier et Marcel Baudouin (*Revue de Chirurgie*, 1891).

Ces plicatures, ces rétrécissements étaient-ils acquis? Quelle en était la cause? Je ne parle pas du dernier cas, où l'ablation du bassinet, très laborieuse et incomplète, n'a pu me permettre de bien juger les faits, ni de me rendre un compte exact des dispositions anatomiques; je me borne à parler des autres; et je dois les diviser en cas infectés, et cas non infectés.

Deux de ces cas étaient infectés : ce sont ceux des observations I et III. Ici, on pouvait invoquer, pour expliquer ces productions fibreuses péri-pyéliques, péri-urétérales, une infection qui s'était transmise de la muqueuse de l'uretère et du bassinet au tissu conjonctif entourant ces organes; dans les deux autres, il n'était guère possible d'invoquer cette cause, du moins en apparence, puisque le liquide était clair, puisqu'il n'y avait aucun signe d'infection; du reste, c'eût été reculer la difficulté, parce qu'avant d'avoir été infectée, l'hydronéphrose de la première observation avait dû être aseptique; sans cela, elle n'eût probablement pu se développer, et on se serait trouvé en présence d'une pyélo-néphrite simple, sans développement notable du bassinet. Il faudrait donc encore expliquer le développement de l'hydronéphrose avant toute infection préalable.

II

J'ai pensé que la meilleure façon de se rendre compte de la production de ces accidents, et du développement de ces grandes poches hydronéphrotiques, était de prendre des nouveau-nés, de voir quelle était la forme des uretères et des bassinets, non modifiés par la vie et la fonction, de voir les différents modes d'abouchement, s'il en existait, les rapports qu'ils peuvent affecter entre eux. J'ai pris des nouveau-

nés pour être bien sûr que ces organes n'avaient pas subi de modifications du fait de l'évolution, de l'âge, des maladies, etc.

MM. F. Terrier et Marcel Baudouin, dans le mémoire si important qu'ils ont publié et où j'ai pu retrouver décrites toutes les lésions, toutes les particularités que j'ai pu constater dans les opérations que j'ai faites, ont fait ces études d'uretères; ils ont notamment étudié la collection des moulages urétéraux de mon collègue et ami M. le Prof. Poirier.

J'ai pensé ne pas devoir suivre leur exemple, précisément parce que ces uretères et ces bassinets sont trop normaux, si je puis m'exprimer ainsi, parce que, s'ils avaient été capables d'hydronéphrose intermittente, on n'eût pu le montrer; ils auraient été traités, opérés.

C'était donc à des uretères et à des bassinets de nouveau-nés, à des bassinets susceptibles de pouvoir plus tard être atteints d'hydronéphrose, qu'il fallait s'adresser, et non à des bassinets incapables de cette déformation et qui devaient rester normaux pendant toute la vie de l'individu à qui ils appartenaient.

Les uretères et bassinets d'adultes sont trop normaux. A l'âge adulte, on ne peut voir que des bassinets bien conformés; tous ceux qui ne l'étaient pas suffisamment bien sont devenus malades, ou ils ont fait de la pyonéphrose, ou de l'hydronéphrose intermittente. On ne peut les mouler, précisément parce qu'ils avaient tout ce qu'il fallait pour ne point devenir pathologiques.

Il fallait donc prendre des uretères de nouveau-nés, qui n'avaient eu ni le temps, ni l'occasion de devenir malades, de modifier ni leurs formes, ni leur situation.

Pour toutes ces recherches, j'ai fait appel à l'expérience, à l'habileté et à la complaisance inépuisable de M. le docteur Marcille, ancien aide d'anatomie, qui s'est fait remarquer par des travaux si intéressants et si originaux sur les lymphatiques.

Les injections ont été faites de bas en haut. Pour réussir l'injection des calices, il est nécessaire de faire une brèche dans le rein, de manière à faire sortir en partie la matière injectée.

Ces injections ont été faites, les uretères laissés en place, de façon que les moindres particularités fussent mises en relief et par corrosion, de manière à laisser en place la préparation, qui a été ensuite retirée avec précaution et dessinée à la chambre claire.

Nous avons trouvé les formes les plus diverses, les dispositions les plus bizarres, des uretères très volumineux, et d'autres petits. Nous en montrerons (10, 14, 15) qui ont l'air de petits intestins, tel-

lement ils sont volumineux [1]; les uns assez réguliers dans toute l'étendue injectée (c'est le plus petit nombre); d'autres présentant des rétrécissements, des torsions, des plicatures.

M. Marcille a injecté un très grand nombre de pièces. Toutes

Fig. 10.

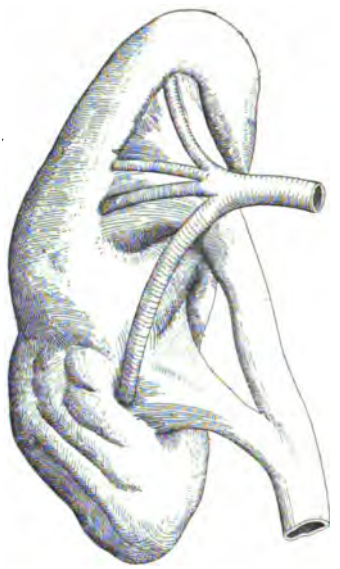

Fig. 11. — Hydronéphrose infectée enlevée par néphrectomie. Bassinet bifurqué.

n'ont pas réussi; nous en donnons ici seulement 63 : 32 du côté droit; 31 du côté gauche.

Les pièces injectées étaient au nombre de plus d'une centaine; les autres n'ont pas été dessinées.

Sur 63 cas, nous n'avons trouvé que 15 fois des uretères ne présentant ni à leur origine, ni sur leur parcours, une anomalie notable. ce sont les n°s 38, 39, 40, 41, 42, 43, peut-être les n°s 34, 35, 41 peuvent-ils être considérés comme légèrement irréguliers.

Tous les autres présentaient des plicatures, des rétrécissements

1. Ces volumineux uretères, ces uretères facilement dilatables nous expliquent pourquoi on peut voir passer du rein dans la vessie de volumineux calculs, soit sans douleurs, soit en déterminant des douleurs aiguës; et ces calculs sont quelquefois assez gros pour être retenus dans la vessie, sans pouvoir passer par le col vésical; d'autres fois, au contraire, ils peuvent déterminer des coliques néphrétiques soit intenses, soit intenses et prolongées à la fois; par exemple le n° 10 et d'autres qu'on trouvera dans le cours de ce travail.

ou des torsions en nombre plus ou moins grand; rarement il n'existait qu'une seule anomalie.

J'étudierai ces anomalies ou dispositions dans deux régions : suivant qu'elles siègent à l'embouchure de l'uretère dans le bassinet, ou bien sur le trajet de l'uretère.

35 fois il existait une de ces dispositions à l'union de l'uretère et du bassinet; 36 fois il existait des modifications sur le trajet de l'uretère, soit en même temps que les premières, soit seules. Mais le plus souvent on trouve des anomalies à la fois à l'embouchure de l'uretère et sur le trajet de ce dernier.

8 fois seulement il y a quelque chose à l'embouchure du bassinet, sans anomalies sur l'uretère, 12 fois, et peut-être 13, sur l'uretère, sans une anomalie à l'embouchure.

Nous avons divisé les anomalies en trois catégories, et nous distinguons les *rétrécissements*, les *plicatures*, les *torsions*.

Les rétrécissements sont de beaucoup les plus fréquents : au niveau de l'embouchure de l'uretère, nous trouvons 31 fois un rétrécissement; nous ne trouvons que 4 plicatures et 1 torsion.

Sur le trajet de l'uretère, nous trouvons 27 fois des rétrécissements, dont 9 doubles; en outre, 2 fois le rétrécissement commence à l'origine de l'uretère; 15 fois des plicatures : sur 3 pièces, elles sont uniques, sur les autres, elles sont multiples, et leur nombre va de 2 à 6; 3 fois nous trouvons des torsions, et il y en a 2 une fois et 1 une fois.

Ces rétrécissements ont des dimensions variables; nous n'avons guère tenu compte que des rétrécissements prononcés, indiscutables, dont le diamètre tranchait avec celui du reste de l'uretère.

Qu'ils existent réellement ou qu'ils soient le résultat du mode opératoire, ils n'en indiquent pas moins que dans le point rétréci, l'uretère était moins dilatable sous l'influence de l'injection, que cette difficulté de dilatation siégeât dans les parois elles-mêmes du conduit ou qu'elle eût sa cause dans des lésions ou des dispositions des organes voisins. Il semble toutefois que le rétrécissement soit dû aux parois elles-mêmes; car on ne voit pas comment, les intestins étant enlevés, il pourrait exister en dehors de l'uretère une cause quelconque de rétrécissement, surtout quand il s'agit d'un rétrécissement d'une certaine longueur.

Ces rétrécissements ont été divisés en *annulaires* ou *linéaires*, *courts* ou *longs*.

Il n'est pas nécessaire de donner de longues explications pour montrer ce qu'il faut entendre par chacun de ces trois mots : le premier se définit et s'indique facilement; le rétrécissement long est celui qui mesure environ un demi-centimètre ou plus; le court est

celui qui ne peut être qualifié d'annulaire ou linéaire. Sans doute, celui-ci pourrait être attribué à une bride extérieure aux parois mêmes du conduit, mais il faudrait admettre que cette bride est circulaire, ce qui ne paraît guère probable.

Tout au contraire, on peut admettre que les plicatures sont dues à des brides extérieures, tout en pensant qu'il est impossible de nier qu'elles ne puissent tenir à une disposition des parois elles-mêmes, dont une partie de la circonférence peut être épaissie en un point déterminé, et par suite, moins extensible.

Les torsions peuvent être le résultat soit de modifications des parois de l'uretère, soit de brides extérieures qui s'enrouleraient autour du conduit.

Je serais disposé à penser que les plicatures et les torsions ont leur origine dans la paroi elle-même de l'uretère, si je considère les dispositions qu'affecte le conduit urétéral dans le cas d'inflammation chronique, quand les parois sont épaissies et dilatées. En effet, dans ces cas, on voit, une fois l'uretère ouvert, — et cette disposition est très visible sur un dessin publié par Hallé dans sa thèse, d'après une pièce que j'ai déposée au musée Guyon, à Necker, — on voit, dis-je, des replis falciformes, quelquefois presque annulaires, cloisonnant en partie l'uretère et paraissant manifestement formés aux dépens de la paroi urétérale épaissie. Il semble qu'il s'agisse bien, dans ce cas et les cas analogues, de replis de la muqueuse refoulés par des épaississements de la musculeuse et de la celluleuse sous-jacentes.

Il est évident que quand on voit ces dispositions particulières de l'uretère, on peut avoir l'explication de beaucoup d'accidents et de lésions que l'on peut observer consécutivement dans ces organes, et en particulier dans le bassinet et les calices.

Les plicatures, les torsions doivent ici, comme pour l'intestin, augmenter, quand, pour une raison ou pour une autre, il existe une stase de l'urine dans l'uretère, due à un obstacle situé en aval d'elles.

La plicature est d'autant plus grande probablement que la stase est prononcée et se prolonge davantage.

Le poids de l'uretère et celui du rein situés au-dessus augmentant, ceux-ci tendent à tomber, à descendre, et la plicature, la torsion augmentent.

Quand on songe à la multiplicité des causes d'arrêt qu'on peut observer en pareil cas, depuis l'arrêt dans la vessie, soit physiologique (rétention volontaire d'urine), soit pathologique, jusqu'à l'arrêt dans l'orifice pyélique de l'uretère, en passant par tous les points du trajet urétéral, qui peuvent être comprimés soit par l'S iliaque à

gauche, soit par le cæcum à droite, on comprend qu'une plicature existante puisse être augmentée peu à peu par la répétition des mêmes causes, et ainsi peut s'expliquer qu'une hydronéphrose puisse se développer, et ainsi peut s'expliquer qu'une infection par voie descendante puisse se produire facilement, une stase étant d'autant plus facile qu'un arrêt dans le cours de l'urine peut se produire plus facilement.

Une fois amorcée, si je puis m'exprimer ainsi, cette plicature

Fig. 12.

Fig. 13.

Fig. 14.

Fig. 15.

aura beaucoup de tendance à se reproduire, et il suffira de la plus petite des causes pour la produire à nouveau.

Ces considérations s'appliquent aussi bien à l'embouchure de l'uretère qu'à l'uretère lui-même, et on comprend très bien qu'une hydronéphrose puisse se produire facilement dans ces conditions. Mais il est encore d'autres considérations qui peuvent s'appliquer au bassinet et à son orifice de communication avec l'uretère.

En effet, si, sur les moulages que nous avons faits, nous examinons la forme et la disposition du bassinet, nous pouvons établir des classifications.

Tout d'abord, nous voyons des bassinets volumineux, et paraissant faire en dehors du rein une saillie plus ou moins grande, ne paraissant pas se laisser coiffer, entourer par les moulages des calices, même quand ceux-ci sont très nettement dessinés et formés. D'autres, au contraire, sont entourés sur trois côtés par les calices,

qui les débordent et les enferment entre eux; un certain nombre sont douteux. D'où trois catégories que j'appellerai : bassinets *extérieurs* (par rapport au rein), ou *saillants*; *intérieurs* (contenus dans le hile du rein); *intermédiaires*.

Enfin, un certain nombre n'existent pas à l'état de cavité à propre-

Fig. 16.

Fig. 17.

Fig. 18.

Fig. 19.

Fig. 20.

Fig. 21.

Fig. 22.

Fig. 23.

ment parler; et alors ils sont bifurqués (nous en voyons 3 de cette catégorie (12, 13), plus le n° 11, qui est un rein d'adulte que j'ai extirpé; ou bien ils paraissent ne point exister; ils sont très petits, rudimentaires (nous en trouvons 10 : n°s 14, 15, 16, 17, 18, 19, 20, 21, 22, 23).

Nous trouvons au contraire 31 bassinets faisant très nettement saillie à l'extérieur, très développés.

13 sont intermédiaires, c'est-à-dire que, quoique existant à l'état

de réservoir, ils ne font aucune saillie à l'extérieur, ou bien ils sont réduits à l'état de canal, ou bien ils forment un cône très petit.

On comprend que ceux dont le bassinet est rudimentaire ou

Fig. 24.

Fig. 25.

Fig. 26.

bifurqué ne puissent être exposés à changer beaucoup de forme, à augmenter beaucoup de volume et à subir, par conséquent, des changements de situation bien appréciables du fait de l'augmentation

Fig. 27.

Fig. 28.

Fig. 29.

de leur volume et de leur poids et, par suite, à être exposés à des modifications capables de déterminer de l'hydronéphrose et de l'hydronéphrose intermittente.

Ce sont les bassinets les plus volumineux qui sont le plus exposés aux changements de forme et de volume, et par conséquent de poids,

et à se modifier le plus sous l'influence des changements de position.

Et même, dans ces cas, faut-il faire des distinctions. En effet, les

Fig. 30.

Fig. 31.

bassinets n'ont pas tous la même forme, l'uretère ne s'insère pas sur tous de la même façon, de telle sorte que le volume n'est pas

Fig. 32.

Fig. 33.

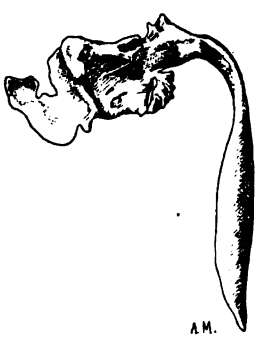

Fig. 34.

Fig. 35.

tout, quoiqu'il constitue un élément important; le mode d'insertion a au moins une importance aussi grande.

C'est pourquoi j'ai cru devoir diviser ces bassinets en plusieurs catégories suivant leur forme.

C'est ainsi que je distingue les bassinets en *verticaux*, *horizontaux*, *obliques*, *coudés* ou *en cornemuse*. Ils peuvent être aussi infundibuliformes.

Les types du bassinet vertical et infundibuliforme sont les nos 24, 25, 26, etc.

Les types du bassinet coudé sont les nos 27, 28, 29; du reste, on peut voir tous ces cas combinés.

Dans le no 30, on peut voir un type de bassinet horizontal.

Le no 31 est un bassinet oblique.

Ces dénominations sont tirées de la direction qu'aurait l'axe de ce bassinet, qui est plus ou moins conique.

On comprend l'importance de cette distinction; car, s'il est difficile

Fig. 36.

Fig. 37.

d'admettre une rétention dans un bassinet du fait d'une plicature au niveau de l'insertion de l'uretère pour le no 24 ou le 25, on comprend au contraire combien elle serait facile avec le no 27 ou le no 32, et aussi les nos 33, 34 et 35. Ces formes sont rares, et c'est ce qui explique la rareté de l'hydronéphrose, et en particulier, de l'hydronéphrose intermittente.

Qu'on suppose que, sous une influence même passagère, il y ait un arrêt dans l'écoulement de l'urine vers la vessie, il va se produire une légère rétention dans ce bassinet; immédiatement le bas-fond normal va augmenter; le poids du rein augmente; il va tomber un peu; le bas-fond s'accuse davantage; une coudure se produit, qui augmente encore la rétention.

Qu'on suppose qu'il existe sur un bassinet soit coudé, soit horizontal, une torsion (comme sur les nos 36 et 37), ou un rétrécisse-

ment (comme sur le n° 30 ou tel autre), et, du même coup, la rétention devient plus facile [1].

Cette rétention cesse sous une influence déterminée, position inversée, pression comme chez le malade de l'observation II, ou telle autre condition, pour, ensuite, bientôt se reproduire.

La reproduction en est facilitée par un certain nombre de conditions, et, en particulier, par des adhérences qui peuvent réunir le rein désormais mobile et mobilisable, au côlon ascendant ou descendant.

Ceci n'est pas une vue de l'esprit. M. Potain avait signalé depuis longtemps les relations du rein mobile et de la colite. Moi-même ai eu l'occasion de voir un vieillard de soixante-dix ans qui avait toutes les nuits une crise douloureuse ressemblant à une colique néphrétique et paraissant liée au travail de l'intestin; pendant la crise qui durait jusqu'au matin, on sentait très nettement son rein droit descendre, et qui remontait une demi-heure environ avant la garde-robe.

Cette descente du rein et cette réplétion répétées du bassinet finissent par augmenter de plus en plus les plicatures et les rétrécissements, qui peuvent finir par devenir définitifs, et ils le deviennent grâce à la participation que prend le tissu conjonctif péri-urétéral à ces accidents.

Le comment de cette participation est difficile à établir. Suffit-il des phénomènes d'irritation déterminés dans ce tissu conjonctif par le mouvement du rein plus ou moins hydronéphrotique, ou faut-il l'intervention d'une autre cause?

Je pencherais plus volontiers vers cette dernière hypothèse. Les mouvements détermineraient surtout la production d'une espèce de bourse séreuse, c'est-à-dire augmenteraient la laxité du tissu conjonctif, bien plus facilement qu'ils n'en amèneraient la rétraction. Et ici j'invoquerai volontiers soit *une infection atténuée* du bassinet et de l'uretère, qui donnerait lieu non à la purulence de l'urine, mais à un travail inflammatoire lent qui s'étendrait à toute l'épaisseur de l'uretère et du bassinet et au tissu conjonctif voisin; cette inflammation se traduirait par la production d'un tissu conjonctif à tendance rétractile, qui augmenterait ou créerait d'une façon définitive le rétrécissement, ou bien fixerait la plicature.

1. Comme on le voit, c'est surtout au bassinet et à la forme de cet organe que je fais jouer le principal rôle, et non à la forme de l'uretère, aux plicatures, torsions, rétrécissements; ceux-ci ne jouent qu'un rôle accessoire, important sans doute, comme on peut le voir en lisant notre travail, mais accessoire toutefois, ou plutôt secondaire.

On comprend combien il est difficile de prouver l'existence de cette infection atténuée; mais on peut aussi penser que ces modifications sont dues à un travail de sclérose aseptique déterminée par une urine irritante, comme l'est l'urine chargée d'acide urique ou très acide, ou l'urine charriant des toxines, *irritante* par conséquent, *mais non infectante*[1].

Une autre hypothèse est celle qui ferait partir ce processus de l'intestin, et ceci repose sur un fait, la relation qui existe entre les troubles intestinaux et le rein mobile. L'*infection atténuée* se propagerait ainsi à travers les membranes intestinales jusqu'au tissu conjonctif péri-intestinal et péri-urétéral.

La réalité de ces adhérences réunissant des parties plicaturées du bassinet et de l'uretère est attestée par les opérations d'urétéro-pyélo-néostomie, et en particulier par la dernière. La première opération est un peu plus complexe, et n'est pas aussi démonstrative, parce qu'il s'agissait d'une hydronéphrose infectée; et ici le rôle de l'infection pourrait être affirmé; la seule question qui se poserait serait celle de savoir si cette infection franche, qui s'est manifestée par des symptômes locaux et généraux très sérieux, est antérieure ou postérieure à la fixation définitive de la plicature et du rétrécissement.

Par cette étude des bassinets et des uretères de nouveau-nés, c'est-à-dire d'organes qui n'ont pu être modifiés par aucun état pathologique connu, nous pouvons nous rendre un compte exact des conditions qui peuvent favoriser des états pathologiques observés à un âge plus ou moins avancé de l'existence; nous voyons en effet ces derniers états préparés par des dispositions existant déjà à un degré plus ou moins manifeste chez les nouveau-nés.

Cette étude va nous fournir des renseignements très précieux et des explications de certains faits, soit peu connus, soit difficiles à analyser.

Malgré les difficultés que l'on éprouve à réussir les injections et les moulages des bassinets et des uretères, nous avons cependant obtenu un certain nombre de pièces, assez démonstratives, que nous pouvons utiliser.

1. J'ai pu constater par le toucher vaginal l'existence de cette variété d'urétérite avec pyélite, notamment chez deux malades, l'une en 1894, à Bicêtre, l'autre en 1895, celle-ci avec mon ami le Dr Broussin. Dans les deux cas, l'urétérite caractérisée par un cordon dur, douloureux, du volume d'une plume de corbeau, a coïncidé avec une poussée de sable urique abondant, dont l'expulsion a été suivie de la régression de l'urétérite et de la cessation des symptômes douloureux qui l'accompagnaient.

Nous voyons, en effet, que la dilatabilité des uretères est bien différente suivant les cas que l'on considère. Ici, l'uretère se laisse très facilement distendre et devient volumineux; là il reste de petit calibre, quoique les conditions paraissent les mêmes; au reste, l'épaisseur de la paroi urétérale est variable suivant les sujets, et elle varie dans d'assez notables proportions, dans des proportions suffisantes, pour qu'en les voyant, on puisse dire de celui-ci que sa paroi est mince, de tel autre qu'elle est épaisse.

Ces différences dans la dilatabilité et le calibre des uretères nous permettent de comprendre pourquoi des malades peuvent envoyer sans douleur du rein dans la vessie de très volumineux calculs, si volumineux que souvent ils ne peuvent passer par le col vésical; souvent, à la vérité, ils ont en descendant du rein, en traversant l'uretère, déterminé des coliques néphrétiques, mais néanmoins ils ne peuvent franchir le col vésical, non que la saillie de la lèvre postérieure du col les en empêche, la prostate étant ou non hypertrophiée, mais parce que l'ouverture du col nécessaire pour le passage de l'urine au moment de la miction n'est pas assez grande pour permettre l'engagement complet du calcul; j'ai pu voir ainsi des malades qui ne sortaient d'une colique néphrétique que pour présenter les signes d'un calcul vésical, et notamment d'arrêt brusque du jet de l'urine pendant la miction; et celle-ci se rétablissait dès que le sujet changeait de position et passait de la position debout à la position couchée.

Nous trouvons aussi dans les dimensions du bassinet les mêmes différences que dans les dimensions des uretères, les uns étant très volumineux, d'autres très petits, les uns disposés de façon à laisser écouler l'urine au fur et à mesure de sa sortie des tubes urinifères, d'autres, au contraire, pouvant la garder facilement et ne la laissant écouler peut-être que par trop-plein.

C'est ce qui peut expliquer, mieux que la mobilité et la ptose, ce que Michon et Pasteau ont appelé les petites rétentions dans le rein mobile[1], et qu'ils auraient constaté par le cathétérisme urétéral, d'autant qu'ils ont eu beau répéter ces cathétérismes, ils n'ont pu faire disparaître la stagnation que 2 fois sur 15 cas. Celle-ci n'a même disparu par la néphropexie que 3 fois, et encore faudrait-il, pour pouvoir l'affirmer, avoir suivi les malades assez longtemps. Il semble donc que cette rétention, si tant est qu'elle existe, soit presque un fait anatomique et dépende de la forme et de la disposition du bassinet plutôt que de la mobilité du rein. Ce qui semble l'indiquer,

1. Congrès international de Chirurgie urinaire (1900).

ce sont les obstacles qu'ils ont rencontrés dans le cathétérisme urétéral.

Il en est de ces bassinets comme des vaginales : ce sont les vaginales qui déterminent la forme des hydrocèles tant par la forme qu'elles ont que par leur disposition et la résistance de leurs parois.

Certaines hydrocèles sont globuleuses, sphériques, parce que les vaginales entourent exactement leurs testicules respectifs; d'autres sont cylindriques, parce que la vaginale remonte le long du cordon; d'autres piriformes ou en forme de gourdes, à cause de la moindre laxité vers le haut ou des brides entourant cette vaginale, etc.

Il en est de même du bassinet. Je dirais volontiers : tous les reins ne peuvent pas être hydronéphrotiques; je suis convaincu qu'on ne créerait pas à coup sûr, sur n'importe quel rein, une hydronéphrose. J'entends ainsi, cela va sans dire, une tumeur kystique plus ou moins volumineuse, qui sera ou égale, ou inférieure au rein, accolée au rein, ou bien à laquelle le rein s'est accolé. Je pense qu'il faut rejeter cette dénomination pour les cas où le rein atrophié constitue à lui seul ou presque exclusivement les parois d'une poche du volume du rein, ou à peine plus volumineuse que lui, et contenant un liquide ayant plus ou moins les caractères de l'urine. Cela c'est de l'atrophie rénale par rétrécissement ou oblitération de l'uretère. L'hydronéphrose *n'appartient qu'à certains bassinets*; elle ne se montrera pas dans les petits bassinets, qui ne se laissent pas facilement dilater, dans ceux où l'écoulement pourra se faire régulièrement, facilement, et c'est peut-être dans la disposition de cet organe qu'il faut chercher, beaucoup plus que dans l'intermittence de la rétention, la condition principale de la production et de l'existence de l'hydronéphrose. Il n'est pas nécessaire d'invoquer toujours la mobilité rénale pour expliquer l'hydronéphrose intermittente. Que l'hydronéphrose intermittente soit liée au rein mobile, les travaux de Landau, ceux de F. Terrier et Marcel Baudouin, une observation que j'ai publiée à la Société de Chirurgie, les faits de guérison par la néphropexie seule (Guyon), d'autres faits le prouvent, mais il n'est pas nécessaire d'invoquer toujours la mobilité rénale pour expliquer l'hydronéphrose intermittente; j'estime que cette cause est insuffisante dans tous les cas, et que dans beaucoup de cas, sinon presque tous, la mobilité rénale est consécutive à l'hydronéphrose. Il ne suffit pas de constater la coexistence d'un rein mobile et d'une hydronéphrose pour affirmer la relation de cause à effet entre les deux affections. On voit en effet beaucoup de reins mobiles et on ne voit pas beaucoup d'hydronéphroses, soit simples ou fermées, soit intermittentes; je vais même plus loin : on voit presque autant d'hydronéphroses chez

l'homme que chez la femme et, en tout cas, il n'y a pas entre le nombre des hydronéphroses observées chez l'homme et le nombre de celles qu'on voit chez la femme la proportion qu'on trouve entre les cas de reins mobiles chez l'homme et chez la femme. Chez l'homme, le rein mobile est exceptionnel et l'hydronéphrose s'observe peut-être dans la proportion de 2 chez l'homme contre 3 chez la femme.

Un fait que j'ai observé récemment vient encore à l'appui de cette manière de voir et tendrait à prouver que la ptose et la mobilité rénale sont consécutives à l'hydronéphrose.

J'ai néphrectomisé pour une tumeur du rein un malade qui avait des hématuries assez abondantes, dont la cause avait été méconnue par plusieurs confrères qui n'avaient pas pu constater de tumeur. Or, à un moment donné, le malade nous a affirmé qu'il avait senti quelque chose se décrocher, et immédiatement une tumeur était apparue.

Que la tumeur eût pu être reconnue par des observateurs plus avisés, c'est possible, c'est même certain; mais il est impossible de penser qu'elle eût pu être méconnue même par des observateurs peu attentifs, s'ils avaient eu à l'examiner, quand le malade s'est aperçu du changement. A un moment donné, cette tumeur s'est donc déplacée; elle est tombée par son propre poids. A ce fait nous pouvons encore ajouter l'observation de kyste hydatique que mon ami Gérard Marchant a publiée à la Société de Chirurgie (séance du 18 juin 1902, page 632) et où il a expressément noté que le kyste avait déterminé la ptose du rein et la mobilité. Le rein dut être fixé par néphropexie. Or, ce que peut faire un rein néoplasique, pourquoi un rein atteint d'hydronéphrose ne pourrait-il pas le faire? Le rein hydronéphrotique peut donc tomber, être ptosé. Mais contrairement au rein néoplasique qui, une fois hors de la loge dont il a été énucléé, perd et a perdu droit de domicile et ne peut y retourner, à cause de son volume toujours grandissant, le rein hydronéphrotique peut y retourner parce qu'il peut diminuer de volume. Il diminue de volume en expulsant dans la vessie le liquide contenu dans la poche, et cette expulsion, cette évacuation de la poche peut se faire de plusieurs façons; j'ai indiqué comment une malade que j'ai observée vidait sa poche : elle se mettait dans la position génu-pectorale, les épaules beaucoup plus basses que le siège, dans la position inversée en un mot, de façon à faire descendre vers le diaphragme tous les viscères abdominaux, et, de fait, ils descendaient si bien que de l'air entrait dans son vagin.

Et, dans tous ces mouvements, ce qui la frappait le plus, c'est qu'elle « rendait de l'air par la matrice », et elle exprimait son opinion

en disant que quand elle rendait de l'air par la matrice, elle était guérie. Sa crise d'hydronéphrose, en effet, n'était pas sans s'accompagner de violentes douleurs, et ces douleurs étaient proportionnées au volume que prenait la poche; quand elle avait expulsé de l'air par la matrice, les douleurs cessaient.

L'expulsion de cet « air par la matrice » la frappait davantage que l'émission d'une grande quantité d'urine qui terminait la crise. Cependant cette polyurie passagère existait, et elle paraissait bien être la conséquence de l'évacuation seule de la poche hydronéphrotique et n'être pas une polyurie *ex vacuo*, car elle n'était ni assez abondante, ni assez prolongée pour cela.

La malade de l'observation II est un exemple aussi de cette polyurie après évacuation de la poche. Dans ce dernier cas, j'ai pu évacuer la poche par pression directe et, il faut le dire, sans le vouloir.

Un accident de chloroforme nous obligea à pratiquer la respiration artificielle; la pression exercée par l'avant-bras et la main droite sur la partie supérieure de l'abdomen avait évacué la poche, ce dont nous nous aperçûmes quand la malade fut revenue à elle. En effet, la tumeur, qui faisait une saillie appréciable au niveau de la région du flanc, avait disparu. Je sondai la malade et nous retirâmes de la vessie 70 grammes d'urine. Or, la malade avait été sondée immédiatement avant l'opération. Nous ne pratiquâmes pas l'opération ce jour-là; nous la fîmes 5 jours après; la malade était restée pendant tout ce temps dans son lit; l'hydronéphrose ne s'était pas reproduite d'une manière appréciable. Et, en effet, à l'opération, nous ne trouvâmes qu'une faible quantité de liquide aseptique.

L'opération est faite depuis un an, et la malade, dont j'ai eu des nouvelles récentes, est restée guérie.

Au reste, l'évacuation de la poche peut être favorisée, est favorisée par l'élasticité du rein distendu : je dis du rein et non pas seulement des calices et du bassinet; car le bassinet peut être moins élastique que le rein lui-même et, en tout cas, ne retrouve pas son volume primitif aussi *rapidement* que le rein; il le retrouve toutefois à la longue. Tous ces faits peuvent être facilement constatés au cours des néphrotomies et dans les opérations secondaires que l'on pratique sur les reins primitivement néphrectomisés. Le malade de l'observation I en est un exemple frappant.

On conçoit l'utilité de cette élasticité et de cette tendance au retour vers le volume primitif : c'est grâce à elle que la poche hydronéphrotique peut se vider; il ne suffit pas, en effet, d'ouvrir la voie, il faut encore qu'un courant s'établisse; or, ce courant ici se

produit grâce à la tension intérieure de la poche. Le liquide, pressé de toutes parts, tend à s'échapper; dès qu'il trouve un orifice, il s'y précipite, et il sort tant que la pression existe; or, cette pression, déterminée par le retrait du rein, va continuer jusqu'à ce que la plus grande partie de la poche soit évacuée; cela a lieu quand cette poche est en grande partie intra-rénale. Quand elle est extra-rénale, que le bassinet est extérieur au rein, que la poche s'est développée tout à fait en dehors du parenchyme, l'élasticité de ce dernier ne pourra pas venir aider au retrait de la poche; ce retrait sera donc lent à se produire et, s'il existe des adhérences entre le bassinet et les organes voisins, ce retrait sera incomplet et il pourra persister une cavité d'autant plus volumineuse que la poche primitive aura été elle-même plus vaste et que des adhérences plus étendues auront pu se produire.

Toutes ces considérations expliquent pourquoi toutes les opérations qui consisteront à capitonner la poche ou à réséquer une partie du parenchyme du rein, sous prétexte de faire disparaître des cavités ou des culs-de-sac, sont des opérations pour le moins inutiles, sont des complications qu'il est très facile d'éviter, et qui ne peuvent avoir pour origine qu'une connaissance incomplète et inexacte de la physiologie pathologique des hydronéphroses.

Pour me résumer, je dirai :

L'hydronéphrose, et en particulier l'hydronéphrose intermittente, a son origine dans une disposition congénitale du bassinet et accessoirement de l'uretère.

Le maximum des conditions congénitales qui permettront de constituer l'hydronéphrose sera réalisé par un bassinet volumineux, à type horizontal, plutôt coudé ou en cornemuse, disposition à la vérité très rare et qui est en rapport avec la rareté de l'hydronéphrose intermittente; les conditions accessoires de la production de cette hydronéphrose sont : les rétrécissements, plicatures, torsions de l'extrémité supérieure de l'uretère.

Cette hydronéphrose peut être la conséquence du rein mobile. Mais la *ptose* et la *mobilité rénale* me paraissent le plus souvent *consécutives* à l'hydronéphrose. La production de l'hydronéphrose est favorisée par la stagnation possible d'une petite quantité d'urine dans un bassinet congénitalement volumineux, congénitalement disposé pour permettre cette stagnation, qui peut par conséquent permettre cette stagnation sous l'influence de la plus petite cause.

Cette cause, se répétant, finira par déterminer une stagnation de plus en plus marquée, jusqu'au jour où le rein, ayant ainsi

augmenté de volume et de poids, pourra tomber et avoir ainsi une nouvelle condition de stagnation, en même temps que cette ptose créera la crise de l'hydronéphrose intermittente.

Les torsions, plicatures, coudures résultant de la ptose ou créées ou augmentées par elle, pourront être fixées, rendues définitives par la production d'adhérences ou par un travail de sclérose pariétale liée à un processus irritatif, celui-ci étant déterminé soit par une infection atténuée, soit par une irritation simple aseptique.

L'hydronéphrose intermittente pourra devenir permanente, soit d'emblée, — c'est ce qui semble avoir été le cas dans une observation publiée ici même (*Revue de Chirurgie*, 1897, Urétéro-pyélonéostomie) — soit après une série d'attaques d'hydronéphrose intermittente (obs. II et III).

L'état permanent, définitif, sera créé par des adhérences maintenant la poche, maintenant l'uretère et empêchant le bassinet de se vider, d'une part, parce que le retrait de cette poche sera rendu difficile ou impossible, d'autre part, parce que ces adhérences auront effacé complètement le calibre, la lumière du conduit urétéral dans un point de son trajet, ou plutôt au niveau de l'embouchure de l'uretère dans le bassinet.

Je donne ci-dessous et pages suivantes (*fig. 38* à *73*) des types divers de bassinets et d'uretères injectés.

Fig. 38.

Fig. 39.

Fig. 40.

Fig. 41.

Fig. 42.

Fig. 43.

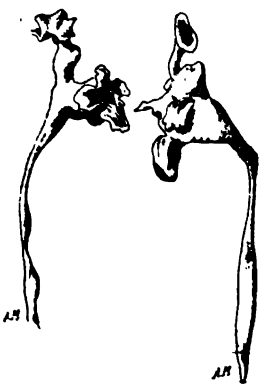

Fig. 44. Fig. 45.

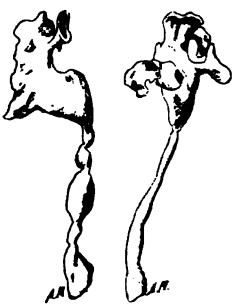

Fig. 46. Fig. 47.

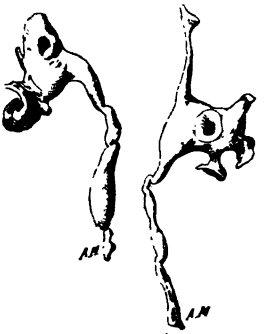

Fig. 48. Fig. 49.

Fig. 50. Fig. 51. Fig. 52. Fig. 53. Fig. 54.

Fig. 55. Fig. 56. Fig. 57. Fig. 58. Fig. 59.

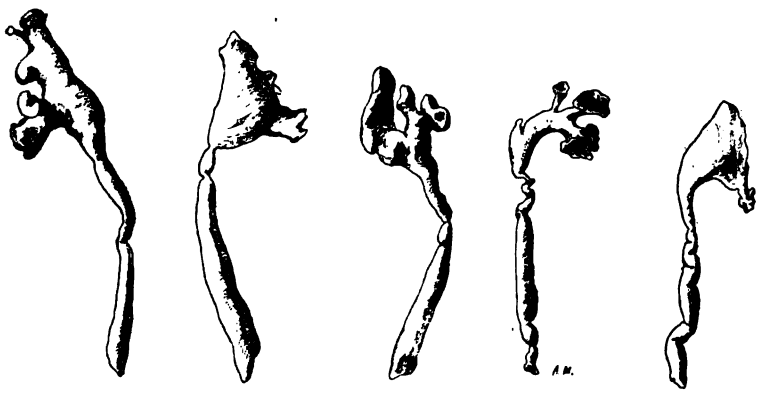

Fig. 60. Fig. 61. Fig. 62. Fig. 63. Fig. 64.

Fig. 65. Fig. 66. Fig. 67. Fig. 68. Fig. 69.

Fig. 70. Fig. 71. Fig. 72. Fig. 73.

DES

OCCLUSIONS AIGUËS DE L'INTESTIN GRÊLE

ET DE LEUR DIFFÉRENCIATION AVEC LES APPENDICITES

Par L. CAHIER,

Médecin-major,
Agrégé libre du Val-de-Grâce.

La question du diagnostic différentiel entre l'occlusion aiguë de l'intestin et certaines formes cliniques de l'appendicite est loin d'être toujours d'une solution aisée, ce qui explique pourquoi la Société de Chirurgie en a fait, à plusieurs reprises, l'objet de ses discussions [1]. Il n'y a pas bien longtemps encore, les péritonites appendiculaires étaient, d'une façon pour ainsi dire constante, prises pour des occlusions; l'erreur contraire n'est pas non plus très rare. Ainsi, dans le cas que nous relatons plus loin, la majorité des signes plaidait en faveur de l'appendicite, et cependant nous avions affaire à une occlusion mécanique, comme le démontra l'opération. Broca [2] a communiqué un fait dans lequel il intervint croyant à l'existence d'une occlusion vraie, alors qu'il s'agissait d'une appendicite perforante; quelque temps après, ce même chirurgien, rencontrant un cas qui présentait cliniquement les plus grandes analogies avec le précédent dont il n'avait pas perdu le souvenir, diagnostique une appendicite, incise dans la fosse iliaque, trouve d'abord l'organe sain, mais, portant ensuite ses recherches sur l'intestin, découvre et dégage une anse étranglée par un obstacle sur la nature duquel il ne put se renseigner d'une façon plus précise. Rochard [3] (cas rapporté par Routier), appelé d'urgence pour opérer un homme atteint d'iléus avec prédominance des phénomènes locaux à droite, croit à une appendicite et, par l'incision de Roux, enlève l'organe qui présentait des adhérences; l'opéré succombe le lendemain, et l'autopsie

1. *Mém. et Bull. de la Soc. de Chir.*, 1897 et 1898, passim.
2. Broca, *Bull. Soc. Chir.*, 1897, p. 683.
3. Rochard, *Soc. de Chir.*, 1897, p. 645.

montre qu'il persistait un étranglement d'une anse grêle par un diverticule de Meckel. Guinard [1] a relaté une observation tout à fait analogue, suivie de guérison, l'incision iliaque ayant permis de détruire une bride diverticulaire constituant l'agent de l'étranglement. La confusion peut s'expliquer d'autant plus aisément que l'appendicite est susceptible de déterminer la stagnation des matières et la stercorhémie, surtout quand elle est perforante; tous les classiques insistent, du reste, sur ce point. Dans des faits plus complexes, on a vu l'appendicite évoluer en même temps qu'une occlusion intestinale vraie. Ainsi Schwartz [2] a rapporté une observation d'iléus causé par une tumeur du côlon transverse, évoluant en même temps qu'une appendicite perforante et une péritonite généralisée; dans un cas de Lejars [3], l'occlusion paraissait être secondaire à l'appendicite; les vomissements fécaloïdes, l'arrêt stercoral absolu coexistaient avec une volumineuse collection dans la fosse iliaque et le flanc droits.

Si, de ces premiers exemples qu'il serait aisé de multiplier, il est permis d'inférer que le diagnostic différentiel des deux affections est rendu assez souvent incertain par la similitude des phénomènes réactionnels intestino-péritonéaux qu'elles sont susceptibles, l'une et l'autre, de provoquer (Guinard dit, à ce propos, que c'est un des diagnostics les plus difficiles), l'hésitation s'accentue encore lorsque l'examen clinique vient à relever, dans un cas d'iléus, certains signes considérés comme appartenant exclusivement à l'appendicite, par exemple, la douleur localisée en un point spécial et pour ainsi dire pathognomonique. Or, il peut en être ainsi non seulement quand il existe un étranglement vrai, siégeant dans la fosse iliaque droite et causé par une bride, un diverticule, une fossette para-cæcale, mais encore, phénomène d'apparence paradoxale, quand le siège de l'arrêt des matières est placé loin de la situation normale de l'appendice. On conçoit même que le problème puisse être insoluble lorsque cet organe occupant une position insolite (Sappey l'a vu entrer en contact, par son extrémité, avec la vésicule biliaire), vient à s'enflammer en engendrant simultanément des accidents aigus d'occlusion. L'observation qui suit, et qui a trait à un malade que nous avons opéré, va nous permettre, en raison des particularités qu'elle présente, de discuter cette question du diagnostic différentiel entre les deux affections et d'étudier certains points de la

1. Guinard, *Soc. de Chir.*, 1898, 23 févr.
2. Schwartz, *Soc. de Chir.*, 1898, p. 302.
3. Lejars, *Chir. d'urgence*, p. 358.

symptomatologie et du traitement des occlusions aiguës, vraies ou fausses, de l'intestin grêle.

Observation I (inédite). — *Occlusion aiguë de l'intestin grêle paraissant dépendre d'une appendicite et due à une incarcération probable dans une fossette paraduodénale. Laparotomie. Guérison.*

Gou..., cavalier à la 5e compagnie de remonte, vingt-trois ans, entre à l'hôpital militaire de Versailles le 16 mai 1901.

Antécédents héréditaires. — Néant.

Antécédents personnels. — A eu la fièvre typhoïde en 1898; à trois reprises, dont deux avant son arrivée au service, a présenté des accidents analogues à ceux qui nécessitent son entrée actuelle à l'hôpital (fièvre (?), constipation, ballonnement du ventre, vomissements). Ces accidents de peu de durée, 2 à 3 jours en moyenne, rétrocédaient spontanément par le repos au lit et une médication anodine.

Entré à l'hôpital le 16 mai avec le diagnostic : « gastrite aiguë », le malade fut d'abord placé dans un service de fiévreux. A ce moment, les symptômes observés par le médecin traitant et dont le début remontait à vingt-quatre heures, étaient les suivants : abattement assez prononcé, langue blanche, anorexie, vomissements bilieux répétés plusieurs fois dans la journée et la nuit, léger météorisme abdominal; pas de selles depuis trente-six heures; pas d'émission de gaz par l'anus; douleur spontanée et plus accentuée à la pression, localisée dans la fosse iliaque droite un peu au-dessus du point de Mac Burney et s'irradiant vers la région lombaire correspondante; le ventre, sans être nettement dépressible, n'est cependant pas contracturé; urines rares, mais miction facile; température 38°,2; pouls assez bon, à 85; traitement : diète; antisepsie intestinale; huile de ricin.

Ces symptômes persistèrent les jours suivants en s'aggravant plutôt; les vomissements, moins fréquents peut-être grâce à l'emploi de la potion de Rivière, se déclaraient encore le jour ou la nuit; la rétention des matières et des gaz restait absolue, l'huile de ricin et un lavement glycériné n'ayant rien donné; le pouls augmentait de fréquence, et la douleur localisée vers la fosse iliaque droite allait en s'accentuant et en s'étendant. Pensant à une appendicite d'allure insolite, le médecin traitant, M. Calmette, nous fit appeler en consultation avec le médecin-chef, M. Laurens, et la conclusion, d'un commun accord, fut que nous avions très probablement affaire à une appendicite aiguë entraînant une occlusion dynamique, bien que le ventre eût conservé une certaine souplesse, que le pouls n'atteignît pas 100 pulsations et qu'on ne pût sentir aucune collection ou tumeur dans la fosse iliaque droite, ni en aucun autre point de l'abdomen.

Comme à ce moment les accidents remontaient déjà à cinq jours, l'opération immédiate fut décidée et le malade évacué sur notre service (20 mai).

Voici quelle était alors la situation du patient : Abattement et affaiblissement marqués; pommettes congestionnées; température : 38°,2; pouls : 95; respiration régulière; abdomen moyennement ballonné avec tension plus

marquée au niveau de la région épigastrique; pas de contracture notable des parois, pas de mouvements péristaltiques apparents des anses intestinales; sensibilité vive à la pression dans la fosse iliaque droite, près et au-dessus du point de Mac Burney; constipation absolue et absence complète d'émission de gaz; vomissements bilieux vers le matin. Le toucher rectal montre que l'ampoule est vide, mais l'extrémité du doigt poussé vers la fosse iliaque détermine en ce point l'excitation d'une douleur assez vive, s'irradiant vers la région lombaire droite : ce qui nous amène à examiner le triangle de J.-L. Petit, où nous ne trouvons rien d'anormal, pas plus du reste qu'aux autres points susceptibles d'être le siège d'une incarcération herniaire; ajoutons enfin que, depuis la veille au soir, le malade n'a pas uriné et que le cathétérisme ne ramène que quelques centimètres cubes de liquide.

Nous procédons à l'opération en présence de M. le médecin-chef et avec l'assistance de M. Calmette et de quelques-uns de nos collègues de la garnison. — Chloroformisation. — Incision iliaque de Roux, qui nous permet de découvrir facilement l'appendice replié en arrière; il est long, peu volumineux, libre et absolument sain, et ne peut donc être incriminé. Le cæcum normal comme aspect et comme volume ne contient que quelques matières fécales demi-molles et pas de gaz. Nous en concluons que les accidents observés ne peuvent être rapportés ni à une appendicite, ni à un étranglement siégeant sur le gros intestin, mais à une occlusion de l'intestin grêle dont il reste à déterminer le siège et l'agent. L'introduction de la main dans l'abdomen ne nous fournissant aucun renseignement utile, nous commençons à dérouler par l'incision iliaque une partie des anses grêles qui sont rougeâtres, non dilatées, mais dont quelques-unes présentent en certains points et sur une étendue de 4 à 5 centimètres une sorte de contracture passagère qui en rétrécit légèrement le calibre et délimite nettement les zones contractées d'avec les segments avoisinants, en amont ou en aval. Après dix minutes de recherche, ne trouvant rien d'anormal dans le voisinage de la fosse iliaque, nous refermons à trois plans l'incision latérale, et prenons le parti de recourir à la laparotomie médiane au moyen d'une incision allant du pubis au milieu de l'espace sterno-ombilical, incision qui donne issue, en bas, à un verre environ de liquide séro-sanguin. Nous éviscérons alors la plus grande partie de l'intestin grêle qu'on recueille dans de grandes compresses chaudes; nos nouvelles recherches sont, d'abord, aussi infructueuses que les premières, ce qui n'est pas sans nous rendre perplexe. Cependant, en exerçant, tout en haut de l'incision, une traction sur une anse intestinale avoisinant le côlon transverse et qui se cachait dans la région épigastrique, nous éprouvons une certaine résistance et amenons alors, au dehors, une anse dilatée, de la grosseur du poignet, tranchant nettement par son aspect et son volume avec le reste du tube digestif, et que nous n'avions pas encore aperçue. Cette anse, qui était intacte et qui nous parut être la première anse du jéjunum vint, à partir du moment où elle fut dégagée, se présenter constamment à la partie supérieure de l'incision pour faire issue au dehors, et sa contention

nécessita même quelques précautions spéciales lors de la fermeture de la plaie opératoire en haut; la réintégration du paquet intestinal fut, du reste, plutôt aisée, la plus grande partie du tube digestif n'étant pas ballonnée.

Suture à trois plans de la paroi au moyen d'un surjet de catgut : péritoine, muscles, aponévrose; points séparés de crin de Florence pour la peau; pas de lavage du péritoine; assèchement de sa cavité par des tampons secs; pas de drainage.

Durée de l'opération : trois quarts d'heure. On fait au patient reporté dans son lit une injection de 800 grammes de sérum.

Dans l'après-midi, émission de quelques gaz par l'anus; état général amélioré; miction spontanée; pas de vomissements; peu de sensibilité du ventre; température 36°,8; pouls à 110.

21 mai. — Nuit bonne; émission assez suivie de gaz; pas de selles; le matin, état général satisfaisant; facies bon; température : 38°,2; pouls, 95; émission de gaz dans la journée; injection 1 litre de sérum.

22. — Même état satisfaisant; on donne deux lavements qui sont suivis, vers une heure, d'une selle assez copieuse; température normale; 500 grammes de sérum.

23. — 5 à 6 selles dans la journée; état général excellent; ventre toujours indolore.

Rien de particulier à signaler les jours suivants; ablation des crins le dixième jour; réunion par première intention; sort le 29 juin en congé de convalescence; la solidité de la paroi ne laisse rien à désirer.

Cette opération nous paraît intéressante à plus d'un titre; c'est pourquoi nous voudrions insister sur quelques points particuliers qu'elle soulève.

Nous avons pensé, d'accord avec plusieurs des médecins de l'hôpital, nous trouver en présence d'un cas d'appendicite aiguë, probablement suppurée, tout en gardant cependant certains doutes sur l'exactitude de notre diagnostic. En voici les raisons :

Militaient en faveur de l'appendicite : les crises antérieures, analogues, au dire du malade, à celle qui évoluait sous nos yeux, crises dont la durée n'était guère que de deux à trois jours, mais qui pouvaient être, tout au moins, des coliques appendiculaires; l'existence d'une douleur au voisinage du point de Mac Burney, exaspérée non seulement par la pression manuelle exercée à ce niveau, mais encore par la pression du doigt poussé, pendant le toucher rectal, vers la fosse iliaque droite; la fièvre, très rare dans les occlusions, au moins dans la période de début, les vomissements bilieux, et enfin, les signes péritonéo-intestinaux communs à l'appendicite suppurée et à l'occlusion aiguë de l'intestin.

En faveur de l'occlusion, nous avions : les commémoratifs (fièvre

typhoïde susceptible de créer un rétrécissement de l'intestin ou une bride au voisinage de la terminaison de l'iléon), et aussi l'existence de crises antérieures, qui sont signalées dans nombre d'occlusions réelles (cas de Potier, Trélat, Chassevent, Eudes, Beaudoin, Rougier [1]); la suppression absolue des gaz; l'absence de contracture notable du ventre et de toute tumeur appendiculaire appréciable : ce qui pouvait, du reste, s'expliquer, selon nous, par une situation anormale de l'organe, idée que corroborait l'irradiation de la douleur dans la région lombaire droite; la régularité de la respiration; l'anurie survenue dans les douze heures qui précédèrent l'intervention, et enfin, le peu de fréquence relative du pouls (95), qui donne fréquemment 110 à 130 pulsations dans l'appendicite aiguë, même avec une température ne dépassant guère la normale.

Par le toucher rectal, avons-nous dit, nous déterminions, grâce à la pression faite avec l'index, une douleur dans la fosse iliaque droite. Ce signe, *a priori*, paraît avoir une réelle valeur pour fixer le diagnostic d'une appendicite ou, tout au moins, d'une inflammation localisée à son voisinage et, à ce point de vue, peut être rapproché de celui qui est signalé dans une observation de M. Jeanne, rapportée par Tuffier [2], à savoir, la sensibilité provoquée par le toucher rectal au niveau du cul-de-sac recto-vésical ou recto-utérin, dans le cas de péritonite, sensibilité qui manquerait dans l'occlusion intestinale. Cependant, notre cas n'est-il pas la démonstration que cet éveil spécial de la douleur par le toucher, qui est d'accord avec les données anatomo-pathologiques, n'a pas la valeur qu'on serait logiquement en droit de lui attribuer et qu'il a contribué, au contraire, à égarer notre diagnostic?

Il est probable, du reste, que si un étranglement avait siégé dans la fosse iliaque droite, l'exploration digitale aurait déterminé de la douleur à ce niveau, preuve que le signe n'a pas l'importance qu'on veut lui attribuer pour différencier les péritonites appendiculaires ou autres de l'iléus; mais il est encore nécessaire de remarquer que le siège de la douleur est loin d'être en rapport constant avec le lieu de l'étranglement. Si, dans la période initiale, les phénomènes d'hypersensibilité se fixent assez souvent au niveau de l'obstacle, habituellement ils se confinent dans la région ombilicale qui correspond, d'après Treves, au plexus solaire, et, tardivement, se généralisent à tout l'abdomen. Pour différencier les appendicites des étranglements, ou déterminer le siège exact de ces derniers, le

1. In Cahier, *Les occlusions aiguës de l'intestin*, Paris, 1896, p. 105.
2. *Bull. et Mém. Soc. de Chir.* 13 fév., 1900, p. 139.

signe douleur est donc d'une valeur douteuse. Nous en trouvons la preuve dans notre cas et dans d'autres. Ainsi Fage [1], dans une invagination iléo-cæcale, constata le maximum de la douleur au niveau de l'ombilic. Bordenau, dans un étranglement de la portion terminale de l'iléon, et Ulner, dans une occlusion du côlon transverse, observèrent l'hyperesthésie, l'un dans la région épigastrique, l'autre dans la région cæcale; de même, une bride siégeant dans l'hypocondre gauche provoquait de la douleur dans la fosse iliaque droite (cas de Breton [2]). Cette dissociation entre le siège de la douleur et celui de l'étranglement explique pourquoi Parise, croyant à l'existence d'une bride diverticulaire, ouvrit, dans un cas, le ventre à droite, bien que le malade se plaignît de souffrir à gauche, tandis que Gay fit la laparotomie médiane, le patient ressentant aussi à gauche le maximum de douleur, bien que l'étranglement fût à droite.

En dernier lieu, faisons remarquer que l'existence d'une douleur nette et localisée au point de Mac Burney ne peut suffire à préciser le diagnostic d'appendicite. Ainsi Paul Delbet [3], opérant après constatation de ce signe, trouva l'appendice sain; « il s'agissait de poussées légères de péritonite herniaire »; dans un autre cas, ce même chirurgien intervint dans des conditions analogues et trouva un kyste séreux du ligament large, probablement infecté.

Dans l'observation citée plus haut, M. Jeanne, insistant sur le diagnostic différentiel des occlusions et des inflammations péritonéales, appendiculaires ou autres, signale la persistance de la contractilité intestinale dans l'iléus et sa disparition dans les péritonites.

Assurément, cette persistance des mouvements péristaltiques constitue un signe d'une certaine valeur, car, dans les obstructions, on voit fréquemment les anses intestinales, tant que la paralysie ne les a pas envahies, se tordre sous les muscles des parois abdominales comme de véritables reptiles et brasser, à grand bruit, les gaz et les liquides qu'elles renferment. Mais l'absence de ces « reptations » ne permet nullement de rejeter l'idée d'un iléus, car non seulement elles disparaissent à une certaine période de la maladie, mais encore on ne les découvre pas quand l'étranglement siège sur la partie supérieure du tube digestif. En effet, ces contractions ordinairement anti-péristaltiques, qui ont pour but et pour effet d'éva-

1. Fage, in Cahier, *Les occlusions aiguës de l'intestin*, Collect. Charcot-Debove, p. 118.
2. Breton, *Archives de méd. militaire*, 1894, p. 144.
3. Paul Delbet, *Congrès français de Chirurgie*, 1901, p. 590.

cuer, par la voie restée libre, le contenu de l'intestin, n'intéressent que les anses placées au-dessus de l'obstacle, les seules susceptibles de se vider par la voie stomacale et les vomissements, alors que la portion du tube digestif sous-jacent à l'obstacle garde, avant l'apparition de la paralysie terminale, son calibre normal ainsi que les contractions lentes, vermiculaires, invisibles, dont l'intestin est le siège dans les conditions ordinaires. C'est ainsi que s'explique, dans notre cas, l'absence de contractions désordonnées, visibles derrière le rideau des muscles abdominaux, puisque le pincement siégeait sur la première anse jéjunale. Ajoutons enfin que, dans les pseudo-étranglements spasmodiques ou paralytiques étendus à toute la longueur du tube digestif, cette « ataxie » intestinale, apparente à la vue, fait aussi défaut, et que les vomissements, dans les cas de ce genre, sont dus, d'après Nothnagel, à la contraction des muscles du ventre refoulant les matières vers la cavité stomacale.

Dans un mémoire publié par la *Revue de Chirurgie*[1], MM. Bérard et Delore ont cherché, de leur côté, à poser les éléments d'un diagnostic différentiel entre l'appendicite et l'iléus, en se basant sur les signes suivants : troubles digestifs plus précis et plus fréquents en cas d'appendicite; début moins brutal; constipation moins absolue ou même crise de diarrhée; limitation des symptômes dans la région cæcale, au voisinage du point de Mac Burney; œdème assez fréquent de la paroi abdominale; péristaltisme des anses en amont moins accentué; élévation rapide de la température; présence d'un point douloureux fixe dans la fosse iliaque, déterminé par le toucher rectal.

Nous ferons remarquer que c'est précisément la constatation de plusieurs de ces signes qui nous fit croire, dans notre cas, à une appendicite, et que le diagnostic fut erroné. Aussi, croyons-nous que dans les cas douteux, il faudrait avoir recours à de nouveaux moyens d'investigation pour trancher la question. En premier lieu, nous proposons l'*hémodiagnostic*, méthode qui, dans ces derniers temps, a fait l'objet d'un certain nombre de travaux[2], et à propos de laquelle une communication a été lue par Tuffier et Milian au dernier Congrès de Chirurgie[3]. D'après ces auteurs, l'appendicite s'accompagnerait d'hyperglobulie et d'hyperleucocytose polynucléaire, les gros abcès péricæcaux pouvant traduire leur réaction par une leucocytose de 40000 à 50000. Sans doute, ce n'est pas là

1. *Revue de Chirurgie*, 1899, p. 585 et 745.
2. Voir Bloodgood, *Med. News*, 31 août 1901, n° 9, et Cabot, *Annals of Surgery*, sept. 1901, p. 361.
3. Tuffier et Milian, *Congr. franç. de Chirurgie*, 1901, p. 242.

une formule spéciale de l'appendicite, car elle est applicable à toutes les suppurations chaudes; mais si les accidents observés sont localisés dans la fosse iliaque droite, alors cette formule prendra une valeur de premier ordre et sera presque caractéristique, car elle permettra d'éliminer tous les cas simulant l'appendicite et qui n'ont aucun substratum inflammatoire, comme l'occlusion aiguë mécanique dans sa période initiale, c'est-à-dire avant l'apparition de la péritonite. Nous n'avons pas trouvé trace de recherches analogues, faites dans des cas d'étranglement interne; mais, d'après Bloodgood[1], l'hémodiagnostic a été mis à contribution par Harvey Cushing (*Johns Hopkins Hospital Reports*, 1898, v. VII, p. 332) dans les étranglements herniaires qui peuvent être assimilés aux iléus aigus. Ces incarcérations, dans les douze premières heures, élèveraient le nombre des globules blancs à 20000, et de 25 à 30000 entre la douzième et la vingtième heure, chiffre qui indiquerait l'imminence de la gangrène ou de la péritonite. Une fois celle-ci déclarée, le nombre des leucocytes s'abaisserait rapidement et pourrait tomber à 10000, chiffre qui serait l'indice d'un état général grave ou d'une auto-intoxication avancée et susceptible même de contre-indiquer l'opération.

En somme, l'appendicite suppurée déterminerait une leucocytose de 40 à 50000 et l'étranglement, de 20 à 25000, dans les premières heures de son apparition.

M. Laignel-Lavastine[2], qui a fait de son côté des recherches sur la même question, a relaté quatre observations d'appendicite au cours desquelles il a constaté, coïncidant avec la crise aiguë, une augmentation dans la proportion des polynucléaires éosinophiles du sang; cette éosinophilie ne se rencontrerait pas dans les pelvi-péritonites d'origine annexielle, par exemple, et pourrait donc, dans les cas douteux, constituer une présomption en faveur du diagnostic d'appendicite. Tuffier pense, il est vrai, que cette éosinophilie est plutôt en rapport avec la résistance de l'organisme et la guérison de l'infection qu'avec la nature de la maladie, et qu'on l'observerait seulement dans les appendicites refroidies; mais, quoi qu'il en soit, l'indice hématologique d'une suppuration chaude que nous avons donné plus haut, n'en conservera pas moins sa valeur quand les accidents seront localisés dans la fosse iliaque droite.

Nous n'insisterons pas sur la technique de l'hémo-diagnostic. Bornons-nous à dire que le sang contenant à l'état normal 6000 à

1. Bloodgood, *loc. cit.*
2. Laignel-Lavastine, L'éosinophilie signe d'appendicite, *Semaine méd.*, 1901, p. 143.

8000 leucocytes par millimètre cube, ce nombre, quand il y a leucocytose, peut s'élever à 50000 ou 60000. La numération des globules rouges et des globules blancs peut se faire avec l'hématimètre de Hayem; le pourcentage des globules blancs est établi par l'examen de lames de sang sec, colorées à l'hématoxyline éosine, au triacide d'Ehrlich, etc.

Ces recherches, bien que d'une technique rapide et facile, n'étant pas du domaine de la pratique courante, nous proposons, en vue de confirmer un diagnostic douteux d'appendicite suppurée, et, par cela même, d'éliminer l'idée d'une occlusion, un deuxième moyen qui, dans un cas, m'a rendu quelque service, en permettant de dépister une suppuration probable seulement. Il est basé sur ce fait, signalé par Lewin [1] (de Berlin), que la *chaleur*, appliquée sur un *foyer de suppuration*, exaspère la douleur locale. Ainsi, sur 10 malades atteints d'appendicite simple, auxquels on fit des applications de compresses chaudes au niveau de la fosse iliaque, pendant une à deux heures, 8 éprouvèrent un grand soulagement et guérirent spontanément; 2, au contraire, chez lesquels l'opération décela l'existence de foyers suppurés, éprouvèrent, par le fait de l'application préalable des compresses chaudes, une exacerbation intense des douleurs. Donc, si, chez des sujets présentant des phénomènes d'occlusion de cause douteuse avec douleurs dans la fosse iliaque droite, on vient à faire sur cette région des applications chaudes prolongées pendant une heure ou deux, les *phénomènes d'hypersensibilité s'exaspéreront* quand il s'agira d'une appendicite aiguë *suppurée*, avec retentissement sur le péritoine, mais ne s'aggraveront pas lorsque l'occlusion vraie sera seule en cause.

Enfin, on ne négligera pas d'utiliser un troisième moyen d'investigation basé sur la *différence de température axillaire* et *rectale* qui se produit quand il y a appendicite, particularité qui a été signalée par Schüle [2]. Les recherches de cet auteur ont montré que, la température axillaire, à l'état normal, étant en moyenne plus basse que celle du rectum, 0°,6 en moyenne, ce qui est de notion courante du reste, cette différence, chez les fébricitants, est un peu plus petite (0°,4, en moyenne). Par contre, dans les cas d'*appendicite*, la *différence est beaucoup plus considérable*, jusqu'à 1°,1 et 1°,4 (en moyenne 0°,9), ce qui s'explique, peut-être, par l'hyperémie des organes du petit bassin et en particulier du rectum et du cul-de-sac

1. Lewin, L'emploi de la chaleur comme moyen de diagnostic du pus, in *Sem. méd.*, 1901, p. 19.
2. Schüle, *Münch. med. Woch.*, 1900, n° 18, analysé dans *Centralbl. f. Chir.*, 1900, n° 27, p. 694.

vésico-rectal en cas d'abcès. Madelung, Lennander, etc., ont, incidemment, fait des remarques analogues à propos de la péritonite suppurée.

Pour résumer maintenant la partie de ce travail qui a trait au diagnostic différentiel entre l'appendicite aiguë suppurée, avec phénomènes péritonéaux, et l'occlusion intestinale, disons que, chaque fois qu'il y aura en présence d'un cas donné, doute dans l'esprit du chirurgien et que les phénomènes objectifs ou subjectifs seront prédominants dans la fosse iliaque droite, il faudra : 1° faire l'examen *hématologique*; 2° noter les *modifications* présentées par la douleur locale sous l'influence des *applications chaudes* sur la région; 3° chercher la *valeur différentielle* de la *température* prise dans le rectum et dans l'aisselle. Assurément, la confusion entre les deux affections ne peut avoir de suites bien fâcheuses du moment où la gravité du cas nécessite, dans l'une ou l'autre alternative, l'ouverture du ventre, mais enfin il est au moins inutile de faire une laparotomie médiane si l'incision iliaque est suffisante et surtout le shock opératoire est plus à redouter quand le chirurgien, après une recherche infructueuse dans la fosse iliaque, se voit dans la nécessité de pratiquer, dans un second temps, une large ouverture de l'abdomen.

Quoi qu'il en soit, qu'on envisageât ensemble ou séparément les signes présentés par notre malade, on ne pouvait arriver à une certitude sur la signification des accidents, certitude que l'emploi des trois procédés d'investigation exposés plus haut (examen hématologique, différence des températures, applications chaudes) nous aurait probablement apportée. Le mieux, en l'état, était donc de faire l'incision iliaque qui, du reste, n'a pas été complètement inutile puisque, après nous avoir démontré que l'appendice ne pouvait être incriminé, elle nous a permis aussi de faire l'examen d'une partie de la cavité abdominale et de dévider une certaine longueur du tube digestif pour en constater *de visu* l'intégrité. Si nous avions eu affaire à un rétrécissement de la terminaison de l'iléon, à une incarcération dans une fossette para-cæcale, à un étranglement par un de ces diverticules ou de ces brides qui siègent fréquemment dans la fosse iliaque droite, la simple incision latérale aurait même fourni toute facilité pour reconnaître et supprimer l'obstacle au cours des matières. Cette remarque nous rappelle le souvenir d'un cas d'occlusion aiguë de l'intestin grêle par un diverticule de Meckel que nous avons communiqué, il y a quelques années, à la Société de Chirurgie[1]. Le diagnostic ayant alors été

1. Cahier, *Bull. et Mém. Soc. Chir.*, Paris, 1898, novembre.

posé dès le début, nous pratiquâmes la laparotomie qui nous montra une bride diverticulaire très longue, s'ouvrant d'un côté dans l'iléon et adhérente par son autre extrémité à la fosse iliaque droite, formant ainsi une arcade sous laquelle s'étranglait une anse intestinale; la bride fut sectionnée et l'opération suivie de guérison. Si nous avions, à cette époque, cru à l'existence d'une appendicite comme dans le cas actuel, et pratiqué, en conséquence, l'incision de Roux, nous aurions pu, grâce à cette opération relativement simple et bénigne, reconnaître et lever l'obstacle au cours des matières, épargnant ainsi au patient les dangers toujours plus grands que fait courir la laparotomie médiane. L'erreur eût alors été, jusqu'à un certain point, une erreur heureuse; reste à savoir si le diagnostic de la cause de l'occlusion et sa suppression eussent été rendus aussi faciles par la simple incision latérale, relativement courte, comparée à la longue ouverture médiane, mais on peut le supposer, d'après l'exemple fourni par Guinard[1] :

Obs. II (résumée). — Il s'agit d'un homme de trente-six ans, qui fut pris brusquement de vomissements et de douleurs abdominales localisées d'abord à droite et autour de l'ombilic; le lendemain, aggravation de l'état général, ballonnement du ventre, facies péritonéal, pas d'émission gazeuse ou fécale par l'anus. Le diagnostic porté fut d'abord perforation de l'estomac ou du duodénum, puis appendicite, en se basant : 1° sur la température de 39°,2; 2° l'existence du point douloureux de Mac Burney ; 3° une zone de matité dans la fosse iliaque droite.

L'incision de Roux découvre un cæcum vide et un appendice normal; deux anses intestinales sont serrées dans un anneau formé par un diverticule de Meckel, qui adhérait au mésocôlon iliaque près du rectum et qui est sectionné. »

Quoi qu'il en soit, nous avons dû, devant l'insuccès de nos premières recherches, pratiquer la laparotomie médiane qui seule pouvait nous permettre d'arriver à la découverte de la situation et de la nature de l'obstacle. Il s'en faut que cette découverte ait été aisée, bien que le ventre fût largement ouvert et que la plus grande partie de l'intestin grêle fût éviscérée. Tout ce qu'il a été permis de constater, c'est l'existence, en haut de l'incision et au voisinage du côlon transverse, d'une anse dilatée, volumineuse, fixée dans la profondeur et qui n'a été amenée au dehors que par une certaine traction. Dans quelles conditions cette anse était-elle fixée ou incarcérée? Nous n'avons aucune certitude à cet égard. Il est probable qu'elle s'engageait en se coudant, sans s'étrangler toutefois, dans une de

1. Guinard, *Bull. et Mém. Soc. Chirurgie*, 23 fév., p. 189.

ces fossettes péritonéales que Jonnesco[1] a particulièrement étudiée et qui s'enfoncent ordinairement entre le péritoine pariétal et la paroi postérieure de l'abdomen. Elles sont situées en arrière de la grande cavité avec laquelle un orifice de dimensions variables les fait communiquer, et se rencontrent, principalement, au voisinage du duodénum. Jonnesco en a décrit cinq variétés : fossettes duodénales supérieure et inférieure, fossettes duodéno-jéjunale, rétro- et para-duodénales. Toutes peuvent être le siège de hernies internes, dont les cas connus s'élevaient, en 1890, au chiffre de 64.

Comme nous l'avons dit, au cours de notre observation, l'anse dégagée ne présentait pas d'altération de ses tuniques, ni de trace apparente de constriction, ce qui s'explique par ce fait que les hernies internes sont susceptibles de présenter, à l'exemple des hernies externes, des accidents d'engouement, et que leur étranglement, comme l'a signalé Jonnesco[2], est souvent peu serré; il est constitué par une coudure brusque, sur le rebord annulaire, d'une anse intestinale, et celle-ci peut, ordinairement, être dégagée sans qu'il soit nécessaire de recourir au débridement.

Considérées comme rares, ces hernies internes sont peut-être plus fréquentes qu'on ne croit; en voici les raisons. Dans nombre d'observations, nous voyons des accidents d'occlusion pour lesquels on a pratiqué la laparotomie, rétrocéder à la suite de l'intervention, bien que l'opérateur, après des recherches minutieuses, n'ait rien trouvé qui puisse expliquer la genèse de l'iléus, et se soit borné, en désespoir de cause, à refermer le ventre. Ce sont ces faits que l'on a l'habitude d'étiqueter sous la rubrique : pseudo-étranglements. Cependant lorsque, en raison de l'intégrité des viscères exposés et du bon état général antérieur du patient, rien ne peut expliquer cette stagnation absolue des matières intestinales, n'est-il pas licite d'admettre que, dans un certain nombre de cas au moins, la détente brusque des anses ballonnées, qui s'opère une fois le ventre ouvert, et aussi les diverses manœuvres d'exploration, ont permis le dégagement spontané d'une anse plus ou moins coudée sur le bord d'un anneau ou plus ou moins profondément engagée dans une fossette rétro-péritonéale. Cela est d'autant plus plausible que, parfois, après avoir constaté la réalité de la hernie interne, on ne retrouve pas trace de l'orifice dans lequel se faisait l'engagement. Ainsi Schwartz[3], dans deux cas, trouva « sur l'intestin grêle, les traces d'un étranglement par anneau, une véritable rainure circu-

1. Jonnesco, *Hernies internes*, Paris, 1890.
2. Jonnesco, *loc. cit.*
3. Schwartz, *Bull. et Mém. Soc. Chir.*, 1897, p. 650.

laire ; l'anse, dans les deux cas, s'était dégagée d'elle-même pendant l'opération, sans qu'il fût possible de retrouver l'orifice qui avait causé l'obstruction ». Dans un fait de Gangolphe[1], le dégagement spontané fut seulement partiel. L'observation que Broca[2] a relatée à la Société anatomique concerne un cas d'occlusion qui nécessita la laparotomie; en dévidant l'intestin grêle, l'opérateur sentit une résistance et amena au dehors une anse portant sur son contour la trace d'un étranglement dont l'agent resta méconnu; l'autopsie resta muette, mais il est probable qu'il s'agissait d'une hernie interne, car l'existence d'une bride, d'un diverticule, d'une invagination aurait été décelée par la nécropsie.

Nous avons dit avoir noté, au cours de l'opération, sur certaines parties de l'intestin grêle, l'existence de zones contractées et comme rétrécies sur une longueur de 7 à 8 centimètres, disposition rendue bien manifeste par la comparaison avec les segments avoisinants. Ce phénomène présentait cette particularité que la contracture localisée se modifiait insensiblement sous nos yeux et qu'une zone resserrée apparaissait progressivement là où, quelques minutes avant, l'intestin offrait un calibre normal.

Cette remarque nous amène à nous demander ici, comme nous l'avons fait pendant l'opération elle-même, si nous n'avons pas simplement rencontré un de ces pseudo-étranglements, spasmodique ou paralytique, connus plus particulièrement depuis le travail de Henrot[3] et dont Lejars[4] a relaté, il y a quelques années, plusieurs cas fort intéressants. Assurément, pour affirmer l'existence de la hernie interne, nous n'avons pas le critérium de certitude réclamé par « l'apôtre Thomas », et nous n'avons pas mis le doigt dans l'orifice, tandis que nous avons constaté la présence de ces zones contractées qu'on serait tenté de rapporter à un trouble de l'innervation motrice du tube digestif, trouble auquel il faudrait rattacher les accidents d'obstruction. Mais nous ferons remarquer, tout d'abord, que les phénomènes observés n'avaient probablement rien de bien anormal, car Béclard[5] enseigne que les mouvements de l'intestin, sur l'animal vivant, consistent en une contraction spontanée, s'opérant par places et dans des limites peu étendues; cette contraction locale est lente à se produire et lente à disparaître. En second lieu, nombre d'opérateurs ont rencontré ces zones de contracture au

1. Gangolphe, *Lyon médical*, 3 août 1890.
2. Broca, Soc. anatomique, 1892.
3. Henrot, Thèse de Paris, 1865.
4. Lejars, *Bull. Soc. Chir.*, 1897, p. 593.
5. Béclard, *Traité de physiologie*, p. 71.

cours de laparotomies pratiquées pour des affections autres que l'occlusion; ainsi Heidenhain[1] et Reclus[2]. De même, à la suite de contusions de l'abdomen, Février[3], Michaux[4] ont observé le « ratatinement » par places de l'intestin grêle prenant l'aspect d'un intestin de poulet. Dans ces conditions, l'existence de ces contractures constatées au cours de notre opération peut être rapportée à la présence de la hernie interne engendrant une action perturbatrice sur la motilité de l'intestin, plutôt qu'à une cause inconnue, à une origine douteuse sur laquelle on peut faire nombre d'hypothèses qu'il serait bien difficile d'étayer solidement.

Lejars[5], qui a communiqué un certain nombre de faits de pseudo-occlusion par contracture ou paralysie, dit que ces désordres fonctionnels, souvent si graves, de la musculature intestinale supposent, d'ordinaire, des états morbides latents ou certaines prédispositions locales. Avec un péritoine ou un intestin sains, l'apparition subite d'un iléus paralytique ou spasmodique n'est guère explicable. Dans des faits observés par ce chirurgien, on pouvait rapporter la genèse des accidents soit à un traumatisme antérieur, soit à la coexistence d'une tuberculose intestinale, ou encore, chez les vieillards, au ralentissement général des fonctions organiques et plus particulièrement de celles du grand sympathique. Or, notre malade était jeune, n'avait aucune tare, et aucun des organes intra- ou para-abdominaux ne présentait d'altération susceptible d'exercer une action réflexe d'arrêt sur le cours des matières intestinales. Par contre nous avons observé, dernièrement :

Obs. III. — Un homme de vingt-deux ans, qui succomba rapidement à des accidents d'entérite tuberculeuse et présenta, à un moment donné, des phénomènes de pseudo-occlusion. L'autopsie montra que le calibre de l'intestin grêle était notablement resserré sur une longueur de 8 à 10 centimètres et que la muqueuse, à ce niveau et sur cette étendue, présentait des granulations tuberculeuses très confluentes; les tuniques n'étaient pas ulcérées et le péritoine était absolument sain, mais le mésentère était épaissi et les ganglions mésentériques hypertrophiés.

En somme, si nous n'avons pas eu la preuve certaine que les accidents d'étranglement relevaient de l'existence d'une hernie interne, il n'en reste pas moins ce fait patent, c'est qu'une anse élevée du

1. Heidenhain, *Arch. f. klin. Chir.*, 1897, BdLV, p. 211.
2. Reclus, *Bull. et Mém. Soc. de Chir.*, 1901, 9 juillet.
3. Février, Congrès français de Chir., 1897, p. 151.
4. Michaux, *Bull. et Mém. Soc. de Chir.*, 1895, p. 207.
5. Lejars, *loc. cit.*, p. 593.

jéjunum était fixée dans le voisinage du duodénum; qu'il a fallu une certaine traction pour la dégager et l'amener au dehors; qu'elle était très dilatée par les gaz, puisqu'elle avait le volume du poignet, ce qui la différenciait nettement des autres anses qui avaient gardé leur calibre normal; enfin, que le malade a rendu des gaz quelques heures après l'opération, ce qu'il n'avait pas fait depuis le début de l'occlusion. Ajoutons encore que la persistance des vomissements bilieux seuls dans le cours de la maladie, sans apparition de vomissements fécaloïdes au bout de cinq jours, cadre bien avec l'idée d'un engagement peu serré, siégeant sur une partie tout à fait élevée du tube digestif. Il ne faut pas oublier qu'il n'est nullement besoin d'une striction énergique d'un point de l'intestin pour déterminer un arrêt absolu dans la circulation des matières. Une coudure de court rayon, comme celle qui se produit quand une anse s'engage dans un orifice relativement large, est susceptible de créer une zone d'abord limitée de parésie au niveau du segment engagé, d'où un début d'engorgement en ce point par l'arrêt des matières poussées par la contraction des anses supérieures. La distension s'accroît rapidement sous l'influence du développement des gaz, lequel accentue la parésie et la transforme en paralysie véritable, dont l'aboutissant est la formation de flexions et de coudures nouvelles qui rendent l'occlusion complète et permanente. A ces phénomènes d'ordre purement physique au début, vient, plus ou moins rapidement, s'ajouter l'action de facteurs nouveaux d'ordre physiologique, car les tuniques intestinales deviennent perméables aux divers agents microbiens renfermés dans le tube digestif, en même temps que ceux-ci commencent à sécréter des toxines plus ou moins virulentes. La diffusion du coli bacille jusque dans le péritoine qu'il vient ensemencer s'opère en dehors de toute altération érosive des parois intestinales; pour qu'elle se produise, il suffit, comme l'a démontré Bonneken[1], que l'étranglement provoque des troubles vasculaires et augmente la pression sanguine dans le segment incarcéré. Du reste, de Klecki[2], après ligature aseptique d'une anse intestinale, a pu constater la migration bactérienne à travers la paroi, en même temps que l'exaltation de la virulence des microbes.

La connaissance de ces processus infectieux, à propos desquels des recherches nouvelles ont été faites récemment par Kukula[3], explique pourquoi, même avec un étranglement incomplet, on peut observer des accidents généraux graves d'auto-intoxication tels

1. Bonneken, *Arch. f. path. Anat.*, CXX.
2. De Klecki, *Annales de l'Institut Pasteur*, t. IX, p. 710.
3. Kukula, *Arch. f. klin. Chir.*, LXIII, 4; anal. in *Sem. méd.*, 5 février 1902.

qu'en présentait notre malade, accidents souvent mortels. C'est ainsi que nous trouvons dans la thèse d'Augier [1] l'observation d'une femme de vingt-quatre ans, morte en trois jours d'iléus, et chez laquelle l'autopsie démontra que la bride diverticulaire, cause des accidents, n'exerçait pas de striction réelle sur l'intestin; de même, Besnier [2] cite le cas d'une occlusion de même nature qui entraîna l'issue fatale, bien que la constriction, comme le démontra la nécropsie, fût lâche et permît la mobilité des anses modérément distendues.

Aurait-il fallu, chez notre malade, en supposant que, l'idée d'appendicite ayant été primitivement écartée, nous eussions d'emblée posé le diagnostic d'occlusion vraie de l'intestin, tenter le traitement médical avant de recourir à l'ouverture du ventre? Nous ne le pensons pas, en raison de la situation grave dans laquelle il se trouvait au moment où nous l'avons vu. Tarder à intervenir lui eût été plus que probablement néfaste, et, si les choses ont bien tourné malgré une opération relativement tardive, c'est que l'étranglement peu serré ne menaçait pas à bref délai l'intégrité des tuniques intestinales au niveau du point où la stase stercorale avait primitivement débuté. Les lavements gazeux ou électriques, pas plus que les lavages de l'estomac, ne dégagent une anse prise sous une bride ou dans un orifice herniaire, si ce n'est dans des cas tout à fait exceptionnels sur lesquels il ne faut pas compter. Aucun fait probant, comme le remarquent Bérard et Delore [3], ne milite, dans les étranglements de cette nature, en faveur de l'emploi de ces procédés, surtout quand les accidents remontent déjà à plus de vingt-quatre heures. Dans les occlusions mécaniques, le devoir du praticien est de recourir, le jour même, au traitement chirurgical si les lavements convenablement administrés ne ramènent ni gaz, ni matières dans les quelques heures qui suivent leur emploi. Sans vouloir proscrire dans la période de début des étranglements l'emploi des moyens médicaux, nous croyons que la durée du traitement médical doit être d'autant plus abrégée que la striction paraît plus étroite, et qu'il faut surtout éviter de fatiguer à l'avance un patient qui, suivant toutes probabilités, devra subir la laparotomie. C'est pourquoi Trélat ne voulait accorder que cinq heures aux tentatives médicales qui, lorsqu'elles doivent réussir, agissent promptement. En tout cas, comme le dit Lejars [4], il ne faut jamais faire du vomissement fécaloïde, qui peut manquer, un élément de diagnostic, ni l'attendre pour intervenir.

1. Augier, Thèse de Paris, 1888.
2. Besnier, Thèse de Paris, 1857.
3. Bérard et Delore, *loc. cit.*, p. 759.
4. Lejars, *Chirurgie d'urgence*, p. 297.

Dans les pseudo-étranglements spasmodiques ou paralytiques, mais à la condition de les diagnostiquer, l'emploi des procédés médicaux pourrait assurément être prolongé davantage sans grand inconvénient, car l'électricité bien appliquée triomphe souvent de ces pseudo-iléus; encore, si l'on vient à échouer après deux ou trois séances et que les accidents stercorrhémiques s'aggravent, faut-il recourir à l'intervention sanglante, laparotomie ou entérotomie. Mais laquelle choisir de ces deux opérations dans les fausses occlusions? Question qui a fait l'objet d'une discussion des plus intéressantes à la Société de Chirurgie en 1897.

Nous ne voulons pas revenir ici sur cette discussion envisagée sous ses différentes faces, mais simplement nous demander si, après avoir laparotomisé un homme jeune, comme le sont d'ordinaire nos soldats, on doit regretter de n'avoir pas fait de préférence l'entérotomie, lorsque l'ouverture du ventre vient démontrer qu'on a affaire à un pseudo-iléus. Pour nous, dans les cas de ce genre, la laparotomie est toujours préférable, sauf quelques restrictions sur lesquelles nous allons revenir. Sans doute M. Quénu [1] est partisan, à juste titre, de l'anus contre nature lorsque la paralysie intestinale se montre chez des vieillards et chez certains malades atteints de cancer de l'estomac; et c'est cette opération qu'il a faite sur un homme âgé de soixante-douze à soixante-quinze ans, atteint d'occlusion aiguë, chez lequel l'existence d'un obstacle matériel était peu probable. Mais il semble bien, d'après le sens de sa communication [2] et comme l'a compris M. Félizet [3], que les préférences de M. Quénu sont pour la laparotomie chez les adultes. M. Reclus [4], dans des conditions à peu près identiques, adopte la même ligne de conduite. Ces réserves spéciales tenant à l'âge étant admises, nous pensons avec Lejars et Broca [5] que les occlusions paralytiques, lorsqu'elles revêtent la forme aiguë, et que leur diagnostic demeure incertain, sont justiciables de la laparotomie. Le ventre ouvert, si on ne trouve aucune cause à l'étranglement, il est toujours temps de fixer à la paroi une anse intestinale qu'on peut inciser de suite sur une petite étendue, si les accidents pressent et qu'on veuille obtenir une décharge rapide de l'intestin, dont on retarde l'ouverture si l'on croit pouvoir compter sur une débâcle spontanée dans les quelques heures qui suivent.

1. Quénu, *Soc. Chir.*, 1897, p. 577.
2. Quénu, *loc. cit.*, p. 592.
3. Félizet, *Soc. Chir.*, 1897, p. 604.
4. Reclus, *Soc. Chir.*, 1897, p. 578.
5. Lejars et Broca, *Soc. Chir.*, 1897.

Du reste, le choix à faire entre les deux modes d'intervention est souvent commandé par les circonstances. Dans des conditions satisfaisantes de milieu opératoire, avec de bons aides, un patient jeune, dont l'abdomen est modérément distendu et dont l'état général n'a pas encore subi d'atteinte grave en raison du début récent des accidents, pourquoi hésiter, après échec avéré des lavements électriques ou gazeux, à pratiquer sur la ligne blanche une incision de 10 à 12 centimètres, qui permettra à la main d'aller reconnaître et peut-être détruire un obstacle? En admettant, cas le plus fréquent, que cette recherche demeure infructueuse, on dévidera l'intestin ou bien on l'éviscérera après avoir agrandi l'incision, cette éviscération, qui permet d'aller vite, ne présentant pas de danger spécial quand les anses sont médiocrement ballonnées. N'a-t-on, définitivement, rien trouvé, il reste toujours la ressource de l'anus contre nature ou de la fixation d'une anse choisie avec soin, qui sera, suivant les indications du moment, traitée comme nous l'avons dit dans le paragraphe précédent.

L'ensemble des conditions générales restant le même, mais le ventre étant déjà notablement ballonné, on doit encore faire la laparotomie avec éviscération d'emblée; c'est le seul moyen d'aller vite et d'y voir clair. Sans doute la rentrée des intestins est difficile, mais l'emploi d'une serviette recouvrant tout le paquet intestinal et dont les bords sont engagés dans le ventre facilite beaucoup la réintégration, comme nous l'avons constaté dans deux cas personnels. Il ne faut pas trop compter, dans les faits de ce genre, sur l'entérotomie temporaire pour dégorger l'intestin et diminuer le ballonnement; on vide ainsi une anse, mais les autres restent météorisées, et multiplier pour parfaire la vidange, le nombre de ces anus extemporanés qu'il faut ensuite suturer sur le moment, accroît les chances d'infection de la séreuse et prolonge beaucoup la durée de l'opération. Lorsque l'obstacle n'aura pu être découvert ou détruit, on établira un anus artificiel qu'on a toute facilité de placer en bonne situation.

Enfin, on pourra recourir à l'entérotomie d'emblée lorsque l'assistance, l'outillage, l'ensemble des conditions matérielles seront défectueux ou que l'état général du patient, vieillard ou adulte, contre-indiquera une opération dangereuse et pénible en raison de l'indécision habituelle du diagnostic. La création d'un anus artificiel, dans ces cas, pourra même n'être qu'une mesure temporaire en permettant, si le malade survit, de pratiquer secondairement une laparotomie et de détruire alors l'obstacle, s'il en existe un. C'est ainsi que, chez deux femmes atteintes d'iléus, dont l'état général était

très mauvais et le ventre ballonné, Segond [1] commença par faire l'entérotomie, assurant ainsi l'écoulement des matières. Trois semaines plus tard, ce chirurgien pratiqua la laparotomie qui lui permit de supprimer l'obstacle constitué chez l'une par une bride réunissant l'appendice aux annexes enflammées, chez l'autre, par une tumeur du côlon transverse qui fut extirpée; le canal intestinal fut ensuite rétabli par une entérotomie circulaire. Cette conduite est, du reste, adoptée par nombre de chirurgiens, Nélaton, Chaput, Picqué, Peyrot [2], Schede [3], Poppert, Kummer, Comte [4], Maunoury [5], etc.

L'entérotomie, chez notre malade, n'était nullement indiquée, mais si l'état général du patient ou les conditions de milieu opératoire nous avaient forcé d'y recourir, l'ouverture de l'intestin eût-elle été pratiquée à droite ou à gauche que le résultat eût été le même, c'est-à-dire nul, puisque forcément elle eût été établie bien au delà de l'obstacle et que l'idée ne pouvait venir à personne d'aller ouvrir une anse élevée du jéjunum. L'entérotomie type, consistant à inciser une anse intestinale distendue au niveau de la fosse iliaque droite ou gauche, expose, du reste, à certains mécomptes immédiats ou tardifs, car on risque souvent de ne pas la faire en bon lieu, accident opératoire inévitable même, en certains cas, comme le fait remarquer Broca [6]. Dans le mémoire de Nimier [7], nous voyons que sur neuf faits avec autopsie, deux fois seulement l'anus eût pu être établi sur le gros intestin, et que, dans les sept autres, l'entérotomie eût été inefficace, même pratiquée à titre de premier temps d'une intervention dont la laparotomie aurait constitué le second acte.

En somme, toutes réserves faites pour certaines situations ou certains cas particuliers, nous pensons que la laparotomie précoce est la meilleure opération à proposer dans l'occlusion aiguë et que, même retardée dans certaines limites, elle pourra procurer encore de nombreuses chances de succès, soit qu'elle permette la libération de l'intestin, soit qu'elle ne constitue, par cas de force majeure, que le premier temps d'une entérotomie qui pourra être faite en bonne place, puisqu'on opérera sur un intestin largement exposé.

1. Segond, *Soc. Chir.*, 1897, p, 579 et 606.
2. Peyrot, Nélaton, Chaput, Picqué, *Soc. Chir.*, 1897, p. 580, 586, 607, 750.
3. Schede, XVIe Congrès des chirurgiens allemands, in *Sem. méd.*, 1887, p. 176.
4. Comte, Poppert, Kummer, in Cahier, *loc. cit.*, p. 178 et 179.
5. Maunoury, *Congrès franç. de Chirurgie*, 1893, p. 833.
6. Broca, *loc. cit.*, p. 680.
7. *Arch. de méd. milit.*, 1894, p. 139.

KYSTE HYDATIQUE COSTAL

Par H. GÉRAUD et R. MIGNOT,
Anciens internes des Hôpitaux de Paris.

Nous avons eu l'occasion d'observer et d'opérer, il y a quelques mois, dans le service de notre maître, M. le professeur F. Terrier, un kyste hydatique d'origine costale. L'observation d'une affection si rare en elle-même et encore plus exceptionnelle dans cette localisation, nous a paru intéressante à publier.

Observation. — A. Jean, âgé de cinquante-quatre ans, employé de l'administration des Postes, ne présente rien de particulier dans ses antécédents héréditaires. Au point de vue de ses antécédents personnels, on note des bronchites répétées dont il fut atteint vers l'âge de quatre ans; plus tard, il souffrit de gastralgies assez violentes, suivies parfois de vomissements. Cet état gastrique persista pendant trois ans, puis tout rentra dans l'ordre et, à part quelques douleurs rhumatoïdes, le malade se porta bien dans la suite.

Le 2 janvier 1902, ce malade entre à l'hôpital de la Pitié dans le service de notre maître, M. le professeur F. Terrier, pour se faire opérer d'une tuméfaction siégeant sur le côté droit de la paroi thoracique. Le début de cette affection remonte, dit-il, à dix-huit mois; à ce moment, il s'aperçut de la présence d'une petite tuméfaction siégeant un peu au-dessous du sein droit; de la grosseur d'un haricot, non douloureuse, de consistance assez ferme, elle paraissait placée immédiatement sous la peau.

Sept à huit mois après l'apparition de cette première tumeur, une seconde se développa un peu au-dessus d'elle. Toutes deux augmentèrent ensuite peu à peu de volume sans causer de douleur, si ce n'est dans ces derniers temps où la toux et la palpation provoquèrent des douleurs profondes.

Actuellement, on remarque sur la partie droite du thorax, en dehors du mamelon, entre la cinquième et la huitième côte, une tuméfaction irrégulière d'aspect, mamelonnée, saillante surtout à sa partie supérieure et inférieure, recouverte par la peau normale. La masse est fluctuante, mais donne la sensation d'une poche très tendue. Par une pression alternativement faite sur chacune des deux extrémités de la collection, on a une sensation de flot se transmettant de l'une à l'autre extrémité, en passant au-dessous de la sixième côte. En exerçant une pression assez forte sur les côtes, on détermine de la douleur en certains points bien localisés et on a

la sensation d'écraser des fongosités. Nous cherchons à nous rendre compte par la percussion et l'auscultation du thorax, s'il n'existe aucun prolongement intra-thoracique; nous n'en trouvons pas.

Le malade présente un certain degré d'emphysème pulmonaire et des douleurs articulaires de rhumatisme chronique. Les autres organes ne présentent rien de particulier.

Nous portons le diagnostic d'abcès froid d'origine costale et nous déci-

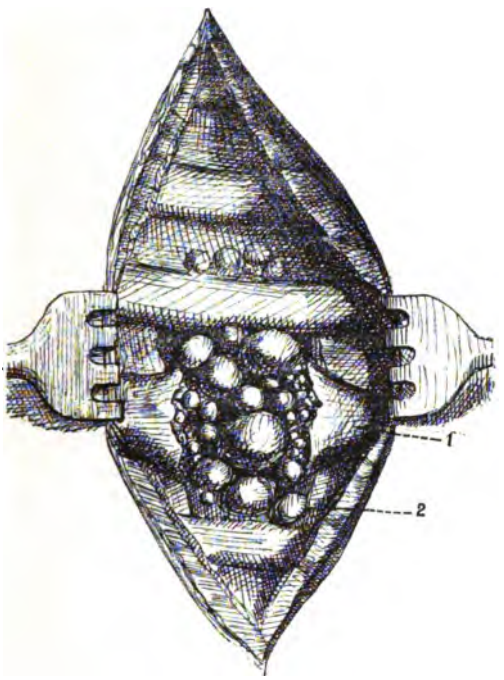

Fig. 1. — Figure demi-schématique de la tumeur kystique. — 1, extrémité interne de la 7e côte considérablement élargie; 2, vésicules hydatiques.

dons d'évacuer la collection en même temps que nous réséquerons les côtes malades.

Opération. — Le 10 janvier, après chloroformisation, nous faisons sur le milieu de la tumeur une incision verticale longue de quinze centimètres. Aussitôt la peau incisée, apparaît un tissu fibreux blanchâtre que nous divisons de haut en bas. Le premier coup de bistouri ouvre une poche supérieure d'où s'échappe un grand nombre de vésicules hydatiques claires, dont les dimensions varient du volume d'une noix à celui d'un grain de millet et même moins.

A la partie inférieure de l'incision cutanée, nous ouvrons une seconde poche d'où s'écoule du liquide couleur purée de pois et des vésicules hydatiques également de volume très variable.

Les deux collections évacuées, nous voyons qu'elles occupaient deux cavités, chacune du volume d'une mandarine, dont une moitié faisait saillie dans le thorax et l'autre en dehors.

Les deux poches communiquent l'une avec l'autre au-dessous de la sixième côte, ce qui donne à l'ensemble des deux cavités la forme d'un sablier. Du côté interne, la cavité est limitée par la plèvre pariétale, si mince que nous voyons très nettement au travers les lobules pulmonaires glisser sur elle à chaque mouvement respiratoire. Nous examinons aussitôt l'état des côtes : la sixième est érodée, atteinte d'ostéite raréfiante, mais sans solution de continuité; nous la réséquons largement.

La septième et la huitième côte sont complètement détruites au niveau

BOSTON MEDICAL
OCT 15 1903
LIBRARY.

Fig. 2. — Préparation microscopique d'un fragment de la 7e côte. — 1, travées osseuses circonscrivant des logettes; 2, membrane anhyste d'une petite vésicule; 3, cavité d'une vésicule; 4, une membrane d'hydatide décollée par la préparation.

de la poche kystique sur une longueur de 2 centimètres environ, et les deux extrémités de la septième côte sont élargies en entonnoir, creusées à leur centre d'une cavité cratériforme, limitée par un tissu osseux friable et dont le tissu spongieux est divisé en petites logettes très nombreuses d'où s'échappent, quand on écrase l'os entre les doigts, une foule de minuscules vésicules hydatiques de volume décroissant à mesure qu'on se rapproche de l'os sain. Les vésicules hydatiques n'adhèrent pas au tissu osseux, d'où on les enlève facilement de leur logette ronde ou ovalaire, dont les parois sont lisses et régulières.

Nous réséquons ces extrémités costales jusqu'à l'os sain; nous faisons la toilette de la poche avec du sérum et une compresse stérilisée pour chasser les dernières vésicules. Nous plaçons un drain dans la cavité, puis nous suturons les téguments sur toute la longueur de l'incision. Pansement aseptique.

Les suites opératoires furent excellentes; la réunion des téguments se fit par première intention et le drain put être enlevé définitivement le douzième jour. Le 2 février, le malade sortit du service complètement guéri et ne conservant qu'une légère dépression au point où existait le kyste.

Examen histologique de la pièce. — Sur des coupes faites après décalcification à l'acide formique et colorées à l'hématéine et à l'éosine, on voit :

1° Au niveau de parties recouvertes de périoste, le tissu osseux est légèrement enflammé; les alvéoles sont envahies par de nombreux leucocytes; les artères présentent un léger degré de périartérite; le périoste très épaissi est infiltré de leucocytes de même que le tissu cellulaire voisin, qui contient un grand nombre de ces derniers. Fait important, il n'existe pas de néoformations osseuses.

2° Au niveau des parties érodées, les couches osseuses profondes présentent les mêmes lésions que précédemment. La couche superficielle est, de plus, creusée de petites anfractuosités tapissées d'une membrane embryonnaire, à côté de laquelle on retrouve quelques traces de la membrane anhyste des vésicules hydatiques qui y étaient logées. Il n'y a pas trace de vésicules hydatiques dans la profondeur de l'os.

En résumé, on trouve des lésions d'ostéo-périostite à la limite des endroits où les vésicules hydatiques étaient en contact avec l'os. Des lésions d'ostéite et des érosions osseuses profondes existent au niveau des points où le parasite était en contact avec l'os. On ne rencontre pas de vésicules dans la profondeur de la côte.

Cette observation présente un assez grand intérêt à plusieurs points de vue. Elle le doit :

1° A l'excessive rareté de cette localisation du kyste hydatique. Nous avons en effet recherché, dans la littérature médicale française et étrangère, s'il avait existé des cas semblables; nos recherches ont porté particulièrement sur les journaux médicaux d'Australie (*Australian medical Journal*, *The Autralasian medical Gazette*) à cause de la fréquence des kystes hydatiques dans ce pays; mais nous n'avons trouvé un cas semblable au nôtre que dans la *Gazzetta medica it. lomb.* de 1883; c'est celui de Talini, dont nous donnons plus loin l'observation.

2° A l'opération faite avant toute suppuration : ce qui nous a permis de voir les lésions avec une grande netteté.

3° A l'examen histologique qui a été fait et qui démontre bien que les vésicules ne sont pas venues des tissus voisins, mais qu'elles se sont développées dans le tissu osseux lui-même. Cet examen fait en outre voir quelles sont les lésions histologiques de l'os, du périoste et des vaisseaux au cours de cette affection.

4° A l'excessive bénignité de la maladie et de l'opération, qui démontre qu'en l'absence de suppuration du kyste, on peut être assuré de l'issue favorable de l'intervention, ce qui a une certaine importance, puisque dans le seul cas opéré avant nous, l'affection s'est terminée par la mort.

Obs. II. — Talini, *Gazzetta medica it. lomb.*, 1883, p. 247. — Le cas que nous publions est particulièrement intéressant par son siège insolite.

Le 15 juillet 1882, C. Cerent, âgée de soixante ans, fut admise dans le service du Dr Vigna, pour un abcès à la mamelle droite. D'après les renseignements de la malade, il y a seize ans qu'elle se serait aperçue de la présence d'une petite tumeur située presque au-dessous du mamelon; elle s'accrut lentement, sans déterminer aucun trouble, et finit par atteindre un volume considérable. Ce n'est que l'année dernière que la malade commença à ressentir des douleurs en ce point, en même temps que le développement de la petite tumeur prenait une marche plus rapide. La fièvre vint s'ajouter aux autres phénomènes et la malade se décida à entrer à l'hôpital.

État général mauvais. Distendue par un énorme abcès, la mamelle offrait, dans son ensemble, un volume très considérable.

Une incision faite sur la tumeur donna issue à trois litres de pus mélangé à de petits fragments nécrosés provenant des côtes. Pansement antiseptique. L'examen de la cavité suppurante révéla au Dr Vigna une carie costale.

Pas de fièvre pendant deux jours; mais elle apparaît le troisième, associée à de la diarrhée. La suppuration devient beaucoup plus abondante. Le cinquième jour, elle mourut, sans avoir présenté d'autres symptômes qu'une douleur vive dans la région malade, de la dyspnée et de la fièvre.

A l'autopsie, on trouve une carie de la cinquième côte droite; au centre de la lésion, répondant au tissu spongieux, se trouvait une vaste cavité tapissée par une membrane, farcie d'un amas de petits kystes d'échinocoques. Chacun représentait approximativement le volume d'une lentille. Cette trouvaille anatomique venait ainsi expliquer l'existence de l'abcès.

Étiologie. Pathogénie.

Le développement des vésicules hydatiques du tænia échinocoque dans le tissu osseux est d'une grande rareté et, le plus souvent, c'est au cours d'une autopsie qu'on découvre cette affection osseuse. « Des chirurgiens possédant une pratique considérable, dit Gangolphe dans son remarquable travail auquel nous empruntons de nombreux renseignements, n'ont jamais eu l'occasion d'observer d'hydatides du squelette. D'autre part, les différents musées de l'Europe n'en possèdent dans leurs collections que de rares spécimens. » Le même auteur est parvenu à réunir seulement 52 observations de kystes hydatiques des os, alors que les kystes des autres tissus se comptent par milliers (3000 kystes viscéraux pour 52 kystes des os, d'après Gangolphe). Mais pourquoi cette rareté? Il suffit de connaître les dimensions respectives de l'embryon et des voies sanguines qu'il doit suivre dans ses pérégrinations pour en trouver la raison. En effet, après avoir perforé avec ses crochets les tuniques

intestinales et un ramuscule de la veine porte dans lequel il pénètre, l'embryon hexacanthe, large de 28 μ environ, remonte dans la veine porte jusque dans le parenchyme hépatique; là, les voies se rétrécissent progressivement jusqu'aux capillaires du lobule dont le diamètre ne dépasse pas 20 μ. Dans la majorité des cas, le parasite reste coincé dans un de ces capillaires et s'y transforme en vésicule ou hydatide; mais d'autres fois, soit en s'amoindrissant, soit par suite de l'élargissement momentané des vaisseaux du lobule, il parvient à franchir le barrage hépatique et gagne le cœur droit par le chemin des veines sus-hépatiques et cave inférieure. Arrivé au poumon par l'artère pulmonaire, l'embryon se trouve en présence d'un véritable filtre bien plus difficile à franchir que le précédent barrage hépatique, puisque les capillaires du poumon n'ont que 6 à 7 μ, et s'y arrête très souvent. Beaucoup plus rarement l'embryon peut continuer sa route et passer dans la grande circulation; la voie de tous les tissus de l'organisme lui est dès lors ouverte. Cependant il ne se fixe pas dans tous avec une égale fréquence, et cela, à cause des dimensions variables des capillaires : la fixation est facile dans les muscles et les nerfs où les capillaires sont étroits (7 μ); difficile, au contraire, dans les os dont le sang traverse avec vitesse les gros capillaires (18 à 22 μ) sans laisser le temps à l'embryon de s'y fixer. C'est ce qui explique la rareté relative des kystes hydatiques des os comparativement à ceux des autres tissus du territoire de la grande circulation. On peut aussi admettre, mais avec moins de certitude, la pénétration de l'embryon hexacanthe dans la grande circulation par les voies lymphatiques de l'intestin et le canal thoracique.

L'embryon hexacanthe se fixe et se développe sans cause provocatrice ou sous l'action d'un traumatisme, comme cela a été plusieurs fois cité (Danlos), sans qu'on puisse bien préciser si ce dernier a réellement été une cause occasionnelle. Les expériences de Max Schuller sur la pathogénie des ostéo-arthrites tuberculeuses et celles de Klencke sur la maladie hydatique tendraient à donner quelque fondement à cette opinion. Ce dernier auteur injecta des débris de bourgeons d'échinocoques et de vésicules proligères dans le torrent circulatoire de cinq animaux auxquels il fit quelques jours après divers traumatismes. Trois semaines plus tard il les sacrifia et trouva chez deux de ces animaux des hydatides qui s'étaient développés dans les points lésés (tissu cellulaire sous-cutané, foie).

Dans les observations cliniques de Fricke, de Pihan, de Boncour et de Demarquay, l'action du traumatisme paraît évidente.

Nous n'insistons pas sur le développement de l'hydatide elle-même; mais nous voulons nous arrêter sur un point très intéres-

sant dans l'étude des kystes hydatiques des os; c'est que, contrairement à ce qui se passe dans ceux des autres organes, la forme la plus fréquente des kystes des os est le type multivésiculaire (nous employons ce mot pour ne pas prêter à confusion avec les kystes alvéolaires). Pour les classiques, dans ce mode de développement, des bourgeons de la membrane germinale s'infiltrent entre les lamelles de la capsule de l'hydatide mère, se recouvrent d'une couche lamelleuse semblable à celle de cette capsule, puis tombent au dehors où ils grandissent, en même temps que leur centre se creuse d'une vacuole pleine de liquide clair, spécial aux vésicules hydatiques. De nombreuses hydatides filles sont ainsi constamment produites.

Cette théorie si simple et si facile pour expliquer la multiplication exogène des hydatides est actuellement mise en doute par les auteurs qui se sont occupés de cette question. Devé, en particulier, auquel on doit une importante thèse très documentée et contenant des expériences personnelles tout à fait intéressantes sur l'échinococcose secondaire, n'admet pas ce mode de développement exogène, du moins chez l'homme. Pour lui, les kystes appelés multiloculaires des os par Gangolphe sont « des tumeurs hydatiques polykystiques pseudo-alvéolaires ». Le kyste n'est pas multiloculaire par prolifération exogène, mais par rupture et ensemencement. « En effet, dit-il, au moment où il fait éclater l'enveloppe osseuse amincie, le kyste se rompt lui-même bien vraisemblablement. En tous cas, au moment où surviendra la fracture de l'os, le kyste se trouvera fatalement dilacéré par les aiguilles osseuses du foyer de fracture; il sèmera ainsi ses germes échinococciques dans les tissus voisins et probablement aussi dans le tissu osseux lui-même. Le liquide hydatique sous pression aidera du reste à la dissémination des vésicules proligères et des scolex. » Cette théorie est séduisante et conforme aux données de la parasitologie; mais elle demande, comme d'ailleurs celle des classiques, une démonstration expérimentale qui en fasse autre chose qu'une hypothèse.

Quoi qu'il en soit, au bout d'un certain temps, par suite de la multiplication des hydatides, un véritable semis de vésicules s'est créé dans l'épaisseur du tissu osseux, dans lequel elles se sont creusées des alvéoles par une sorte d'usure du tissu osseux qui ne réagit pas vis-à-vis des hydatides, en produisant des ostéophytes et de l'ostéite condensante, comme il le fait vis-à-vis des micro-organismes, bacilles ou cocci. La tumeur kystique se creuse une cavité à la façon des anévrismes, selon la comparaison de Cruveilhier.

La dimension des hydatides contenues dans le tissu osseux est en

général très faible et varie du volume d'une petite tête d'épingle à celui d'une noisette.

Ces vésicules sont accolées en grappe de raisin ou séparées par des travées osseuses qui leur forment de petites logettes ouvertes du côté du centre de la masse kystique. A une période avancée, la prolifération hydatique comprime les vaisseaux de l'os et peut donner lieu ainsi à la formation de séquestres par nécrobiose. Ces deux phénomènes d'usure et de nécrobiose se combinant, amènent une fragilité extrême de l'os qui se rompt au moindre effort.

Anatomie pathologique.

Ces tumeurs multivésiculaires présentent une partie périphérique : c'est la membrane d'enveloppe, constituée par le périoste épaissi, les lamelles osseuses, les tissus avoisinants indurés; à la pression de cette capsule, on obtient parfois une sensation de crépitation parcheminée, résultant de l'effondrement des lamelles osseuses par le doigt. Du côté des parties profondes de l'os, cette membrane manque, la limite du kyste étant établie par l'os lui-même creusé de petites vacuoles contenant de petites hydatides. Le contenu de la poche est représenté souvent par un liquide d'aspect blanchâtre ou blanc jaunâtre, comparable à de la soupe aux pois, dont il a la consistance en même temps que la couleur. On trouve, flottant dans ce liquide, des fragments osseux et surtout des hydatides de couleur blanche et de forme arrondie, ovale ou ronde, de volume extrêmement variable, mais en général assez petit. Le liquide qu'elles contiennent est clair comme de l'eau de roche, selon l'expression classique.

A peu de distance de la lésion, l'os possède son aspect normal tant que le kyste n'a pas dégénéré; mais s'il suppure, il n'en est pas de même, l'inflammation microbienne du tissu osseux apparaît et les lésions de l'os deviennent mixtes; la maladie kystique est alors doublée d'une ostéomyélite.

Il résulte de ces diverses lésions deux phénomènes capitaux : que la fracture spontanée est presque inévitable, et que les tissus sont peu aptes à réparer les pertes de substance faites par une opération.

Après un stade complètement intra-osseux, les hydatides peuvent se faire jour dans les organes ou tissus qui avoisinent l'os : articulations qu'elles altèrent, muscles, vaisseaux, nerfs, qui sont repoussés ou détruits, moelle, cerveau, dont la compression ou la destruction entraînent de graves et souvent d'irrémédiables complications.

Symptômes.

Pendant une longue période de leur évolution, les kystes hydatiques des os conservent un volume minime et restent latents. Il n'en est pas de même quand ils ont détruit une portion de l'os ou qu'ils se sont étendus au dehors. Ils présentent alors deux symptômes importants : la fracture spontanée et la tumeur. La fracture spontanée se produit sous l'influence d'un traumatisme insignifiant, pendant un mouvement un peu brusque, et est souvent le premier symptôme révélateur de la présence de la maladie hydatique.

Plus fréquemment, c'est une tuméfaction qui attire l'attention, tuméfaction lisse, dure ou d'inégale consistance, pouvant donner la sensation de crépitation parcheminée; molle, dépressible, présentant rarement le frémissement spécial, quand les hydatides ont fusé hors de l'os et se sont étendues dans les tissus mous voisins. Parfois cette tumeur est réductible dans l'intérieur de l'os, parfois aussi les deux mains qui en compriment alternativement les deux extrémités peuvent donner à son contenu un mouvement de va-et-vient dû au passage de la masse sous un pont osseux, comme c'était le cas pour le kyste d'origine costale que nous avons observé.

A mesure que la tumeur grossit, elle se rapproche des téguments, devient susceptible de s'infecter et de se transformer alors en un abcès qui s'ouvre spontanément à la peau ou qu'on est obligé d'inciser. Des accidents infectieux très graves et même mortels ont été souvent la suite de ces infections développées dans l'os atteint de dégénérescence kystique. Des phénomènes dus à la compression des troncs nerveux, du cerveau ou de la moelle, peuvent se surajouter à cette symptomatologie : ce seront des névralgies, de la paraplégie ou des symptômes de tumeur cérébrale; mais ils n'ont rien de spécial et appartiennent à toutes les tumeurs des os, du crâne ou du rachis.

Marche.

La marche de l'affection est rarement rapide (un an et demi, Reczey); plus ordinairement elle est très lente; dans le cas de Fricke, il fallut quinze ans pour que l'affection entraînât la mort par suite de l'extension des lésions.

Pronostic.

Le pronostic est extrêmement sérieux, puisque sur les 40 observations recueillies par Gangolphe, on note vingt cas de mort. L'in-

fection de la tumeur est la cause de mort la plus fréquente; après elle, viennent les compressions de la moelle, puis les suites funestes de l'opération.

Le siège du mal est d'ailleurs très important à ce point de vue, et, par ordre de gravité décroissante, Gangolphe place le rachis (6 morts sur 7), le bassin, les os du crâne, puis ceux des membres. Actuellement, les perfectionnements de la technique chirurgicale, la tendance des chirurgiens vers les interventions hâtives, l'application d'une asepsie rigide rendent le pronostic moins grave.

Diagnostic.

On pose assez rarement le diagnostic de kyste hydatique d'un os, et bien souvent l'affection passe inaperçue jusqu'au jour où une fracture spontanée vient attirer l'attention du malade et du chirurgien du côté de l'os malade. On peut alors penser à une fracture spontanée causée par le tabes, par une ostéomyélite gommeuse ou par un sarcome. La fracture du tabétique se reconnaîtra aux signes propres à l'affection médullaire; l'ostéite gommeuse a pour elle les antécédents syphilitiques du sujet, les douleurs ostéocopes et, contrairement à la maladie hydatique, guérit bien par l'immobilisation; le sarcome se développe rapidement, s'accompagne d'une augmentation de la température locale, d'un réseau veineux sous-cutané, plus développé que du côté opposé, et parfois de mouvements d'expansion, quand la tumeur est très vasculaire.

En dehors de cet accident, l'affection se signale par une tuméfaction à évolution lente et torpide et doit être différenciée d'un ostéosarcome et surtout de l'ostéite tuberculeuse dont le tableau clinique se rapproche beaucoup de celui du kyste hydatique des os. Cependant, la tension de la tumeur produite par la première affection est beaucoup moindre que celle de la seconde, qui donne la sensation d'une poche très tendue et résistante. Mais il est bien certain que le diagnostic est très difficile et que l'on est plus enclin à faire le diagnostic d'abcès froid tuberculeux que celui de kyste hydatique. Le véritable moyen de diagnostic est la ponction capillaire, ou mieux l'incision, qui a l'avantage de pouvoir être le premier temps d'une opération radicale.

Traitement.

Le traitement appartient uniquement au chirurgien, car l'indication est d'enlever toutes les vésicules hydatiques en évitant de les crever, de façon à supprimer les ensemencements secondaires. On se rend aisément compte de la difficulté que peut présenter cette

évacuation, dans un cas de maladie kystique du canal médullaire d'un os long ou d'un corps vertébral. Pour faciliter cette recherche, il faut se donner beaucoup de jour pour voir clair dans la région infestée de vésicules; le seul moyen d'obtenir cela est de faire de longues incisions dont on maintient les lèvres avec de larges écarteurs ou avec des pinces, de trépaner l'os largement en y creusant un fossé dépassant les limites de l'infiltration hydatique. Toutes les parties osseuses atteintes seront enlevées à la curette ou à la gouge; puis la cavité sera lavée avec du sérum artificiel et ensuite épongée avec des compresses stérilisées, pour en chasser toutes les hydatides qui pourraient y rester cachées, grâce à leur petitesse. La dépression résultant de la perte de substance sera ensuite drainée, et si le kyste est suppuré, on laissera la brèche largement ouverte comme après une trépanation pour ostéomyélite. Dans le cas de kyste hydatique se développant dans une côte, l'indication est de suivre le mode opératoire que nous avons employé, c'est-à-dire de faire une résection partielle de cet os en se tenant bien en dehors des limites du mal. Par ce moyen, on évitera sûrement la récidive.

Le même manuel opératoire est indiqué pour les lésions étendues des os des membres, lésions qui nécessitent d'ailleurs parfois l'amputation, particulièrement pour le membre inférieur.

BIBLIOGRAPHIE

Bergmann, Ueber Echinococcen der langen Röhrenknochen, *Arch. a. d. chir. Klin. d. l. Univ.*, Berlin, 1887, II.

Boncour, Thèse, Paris, 1878, *Des kystes hydatiques des membres.*

Croste, Contrib. alla casuistica dell' echinococco delle ossa, *Atti d. Ass. med. lomb.*, Milano, 1895.

Cruveilhier, *Anatomie pathologique générale*, t. III, p. 186-547.

Danlos, Thèse, Paris, 1879, *De l'influence du traumatisme accidentel considéré comme cause occasionnelle des kystes hydatiques en général.*

Demarquay, *Gazette des hôpitaux*, 1865, p. 74; *Recueil de médecine militaire*, 1869, vol. XLVI; *Bull. Soc. Chir.*, 2e série, 1869, p. 493.

Devé, Thèse de Paris, 1901, *De l'échinococcose secondaire.*

Doebbelin, Ueber Knochenechinokokken des Beckens, *Deutsche Ztschr. f. Chir.*, 1898, Leipzig.

Esauloff, Echinococcus of bones. *Laitop. khirurg. obsh.*, V. Mosk., 1889-1890.

Fricke, *Hamburg. Zeitschr. f. die gesammt. Med.*, 1838, Bd VII.

Gangolphe, Thèse agrég., Paris, 1886, et *Maladies infectieuses et parasitaires des os*, Paris, 1894, Masson.

Hoersheim, Les kystes hydatiques du fémur, *Rev. gén. de Chir. et de Thérapeut.*, Paris, 1897, XI, 100.

Kehr, Ueber einem Operatio behandelten Fall von Knochencyste des Oberschenkels, *Deutsche med. Wchsnchr.*, Leipzig., 1896, XLIII.

Klencke, Recherches sur la transmission des hydatides par contagion, *Gazette médicale de Paris*, 1843, t. XI, p. 836-841.

Köhler, Ueber einige seltenere Knochengeschwülste, *Deutsche Ztsch. f. Chir.*, Leipzig, 1901, LVIII.

Le Dentu, Kyste hydatique de l'humérus gauche, *Soc. de Chirurg.*, 1899, p. 148.
Newbolt (G.-P.), A case of multilocular cystic disease of the jaw, *Liverpool m. chir. J.*, 1898, XXIII.
Pihan, *Bull. Soc. anat.*, 1860, t. V, p. 363.
Poncet, Tumeurs des os, *Encyclopédie internat. de Chirurgie*, t. IV, p. 383.
Poulton, A case of hydatid of the tibia and kneejoint, *Australas. m. Gaz.*, Sydney, 1893, XII, 193.
Reczey, *Deutsche Zeitschr. f. Chir.*, VII, 1876.
Salvia, L'echinococco delle ossa lunghe, *Progresso med.*, Napoli, 1893, VII, 161 et 185.
Schnitzler, Ein Fall von Knochenechinococcus, *Internat. klin. Rundschau*, Wien, 1892, VI, 1137; 1182.
Stirling, Notes on hydatid disease of bone, *Intercolon. m. J. Australasian*, Melbourne, 1896, I, 83-87.
Targett, Hydatids in bone, *Brit. med. J.*, London, 1894, II, 640; et *Guy's Hosp., Rep.*, London, 1894, I, 309 et 348.
Talini, *Gazz. med. it. lomb.*, Milano, 1883, p. 247.
Watson, Hydat. of bone, *Australas. med. Gaz.*, Sydney, 1893, XII, 153.
Webb (S.-H.), A case of hydatid of the femur, *The Australas. med. Journ.*, 1891, p. 537.

TRAITEMENT CHIRURGICAL DES SALPINGITES

(ÉTUDE HISTORIQUE ET CLINIQUE)

PAR MM. LES DOCTEURS

ACQUAVIVA,
Ex-chef de clinique à l'École de médecine de Marseille,
Chirurgien des Hôpitaux

et

ROUX DE BRIGNOLES,
Professeur suppléant à l'École de médecine de Marseille,
Chirurgien des Hôpitaux.

La connaissance des affections utéro-annexielles est de date récente; l'étude anatomique n'a pu en être faite avec fruit que lorsque les progrès de l'antisepsie ont permis d'aborder sans crainte l'ouverture de l'abdomen, et c'est d'elle, c'est de l'anatomie pathologique exacte, établie sur des faits rigoureusement observés, qu'est née cette thérapeutique chirurgicale si belle, dont peut à juste titre s'enorgueillir la gynécologie actuelle.

Nombreux et intéressants sont les travaux publiés sur cette question, et cependant bien peu d'années se sont écoulées depuis la première opération bien raisonnée et bien réglée, dirigée contre le pyo-salpynx, celle que fit Tait il y a vingt-cinq ans à peine.

L'illustre chirurgien fit peu de prosélytes, les chirurgiens français se montrant très défiants à cette époque pour les interventions d'outre-mer; à peine si quelques articles, timides et rares, d'ailleurs, ont tenté, avant 1887, d'attirer l'attention sur cette opération. A cette époque de chirurgie moins audacieuse, on se contente de l'ouverture d'un abcès en saillie, en vertu du principe : « Ubi pus, ibi evacua », et ce n'est qu'avec Péan qu'est posée l'indication véritable : s'attaquer à l'affection elle-même, à la cause de tous les désordres, et non aux symptômes. C'était là un progrès trop rapide, et l'opération de Péan ne put, comme elle le méritait, attirer d'emblée l'attention des chirurgiens français. Il fallait la parole ardente de Segond pour triompher de leur indifférence.

Grâce à ses efforts, l'attention s'éveille, les observations d'hystérectomie vaginale se multiplient, mais, à peine créée, cette opération va se voir distancée; on va lui reprocher d'enlever trop ou pas assez, d'exposer à des blessures graves d'organes importants, de ne

pas permettre au chirurgien de se rendre un compte exact des lésions, de le faire opérer à l'aveugle. Une voie plus large, plus sûre, plus délicate il est vrai, est ouverte à l'opérateur : c'est la voie abdominale qui, empruntant à la laparotomie de Lawson Tait et à l'hystérectomie vaginale ce qu'elles ont de bon, conduira à la salpingectomie, à l'extirpation des annexes et enfin, à cette merveilleuse opération : l'hystérectomie abdominale totale.

Venue d'Amérique, cette dernière, en passant par les mains des chirurgiens français, acquerra les qualités nouvelles que nous trouvons dans l'opération actuelle des Richelot, des Doyen, des Quénu, des Faure et des Terrier.

Un quart de siècle a suffi pour voir accomplir cette évolution : période pleine de discussions ardentes, appuyées sur des faits nombreux d'observation clinique, riche en publications multiples, faisant connaître des procédés qui tour à tour ont paru l'idéal de la chirurgie utéro-ovarienne pour passer ensuite au second ou au troisième plan. Ces considérations permettent de comprendre l'intérêt que l'on trouvera à jeter un coup d'œil en arrière et à étudier les idées directrices qui, par leurs évolutions successives, ont préparé la gynécologie contemporaine.

I

Historique.

Les premières tentatives vraiment chirurgicales dirigées contre les suppurations annexielles sont dues à Hegar, en 1877, 1878, et à Baumgartner, qui fit connaître en 1878 et 1879 les cas qu'il avait opérés. Mais ce n'est que dans les articles de Lawson Tait que l'on trouve des indications nettes de la laparotomie et un exposé exact de la technique de cette opération. Il est suivi dans cette voie par K. Thornton, Prior, Bertram, Zeiss, G. Thomas.

L'année suivante voyait paraître les publications moins importantes de Sänger, Mac Donald.

En 1885 citons les laparotomies de Porter, Janvrin et Smith.

1886. — La simple énumération que nous venons de donner montre que la chirurgie française s'était tenue en dehors de ces premières tentatives. Aussi, Pozzi, à la Société de Chirurgie (1886), dans une communication sur « l'intervention chirurgicale dans certaines formes de périmétrite suppurée », remarquait-il que, malgré le succès constant de Lawson Tait dans les 20 cas publiés jusqu'alors, son procédé un peu hardi n'avait pu se faire accepter des praticiens. Agir sur les collections purulentes sans ouvrir la séreuse

péritonéale lui paraîtrait offrir bien plus de sécurité. C'est cette voie extra-séreuse que Pozzi venait faire connaître en lui donnant par opposition le nom de laparotomie sous-péritonéale. Cette séance de la Société de Chirurgie voit célébrer les bienfaits de ce procédé spécial, bien oublié depuis, qui eut son heure de succès et compta de fervents admirateurs.

La même année prend naissance une autre méthode appelée à une survie plus longue et qui existe encore, préconisée par certains gynécologistes : nous avons nommé l'opération de Laroyenne.

Ce dernier conseille d'attaquer les tumeurs annexielles par la voie vaginale, et, pour faciliter cette intervention, il invente un trocart et des appareils spéciaux. Mais l'intervention timide de Laroyenne ne pouvait supporter la comparaison avec la conception hardie de Tait, et l'infériorité des résultats apparaît manifeste dans les conclusions mêmes du chirurgien lyonnais[1]. « Les malades, dit-il, éprouvent toutes, après l'opération, un soulagement très prononcé. Les unes guérissent complètement; d'autres conservent leurs indurations inflammatoires, compliquées ou non de la persistance d'une poche réduite, non complètement effacée, fermée ou fistuleuse. Elles gardent aussi des douleurs qui sont toujours loin d'égaler celles qui existaient avant l'intervention et qui l'ont motivée. » Ce n'est donc pas encore là, de l'aveu même de son auteur, la méthode curative, celle qui donnera le moyen de guérir les pyosalpynx. On ne peut demander à l'incision de Laroyenne qu'une amélioration qui n'est même pas toujours constante; et comme ses avantages ne compensent pas les dangers auxquels elle expose, on comprend le peu d'enthousiasme que ce procédé, malgré les efforts de Condamin et des élèves de Laroyenne, trouva parmi les chirurgiens français.

1887. — Un an à peine s'était écoulé depuis que Pozzi, à la tribune de la Société de Chirurgie, avait regretté qu'en France on n'eût pas osé imiter la conduite de Lawson Tait, malgré les succès qu'il en avait obtenus, quand, dans la même assemblée, Bouilly (16 mars), Terrillon (25 mai), Routier (12 octobre), Pozzi lui-même (19 octobre) vinrent présenter des pièces extraites par eux dans des laparotomies audacieuses, suivies d'excellents résultats.

Cette année est féconde entre toutes ; elle voit Péan pratiquer sa première hystérectomie vaginale « pour lésions bilatérales des annexes, préalablement diagnostiquées ».

Cette observation capitale, qui aurait dû attirer fortement l'attention, passa inaperçue, et Péan put se plaindre, avec juste raison, de

1. *Lyon médical*, 21 février 1886.

l'indifférence avec laquelle l'accueillit la presse médicale. Doyen a contesté à Péan la priorité pour cette intervention. Sans entrer dans le détail de la discussion, il ressort de l'examen des faits, dont l'exposé se trouve dans la thèse de Baudron (1894), que l'hystérectomie vaginale est bien la propriété de Péan et que, dans le cas invoqué par Doyen, l'extirpation des annexes ne fut qu'un accident banal au cours d'une hystérectomie pour métrite.

A l'étranger, l'année avait été marquée par la publication du grand mémoire de Tait, et d'autres, intéressants sans doute, mais d'une moins grande portée, de Bantock, Boldt, Croom, Edis, Price, Schlesinger, Van der Veer, Lee.

1888. — L'élan était donné; désormais nous assistons à une progression continue et rapide, et Monod, dans le compte rendu des travaux de la Société de Chirurgie, pouvait dire[1]. « Ce n'était pas sans quelque étonnement qu'à la fin de l'année dernière et au commencement de celle-ci, nous vîmes quelques-uns de nos collègues, experts en matière de chirurgie abdominale, venir mettre sous nos yeux des trompes suppurées ou kystiques, enlevées chez des femmes souffrant depuis longtemps de troubles variés et rendues par cette intervention à la santé la plus parfaite. Dans le mois d'avril, Bouilly pouvait nous apporter le résumé de six cas de salpingo-ovarites, traités avec succès par la laparotomie, y joignant d'intéressantes considérations sur le diagnostic et les indications opératoires. » Ainsi préparée, la question était mûre pour la discussion. Elle éclata à propos d'une communication de Routier, le 14 novembre 1888. Il y exposait le résumé de dix opérations personnelles par laparotomie, avec huit guérisons, et établissait :

1° Que si Lawson Tait n'a inventé ni la salpingite, ni l'ovarite, il a du moins fait la lumière sur ce point ; que le diagnostic est délicat, mais n'est pas au-dessus de nos forces, chose que l'on était tenté de croire avant lui.

2° Qu'il ne faut pas se laisser arrêter par la crainte de rendre une femme impropre à la reproduction. C'est un résultat déjà obtenu par la maladie elle-même.

3° Enfin, que l'opération est grave, il est vrai, mais que l'on peut déjà parer à beaucoup de dangers, et qu'on le fera de mieux en mieux à mesure que la technique deviendra meilleure.

Quénu, le 12 décembre (Société de Chirurgie), apporte 5 cas personnels de guérison par laparotomie, et, tout en se déclarant partisan de cette opération, il demande que les indications en soient bien discutées.

1. Séance du 9 janvier 1889.

Lucas Championnière, le 5, Richelot, le 12, Terrier, le 19, Trélat et Terrillon, le 26 décembre, étudient la pathogénie de l'affection; les nombreuses guérisons qu'ils rapportent sanctionnent le nouveau triomphe que la chirurgie abdominale a trouvé dans le traitement des pyo-salpinx.

En somme, ce qui se dégage de cette discussion de la fin de 1888, c'est que si la laparotomie n'a pas encore conquis le rang qu'elle sera appelée à occuper bientôt, si on ne croit nécessaire de la pratiquer qu'en cas d'indications majeures (présence du pus, résistance du mal aux traitements plus timides), il y a déjà un grand progrès d'accompli, progrès qui va s'accentuer de jour en jour, car on va tenir compte d'un facteur bien important, de la douleur, qui, au même titre que la suppuration, va prendre rang dans les indications opératoires.

Les discussions dont nous venons de donner un rapide aperçu ne sont que l'expression d'un grand mouvement chirurgical qui se manifeste à l'étranger par les mémoires de Montgomery, Binghan, Barnes, Bode, Cushing, Dudley, Fraipont et Schauta.

Les grandes lignes de la question étaient posées ; l'excellente thèse de Monprofit [1] l'avait mise au point, mais il fallait revenir sur des procédés insuffisamment réglés, faire la lumière sur des inconnues qui existaient encore.

1889. — Cette nécessité de la mise au point d'une aussi grande question explique l'abondance et l'intérêt des publications de cette année où, selon l'expression de Pozzi, « la gynécologie coule à pleins bords ».

C'est d'abord la réponse documentée de Le Dentu à Routier [2]. Il y fait l'exposé de cas très intéressants, un surtout, dans lequel la laparotomie fit tomber sur des adhérences énormes. Comme Trélat, il demande que l'on n'opère ni trop tôt, ni trop tard [3], afin que, d'un côté, les adhérences ne soient pas trop solidement formées et que, de l'autre, l'opération soit légitimée.

L'enkystement de la lésion est encore, dans la même séance, réclamé par Lucas Championnière; mais ce chirurgien, attirant l'attention sur la difficulté de poser le diagnostic, demande que pour décider l'intervention, on se base surtout sur l'intensité de la douleur et non sur la date des accidents.

A l'issue de cette longue discussion, Routier, reprenant la parole, résume ainsi l'ensemble des opinions qui ont été émises : au point

1. Monprofit, thèse de Paris, 1888.
2. Société de Chirurgie, 2 janvier 1889.
3. La date moyenne est pour lui dix-huit mois.

de vue de l'anatomie pathologique, il faut considérer comme salpingites et péri-salpingites les inflammations du petit bassin qu'on désignait naguère sous les noms de phlegmons du ligament large, d'adénites péri-utérines, de lymphites rétro-pubiennes. Le diagnostic exact est difficile et, pour peu qu'on ne puisse le poser nettement, il faut chloroformer la malade, comme l'ont conseillé Quénu, Terrillon, Trélat, en opposition avec Lucas Championnière.

Les difficultés opératoires de la décortication des trompes et des ovaires, de la libération des adhérences avec le paquet intestinal, en feront toujours une des opérations les plus difficiles de la chirurgie abdominale. C'est pour cela que Routier ne propose la laparotomie que pour les femmes dont les douleurs sont intolérables, ou dont les tumeurs font saillie sur les parties latérales de l'utérus.

A une autre tribune, celle de l'Académie de Médecine [1], Terrillon lisait un mémoire sur 50 ovaro-salpingites, traitées par la laparotomie, mémoire qu'il publie dans la *Revue de Chirurgie* (décembre 1889).

Enfin, à l'étranger, à citer les observations de Czempin et Stermann.

Les succès éclatants de la laparotomie absorbaient l'attention et reléguaient au deuxième plan les tentatives des chirurgiens demeurés fidèles à la voie vaginale, moins hardie, mais plus sûre à leurs yeux. L'argumentation de ces derniers est reprise dans la thèse de Bonnecaze [2], inspirée par Picqué. Remontant un instant le courant qui tend à s'établir si fortement en faveur de la voie abdominale, l'auteur y cherche à faire parmi les lésions des annexes, une part à la simple incision vaginale, qu'il réclame pour les petits ovaires kystiques et les trompes suppurées que l'on peut ainsi enlever. C'est cette opération qui a été improprement appelée ovariotomie vaginale et que son ambition est de voir reprendre faveur.

Ce désir devait être stérile, et les différentes discussions de l'année 1890 seront loin d'être favorables aux interventions par la voie vaginale.

1890. — Le 2 juillet, Bouilly, exposant l'histoire de six malades opérées par cette voie, en fait un procédé d'exception, de nécessité, dont les indications, qu'il pose nettement, sont très restreintes. Il existe, dit-il, des collections justiciables d'interventions toutes différentes de la laparotomie ; mais elles sont rares, et Laroyenne, qui a généralisé cette méthode, lui a donné une importance qu'elle ne méritait pas.

1. 28 mai 1889.
2. Thèse de Paris, 1889, *Valeur et indications de l'incision vaginale.*

Terrillon se montre encore plus sévère, et, dans quelques phrases concises, fait un éloquent tableau des inconvénients que présente l'incision vaginale.

Polaillon et Reclus, ce dernier moins énergiquement cependant, développent les mêmes conclusions.

Le grand argument des défenseurs de la voie basse, c'est le danger de la contamination du péritoine, en cas de rupture des poches. Bouilly, Reynier, Marchand présentent pour y répondre des observations où, par le lavage du péritoine et le drainage, ils ont pu parer victorieusement à cette éventualité dangereuse.

Enfin, Pozzi, le 3 décembre, après avoir montré tout le danger qu'entraîne l'incision vaginale, donne une description complète de la conduite du laparotomiste dans les pyo-salpinx.

Péan, au contraire, à l'Académie de Médecine, reste fidèle à la voie vaginale. Pour lui, deux cas peuvent se présenter : l'un où les lésions sont bien latéralisées ; on les attaque alors par une large ouverture du vagin et des poches, sans défoncer le ligament large, et l'on draine ; l'autre où elles sont bilatérales : ce qui, pour Péan, est justiciable de l'hystérectomie vaginale. Citons à l'étranger le mémoire intéressant de Scharp.

1891. — L'année qui s'ouvre est mémorable dans l'histoire de l'hystérectomie vaginale.

Ce fut en effet le 25 février que Segond fit sur elle sa première communication. D'abord, sinon hostile, du moins peu favorable à l'opération de Péan, il a été gagné à sa cause par la vue d'une guérison merveilleuse qu'en obtint son inventeur dans un cas désespéré.

La première partie de sa communication est consacrée aux indications de l'hystérectomie vaginale [1]. « Dans tous les cas de suppuration péri-utérine qu'il est aujourd'hui classique de traiter par la laparotomie avec ablation aussi complète que possible des parties malades, M. Péan estime qu'il faut remplacer l'ouverture du ventre par l'hystérectomie vaginale avec ou sans ablation des annexes suivant le cas. »

Cette phrase est l'exposé d'un principe fondamental : ne pas s'attacher à enlever les annexes malades (car, après l'extirpation de l'utérus, elles s'atrophient), mais supprimer la « bonde », et établir ainsi un drainage facile et parfait.

Si ardent était le plaidoyer de Segond en faveur de l'hystérectomie vaginale, qu'il justifie jusqu'à un certain point ce jugement porté par

1. Société de Chirurgie.

Richelot, dans le « compte rendu annuel », que Segond « ne tendait rien moins qu'à substituer la castration utérine à la laparotomie ».

Segond, en réalité, ne va pas aussi loin ; il réclame pour l'hystérectomie vaginale la bilatéralité des lésions. S'il y a une unilatéralité, il faut avoir recours à une chirurgie plus conservatrice, et la laparotomie conserve alors tous ses droits. Répondant à cette objection possible, que souvent, dans le cours de la laparotomie, on se contenterait de percer un abcès, sans enlever les annexes, il dit, citant Pozzi, que, dans l'immense majorité des cas, les malades traitées par simple incision deviennent impropres à la reproduction tout comme si elles avaient été soumises à l'extirpation, par suite du processus de sclérose que subissent les ovaires.

Nous retrouverons plus tard la deuxième partie du plaidoyer de Segond, qui est un magistral exposé de son procédé de morcellement. Signalons seulement au passage ses conclusions toutes en faveur de l'hystérectomie vaginale. 1° Elle est moins dangereuse : « C'est précisément dans les cas graves, dit-il, que l'hystérectomie vaginale manifeste le mieux sa puissance. En effet, là même où la laparotomie nécessite, comme le dit M. Bouilly, les manœuvres abdominales les plus complexes, les plus difficiles et les plus périlleuses, l'intervention par la voie vaginale se contente d'enlever l'utérus, de l'énucléer, pour ainsi dire, du milieu des fausses membranes, ou des clapiers qui l'entourent ; les cavités purulentes sont ouvertes, leur drainage est merveilleusement assuré, et, détail significatif, les adhérences intestinales, qui sont le principal péril de la laparotomie, sont respectées de parti pris. » 2° Les guérisons sont plus parfaites et plus durables. 3° On évite les inconvénients d'une cicatrice sus-pubienne. 4° On supprime le port presque éternel d'une ceinture que justifie la possibilité d'une éventration [1].

La question est dès lors carrément posée. Il ne s'agit rien moins « que de substituer l'hystérectomie vaginale à la laparotomie et de ne conserver celle-ci que pour des cas excessivement rares et restreints ».

Comme tous les novateurs, Segond dépassait le but. Aussi rencontra-t-il des adversaires dans presque tous ses collègues.

C'est d'abord Richelot, nullement hostile de parti pris à l'opération de Péan, qui divise les affections annexielles opérables en trois catégories :

1° Les cas très graves, avec suppurations diffuses, dont le drai-

1. Les conclusions et les arguments de Segond ne peuvent être acceptés sans conteste ; mais, pour éviter toute redite, nous en renvoyons la discussion à notre chapitre de l'hystérectomie vaginale.

nage peut être avantageusement établi par la suppression de l'utérus, « la bonde de Péan ». 2° Les cas bénins, hydro-salpinx par exemple, où la laparotomie fera merveillle. 3° Entre les deux, des cas de moyenne intensité, où l'opération abdominale est encore indiquée.

Terrillon réserve à l'hystérectomie vaginale :

1° Les grosses poches adhérentes à l'épiploon ou à l'intestin, et occupant le fond du bassin. 2° Les abcès qui tombent vers le rectum ou vers le vagin. 3° Les suppurations fistuleuses anciennes. En dehors de ces cas, il conseille la voie abdominale. « Je considère, dit-il, que la laparotomie reste la méthode de choix dans les salpingites ordinaires, catarrhales ou parenchymateuses hémorragiques ou hydropiques, et même dans le plus grand nombre des salpingites purulentes, occupant franchement le milieu du bassin. »

Reynier, Terrier, Lucas Championnière sont tous du même avis. Ils n'ont jamais obtenu de la laparotomie que d'excellents résultats, et ils n'ont recours à l'hystérectomie vaginale que lorsqu'il y a complication de pelvi-péritonite. Terrier cependant déclare que la nouvelle opération admet la discussion et l'expérimentation, dans les pyo-salpinx énucléables. S'il préfère alors la laparotomie, c'est par atavisme et par routine.

Pozzi concède bien que l'hystérectomie vaginale peut être utile dans certains cas, mais il est certain que la laparotomie lui est supérieure. Reprenant pied à pied les arguments de Segond, il démontre que la cicatrice et le port de la ceinture sont choses de peu d'importance, que la laparotomie est moins grave que l'hystérectomie vaginale et d'une efficacité supérieure. A la statistique de Segond, si éloquente, il oppose la sienne en tous points comparable.

Au contraire, Reclus et Nélaton acceptent dans leur intégrité les conclusions de Segond. « Il s'agit, dit Reclus, pour qu'il y ait indication de l'hystérectomie, que la lésion soit nettement bilatérale; la laparotomie profita du doute. » Lui aussi classe les annexites en trois catégories :

1° Les pelvi-péritonites, justiciables de l'hystérectomie vaginale. La laparotomie est ici grave et dangereuse. 2° Les ovaro-salpingites volumineuses, pour lesquelles il demande encore l'hystérectomie. Dans le cours de la laparotomie, les anses intestinales peuvent gêner l'opérateur, et les chances d'infecter le péritoine sont plus nombreuses. 3° Quant aux kystes de petit volume, s'il était bien démontré que la fonction génitale ne dût jamais revenir, il n'hésiterait pas à pratiquer l'hystérectomie; mais, en définitive, il vaut mieux ici la laparotomie qui laisse quelque chance de fécondation.

Enfin, l'absence de cicatrice a bien son importance, surtout lorsqu'il s'agit de femmes jeunes.

L'impression générale qui se dégage de cette discussion est que l'hystérectomie vaginale est justifiée dans ces cas désespérés où le bassin n'est plus qu'une éponge purulente, car alors elle assure un drainage large et parfait, mais qu'elle nécessite un diagnostic exact ; or, les erreurs de diagnostic, même sous le sommeil chloroformique, sont fréquentes. La laparotomie, au contraire, comme dit Routier, « a permis de faire une chirurgie conservatrice impossible avec l'hystérectomie vaginale ».

La majorité des membres de la Société de Chirurgie restait donc favorable à l'intervention abdominale et considérait l'hystérectomie vaginale comme une opération d'exception. Pour réagir, Segond[1] revient à la charge. Ses convictions se sont affermies encore et ses conclusions sont les mêmes; il a atteint son but : il a fait connaître, discuter l'opération de Péan; l'attention est éveillée sur elle; étant mieux connue, il espère qu'on lui accordera des indications de plus en plus nombreuses.

Le vœu de Segond ne devait pas tarder à se réaliser. Le 28 octobre de la même année, Terrillon présente quatre cas d'abcès pelviens (3 avec fistules) dont l'hystérectomie vaginale eut raison. Il en conclut que l'hystérectomie vaginale est supérieure « dans les abcès anciens, fistuleux ou à répétition, cas où la laparotomie peut être impuissante ou dangereuse ».

Le débat tendait à s'ouvrir de nouveau. Quénu fait la part large à l'hystérectomie vaginale qu'il réclame pour : 1° les salpingites ouvertes dans une cavité voisine : 2° les salpingites suppurées enclavant l'utérus 3° les salpingites non suppurées avec pelvi-péritonite diffuse.

Au contraire, Boiffin et Reynier ne sont partisans de l'opération de Péan que dans les cas de graves suppurations pelviennes. En somme, l'impression générale que donnent les séances du 23 février et du 28 octobre est que les opinions ont été peu modifiées par les discussions dont nous avons donné un aperçu.

Entre temps, c'est-à-dire le 27 juin de la même année, Péan publie dans la *Gazette des Hôpitaux* un article intitulé : « De quelques considérations sur le diagnostic et le traitement de certaines tumeurs de l'utérus et de ses annexes par la voie vaginale ». Il y regrette amèrement que les chirurgiens français aient prêté aussi peu d'attention à une opération qui leur offrait de si grands avantages. Outre les immenses services qu'elle rend dans les suppurations bi-annexielles,

1. 25 mars 1891.

elle peut se prêter au traitement des affections unilatérales. Dans ce cas, on peut inciser le cul-de-sac, arriver sur la poche, la percer, et établir un drainage. — Qu'on ne vienne pas objecter les difficultés du diagnostic : la voie vaginale comme la voie abdominale peut assurer les doutes; il suffit d'inciser les culs-de-sac, d'introduire les doigts et même la main entière par la plaie; et, l'habitude aidant, on peut se rendre compte, par la palpation bi-manuelle, de l'étendue des lésions.

En opposition à l'argumentation de Péan, on peut citer un article de Pozzi et Baudron, dans la *Revue de Chirurgie* du 10 août, ayant pour titre : « Quelques faits pour servir à la discussion sur le traitement des inflammations des annexes par la laparotomie ou l'hystérectomie ». Ils réclament la laparotomie quand le diagnostic est douteux, ce qui lui constituera de bien nombreuses indications. Les chances d'erreur sont en effet nombreuses : léger degré d'œdème, présence autour de l'utérus d'anses intestinales volumineuses et difficiles à déplacer, etc.; la laparotomie fait alors merveille. Elle respecte, si les lésions ne sont pas trop avancées; elle enlève partie ou tout, si les annexes sont très atteintes; mais, dans tous les cas, elle permet à l'opérateur de voir et d'étudier par les yeux l'étendue des lésions. Les salpingo-ovarites parenchymateuses, les pyo-salpinx, les pelvi-péritonites sont justiciables de la voie haute.

Nous citerons encore dans les publications de cette année particulièrement féconde, celles de Watkins, Kletzsch, Mays, Fontana, et surtout le beau livre de Delbet sur les suppurations pelviennes.

Le bilan de 1891 était énorme au point de vue de l'étude du traitement des salpingites; il était difficile que la discussion se maintînt longtemps à de pareilles hauteurs.

En 1892, la discussion roule surtout sur des modifications de procédé. Routier, au Congrès français de Chirurgie, expose le procédé d'hystérectomie vaginale de Quénu-Müller, communiqué par Quénu le 27 avril. Il appartenait à Segond de le discuter. Il le fit en classant les annexites sous trois chefs : 1° l'utérus est facilement abaissable, et alors tous les procédés sont bons; 2° l'utérus cède assez difficilement; la section médiane, procédé Quénu, peut encore en permettre l'abaissement; 3° l'utérus ne descend pas du tout. Ici la section médiane est très difficile, sinon impossible à réaliser. Il est plus simple et plus efficace d'employer l'évidement conoïde ou le morcellement.

Mais si, en France, la question subissait un temps d'arrêt, il n'en était pas ainsi à l'étranger. Jacobs, Rochet, en Belgique, Iversen, à Copenhague, Treub, en Hollande, Landau, Sanger, en Allemagne,

Philippe venaient apporter à l'étude du traitement des salpingites le produit de leur expérience clinique.

1893. — La question est étudiée au Congrès d'Obstétrique tenu à Bruxelles et au Congrès français de Chirurgie.

Terrier, que nous avons vu laparotomiste, mais qui ne se reconnaissait pas suffisamment documenté lors de la communication de Segond, vient, en 1893, opposer ses statistiques à celles de Segond : c'est à peine si, sur 59 cas de laparotomie pour lésions péri-utérines, il a eu une mortalité de 11 p. 100. Chez aucune de ses opérées, il n'a eu le regret de constater d'éventration. Il conserve l'hystérectomie vaginale pour les lésions bilatérales.

A l'étranger, Caffery, en France, Boiffin, Delagénière, Reynier, Pozzi défendent la laparotomie, tout en reconnaissant à l'hystérectomie vaginale quelques indications, à la vérité peu nombreuses. Michaux et Segond sont d'avis contraire. Segond invoque la statistique relatée dans la thèse de Lafourcade : 393 laparotomies avec 58 morts; 375 hystérectomies avec 34 morts seulement.

La chirurgie lyonnaise, fidèle aux opérations par le vagin, nous fournit en 1893 un article de Goullioud dans le *Lyon médical*[1], dans lequel il tend à établir la supériorité, pour l'extirpation des petits pyo-salpinx, de l'incision vaginale. Pour lui, la voie vaginale est la moins dangereuse, la plus commode même en cas d'adhérences; elle devra être suivie à moins de contre-indication absolue, telle que étroitesse du vagin, unilatéralité des lésions ou doute sur leur bilatéralité.

1894. — Le 14 février 1894, un grand pas est fait dans la marche ascendante du traitement des pyo-salpinx. A la Société de Chirurgie, Delagénière communique la première opération française d'hystérectomie abdominale totale. Certaines laparotomies ne lui avaient fourni que des résultats médiocres; ceux de l'hystérectomie vaginale étaient encore inférieurs. Recherchant la cause de ces insuccès, il la trouva dans ce fait que l'une et l'autre de ces interventions sont incomplètes. La laparotomie enlève les annexes malades, mais laisse un utérus quelquefois plus malade encore; l'hystérectomie vaginale enlève bien l'utérus, mais elle laisse partie ou totalité des annexes, source d'infection ultérieure. Par l'hystérectomie abdominale, le chirurgien emprunte à chaque méthode ce qui en fait la supériorité.

La première impression produite par cette communication est peu favorable à l'hystérectomie abdominale. Lucas Championnière la

1. De l'extirpation vaginale et unilatérale des petits pyosalpinx.

juge une complication grave et inutile. — Pozzi, tout en rappelant qu'elle est depuis longtemps pratiquée en Amérique par Kelly, Polk, Baldy et d'autres, la déclare plus grave que l'hystérectomie vaginale. — Reynier est presque du même avis. Il défend la laparotomie pour sa plus grande facilité, mais il rejette l'hystérectomie faite de parti pris. — Reclus prétend qu'après l'ablation des annexes, l'utérus guérit spontanément des métrites plus ou moins anciennes, et dès lors l'hystérectomie semble inutile. — Segond trouve l'opération de Delagénière plus grave que celle de Péan, sans qu'elle puisse se prévaloir d'une facilité d'exécution plus grande, car, par la voie basse, l'ablation de toutes les parties malades peut se faire facilement quand l'opération est conduite avec méthode. — Routier fait de l'hystérectomie abdominale une opération d'exception. — Chaput préconise un procédé mixte. Il commence son opération par la voie vaginale, puis la termine par la voie abdominale.

Mais Delagénière ne se découragea pas ; il reporta la question au Congrès français de Chirurgie de 1894 et conclut que l'opération de Péan est plus dangereuse que la laparotomie quand les suppurations pelviennes ont un caractère grave; que l'opération abdomino-vaginale de Chaput offre des inconvénients sérieux. Ses adversaires au Congrès furent les mêmes qu'à la Société de Chirurgie : Segond, Michaux et Lucas Championnière protestèrent au nom de l'opération de Péan.

La même année, Baudron, élève de Segond, fait, sur l'inspiration de son maître, une thèse [1] qui constitue une excellente exposition de l'hystérectomie vaginale; les procédés opératoires, l'historique, les indications de cette intervention y sont largement exposés. Bien entendu, l'hystérectomie vaginale y est préférée à tout autre intervention, avec ces restrictions cependant, formulées par Segond : « Deux conditions sont absolument nécessaires pour légitimer l'opération de Péan : la bilatéralité évidente des lésions annexielles et l'impuissance d'un traitement médical bien dirigé ou d'une chirurgie plus conservatrice [2] ».

1896. — Le traitement des salpingites était à l'ordre du jour du Congrès de Genève (31 août-5 septembre 1896). Bouilly, rapporteur, déclare réserver à l'incision de circonstance, c'est-à-dire à celle qui aborde le pus par le point le plus facile, les abcès du tissu cellulaire et les collections péritonéales. Dans tous les autres cas, il emploie l'hystérectomie vaginale. Quant à la laparotomie, il la con-

1. Thèse de Paris, *De l'hystérectomie vaginale appliquée au traitement chirurgical des lésions bilatérales des annexes (opération de Péan)*, 1894.
2. Ne pas oublier les publications de Byford et de Fraisse.

seille dans les cas de lésions unilatérales et de doute sur leur bilatéralité et leur nature.

D'ailleurs, la note dominante de ce Congrès est la conservation : enlever le moins possible, et cependant faire disparaître tout ce qui est malade, telle est sa devise. Aussi, tandis que dans certains cas de pyo-salpinx bombant dans le cul-de-sac, l'incision vaginale faite largement au bistouri est conseillée par Bouilly, Richelot, Hartmann, Henrotay, Sänger, Reynier, que la laparotomie est présentée par Delbet et Hartmann comme l'opération conservatrice dans les autres cas, l'hystérectomie vaginale, malgré tout le talent et toute l'autorité de Richelot, est combattue, à cause de la mutilation irréparable qu'elle comporte. Quand l'indication de l'extirpation de l'utérus ne prête pas au doute, c'est la voie abdominale que conseillent Delagénière, Hartmann, Sänger.

Les arguments invoqués en faveur de la laparotomie et de l'hystérectomie vaginale sont assez fidèlement exposés dans la thèse de Pauchet : « Hystérectomie vaginale et laparotomie pour lésions des annexes de l'utérus [1] ».

Les discussions qui ont eu lieu aux Congrès de Paris et de Genève provoquent les publications de Penrose, Fraisse, Montgomery (1895), Simpson (1896).

1897. — L'idée de l'hystérectomie abdominale avait fait de grands progrès; ce qui l'avait un instant arrêtée, c'était la difficulté d'exécution; il fallait régler cette intervention, la rendre plus praticable et plus facile. C'est ce que fit Richelot, à la Société de Chirurgie (16 juin 1897), et dans la *Revue de Chirurgie* (septembre 1897), il dit : « Toutes les fois que le chirurgien, pour une raison quelconque, choisit la voie sus-pubienne, l'hystérectomie abdominale totale est le correctif et le complément logique, sinon toujours nécessaire, de la laparotomie ». Alors, en effet, opérant par l'abdomen, il a la faculté de proportionner l'intervention à la lésion qu'il rencontre.

Segond considère l'opération américaine qui, lorsqu'elle est employée à propos, donne des résultats merveilleux, comme ayant des indications exceptionnelles. Il discute le procédé de Richelot qu'il trouve compliqué, bien que Richelot l'appelle le dernier mot de la simplicité; il lui préfère celui de Doyen ou la méthode dite Américaine; tel est aussi l'avis de Reclus, qui déclare d'ailleurs que l'hystérectomie abdominale et une excellente opération. C'est aussi l'opinion de Nélaton, qui insiste sur l'importance de la suture du péritoine pelvien. — Au procédé de Richelot, Ricard oppose le

1. Thèse de Paris, 1896, *L'hystérectomie abdominale totale contre les affections des annexes.*

sien, dont il a obtenu d'excellents résultats. — Hartmann trouve que le procédé de Richelot est le moins facile. En combinant la technique de Doyen et de Kelly, il est arrivé à une grande simplicité et à une grande sécurité. Routier enfin reconnaît les qualités de l'abdominale totale, mais il est éclectique et se guide surtout sur les indications. Richelot, dans sa réponse à Segond, montre les bénéfices que l'on peut retirer de son opération. Il serait resté partisan de l'hystérectomie vaginale, s'il n'avait vu les magnifiques succès de l'abdominale totale, connue grâce aux Américains et à Delagénière.

En 1897, a lieu la publication du *Traité de Gynécologie* de Pozzi (troisième édition), où nous retrouvons les idées que le maître a exposées dans les diverses discussions que nous avons analysées.

Hors de France, à citer les articles de Ramon Cayre, qui rapporte quelques cas où l'affection s'est limitée aux ovaires.

1898. — De moins grande allure chirurgicale, mais d'une portée clinique qui n'échappera à personne, est la communication de Monod (4 mai 1898) à la Société de Chirurgie, sur « le traitement des salpingites suppurées par l'incision vaginale; observations et remarques ». On trouve là bien décrite une particularité des plus importantes et cependant jusqu'alors peu connue des annexites : la multiplicité des poches purulentes, dont la disposition la plus fréquente est celle-ci : « une collection purulente enkystée, occupant le petit bassin et, au centre, une poche annexielle bien limitée, contenant du pus ». — L'inflammation péritonéale circonscrite, dit-il, qui accompagne presque fatalement les lésions annexielles, peut donner lieu souvent à des épanchements séreux, plus souvent purulents. Dans une première ponction, le pus s'écoule, mais il reste la poche purulente initiale, celle qui siège dans les annexes, et qu'il ne faudra pas oublier dans l'opération vaginale. Les conclusions de Monod sont les suivantes : 1° L'incision vaginale peut être utile dans le traitement des ovaro-salpingites suppurées unilatérales. — 2° On aura, dans l'opération, deux foyers à ouvrir. — 3° Si les lésions sont bilatérales, cette incision est insuffisante. — 4° Si l'affection est ancienne, il faut faire une hystérectomie par l'une des deux voies. « Tout au plus serait-on autorisé à se contenter d'abord de l'ouverture, par le vagin, de collections volumineuses et évidentes, mais avec la pensée que ce ne sera là que le premier temps d'une opération plus complète, qui devra être faite ultérieurement. »

Nous avons tenu à citer intégralement ces lignes (nous aurons à les rappeler plus tard), car elles nous paraissent contenir la véritable indication de l'emploi de l'incision vaginale.

Routier est du même avis que Monod, à cela près que l'unilatéralité ou la bilatéralité n'entrent pas pour lui en ligne de compte. — Lucas Championnière est absolument contraire aux procédés de l'École de Lyon : ouverture, ponction, transfixion des annexes; il n'y a pour lui qu'une bonne opération : la laparotomie. Et cependant, si un abcès bombe dans le cul-de-sac, il faut l'y percer avec la pensée d'intervenir plus radicalement plus tard. — Reynier considère l'incision vaginale comme une opération d'attente : les guérisons obtenues par elle ne sont ordinairement pas durables. La difficulté consiste surtout en ce que ce n'est pas une ou deux poches superposées que l'on trouve quelquefois, mais un grand nombre; et bien habile qui les percera toutes. — Quénu fait aussi de l'incision une opération d'attente ou d'exception chez des sujets débilités. Ses préférences sont pour la laparotomie. — C'est encore une opération d'attente pour Michaux et Schwartz. Ce dernier signale plusieurs accidents, tels que fistulettes persistantes, hémorragie. Il a vu, dans le cours d'une laparotomie consécutive à une incision vaginale, trois poches superposées. — Pour Potherat, l'incision ne donne qu'une apparence de guérison, suivie bientôt de récidive. — Quant à Tuffier, il insiste sur le traitement ultérieur, et Chaput réserve cette opération à toutes les poches accessibles, employant la laparotomie pour celles qui sont trop haut placées. — Presque seul, Le Dentu a confiance en la valeur de l'opération de Laroyenne et de Monod. Il en donne ainsi les indications et les contre-indications :

Indications :

1° Hématocèles suppurées, à poche unique. — 2° Hématocèles suppurées, à cloisonnement, s'il paraît exister une barrière du côté de la cavité péritonéale. — 3° Salpingites ou ovarites suppurées unilatérales, à condition que la poche soit adhérente à la muqueuse vaginale, ou, si elle ne l'est pas, qu'elle soit peu élevée au-dessus du cul-de-sac.

4° Salpingites suppurées doubles, si les deux poches sont accolées, semblent ne faire qu'une et sont peu élevées dans le bassin.

Contre-indications :

1° Hématocèles suppurées, à cloisonnement. — 2° S'il y a lieu de soupçonner l'existence de salpingites ou ovarites unilatérales ou doubles, compliquées de péritonite enkystée, à une ou plusieurs loges. — 3° Si le foyer occupe une position élevée par rapport à l'utérus. — 4° Si l'épiploon est induré et épaissi au-dessus de la tumeur et contribue à la former.

De toute cette discussion il ressort que l'intervention vaginale ne peut être employée que dans des cas spéciaux, que c'est un procédé

d'exception, tandis que l'intervention abdominale apparaît, au contraire, comme le procédé de choix. Jonnesco (Congrès de Gynécologie de Marseille, octobre 1898), reprenant les arguments de Richelot, soutient que l'hystérectomie abdominale vaut mieux que la castration abdominale simple. Si l'utérus est perdu au milieu des poches suppurées, il faudra s'adresser à l'hystérectomie vaginale. Mais si l'on ne peut établir un diagnostic précis sur l'uni ou la bilatéralité des lésions, si les annexes sont haut placées et adhérentes aux parois du bassin, il faut s'adresser à la voie abdominale. De plus, si les lésions sont profondes, il faut faire l'hystérectomie abdominale totale.

Quelques jours après, au Congrès français de Chirurgie, Legueu exprime à peu près les mêmes idées. Il est souvent impossible, par la voie vaginale, de décortiquer des poches très adhérentes. Par la laparotomie, cette manœuvre est bien plus aisée, et l'on peut en même temps examiner l'état des organes et conserver ceux qui sont moins atteints. — Faure, dans ce même Congrès, donne la description de son procédé d'hystérectomie abdominale totale par section médiane.

1899. — Ricard constate [1] « que l'hystérectomie abdominale totale, reléguée au rang des opérations rares, est devenue l'opération de choix pour nombre d'affections utérines et annexielles ». L'hystérectomie vaginale offre plusieurs inconvénients, dont le principal est constitué par les pinces à demeure. — Delagénière insiste sur la nécessité d'assurer une parfaite reconstitution du bassin et de faire une hémostase exacte. — Faure, Villar, Jonnesco, au même Congrès, sont du même avis en ce qui concerne la supériorité de la voie haute sur la voie basse. — Quénu n'applique pas l'hystérectomie abdominale totale à tous les cas d'annexites. Il la réserve : 1° aux annexites compliquées de métrites invétérées, de prolapsus ou de déviations compliquées; 2° aux salpingites tuberculeuses; 3° aux annexites non suppurées avec localisation apparente de l'infection sur les angles utérins; 4° aux suppurations pelviennes étendues à tout le petit bassin.

Pour Terrier, l'hystérectomie abdominale a fait de tels progrès, qu'il peut dire dans la *Revue de Chirurgie* de 1899 : « On peut affirmer que de plus en plus l'hystérectomie partielle ou totale gagne du terrain et tend à se substituer à l'hystérectomie vaginale ».

Ajoutons que, dans un tout autre ordre d'idées, un Américain, Palmer Dudley, de New-York, au Congrès international de Méde-

1. *Congrès français de Chirurgie*, 16 et 21 octobre 1899.

cine[1], rapporte des résultats encourageants de chirurgie conservatrice de l'ovaire. L'hystérectomie abdominale a donc conquis droit de cité, et Hartmann a pu dire, faisant un parallèle avec la castration vaginale, que celle-ci « semble aujourd'hui devoir être délaissée ». — Il n'y a plus qu'à apporter à l'opération nouvelle quelques perfectionnements pour que l'exécution en soit plus rapide, plus facile et plus sûre. Dans ce but, les procédés se multiplient. Nous les examinerons en détail plus loin. Qu'il nous suffise ici de citer un récent article du grand chirurgien Howard Kelly, paru dans la *Revue de Gynécologie et d'Obstétrique* (mars-avril 1901), où il expose un procédé d'hémisection antérieure qui se rapproche sensiblement de celui de Faure, sans avoir eu connaissance des travaux du chirurgien français. Sa méthode réunit à un degré merveilleux la facilité opératoire à l'absence presque totale de danger.

Citons encore quelques publications intéressantes : celle de Monprofit (*Archives provinciales de Chirurgie*, septembre et octobre 1901) intitulée « opérations annexielles radicales par voie abdominale », qui constitue une excellente revue générale de la question ; — les thèses de Pilat, de Valsamidès, qui décrit le procédé « anatomique », — celle de Delage[2], faite sous l'inspiration de Terrier ; enfin, le travail si complet de Terrier et Delage (*Revue de Chirurgie*, décembre 1901) sur « l'hystérectomie supra-vaginale dans le traitement des lésions annexielles ».

Si, maintenant que nous avons terminé cet exposé chronologique du traitement des salpingites, nous nous plaçons à un point de vue élevé pour apprécier l'évolution des idées chirurgicales, leur progrès rapide et brillant, nous voyons que, partie des conceptions les plus simples et les plus timides, la gynécologie est rapidement arrivée à la plus grande hardiesse que puissent atteindre des opérations sans être téméraires. A mesure que les succès thérapeutiques se sont multipliés, par une progression inverse, la mortalité a diminué. Tout le traitement ne consiste d'abord que dans la simple incision d'abcès dans leurs points saillants, vaginaux ou abdominaux (incision des culs-de-sac, laparotomie sous-péritonéale) ; puis l'opération devient plus raisonnée en allant attaquer l'organe lui-même, en se proposant d'enlever le vrai corps du délit : utérus, trompe, ovaire ou totalité des annexes, que l'anatomie pathologique mieux établie nous a appris à connaître. Aux affections des trompes et de l'ovaire conviendra sans contestation la laparotomie ; à celles de

1. *Section de Gynécologie*, 9 août 1900.
2. Thèse de Doctorat, Paris, 1901.

l'utérus, l'hystérectomie, pratiquée quelquefois par la voie vaginale (dont l'indication deviendra de plus en plus rare), plus souvent par la voie abdominale, appelée à un avenir de plus en plus brillant, car elle est le point culminant de l'intervention la plus large, la plus complète et en même temps la plus conservatrice.

II

Pour lutter contre les salpingites, le chirurgien a à sa disposition, allant du simple au composé : l'incision simple, l'ablation des annexes, celle de l'utérus. Ces opérations peuvent emprunter la voie vaginale ou la voie abdominale, de telle sorte que nous devrions envisager six groupes de procédés, qui tous ont été en faveur et dont certains ont conservé quelques indications. Malgré la simplicité de ce classement, nous ne pourrons l'adopter et le suivre, car il aurait l'inconvénient de séparer des opérations dont l'étude ne peut être scindée, la salpingectomie et l'hystérectomie abdominale par exemple. Nous intervertirons donc l'ordre d'exposition, et cela d'autant plus facilement que l'opposition à établir, la discussion véritable existent, non pas entre les divers procédés, mais bien entre leur principe fondamental. C'est ainsi qu'il ne s'agira pas pour nous d'opposer l'hystérectomie vaginale à l'hystérectomie abdominale, mais d'étudier les avantages et les inconvénients de la voie vaginale pour les comparer avec ceux de la voie abdominale en général.

Ces réserves faites, nous allons commencer notre étude par celle de la plus timide et de la plus ancienne des interventions pratiquées contre les collections purulentes des ovaires et des trompes, nous voulons dire de l'incision vaginale.

Incision vaginale.

Cette opération, qui n'est en somme que l'ouverture d'un abcès bombant du côté du vagin, a pu satisfaire les premiers gynécologistes, obligés d'attendre pour intervenir une période avancée de la maladie et n'ayant pas à leur disposition les ressources de la chirurgie abdominale actuelle; pour nous, elle ne correspond plus aux indications d'une anatomie pathologique mieux établie. Mais, nous reportant en arrière, représentons-nous combien il devait être difficile de se diriger au milieu de ce chaos de conceptions multiples auxquelles ont été donnés les noms de pelvi-péritonites, phlegmons du ligament large, adénites et lymphites rétro-pubiennes. Alors que le diagnostic, privé des moyens investigateurs dont nous disposons aujourd'hui, s'appuyait seulement sur deux éléments, la

douleur et la fluctuation, la seule pensée que pouvait avoir le chirurgien était d'évacuer le pus, quand il en avait constaté la présence; de là sont nées : 1° l'incision vaginale, employée plus fréquemment parce qu'elle correspondait au symptôme le plus souvent observé; 2° l'incision abdominale décrite sous le nom de laparotomie sous-péritonéale; 3° enfin, l'incision rectale, sur laquelle nous ne donnerons aucun détail, car rien ne peut justifier cette détestable opération.

A l'heure actuelle, nos connaissances se sont prodigieusement accrues; les indications de l'incision vaginale ont parallèlement diminué de fréquence. Elle a dû céder le pas aux opérations mieux réglées et mieux comprises qui, au lieu de s'adresser seulement à un symptôme, se sont attaquées à la source même du mal. Malgré la lutte qu'ont soutenue pour elle les représentants de l'École lyonnaise, à la suite de leurs chefs Laroyenne, Goullioud, Condamin, etc., malgré une dernière tentative de Monod (1898), pour la conserver dans certains cas spéciaux, l'incision vaginale n'est plus maintenant qu'une opération d'attente, et c'est à ce point de vue que nous la discuterons.

Son principal avantage est d'être éminemment conservatrice. On n'enlève rien; les femmes conservent leurs annexes dans leur intégrité : fait d'une importance capitale, non seulement au point de vue d'une fécondation ultérieure possible, mais encore au point de vue du rôle de sécrétion interne joué par l'ovaire[1]. Faut-il parler d'une question peu chirurgicale, mais qui n'en a pas moins quelque importance, celle de l'absence de cicatrice? Il est certain qu'un procédé qui ne laisse aucune trace apparente aura tous les suffrages d'une certaine classe de malades. Mais si l'on peut tenir compte des désirs de l'opérée pour atténuer les stigmates résultant d'une incision (suture dermo-dermique de Pozzi), pour chercher à en dissimuler le tracé en la plaçant dans la région sus-pubienne (Segond), il n'en reste pas moins vrai que l'indication clinique et véritablement curative doit primer tou autre considération.

La gravité opératoire est infi me, comme nous le montre Goullioud; il n'y a pas de choc, disent Byford et Picqué. C'est l'ouverture simple et rapide d'un abcès qui se draine parfaitement par sa partie déclive. — Cet argument est spécieux; en l'invoquant, on oublie que la collection purulente n'est qu'un phénomène tardif de l'évolution

1. Des découvertes récentes nous ont en effet appris que l'ovaire joue chez la femme le rôle de régulateur de l'économie; que, lorsqu'il est supprimé, il y a rupture d'équilibre, d'où malaises physiques, bouffées d'air chaud, tendance à l'hystérie, etc.

de la salpingite : s'attaquer seulement à elle, c'est laisser le champ libre à l'affection principale. Là est l'erreur de l'École lyonnaise. L'incision de la collection soulage, améliore l'état de la malade, mais n'est pas suffisante (c'est Laroyenne lui-même qui nous l'a appris) pour guérir les lésions diverses que nous savons siéger au voisinage de l'abcès. Que deviendront l'ovaire malade, la trompe dilatée, déviée souvent au milieu des fausses membranes qui la fixent en position vicieuse? Combien d'autres noyaux purulents n'auront-ils pas échappé au bistouri? On nous répondra que trompes et ovaires vont s'améliorer d'abord, pour guérir ensuite, et qu'une heureuse influence a même été constatée sur l'ovaire opposé, comme l'a démontré Monod. Il nous dit en effet : « La disparition d'une tuméfaction salpingienne supposée non suppurée, à la suite de l'évacuation d'une collection suppurée du côté opposé, a été constatée, par moi et par mes internes, de la façon la plus nette dans plusieurs cas » (*Société de Chirurgie*, Séance du 4 mai 1898). Une affirmation de Monod est toujours basée sur des observations d'une rigueur incontestable; mais nous croyons qu'il y a eu, dans les cas heureux qu'il signale, une simple coïncidence, ou suppression de réflexes douloureux. Quoi qu'il en soit, pareils exemples sont rares; au contraire, les faits inverses sont légion et, bien souvent, alors que les malades avaient paru guéries, il a fallu pratiquer de nouvelles et plus complètes interventions. La fréquence de ces faits autorise à dire que l'incision vaginale a bien rarement guéri les salpingites et, pour dire toute notre pensée, qu'elle ne les guérit peut-être jamais complètement.

En admettant, ce qui est rare, que la guérison soit obtenue par l'incision, qu'il ne se produise aucun de ces trajets fistuleux qui conduisent la malade à demander elle-même une intervention radicale, seule capable de mettre un terme à ses ennuis, combien de fois n'avons-nous pas vu dans la littérature médicale des observations de malades incisées, drainées, considérées comme guéries, et qui, souffrant toujours, doivent être réopérées à des intervalles plus ou moins éloignés de la première intervention.

Observation I. — M... Fernande, âgée de vingt-six ans, corsetière. Première infection gonococcique (?) de l'utérus et des annexes gauches il y a trois ans, traitée à Lyon par incision du cul-de-sac gauche. Six mois après, métrite chronique : curettage, qui n'amène qu'une guérison passagère. En novembre 1899, nouvelle incision du Douglas. Se présente à notre examen fin avril 1900; nous constatons à gauche la présence de plusieurs poches, qui n'ont pas été ouvertes par les différentes interventions qu'a subies la malade. Le 11 juin, elle accepte la laparotomie qu'elle avait d'abord

refusée : annexes droites saines, utérus normal, trompe gauche augmentée de volume, coudée, plongeant dans le Douglas, où elle se confond avec le tissu cicatriciel. La trompe est décollée et liée. Nous trouvons alors, à la partie externe du ligament et très haut, une petite collection purulente, située au-dessus d'un tissu scléreux, reliquat de la poche ouverte par la première intervention. Le clivage est là impossible et la libération se fait aux ciseaux. Ligature de l'utéro-ovarienne et extirpation.

Cette malade a obtenu enfin, par notre intervention, la guérison définitive que n'avait pu lui donner l'incision vaginale antérieurement pratiquée.

Insuffisante presque toujours, cette intervention est-elle réellement aussi innocente que veulent bien le dire ses admirateurs? Les dangers d'infection du péritoine, nous disent-ils, sont diminués dans une large mesure. — Ce fait est exact, mais l'argument perd de sa valeur à l'heure actuelle, où nous sommes mieux outillés et savons plus efficacement protéger la séreuse. En revanche, l'incision vaginale ne nous expose-t-elle pas à un accident sérieux : la section de l'utérine, qui donne lieu à des hémorragies graves, foudroyantes même, toujours difficiles à arrêter. Qu'on ne croie pas que c'est là une objection hypothétique. L'observation suivante de Schwartz (*Société de Chirurgie*, 6 juillet 1898, réponse à Monod) en fait foi :

« Il s'agissait d'une femme atteinte d'accidents graves de suppuration pelvienne unilatérale. L'examen nous fit constater la présence, dans le cul-de-sac gauche et assez près du vagin, d'une poche fluctuante, probablement un pyosalpinx gauche. La laparotomie étant difficilement acceptée, nous pensâmes à faire l'incision de cette poche par le vagin. La malade fut endormie : nous mîmes bien à jour le cul-de-sac vaginal; l'incision fut faite lentement, couche par couche en arrière; le vagin dépassé, une main faisant pression sur l'abdomen pour abaisser la tumeur et la tenir sous le bistouri, celui-ci la ponctionna, et un flot de pus nous montra que nous étions bien dans la poche; mais celui-ci fut aussitôt suivi d'un flot de sang d'une telle abondance que je crus avoir lésé un gros vaisseau; il me fut difficile de placer convenablement une pince sur les tissus d'où partait l'hémorragie; la malade fut reportée dans son lit et eut un collapsus grave, dont elle ne se releva que grâce aux injections sous-cutanées de sérum. Notre opérée guérit rapidement de son opération. »

Cette observation et d'autres encore, dues à Polaillon, à Schwartz, montrent la réalité de ce danger; et c'est là un redoutable écueil de la méthode de Laroyenne. Tous les chirurgiens qui, au cours d'une opération, se sont trouvés en face d'une pareille complication, savent combien il est difficile de placer une pince sur l'artère et combien la ligature faite dans une laparotomie hâtive en pareille

circonstance est déplorable. On objectera que cet accident doit être évité par le toucher vaginal, par la connaissance exacte de la région, des repères anatomiques; mais, en pareil cas, les rapports sont changés; l'artère est souvent déplacée et exposée à être atteinte, surtout si l'on emploie l'instrument de Laroyenne.

Outre celles provenant de la section de l'utérine, il y a d'autres hémorragies possibles. La tranche vaginale, dont la vascularisation est exagérée par le travail inflammatoire, peut saigner abondamment, et cette hémorragie en nappe est un danger pour la malade et une source d'ennuis et de difficultés pour le chirurgien; et cela parce que, comme le dit Legueu dans son *Traité médico-chirurgical de Gynécologie*, on opère à l'aveugle. Sans doute le vagin est presque dilatable à volonté; on peut parfois rapprocher les culs-de-sac avec des pinces de Museux, mais il faut pour cela que les adhérences ne soient pas telles que l'abaissement ne s'obtienne qu'au prix de déchirements dont la gravité est évidente. En tout cas, comme le dit Pozzi, le vagin est un gouffre où il est difficile de voir clair et, par conséquent, où l'on est exposé à de graves dangers. D'ailleurs, il est des impossibilités matérielles, telles que d'opérer sur une vierge ou dans des vagins à parois non dilatables.

Nous n'insisterons pas davantage sur la question des hémorragies : quelque grave que soit cette complication, elle n'est pas le seul écueil de l'incision; plus graves encore sont les lésions des anses intestinales. *A priori*, cet accident paraît impossible, et il le serait en effet, si l'on avait toujours à percer une poche au-dessous du plancher pelvien, bombant bien dans les culs-de-sac; mais, lorsque les phénomènes inflammatoires ont aggloméré les anses intestinales, créé des adhérences, l'intestin court de grands dangers, il peut être blessé (Legueu, *loc. cit.*).

Malgré tous ces dangers, dangers d'hémorragie, dangers de blessure d'organes primordiaux (et il y a là de quoi faire réfléchir sur l'innocuité de l'incision vaginale), si l'on pouvait espérer malgré tout une guérison complète, peut-être emploierait-on encore la colpotomie. Mais devant la malade se dresse la menace de fistules purulentes, séreuses, urineuses, stercorales, qui rendront l'existence insupportable et nécessiteront une nouvelle intervention. Les preuves ne nous manqueront pas à l'appui de cette assertion. Le 4 juillet 1890, Bouilly, à la Société de Chirurgie, rend compte du mauvais résultat obtenu sur deux de ses malades traitées par ponction vaginale; la première a de violentes douleurs du côté opposé, l'autre a conservé un trajet fistuleux. N'y a-t-il pas là un argument d'autant plus grave contre le procédé qui conduit à de pareils résul-

tats, que l'on tiendra compte de la valeur de l'opérateur. Polaillon, lui aussi, a eu à déplorer la persistance de trajet fistuleux. Nous avons pu personnellement nous rendre compte de la fréquence de ces fistules consécutives à l'incision vaginale. Nous pourrions en donner plusieurs exemples; nous citerons seulement le suivant :

Obs. II. — B... Marie, vingt-neuf ans; réglée à quinze ans, menstruations douloureuses, avortement à vingt ans, suivi de métrite hémorragique : curettage ; deuxième avortement à vingt-cinq ans, après lequel évolue un pyo-salpinx traité par des moyens de douceur au début, puis par l'incision du Douglas (juin 1898, opération faite par un confrère). La malade continue à souffrir, et conserve un trajet fistuleux, avec écoulement de liquide citrin ou séro-purulent. L'orifice reste oblitéré parfois quelques jours au prix de vives douleurs, mais pour se rouvrir bientôt.

Le 2 février 1899, laparotomie. Le ligament large droit, épaissi, forme un dôme soulevé par la trompe dilatée, au milieu de laquelle est une collection purulente. Extraction de la poche et résection de l'appendice (6 cent. 1/2 de longueur) dont les fibres d'enveloppe viennent s'entremêler avec celles de la paroi supéro-antérieure du ligament large. Au-dessous de cette première poche, ouvertes dans le vagin, se trouvent deux poches flasques, qui sont disséquées difficilement; drainage par le vagin; guérison.

Des faits analogues se retrouvent dans un grand nombre d'observations aujourd'hui classiques. Est-ce un accident fortuit ? *A priori*, on peut répondre que non, car les manifestations pathologiques ont toujours une cause et, dans ce cas particulier, cette cause nous a été révélée par Monod. Ce chirurgien, en effet [1], nous dit que lorsqu'un abcès, dont on sent nettement la fluctuation, bombe dans les culs-de-sac, il n'est ordinairement pas seul, comme on serait porté à le croire, mais qu'il entoure une nouvelle poche purulente. Il existe, comme il le dit lui-même, « une collection purulente enkystée, occupant le petit bassin, et au centre, une poche annexielle, bien limitée, contenant du pus ».

Voilà une première disposition dont les conséquences sont tellement évidentes que nous n'insisterons pas. Elle n'est pas la seule. Nous pouvons rappeler ces cas, classiques et fréquents, de trois poches qui peuvent être superposées, comme dans le cas de Schwartz, ou de celles entourées de kystes formant collier autour d'elles, collier dangereux, puisque ce sont là autant d'abcès de l'avenir. Que pourra faire, dans le cas de ces lésions multiples, l'incision du cul-de-sac ? Tromper la malade, parfois le chirurgien, préparer des déboires et des insuccès. La virulence des poches secondaires va s'accroître

1. Communication à la Société de Chirurgie, 4 mai 1898.

par les infections dues à des cultures nouvelles, inévitables dans un vagin constamment infecté par le pus qu'apporte le drainage. Ce danger de l'existence d'autres poches purulentes, le chirurgien pourra toujours le soupçonner, mais il ne pourra pas le diagnostiquer fermement. Les collections peuvent être haut placées, et leur recherche avec un doigt traversant une collection purulente peut porter l'infection là où elle n'est pas encore. A-t-il pu diagnostiquer une deuxième poche, il sera rarement possible de l'inciser et de la drainer sans faire courir à la malade les dangers les plus graves, car cette poche a des connexions autrement dangereuses que la première. En outre, ces collections secondaires remontent souvent haut dans le bassin, fuyant pour ainsi dire devant le bistouri, qu'il serait pour le moins téméraire de porter aveuglément aussi loin.

On en jugera par l'exemple suivant :

Obs. III. — B... Marie, âgée de quarante-deux ans; deux accouchements à terme, le dernier datant de onze ans; depuis un an, règles plus abondantes et plus fréquentes, douleurs vives du côté du rectum. Le diagnostic porté est celui de pyo-salpinx unilatéral droit. Entre à l'hôpital (salle Sainte-Eugénie) le 30 décembre 1900.

Laparotomie le 26 janvier 1901. Après ouverture du ventre, on voit que la tumeur est constituée par un kyste du ligament large droit. Aspiration du liquide avec le Potain, puis énucléation de l'enveloppe du kyste. La trompe, à sa partie interne, est demi-dure, un peu fluctuante, adhérente à la concavité du sacrum. On en décide l'ablation. Pendant la recherche d'un plan de clivage, quelques gouttes de pus viennent sourdre à sa surface. L'isolement de la poche étant particulièrement difficile, la crainte d'une contamination nous fait tenter l'ouverture vaginale qui pourra servir à vider la collection et à drainer plus tard. Mais, par le vagin, il est impossible de saisir la poche; elle fuit sous nos doigts, et de peur, dans les tentatives faites pour l'atteindre, de refouler le pus dans la cavité péritonéale, nous abandonnons le vagin et revenons à l'abdomen. La dissection est reprise et achevée malgré sa difficulté. Ligature du pédicule externe. Drainage vaginal et suture du péritoine pelvien. Mikulicz par l'abdomen.

Guérison complète, retardée cependant par la suppuration d'un fil superficiel; la malade sort de l'hôpital le 4 mars 1901.

Quel est l'avenir des malades conservant dans la partie supérieure des ligaments larges, malgré l'incision des culs-de-sac, des collections méconnues ? A la détente du début succédera un retour offensif des phénomènes inflammatoires, et l'affection apparaîtra plus intense que jamais. La virulence primitive, atténuée au début par l'incision et le lavage de la première poche, reprendra avec une nouvelle force à la suite d'infections secondaires, ayant leur point

de départ dans le vagin; car il est chimérique d'espérer maintenir dans le fond de cette cavité un état d'asepsie irréprochable. Une seconde intervention plus complète s'imposera, et on nous accordera qu'il eût été plus avantageux pour tous, malades et chirurgiens, de commencer par là. Que l'on ne croie pas que nous fassions ici une discussion théorique. Ce sont les faits cliniques qui nous font parler. A la tribune de la Société de Chirurgie, lors de la discussion des complications de l'incision vaginale, Reclus, Polaillon, Terrillon sont venus rappeler des observations d'hystérectomies vaginales et de laparotomies faites en pareille occurrence.

L'incision vaginale expose à bien d'autres accidents encore qui, pour être moins fréquents, méritent cependant d'attirer l'attention. On ouvre le cul-de-sac, on lave et on draine. Mais, pour que cette intervention soit efficace et ne puisse amener de danger, il faut que le péritoine ne soit pas exposé à une contamination. Or, il n'en est pas toujours ainsi, témoin l'observation suivante où la laparotomie dut être pratiquée d'urgence.

Obs. IV. — C..., âgée de vingt-huit ans. A eu un accouchement il y a quatre ans, une fausse couche en février 1897. Depuis, règles irrégulières et pertes abondantes alternant avec de la leucorrhée gonococcique. Curettage en février 1898; les douleurs et les pertes reparaissent quelques mois après. L'état général devient mauvais, et l'examen nous permet de reconnaître une salpingo-ovarite gauche, bombant dans le cul-de-sac. Étant donné le mauvais état de la malade, nous décidons de faire une simple incision.

27 novembre 1898. Incision large, demi-circulaire, donnant issue à une quantité considérable de pus. Le doigt introduit par l'ouverture constate la présence d'une seconde poche qui est vidée de même. Nous plaçons un gros drain, et, faisant une injection pour nous assurer de son bon fonctionnement, nous voyons que le liquide ne ressort pas; l'arrêt du retour du liquide était dû à une communication avec la grande cavité péritonéale. Laparotomie immédiate. Au milieu d'adhérences molles de pelvi-péritonite apparaît l'extrémité du drain; en dehors, masse purulente formée par les débris de la trompe et de l'ovaire. Extirpation de cette masse. Lavage du péritoine au sérum artificiel. Drainage vaginal et Mikulicz. Le drain abdominal fut supprimé cinq jours après, puis le drain vaginal le 3 novembre. Guérison complète quinze jours après l'intervention.

Ce fait n'est pas isolé, et la littérature chirurgicale en compte plusieurs analogues, qui montrent quels dangers peut faire courir à la malade une opération en apparence bénigne.

Tout ce que nous venons de dire rend bien suspect l'emploi de l'incision vaginale dans le traitement des salpingites. Aussi ne sommes-nous pas étonnés du peu de sympathie qu'elle rencontra

dans la discussion de 1898 à la Société de Chirurgie; cependant, Monod, dans sa communication, présentait des faits étudiés avec soin, et les conclusions favorables qu'il en tirait avaient d'autant plus de valeur qu'il réservait seulement à l'incision les salpingites unilatérales. « Pour les affections anciennes ou bilatérales, elle ne peut être, disait-il, que le premier temps d'une opération qu'il faudra faire plus complète et plus radicale. » Malgré l'appui que Le Dentu et Routier apportèrent à cette thèse[1], il fut aisé à Lucas Championnière, Reynier, Quénu, Michaux, Schwartz, Hartmann, Potherat, Tuffier et Ricard, de démontrer que l'incision vaginale n'est indiquée que lorsque l'abcès bombe dans les culs-de-sac, peut être facilement atteint, c'est-à-dire dans des conditions extrêmement rares. Quatre ans se sont passés depuis. La gynécologie a fait de nouveaux et considérables progrès et la colpotomie est de plus en plus délaissée par ceux-là même qui lui trouvaient encore quelques indications. Faut-il de parti pris la déconseiller toujours? Pareille conclusion serait trop radicale. En raison du peu de choc qu'elle fait naître, nous croyons qu'elle peut rendre des services chez des malades dans un tel état d'affaiblissement et de prostration, que toute intervention grave serait funeste. C'est une opération d'attente, destinée à permettre de relever les forces de la malade, et la mettre en état de subir avec succès une intervention curative. C'est ainsi que nous l'avons comprise chez les malades dont nous allons rapidement exposer l'histoire.

Obs. V. — J..., âgée de trente-deux ans. Souffre depuis deux ans; les douleurs ont commencé quelques mois après une couche, mais sont devenues assez violentes pour nécessiter son entrée à l'hôpital de la Conception (novembre 1899). Un premier examen nous fait constater l'existence d'un pyo-salpinx double proéminant dans le Douglas. La malade refuse l'intervention que nous lui offrons, quitte l'hôpital, puis revient, le 7 janvier 1900, dans un état général déplorable, décidée cette fois à se laisser opérer. L'opération que nous jugions de choix dans ce cas était l'hystérectomie abdominale; mais la malade était trop affaiblie pour pouvoir la supporter avec succès; aussi nous contentons-nous, comme moyen d'attente, de l'incision large du cul-de-sac, faite prudemment de peur d'adhérences intestinales; une certaine quantité de pus s'écoule. Au-dessus de la première poche, nous en trouvons deux autres superposées, que nous vidons, lavons et drainons. L'état général se releva rapidement et nous permit de pratiquer bientôt une intervention plus radicale.

Le 20 février, laparotomie. L'utérus et les fausses membranes recouvrent la région annexielle. Adhérences à l'intestin grêle à droite, et à gauche, à

1. Voir l'historique.

l'S iliaque. La masse intestinale est séparée par clivage, mais malgré tout il se produit des déchirures réparées immédiatement par une double suture séro-séreuse à la Lembert. L'utérus est détaché à droite. Ligature de l'utérine droite. Le vagin est défoncé, puis nous attaquons le côté gauche. Deux poches passées inaperçues jusque-là se crèvent alors; leur contenu s'écoule par le vagin. Double drainage. La malade sort de l'hôpital complètement guérie vers la fin du mois de mars.

Obs. VI. — M..., âgée de trente ans. Passé pathologique très obscur. En 1896, pendant une attaque de grippe, fausse couche qui a nécessité un curettage, malgré lequel elle a continué à souffrir. A la suite d'un examen pratiqué le 2 juin 1897, nous sentons dans le Douglas une grosse masse rénitente, dans le cul-de-sac droit, une autre tumeur; le côté gauche, difficile à examiner, est évidemment atteint lui aussi; le mauvais état général nous conseille de nous borner à une simple incision.

Le 21 juin, incision du cul-de-sac postérieur. Issue d'un litre et demi environ de pus fétide. Grand lavage et drainage de la cavité. Après l'intervention, deux fois par jour, irrigations par les drains, injections de sérum. L'état général s'améliore rapidement. Un nouvel examen montre alors à gauche une masse fluctuante qui avait passé inaperçue; ouverte par le vagin, elle donne issue à une quantité considérable de pus. La malade reprend des forces, mais la suppuration ne tarit pas, et nous croyons sentir de nouveau l'existence d'une petite masse, dans l'étage supérieur du ligament large. En conséquence, le 20 juillet, une intervention curative est proposée et acceptée. — Laparotomie : l'utérus est gros, rétrofléchi; les ligaments larges déformés, les trompes volumineuses, maintenues en position de V à angle externe, à droite, soulevées par une collection qui englobe la partie externe du ligament large, à gauche, par de petits kystes. L'ouverture du Douglas est agrandie, les annexes droites enlevées et l'utérine liée. Nous ouvrons le cul-de-sac antérieur et nous terminons en liant l'utérine du côté gauche et en enlevant l'utérus et les annexes gauches. Les kystes se crèvent pendant cette dernière manœuvre, mais leur contenu s'écoule par le vagin.

Drainage abdomino-vaginal. Suites parfaites. Guérison complète vers la fin du mois d'août.

Obs. VII. — D... Marie, âgée de vingt-six ans. Dothiénentérie à quatorze ans; règles à quinze ans, toujours douloureuses. Mariée à vingt ans. Huit mois après, avortement au deuxième mois de la gestation. Depuis, écoulement leucorrhéique, douleurs insupportables, surtout depuis trois mois. A l'examen, nous sentons une poche bombant fortement dans le cul-de-sac. La malade est hospitalisée le 11 mars 1900, et le 12, en présence du mauvais état général, nous faisons une incision d'attente. Issue d'une grande quantité de pus, drainage. Deux fois par jour, lavage antiseptique de la poche. L'état général s'améliore rapidement, mais l'ouverture vaginale laisse écouler toujours un peu de pus.

Le 21 avril, laparotomie : le ligament large gauche présente trois mame-

lons développés aux dépens de la trompe et de l'ovaire. Ligature au ras de l'utérus du pédicule interne. La plus grosse des tumeurs est décollée par dessous; elle paraît appartenir à la trompe. La deuxième est enlevée aussi, mais non sans issue de quelques gouttes de pus recueillies sur des compresses stérilisées. Enfin, la troisième est celle qui est ouverte dans le vagin. Elle est désinsérée assez facilement de haut en bas et d'arrière en avant. Nous ne touchons pas au côté droit, ni à l'utérus, qui sont sains.

Drainage par le vagin. La guérison est obtenue le seizième jour.

Obs. VIII. — P... Marie, âgée de vingt-sept ans. Réglée à quinze ans, mais règles très irrégulières. Paludisme à dix-huit ans. Entre à l'hôpital de la Conception le 28 juin 1901 avec une volumineuse collection bombant dans le vagin. Nous nous contentons, vu l'état général, d'une simple incision faite le 29 juin. Deux poches volumineuses et indépendantes sont ouvertes. Drainage. L'état général se relève rapidement; l'écoulement par le vagin a notablement diminué, et le 5 août, la laparotomie est décidée.

Laparotomie : le ligament large droit est soulevé par un kyste volumineux, à parois minces, qui se rompt pendant la décortication. Au-dessous se trouve la vieille cavité du pyo-salpinx qui avait été ouverte dans le vagin; elle ne contient plus de pus. La trompe droite, libérée de ses adhérences, est liée et sectionnée à sa base; elle est extraite avec la paroi du kyste qui lui est restée adhérente. Les annexes du côté gauche sont saines.

Drainage vaginal. Sort de l'hôpital complètement guérie le 23 août, dix-huit jours après l'intervention.

Si, dans les observations qui précèdent, l'incision vaginale n'a pas guéri nos malades, elle leur a du moins permis de reprendre des forces, de restaurer un état général mauvais, en évacuant des collections purulentes et par ce fait, en supprimant les funestes effets de la résorption du pus. De pareils faits démontrent bien les services qu'elle peut rendre comme intervention d'attente et justifient que nous consacrions quelques mots à la description du manuel opératoire que nous conseillons d'employer.

Sans entrer dans de grands détails sur les procédés et les instruments spéciaux [1] qui, après avoir eu leur moment de vogue, sont peu à peu tombés dans un légitime oubli, nous nous contenterons de quelques conseils généraux.

Comme dans toute opération, la malade doit être préparée ; mais il faut tenir compte des circonstances cliniques : un purgatif la veille, un bain de sublimé le matin de l'intervention sont choses excellentes. Seulement, par l'urgence même des cas que nous croyons devoir réserver à l'incision, on sera souvent obligé de se contenter d'une évacuation du rectum par un lavement et d'une asepsie vagi-

1. Nous faisons ici allusion au trocart de Laroyenne.

nale bien relative en pareil cas. Il sera souvent bon, à cause de la dépression du sujet, de faire une injection préparatoire de sérum artificiel de 400 ou 500 grammes. On placera la malade dans la position de la taille, puis elle sera sondée, rasée, la vulve désinfectée aussi complètement que possible ainsi que le vagin. Le chirurgien devra avoir à sa portée les instruments suivants : valves, écarteurs, pinces à abaissement, bistouris, ciseaux, sonde cannelée. Un aide appuyant sur le petit bassin et abaissant ainsi l'utérus et les annexes, peut faciliter puissamment la tâche de l'opérateur. Certains chirurgiens au bistouri et aux ciseaux préfèrent le thermo-cautère. Nous croyons qu'au point de vue des hémorragies, cet instrument ne donne pas plus de sécurité que l'instrument tranchant et qu'en outre, il allonge la durée de l'intervention qui, par sa nature, doit être très courte ; il faut, de plus, se mettre toujours en garde contre un rayonnement intempestif du calorique.

Après avoir protégé le champ opératoire par des compresses stérilisées, on confie les valves à un aide qui les tient comme pour une hystérectomie vaginale. Un dernier examen pour bien préciser le point fluctuant, et une pince de Museux est placée sur l'utérus que l'on dévie le plus possible afin de donner plus d'étendue au cul-de-sac sur lequel on va intervenir. A ce moment, sur le point présentant la plus grande tension, le bistouri fait une ponction et ordinairement un flot de pus s'écoule avec force au dehors. Quittant le bistouri, le chirurgien donne deux coups de ciseaux pour agrandir l'ouverture; l'abcès est vidé. A ce moment parfois, grâce à la pression exercée sur le petit bassin, on pourra percevoir l'existence d'une nouvelle poche. Si elle ne fuit pas, si l'on peut la fixer avec une pince à griffes, on agira comme pour la première ; mais, que l'on ne s'y trompe pas, cette incision sera toujours plus pénible, plus difficile, et souvent dangereuse. Si, au contraire, et c'est là le plus fréquent, les collections secondaires sont haut placées, difficiles à atteindre dans leur position primitive et surtout dans celle qu'elles prennent presque constamment par un mouvement ascensionnel, il est imprudent d'insister; on s'exposerait aux accidents que nous avons signalés et qu'il est inutile de provoquer, puisqu'il n'en restera pas moins la nécessité d'intervenir plus tard. Avec de l'eau bouillie, on fera un grand lavage de la cavité purulente, puis on la drainera, et nous conseillons de laisser aux drains une longueur suffisante pour qu'ils puissent dépasser l'orifice des grandes lèvres et éviter autant que possible le séjour du pus dans le vagin.

Le pansement sera terminé au moyen de gazes stérilisées, placées autour du drain, dans le vagin, si la tranche vaginale ne donne lieu

à aucune hémorragie, dans la cavité de l'abcès, pour comprimer la tranche de section, dans le cas contraire. La malade sera sondée régulièrement et le pansement laissé en place quarante-huit heures. Tous les jours on videra par aspiration le drain et consécutivement la poche dans laquelle il plonge ; la grosseur du drain sera diminuée à mesure que l'écoulement purulent se tarira. Mais il faut autant que possible ne pas se hâter de l'enlever, car il constitue la seule défense contre la fistulisation.

(*A suivre.*)

DU MYÉLOME MULTIPLE DES OS
AVEC ALBUMOSURIE

CONTRIBUTION A L'ÉTUDE DES TUMEURS PRIMITIVES MULTIPLES DU SQUELETTE

PAR MM. LES DOCTEURS

Paul VIGNARD, et **Louis GALLAVARDIN**,

Chef de la clinique chirurgicale de M. le Professeur Poncet.

Médecin des Hôpitaux de Lyon.

Lorsqu'on étudie l'histoire des tumeurs malignes des os, on s'aperçoit qu'elles ont un trait commun avec celles des autres tissus : c'est leur tendance à se généraliser et à se disperser dans des organes très différents de ceux où elles sont nées, en un mot, c'est la tendance aux métastases.

Il n'est question nulle part de tumeurs osseuses malignes dont le caractère principal serait précisément de rester cantonnées au squelette, d'y proliférer abondamment et d'une manière exclusive, et de se généraliser seulement dans le tissu osseux comme en un terrain de prédilection.

Comme le disaient MM. Pollosson et Bérard, dans leur rapport au Congrès de 1899 : « Il serait illusoire de vouloir présenter une étude ou même simplement une classification des tumeurs des os qui fût définitive ».

En fait, il semble bien cependant qu'on doive ajouter à la classification courante un chapitre sur *les tumeurs primitives et multiples des os*. C'est à cette variété que se rattachent les myélomes que nous voulons décrire.

Mais avant de les définir et d'établir sur des bases anatomo-cliniques précises leur droit à l'existence, nous tenons à délimiter nettement ce qu'il faut entendre sous le nom de tumeurs primitives et multiples des os et à légitimer cette appellation.

Sous ce titre, il faut désigner non pas des productions pathologiques localisées de préférence au tissu osseux, mais plutôt *des*

tumeurs cantonnées dans ce tissu à l'exclusion de toute généralisation viscérale et s'étendant aux diverses parties du squelette avec une rapidité et une précocité telles qu'il devient souvent difficile de spécifier le siège de la tumeur primitive.

Il semble que l'on ait affaire à une abondante éclosion de tumeurs simultanées plutôt qu'à des noyaux de généralisation secondaire, dépendants d'une tumeur primitive nettement désignée par son volume ou son ancienneté.

En réalité, les limites de cette classe de tumeurs ne semblent pas avoir été tracées d'une façon aussi nette et aussi étroite par les auteurs peu nombreux qui ont abordé ce sujet. Il suffit, pour s'en convaincre, de parcourir la thèse de Dubost [1], qui représente le seul travail d'ensemble publié en France, après les travaux étrangers de Sandhoff [2], de Wieland [3], et le mémoire de Rustitzky [4].

Les cas les plus disparates s'y coudoient. Il y est question de sarcomatose généralisée, avec ou sans intégrité des viscères, de myélomes multiples, de lymphadénie osseuse, d'endothéliomes multiples, de chlorolymphomes, etc. Il serait facile de démontrer que parmi ces observations, les unes ne correspondent pas à la définition des tumeurs primitives et multiples des os, et que les autres concernent des types très différents et qui méritent d'être distingués.

Du cadre des tumeurs primitives et multiples il faut éliminer d'abord les tumeurs dites propagées. Celles-ci ont nettement débuté dans un os, dans une côte, par exemple, et se sont petit à petit étendues aux côtes voisines. Il y a eu englobement, par un néoplasme unique, de segments osseux vertébraux ou costaux très voisins. C'est à des cas de ce genre qu'ont fait allusion Quénu et Longuet [5].

De même, il faut rejeter les faits de tumeurs des parties molles qui peuvent, à l'occasion et pour des causes inconnues, se généraliser avec prédilection en divers points du squelette. C'est là seulement une particularité intéressante; mais la constatation du siège du néoplasme initial indique nettement que les manifestations osseuses multiples ou même généralisées n'ont que la signification de métastases.

1. Dubost, Thèse, Paris, 1896-97, *Contribution à l'étude des tumeurs primitives et multiples des os.*
2. Sandhoff, *Cancer primitif généralisé des os*, Thèse de Tubingen, 1875.
3. Wieland, *Sarcomes primitifs multiples des os*, Thèse, Bâle, 1891.
4. Rustitzky, Multiples myelomes, *Zeitschrift für Chirurgie*, 1872.
5. Quénu et Longuet, *Revue de Chirurgie*, 1898, Tumeurs du squelette thoracique.

Au rebours, il est des cas qui, de prime abord, semblent rentrer dans notre sujet. Ils concernent des néoformations malignes d'origine osseuse et parfois de sièges multiples. Mais le squelette n'est pas seul atteint, et l'on retrouve, aux autopsies, de nombreux noyaux de généralisation viscérale ou ganglionnaire. C'est le cas de certains ostéosarcomes qui, ayant débuté dans l'épiphyse d'un os long, se généralisent aux côtes, à la colonne, en même temps qu'ils colonisent dans les poumons ou dans le foie.

Il en est de même pour les faits réunis sous le nom de cancer vert ou chlorome. En vérité, ce sont bien là des cas de tumeurs primitives et multiples des os. Mais, d'une part, on a signalé la possibilité de leur extension aux viscères, et, d'autre part, elles possèdent certaines constantes qui en font une lésion bien différenciée. Ce sont : la localisation presque exclusive aux os du crâne et à la face externe de la dure-mère, le développement chez des enfants ou des adolescents.

On le voit, la définition des tumeurs primitives et multiples des os possède comme terme principal, comme élément essentiel, l'absence de généralisation à d'autres tissus. Ceci peut paraître surprenant, et il est légitime de se demander en quoi l'éclosion d'une métastase viscérale autorise à tracer une limite distinctive entre des tumeurs qui possèdent cependant un caractère commun, l'origine dans le tissu osseux.

Il faut bien avouer que cette marque distinctive n'est peut-être pas absolue. On conviendra toutefois que l'absence de généralisations viscérales, au cours d'une véritable floraison de tumeurs osseuses, ne saurait être simplement considérée comme un accident fortuit. Dès lors, on ne sera pas éloigné de compter cette étrange spécialisation de terrain au nombre des caractères distinctifs de ces tumeurs, surtout si l'on songe que les observations où ce caractère manque sont, non pas seulement rares, mais discutables.

Mais il ne suffit pas de donner une définition et de tracer des cadres. La principale difficulté consiste à grouper les tumeurs osseuses qui satisfont aux caractères que nous venons de spécifier.

C'est à la lecture des quelques rares travaux consacrés à cet ensemble de faits que l'on se rend compte de l'obscurité de la question, obscurité qui tient à plusieurs causes. Tout d'abord, les observations rapportées par les auteurs sont loin d'avoir la même valeur; certaines manquent de détails cliniques, d'autres, ce qui est plus grave, ont des protocoles d'autopsie complètement insuffisants : l'état des différents viscères est passé sous silence, et l'on donne peu de détails sur le nombre et l'aspect des différentes tumeurs

osseuses. L'examen microscopique fait encore plus souvent défaut, et, lorsqu'il est relaté, c'est d'une manière imprécise et souvent insuffisante. Enfin, l'interprétation histologique des tumeurs en question manque de netteté et se ressent le plus souvent des idées en cours à l'époque où fut publiée l'observation. C'est ainsi que, pour des cas très disparates, on emploie uniformément l'expression de sarcomes : sarcomes myéloïdes, globocellulaires, etc..., autant d'épithètes qui donnent l'illusion d'une précision que ne justifie pas l'existence de caractères histologiques suffisamment nets.

A côté de ces défauts nombreux et graves, il faut encore compter avec l'interprétation personnelle des auteurs. Nous pourrions citer telle observation qui, suivant les besoins de la cause, est intitulée par les uns endothéliome, myélome par les autres, et par d'autres enfin, sarcome.

On comprend que la confusion soit extrême et qu'il puisse être difficile d'assigner à chaque fait sa valeur véritable.

A ne considérer que ceux qui ont été soigneusement analysés et contrôlés, il nous semble qu'on peut établir, dans les tumeurs primitives et multiples des os, plusieurs groupements.

1° Le premier est tout artificiel et se présente moins comme un ensemble défini que comme un caput mortuum dans lequel font encore défaut les éléments d'une classification rationnelle.

Il renferme les cas désignés sous le nom générique de *lymphadénie osseuse* et dont Nothnagel rapporte un bel exemple que nous reproduisons ici à titre de document comparatif.

Nothnagel. *Internationale Beitræge zur Festschrift für Wirchow*, II, 1892.

Homme de vingt-quatre ans, sans antécédents morbides. Il y a un an et demi, il fut pris d'accès douloureux, espacés d'abord, puis plus rapprochés et plus intenses, qui devaient être rapportés au tissu osseux.

En même temps, il fut pris de fièvre qui, quelques semaines avant la mort, prit un caractère d'intermittence.

Bientôt après, on remarqua un boursouflement des différents os, surtout du sternum et des extrémités, tandis que le malade présentait tous les symptômes d'une anémie pernicieuse progressive et une *tuméfaction accentuée de la rate et des ganglions*. La mort survint dans le coma. A l'autopsie, la plupart des os du squelette étaient altérés. A la section, on constata que la moelle normale était remplacée par un tissu blanc grisâtre, dense, constitué sous le microscope par des cellules rondes ayant un caractère lymphoïde et disposées en rangées peu serrées entre des fibres ténues autour des vaisseaux. Ce tissu avait partout un aspect lymphoïde très accusé.

Nous verrons plus loin, dans nos observations, que ce caractère manque absolument dans le myélome.

Nous pourrions citer encore un cas de Zahn [1].

De telles observations sont rares, et correspondent à des lésions mal définies.

Nous en pourrions dire autant des tumeurs découvertes au cours de l'anémie pernicieuse, dans la moelle de certains os longs, et dans la moelle fœtale des côtes, du sternum et des vertèbres. Ces néoplasies ne dépassent guère, en général, le volume d'un pois et n'altèrent en rien la forme de l'os.

2° A côté de ce premier groupe, il en est un autre beaucoup mieux individualisé et constitué par *l'endothéliome* des os.

Nous serons brefs sur les caractéristiques de ces tumeurs, étudiées dans ce journal, par Berger [2], et quelques mois après par Thévenot [3], sous l'inspiration de M. le prof. Poncet.

Aux cas cités par ces auteurs, il convient d'ajouter l'observation de Markwald [4], qui ne peut être considérée comme un myélome et qui se rapporte, à n'en pas douter, à un endothéliome légitime.

En somme, la caractéristique de ces tumeurs, c'est que le sang semble contenu dans les mailles mêmes du néoplasme et que la paroi des vaisseaux est formée directement par les cellules de la tumeur. On voit souvent deux cavités vasculaires séparées seulement par de fins tractus conjonctifs, comme si le tissu périvasculaire avait été repoussé par la prolifération endothéliale.

3° Le troisième groupe pourrait être intitulé *Lymphosarcome* des os; son étude a été récemment faite par Wieland.

Il est, jusqu'à présent, très mal défini. Souvent, les lésions osseuses sont diffuses, peu nettes, non conglomérées sous forme de tumeurs. L'examen histologique révèle l'existence d'un tissu d'apparence lymphoïde. Mais comme le dit expressément Wieland, les métastases viscérales manquent, et c'est ce qui permet de faire rentrer ces lésions dans le cadre général de celles que nous décrivons. Nous les retrouverons d'ailleurs.

4° Un dernier groupe de tumeurs multiples des os a été longtemps confondu avec les endothéliomes, ainsi qu'en témoigne l'observation de Markwald.

Il est représenté par des tumeurs cependant bien différentes des précédentes. On les désigne en France sous l'épithète très vague de sarcomatose généralisée. Au contraire, à l'étranger, en Allemagne,

1. Zahn, *Revue méd. de la Suisse romande*, 1886, Tumeurs primitivement multiples des os.
2. Berger, *Revue de Chirurgie*, Endothéliome des os, janvier 1900.
3. Thévenot, *Ibid.*, juin 1900.
4. Markwald, *Archives de Virchow*, 1895.

en Angleterre, en Amérique, on s'accorde à les classer sous la rubrique de « Myélomes multiples ». C'est à leur étude que nous devons maintenant nous attacher. Mais les développements précédents étaient nécessaires pour assigner à ces productions leur véritable place dans le cadre des tumeurs osseuses primitives multiples et pour montrer surtout que ces néoplasmes ne doivent pas être confondus avec ceux que l'on décrit couramment sous ce nom.

Il serait difficile de donner comme préface à l'étude des myélomes un historique précis et détaillé. Les traités classiques et les travaux d'ensemble les plus récents sur les tumeurs des os y font à peine allusion. Il y a plus. Les observations publiées sous ce titre, et les mémoires qui s'y rapportent sont loin de posséder la même valeur. On y retrouve les incertitudes et les hésitations qui marquent toujours la création d'un groupe nosologique nouveau.

En effet, l'expression de myélome a été adoptée pour la première fois par Rustitzky[1], en 1872. A cette époque, la confusion qui règne encore aujourd'hui dans les tumeurs multiples et primitives des os était parfaite. Aussi bien, si on relit aujourd'hui cette observation de Rustitzky, à la lumière des documents anatomo-pathologiques nouveaux, on ne tarde guère à s'apercevoir qu'il a eu affaire à un endothéliome véritable.

On y trouve spécifié d'une façon très nette ce caractère primordial des endothéliomes, à savoir que *les parois des vaisseaux, dans la tumeur en question, étaient formées par les cellules néoplasiques elles-mêmes.*

Kahler[2], en 1889, publia un cas de myélome, et le fit suivre de réflexions touchant la symptomatologie de cette affection. Mais son observation ne paraît pas très explicite. L'autopsie fut incomplète, et il n'y avait pas, à proprement parler, de tumeurs osseuses véritables. Celles-ci étaient à peine visibles, et l'on peut se demander si l'on n'avait pas affaire à une altération diffuse de la moelle osseuse, consécutive à une anémie pernicieuse ou une leucémie.

C'est à des lésions analogues qu'ont trait les faits publiés par Zahn[3], Nothnagel, et que nous avons rapportés plus haut. Ils n'ont parlé ni l'un, ni l'autre de myélome. D'ailleurs, si cette expression a été appliquée à tort à des faits qui ne la méritaient pas, il n'est pas moins certain qu'on n'a pas toujours su la mettre sur les

1. Rustitzky, *Deutsche Zeitschrift für Chirurgie*, 1872, Multiples myelomes.
2. Kahler, Zur Symptomatologie des multiplen myeloms, *Prager. med. Woch.*, 1889.
3. Zahn, *loc. cit.*

cas auxquels elle convenait. Ceux-ci ont été désignés tantôt sous le titre de sarcome multiple des os, tels ceux de Leger [1], de Wieland [2], tantôt sous le nom de cancer primitif généralisé des os (Sandhoff [3]). Hammer [4] emploie le terme d'ostéite primaire sarcomateuse à rechute.

Dubost [5] fait une étude générale des tumeurs primitives et multiples du squelette et rapporte sans distinction les cas les plus disparates. Il ne prend d'ailleurs pas soin de spécifier exactement ce qu'il faut entendre par cette expression de tumeurs multiples primitives des os et cite des faits qui rentrent dans la classe connue des sarcomes avec noyaux de généralisation squelettique et viscérale.

On le voit, si les documents sont assez nombreux, en revanche, ils manquent complètement de précision. On peut même dire qu'il serait impossible de fonder sur eux une étude des myélomes, si des travaux récents et plus exacts n'étaient venus fixer de façon plus certaine la physionomie fuyante et imprécise de ces tumeurs.

Segelken [6] avait tenté leur étude. Le cas qu'il cite est contesté. Elle a été reprise très en détail par Karl Winkler [7], qui s'est attaché à les différencier par des caractères anatomo-cliniques aussi tranchés que possible, des autres variétés de tumeurs osseuses, uniques ou multiples, avec ou sans généralisation viscérale.

On peut reprocher à son article très documenté d'avoir fait encore la part trop belle à certains cas douteux, peu nets. Il eût peut-être mieux valu les laisser complètement dans l'ombre.

En revanche, il a attiré l'attention sur un symptôme que nous étudierons longuement, et dont il fait une des caractéristiques des myélomes.

Nous voulons parler de l'albumosurie.

La constatation dans les urines d'un corps spécial, l'albumose, est due à Bence Jones [8].

Mais ce fut Kahler qui établit nettement la relation existant entre les altérations de la moelle osseuse et l'apparition du corps de Bence Jones dans les urines.

Depuis lors, cette corrélation a été confirmée maintes fois. Il a même paru que parmi toutes les tumeurs ou altérations de la moelle

1. Leger, *Soc. anat.*, 1874, Sarcomes multiples des os.
2. Wieland, Thèse de Bâle, *Sarcomes primitifs et multiples des os.*
3. Sandhoff, Thèse, Tubingen, 1875, *Cancer primitif généralisé des os.*
4. Hammer, t. XXXVII des *Archives de Virchow*, 1894.
5. Dubost, *loc. cit.*
6. Segelken, Ueber multiples Myelom, *Deutsche Archiv für klinik Med.*, 1897.
7. Winkler (Karl), *Arch. de Virchow*, 1900.
8. Bence Jones, Communication à la Société Royale de Londres, 1847.

osseuse, les myélomes étaient celles qui s'accompagnaient le plus invariablement d'albumosurie. Cette notion s'est établie à ce point que l'on dit indifféremment myélomes avec albumosurie ou encore albumosurie myélopathique.

C'est sous ce dernier titre que Bradshaw [1] a publié dans le *British Medical Journal* et dans différents périodiques anglais des cas de myélomes et une étude critique de cette affection.

Senator [2] a rapporté récemment un cas très net de cette association de myélome et d'albumose. En outre, il a attiré l'attention sur certains phénomènes nerveux.

Enfin, tout dernièrement, deux auteurs américains, MM. Hamburger [3] et Mac Callum [4], ont publié sur le sujet qui nous occupe une observation avec autopsie très complète et très suggestive [5].

De plus, il semblent avoir fait un pas en avant dans l'interprétation histologique qu'il convient de donner touchant l'origine et la nature des cellules qui composent ces tumeurs.

Ils avaient été précédés dans cette voie par Wright [6], dont ils ne partagent pas d'ailleurs la manière de voir.

Voici, résumées à grands traits, les diverses étapes de la question. On voit qu'elle est complexe; et elle se complique encore en France d'une querelle de mots pour ainsi dire.

En effet, l'expression de myélomes soulève au point de vue terminologique quelques objections. Prise dans l'acception que lui donnent nos classiques, elle ne désigne pas nécessairement des tumeurs nées dans le tissu osseux. On l'applique même d'une façon particulière à certains néoplasmes des gaines tendineuses décrits par Heurtaux sous le nom de myélomes des gaines.

Nous avons vu qu'à l'étranger il n'en était pas de même et que de plus en plus on tend à qualifier ainsi des tumeurs osseuses de nature très particulière. Dans la pensée des premiers auteurs, l'épithète de myélome était destinée à spécifier la ressemblance qu'offraient les cellules néoplasiques avec celles de la moelle osseuse. Or, les recherches histologiques modernes ont montré que dans la moelle

1. Bradshaw, A case of albumosuria, in which the albumose was spontaneously precipitated, *Med. chir. Transact.*, 1898.
Bradshaw, Myelopathic albumosuria, *British med. Journ.*, 1900, p. 1304.
2. Senator, *Deutsche med. Woch.*, 1899.
3. Hamburger, Two exemples of Bence Jones albumosuria associated with multiple myeloma, *Johns Hopkins Hospital Bulletin*, février 1901.
4. Mac Callum, A case of multiple myeloma, *Journal of experimental medicine*, 1901.
5. Nous remercions M. Hamburger de l'amabilité avec laquelle il a bien voulu nous communiquer ces documents.
6. Wright, *The Johns Hopkins Press*, Baltimore, 1900.

des os se trouvaient englobés des types cellulaires extrêmement variés. Il serait donc à souhaiter qu'on employât un terme plus précis, et propre à désigner exactement les liens de parenté qui unissent les cellules constitutives des myélomes à telles ou telles cellules de la moelle.

Comme nous le verrons, quelques anatomo-pathologistes ont essayé d'établir cette filiation. On ne saurait affirmer qu'ils ont pleinement réussi; mais plutôt que de créer un néologisme, il nous paraît préférable de conserver l'appellation première, au moins à titre provisoire.

Au reste, avant d'entrer dans de plus amples détails, il nous paraît utile de rapporter les cas non douteux que nous avons pu recueillir; nous pensons, en effet, que dans un sujet aussi complexe, la relation simple des faits constitue certainement la meilleure entrée en matière.

Nous donnerons tout d'abord en détail l'observation personnelle qui a été le point de départ de ce travail, et à sa suite, plus ou moins résumées, les observations analogues que nous avons pu relever dans la littérature.

Observation I (personnelle). Résumé.

Cliniquement : Début par des douleurs thoraciques vives et continues. Cachexie rapide. Fièvre légère. Coma terminal. Évolution totale en un mois et demi. Albuminurie (réactions de l'albumose non faites).

Autopsie : Tumeurs osseuses multiples sur les 24 côtes et le sternum, de la grosseur d'une noisette à une noix, enserrant la côte comme une virole. Ces tumeurs paraissent toutes contemporaines, et il n'est pas possible de distinguer parmi elles une tumeur primitive et des noyaux secondaires. Absence de toute généralisation viscérale.

L'examen microscopique montre qu'il ne s'agit ni d'un lymphadénome, ni d'un endothéliome. Structure du myélome.

M. D..., cinquante-six ans, plâtrier, entre à l'Hôtel-Dieu le 4 septembre 1899, se plaignant d'une violente douleur dans le côté droit du thorax. Les parents du malade sont morts d'affection inconnue. Ses sœurs sont bien portantes. Il n'est pas marié.

Rien de particulier dans ses antécédents personnels.

Ni alcoolisme, ni impaludisme, ni syphilis. Bien qu'il soit plâtrier de son état, il n'a jamais eu ni coliques de plomb, ni paralysie des extenseurs.

L'affection actuelle a débuté il y a environ un mois. Il éprouva à ce moment une douleur vive dans le côté droit et se prit à tousser et à cracher.

Jamais d'hémoptysie.

Il ne cessa pas son travail. Il vient seulement de le quitter depuis quelques jours.

Il a maigri de 6 kilogrammes et perdu ses forces. Le malade attire de suite l'attention sur la douleur éprouvée dans le côté droit. Elle est vive, continue, sans paroxysmes, mais exagérée par les mouvements et la marche, au point que le malade est parfois obligé de s'arrêter.

Quelques élancements à gauche, mais moindres.

La toux est légère, l'expectoration nulle.

Pas de dyspnée.

A l'examen, on constate que la pression est très sensible au niveau des espaces intercostaux, depuis le deuxième jusqu'au huitième ou neuvième, et cela aussi bien en avant qu'en arrière ou encore sur les côtés. On trouve également une sensibilité anormale au niveau de la partie moyenne de la colonne dorsale.

Pas d'hyperesthésie cutanée.

Dans l'aisselle du côté droit et sur la paroi antérieure du thorax, quelques veines dilatées. Lorsqu'on demande au malade de se baisser, de ramasser un objet, il le fait avec précaution, mais sans douleur. La colonne fléchit.

L'examen des viscères donne les résultats suivants :

Poumons normaux, sauf quelques râles à chaque base après les secousses de toux. Au cœur, bruits normaux, mais un peu râpeux dans la région mésocardiaque.

Le foie est gros ou un peu prolabé. Son bord dépasse de deux doigts celui des fausses côtes.

Rate normale.

Rien aux membres.

Pas de signes de compression médiastinale ou laryngée.

Précipité léger dans les urines avec l'acide azotique.

8 septembre. — Le malade s'affaiblit de plus en plus. Il est pâle et cachectique.

Sa température depuis l'entrée a varié entre 37°,5 et 38°,5.

Il tombe dans le coma. On lui fait des injections de sérum. Il meurt le 9 septembre.

Autopsie. — Dès qu'on a incisé la peau et décollé les plans musculo-aponévrotiques de la paroi thoracique, on constate l'existence, au niveau des articulations chondro-costales, de masses blanchâtres, isolées, qui de suite font penser à une généralisation cancéreuse.

On enlève le plastron sterno-costal. Derrière le sternum même, tumeur blanchâtre, de la largeur d'une pièce de cinq francs. On se demande un instant s'il ne s'agit pas d'une tumeur du thymus, mais on se rend compte qu'il n'en est rien.

Les poumons sont enlevés et *les 24 côtes* apparaissent au niveau de leur face interne occupées par des masses néoplasiques de la grosseur d'une noix ou d'une noisette.

Ces masses siègent sur les côtes et non dans les espaces intercostaux.

Dans le médiastin, pas un seul ganglion néoplasique.

Dans les viscères, qui sont sains, on cherche en vain la tumeur primitive;

on examine successivement le cœur, les poumons et la plèvre, qui est le siège d'un très léger épanchement.

On scrute le tube digestif : estomac, intestin grêle, cæcum et appendice, rectum; les reins, la vessie, les testicules; le corps thyroïde, le larynx.

On ouvre la boîte cranienne et on enlève le cerveau. Rien d'anormal et qui puisse expliquer le coma final.

Par la base du crâne, on pénètre dans le pharynx. On trouve dans le sinus sphénoïdal, du côté droit, une tumeur molle, qu'un examen ultérieur a démontré être un polype sans analogie aucune avec les tumeurs costales.

En somme, efflorescence considérable de tumeurs osseuses, sans aucune trace de néoplasme primitif.

Ces tumeurs, par leur volume, leur aspect, paraissent contemporaines, et il est impossible, à l'examen macroscopique, de déterminer quelle est celle qui a débuté.

Examen histologique.

Les pièces ont été fixées à l'alcool, puis, les unes ont été durcies à la gomme et colorées au picro-carminate d'ammoniaque; les autres décalcifiées au liquide acéto-chromique et colorées à l'hématéine éosine.

L'aspect est du reste identique sur tous les fragments examinés.

La coupe porte sur la côte tout entière et sur la virole néoplasique qui l'entoure comme un manchon complet, d'une épaisseur de 1 centimètre environ. A un faible grossissement, on se rend compte tout d'abord de la topographie du tissu néoplasique. Dans l'intérieur même de la côte, ce tissu envahit toutes les aréoles du tissu spongieux. Nulle part on ne trouve trace de moelle normale.

Le tissu osseux est lui-même très raréfié. Au centre de la côte, les lamelles osseuses ont presque complètement disparu. A la périphérie, elles réapparaissent, mais très grêles, très espacées, contenant dans leur épaisseur quelques ostéoblastes.

A la périphérie de la côte, on trouve une assise osseuse qui la limite très nettement et qui, en dehors, se trouve doublée par le périoste.

Or, de loin en loin, on voit nettement dans cette assise de véritables brèches par lesquelles le tissu néoplasique fait issue en fusée dans les espaces péricostaux.

Sur le pourtour de la côte, on compte ainsi 8 à 15 brèches analogues.

Donc, le tissu costal ne s'est pas boursouflé, distendu, mais a cédé en plusieurs points, et c'est par ces brèches que sont sorties les cellules néoplasiques qui ont colonisé au dehors.

En effet, tout autour de la côte et l'entourant comme d'une virole complète, on retrouve ce tissu néoplasique. Près de la côte, il est enserré dans des travées fibreuses émanées du périoste; plus en dehors, il se trouve au milieu des fibres musculaires dissociées par les cellules de la tumeur.

Toujours à un faible grossissement, la structure du néoplasme est difficile à apprécier exactement. On voit seulement qu'il est formé par des cellules pressées les unes contre les autres, sans stroma évident.

A un fort grossissement. — L'aspect est beaucoup plus net. Les cellules apparaissent pressées les unes contre les autres, cubiques ou polyédriques par pression réciproque, tantôt groupées en amas, tantôt allongées en files étroites. Elles sont volumineuses, et leurs dimensions sont du reste variables suivant les différents points.

Leur noyau est fortement coloré par le carmin. On y distingue un nucléole assez net sur les préparations colorées au carmin et de nombreux filaments de chromatine, que teint fortement l'hématéine. Le protoplasma est assez abondant tout autour et donne aux cellules un aspect nettement épithélial.

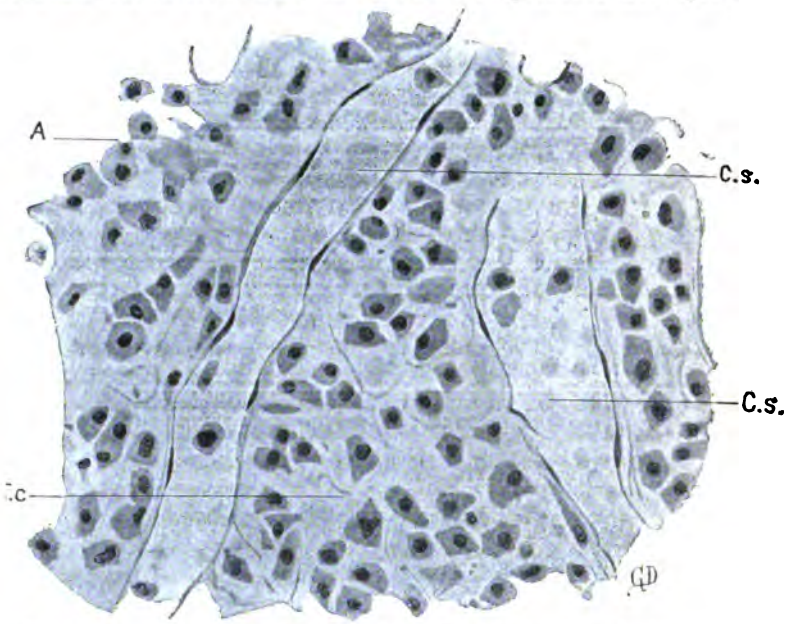

Fig. 1. — Dessin à la chambre claire. — Ocul. Leitz 3. — Obj. Verick 3. — Le dessin montre la tumeur traversant l'os et le périoste pour se faire jour vers l'extérieur.
CS, capillaires sanguins (gorgés de sang ou vides); A, cellules de la tumeur; Tc, travées conjonctives séparant des groupes cellulaires.

Des colorations au triacide d'Ehrlich ont montré qu'il ne contenait pas de granulations éosinophiles ou neutrophiles.

Dans l'intérieur de la côte, le tissu néoplasique est formé de ces cellules pressées les unes contre les autres et sans grand ordre. Il n'y a pas nettement de stroma conjonctif intercellulaire, mais seulement de fines fibrilles conjonctives, bien différentes comme aspect du reticulum d'un lymphadénome.

Les capillaires sont nombreux, mais leur paroi est toujours nette et parfaitement distincte du tissu de la tumeur. Elle s'aperçoit sous la forme d'une membrane à double contour, tapissée en dedans par un endothélium type.

Nulle part on ne voit les globules sanguins au contact même des cellules néoplasiques. Il ne s'agit donc pas d'un endothéliome.

Il n'existe pas de cellules géantes ou à noyaux irréguliers.

En dehors de la côte, même aspect, à ces différences près que l'on trouve quelques fibres musculaires, quelques cellules adipeuses, un stroma fibrillaire plus abondant, dans les trames duquel les cellules s'engagent en files serrées.

Obs. II (in *Thèse de Dubost*). Résumé.

Cliniquement : Début par de violentes douleurs lombaires. Cachexie rapide; mort dans le collapsus. Albuminurie (réactions de l'albumose non faites).

Autopsie : Tumeurs osseuses primitives multiples des côtes, du sternum, des vertèbres. Pas de généralisation viscérale.

M... Edmond, quarante-six ans, entre à l'hôpital de la Charité, à Lille, le 3 décembre 1896.

Pas d'antécédents héréditaires. Dans les antécédents personnels, aucune particularité qui mérite d'être retenue. Ni alcoolisme, ni syphilis.

En février 1895, violente douleur dans les reins. Pollakiurie sans polyurie. Ces symptômes s'amendent assez vite, mais la douleur persiste et les forces continuent à diminuer.

En mars 1896, la douleur persiste; l'état général périclite. Un médecin voit le malade et le traite comme rhumatisant.

Le 1er novembre 1896, la faiblesse exige l'alitement. Amaigrissement rapide et prononcé. Toux fréquente; expectoration rare, mais fétide.

Le transport à l'hôpital fait beaucoup souffrir le malade. Hyperesthésie excessive au niveau de la colonne lombaire et du tronc.

L'auscultation révèle à la base gauche un foyer de râles sous-crépitants avec souffle intense.

Urines : quantité normale, 3 gr. 5 d'albumine par litre.

Le 4 et le 5 décembre, état stationnaire.

Le 6, collapsus.

Mort dans la nuit du 6 au 7.

Autopsie. — Le squelette périphérique, membres, crâne, clavicule paraît sain. Tégument normal.

Fragilité extrême des côtes qui se laissent couper facilement.

Dès qu'on a enlevé le plastron thoracique, on constate à sa face interne l'existence d'une série de tumeurs grisâtres, fermes, qui soulèvent la plèvre et sont situées symétriquement et régulièrement au voisinage de l'articulation chondro-costale. Elles sont de volume inégal, un peu étalées et adhérentes à l'os avec lequel elles font corps.

Au niveau de ces saillies, le tissu osseux est très friable et se rompt aisément. Quand on enlève le périoste, on constate que la surface compacte est perforée et présente une série de points rougeâtres par lesquels la moelle osseuse affleure au périoste qui s'est détaché très aisément.

Au niveau de l'insertion vertébrale des côtes, on trouve les mêmes tumeurs. L'une d'elles émanée, semble-t-il, de la 4e côte empiète sur la 5e,

et la 6e et a le volume d'une moitié d'œuf de poule. La 4e côte est fracturée au niveau de la tumeur.

Quand on examine une section transversale des côtes, on voit à la surface de coupe, en plein tissu médullaire, de petits nodules grisâtres, tranchant sur le fond rouge de la moelle voisine.

A l'œil nu, le sternum ne paraît pas déformé, mais il n'en est pas moins profondément altéré. Sectionné de haut en bas, il laisse apercevoir une moelle infiltrée de tumeurs grises.

Le long de la colonne vertébrale, en soulevant le ligament antérieur, on voit des saillies analogues à celles décrites; sur les côtes, on retrouve à la coupe les mêmes nodosités grises se détachant sur le fond rouge.

Au niveau de la saillie prélombaire, le tissu néoplasique, traversant le ligament vertébral commun antérieur, est venu faire saillie sous forme d'une tumeur apparente dans le tissu cellulaire rétro-péritonéal.

Le sacrum et l'os iliaque présentent seulement les altérations médullaires, sans modification extérieure visible.

Rien aux membres, ni au crâne.

Cœur sain.

Poumons : Atélectasiés et congestionnés surtout au niveau du lobe inférieur gauche.

Hydrothorax gauche modéré.

Bronches un peu congestionnées, avec muco-pus.

Rien qui puisse expliquer les symptômes présentés pendant la vie.

Tube digestif sain.

Pas de lymphadénie intestinale.

Organes génitaux normaux.

Légère hypertrophie des follicules lymphatiques de la base de la langue.

Amygdales petites et fermes.

Ganglions, rien.

Reins et rate normaux macroscopiquement.

Foie volumineux, 1850 grammes, sans altération visible.

Examen histologique.

A montré que les éléments propres de la tumeur sont constitués par d'innombrables cellules juxtaposées et tassées. Elles sont rondes ou polyédriques, à noyau volumineux, arrondi, inclus dans un protoplasma peu abondant, légèrement granuleux.

Dans aucun point, on ne trouve de cellules étoilées ou fusiformes rappelant les cellules conjonctives en voie d'évolution. Pas de cellules géantes.

Les éléments ne sont point soutenus par une charpente fibrillaire; on trouve seulement des tractus conjonctifs dissociés par l'infiltration cellulaire et paraissant provenir du tissu conjonctif de la région même.

Il n'y a pas de charpente réticulée rappelant celle des ganglions lymphatiques ou des lymphomes purs.

La vascularisation est très riche.

Les cellules néoplasiques sont par places accolées directement contre la face externe des parois vasculaires.

Par places, cependant, il y a eu pénétration de la paroi vasculaire, et on trouve des cellules à la face interne des vaisseaux.

Fig. 2. — Dessin à la chambre claire. — Ocul. Leitz 3. — Obj. Nachet 1/12 imm. homoy. Le dessin montre un point très vasculaire de la tumeur.
OH, os haversien; OP, os périostique; P, périoste; T, tumeur; A, ligne d'érosion de l'os par les cellules de la tumeur; CS, capillaire sanguin dilaté.

L'examen microscopique du foie et du rein ne révèle rien d'intéressant au point de vue des tumeurs qui nous occupent.

L'examen microscopique de la rate a montré qu'en certains points il existait au niveau des vaisseaux des cellules analogues à celles qui ont été décrites dans les tumeurs osseuses.

Faut-il considérer cette constatation comme infirmant ce que

nous avons dit plus haut touchant l'absence de généralisation viscérale?

Nous reviendrons sur ce point.

Obs. III (Winkler, in *Archiv de Virchow*, 1900). Résumé.

Cliniquement : Début à la suite d'un traumatisme. Signes de compression médullaire (paraplégie, anesthésie, troubles sphinctériens). Affaissement vertébral; fracture spontanée de côte. Mort dans le collapsus. Urines non examinées.

Autopsie : Tumeurs osseuses primitives multiples des côtes, du sternum, des vertèbres, des os de la boîte du crâne. Pas de généralisation viscérale.

Forgeron de quarante-sept ans. Rien dans les antécédents personnels ou héréditaires.

Il y a trois mois environ, chute sur le côté droit du thorax.

Douleurs très vives, avec toux et expectoration.

Le malade passe quelques jours au lit sans constater d'amélioration.

Dix semaines après l'accident, troubles sensitifs dans les membres supérieurs et inférieurs (fourmillement, engourdissement).

C'est pour des douleurs qu'il entre à l'hôpital.

Le malade a en outre remarqué une diminution notable de la motilité et de la force dans les membres inférieurs.

On constate une fracture de la 6e côte et, de plus, une parésie complète des deux jambes, de la musculature de l'abdomen, des sphincters, avec abolition des réflexes.

Anesthésie jusqu'au-dessus de la ligne mamillaire.

A l'examen, affaissement de la 2e à la 8e apophyse épineuse dorsale. Douleur.

Épanchement pleural inoculé au cobaye sans résultat.

Mort avec phénomènes asphyxiques.

L'examen des urines n'est pas mentionné.

Autopsie. — Gibbosité dorsale. Les apophyses épineuses sont remplies par des nodules néoplasiques gris rougeâtre faisant issue entre les apophyses. Entre la 7e et la 8e, masse volumineuse, directement appliquée sur la dure-mère et faisant corps avec l'os.

Aux côtes de la moitié droite du thorax, augmentation de volume de l'os produite par des masses molles.

Sur la 8e côte, nodule qui a provoqué une fracture.

Après ablation du cuir chevelu, nodules semblables, faisant saillie à la surface osseuse, de la grosseur d'un haricot à celle d'un mark.

Plusieurs de ces nodules ont adhéré à la dure-mère.

Tumeurs analogues dans les fosses craniennes de la base et dans le canal carotidien du rocher.

Quand on coupe les corps vertébraux, on voit des travées spongieuses remplacées par des nodules néoplasiques rougeâtres.

Mêmes tumeurs sur les côtes et le sternum.

Modifications de la moelle des os des membres.

Aucune métastase viscérale.

Dans le 4e ventricule, on trouve une tumeur de la grosseur d'une cerise, qu'un examen histologique ultérieur a démontré être un gliome, de nature histologique très différente de celle des tumeurs osseuses.

EXAMEN HISTOLOGIQUE.

A montré une disparition marquée de la substance osseuse. Les trabécules du tissu spongieux ont fondu.

Disparue aussi la couche périphérique compacte du tissu osseux costal. Tout l'espace compris entre les tables interne et externe de l'os est comblé par la tumeur.

Seules quelques travées spongieuses persistent à la périphérie.

Les éléments de la tumeur ont fait une brèche sur la surface interne et externe de la côte, soulevé et décollé le périoste.

Nulle part d'envahissement de la plèvre.

Sur les vertèbres, mêmes stigmates de destruction, mais moins étendus.

La tumeur est constituée par des cellules rondes ou polyédriques par pression réciproque. Elles renferment un gros noyau contenant lui-même un nucléole.

Le protoplasma, qui prend facilement l'éosine, montre quelques granulations.

Les cellules sont assez égales entre elles et varient de 12-14 μ. Nulle part de cellules à noyaux multiples ou de cellules géantes.

L'emploi de la méthode d'Ehrlich n'a donné ni granulations éosinophiles, ni granulations neutrophiles.

Entre les cellules se voient de très légères traînées de tissu conjonctif à faisceaux fins.

Plus de traces de la moelle normale.

Les vaisseaux sont très nombreux.

Leur paroi n'est pas envahie et se voit partout distinctement.

En dehors de la côte, les cellules néoplasiques se sont infiltrées dans les espaces conjonctifs et intermusculaires voisins.

Rien dans les os longs.

Rien à l'examen du sang.

Rien dans les viscères.

OBS. IV (Hamburger). Résumé.

Cliniquement : Début par des phénomènes nerveux (douleurs dans les membres supérieurs, paraplégie). Tumeurs osseuses multiples, perceptibles pendant la vie au niveau du crâne, des clavicules, de l'acromion, du fémur. Fractures spontanées du fémur et de la clavicule. Albumosurie de Bence Jones (précipité par la chaleur se redissolvant par l'ébullition).

Autopsie : Tumeurs osseuses primitives multiples (crâne, clavicules, acromions, côtes, sternum, fémur, os iliaque). Pas de généralisation viscérale.

Il s'agit d'une femme de cinquante ans, entrée à la clinique de

Johns Hopkins Hôpital le 10 octobre 1900, se plaignant de rhumatisme et de sciatique.

Rien dans ses antécédents héréditaires. Elle a eu les diverses maladies de l'enfance et à vingt-quatre ans, une attaque de rhumatisme dans les deux genoux.

Depuis environ un an, elle se plaint de douleurs dans l'aine et dans la hanche droite.

Au mois de juin dernier, sensation de faiblesse dans le bras gauche. Dès le lendemain, elle s'aperçut qu'elle ne pouvait plus l'élever à la hauteur de la tête.

Une semaine après, ce fut le tour du bras droit.

Depuis ce moment, la malade a vu se développer à la partie postérieure de la tête une tumeur de la grosseur d'un œuf de poule.

Six jours avant son entrée à l'hôpital, la jambe droite lui manqua sans cause apparente; elle tomba, et depuis cette époque elle n'a jamais pu ni marcher, ni se tenir debout.

Actuellement, elle est pâle, émaciée. Tout mouvement du corps est douloureux.

Sur la région occipitale, masse molle, de 10 centimètres de diamètre, non adhérente à la peau, non mobile sur les plans profonds. Un noyau est visible, sur chaque clavicule, au niveau de son bord interne. Il mesure 4 centimètres de diamètre. Il y a une autre tumeur de même volume dans la région sus-épineuse gauche. Le membre inférieur droit est en rotation en dehors et en abduction. Le tiers supérieur de la cuisse est élargi, déformé, par la présence d'une tumeur du volume d'une petite tête d'enfant.

Rien aux poumons, ni au cœur.

On ne sent rien dans l'abdomen.

Le foie et la rate paraissent normaux.

Pas de ganglions.

Les globules rouges sont au nombre de 3 548 000.

Les globules blancs sont au nombre de 4 500.

L'urine est trouble, jaune, alcaline.

Acidifiée et chauffée à 56°, elle donne un précipité blanc très apparent, qui se redissout par l'ébullition et se reprécipite par le refroidissement.

L'acide nitrique donne un précipité que la chaleur fait disparaître.

La réaction du brome est très marquée.

La malade mourut à l'hôpital, et l'autopsie a été publiée par Mac Callum avec examen histologique détaillé.

L'autopsie relate de nouveau les constatations faites dans l'observation clinique. Mais elle insiste sur ce point, qu'il n'y avait nulle part traces de métastases : « Nowhere in the organes was there any evidence of the formation of tumors such as those to be described in the bones ».

Le sternum contenait en outre, au point d'articulation du 2e et du 3e cartilage costal, une tumeur qui permettait des mouvements des deux moitiés du sternum l'une sur l'autre.

La clavicule droite présentait les traces d'une fracture récente.

Il n'y avait pas de tumeurs dans les vertèbres, mais en revanche, il y en avait dans l'os iliaque.

La tumeur du fémur occupait la région intertrochantérienne et avait entraîné une fracture.

La tumeur du crâne avait détruit l'os.

Toutes ces tumeurs présentaient la même apparence. Elles venaient de toute évidence de la moelle osseuse avec laquelle elles ne présentaient aucune limite de démarcation. La plupart d'entre elles étaient de consistance molle et de couleur variable, rouge ou grise.

A la coupe, la tumeur présente une remarquable homogénéité. Elle est formée de cellules rondes, déformées par pression réciproque. Le noyau est volumineux et le protoplasma offre quelques granulations.

Les vaisseaux sont nombreux, en contact avec les éléments néoplasiques, mais on aperçoit toujours la fine ligne de leur endothélium.

Trames de tissu conjonctif courant entre les cellules.

On trouve des globules rouges intacts, qui donnent à la tumeur sa couleur rouge.

L'auteur a fait en outre quelques remarques particulières.

Dans certaines parties prélevées sur la tumeur et colorées au triacide d'Ehrlich, les noyaux présentent une apparence spéciale. Ils paraissent larges, aplatis et teints en bleu d'une façon uniforme.

Le nucléole est peu évident, et il prend une teinte plutôt pâle par rapport au reste de la substance nucléaire.

On a l'impression que le noyau est composé de rayons ramifiés d'une substance qui se teint en bleu, rayons entre lesquels s'est déposée la substance nucléaire qui, elle, ne se teint que comme l'ensemble du protoplasma de la cellule.

Il y a une grande similitude entre ces cellules néoplasiques et les myélocytes, du moins dans la façon de se comporter vis-à-vis des colorants. En effet, dans les myélocytes, cette disposition lacunaire du noyau est très visible, bien que cependant un peu atténuée du fait de l'existence de granulations.

Le protoplasma des cellules est granuleux, mais ces granulations ne sont pas aussi fines que les granulations neutrophiles des leucocytes polynucléaires ou des myélocytes; elles ne sont pas non plus aussi grandes et aussi nettes que les granulations éosinophiles. La coloration au triacide de Brondi-Heidenhain ne donne pas à ces granulations une teinte différente de celle que prend le protoplasma voisin.

Le triple réactif d'Ehrlich teint le protoplasma en rose uniforme.

No specific granulations are to be seen.

Obs. V (Senator, *Deutsche med. W.*, 1899). Résumé.

Cliniquement : Phénomènes paralytiques dans le domaine des nerfs craniens. Albumosurie.

Autopsie : Tumeurs primitives multiples des côtes. Pas de généralisation viscérale.

En février 1897, se présenta à la clinique une femme de trente-huit ans, qui accusait des symptômes pouvant faire penser à une néphrite.

Elle revint en mars; son état s'était aggravé. Elle éprouvait des douleurs dans les jambes et présentait un degré prononcé d'anémie.

Les urines examinées montraient les réactions de l'albumose.

La malade se plaignait ensuite d'une gêne notable dans les mouvements de la langue.

A son entrée, elle est pâle, ne présente pas d'œdème, ni de fièvre. Rien au tube digestif, ni aux poumons.

Petit à petit, la paralysie de la langue s'accusa au point que la parole devint impossible et que l'on fut obligé de nourrir la malade à la sonde.

En vingt jours, la malade s'affaiblit et mourut avec une fièvre de 37°,9.

Le diagnostic était hésitant. On supposa, en raison de la présence de l'albumosurie dûment constatée, qu'il devait s'agir de myélomes.

A l'autopsie, on trouva dans les côtes seulement, des tumeurs multiples, que l'examen démontra appartenir à la famille des myélomes.

Rien aux viscères.

La moelle ne présente pas de lésions caractéristiques.

Senator, après avoir insisté sur les rapports qui unissent l'albumosurie à cette efflorescence de tumeurs dans les os, rappelle qu'on a décrit déjà des phénomènes asthéniques et paralytiques au cours des myélomes.

Bradshaw (in *Med. chir. Transac.*, 1899; et in *Münchener medicinische Wochenschrift*, 1902) a publié des cas analogues à ceux que nous rapportons ci-dessus, et qui présentaient aussi le symptôme particulier albumosurie. Nous les signalons seulement, car nous n'avons pu en lire que le résumé.

Nous pourrions sans doute citer encore de nombreuses autres observations, puisque Bradshaw parle lui-même de 19 cas de myélomes avec albumosurie. Mais il est difficile de se faire, sur la plupart d'entre eux et pour les raisons énumérées plus haut, une opinion arrêtée.

Aussi bien, l'important, dans l'étude que nous avons entreprise, n'est pas de rassembler des faits souvent très disparates, mais d'en conserver un petit nombre, assez nets, assez semblables entre eux pour qu'ils puissent servir de point de ralliement et de centre de groupement.

Les cas que nous venons de rapporter nous semblent remplir ces conditions. D'autre part, il nous paraît que leur histoire anatomo-clinique diffère notablement de celle des tumeurs osseuses ordinaires.

Nous allons en reprendre chaque point particulier et, par une étude comparative, essayer de dégager quels sont les caractères

essentiels, les constantes pour ainsi dire, des tumeurs que nous décrivons.

Caractères anatomiques macroscopiques.

Ces tumeurs ont pour siège, d'une façon prédominante et même exclusive, le squelette et la moelle de celui-ci. Mais tous les os ne sont pas atteints avec une égale fréquence. Le néoplasme semble avoir une prédilection marquée pour les os à moelle rouge, fœtale, toujours en activité. Il obéit en cela, du reste, à la loi qui régit les localisations de toutes les tumeurs malignes.

Ce sont surtout les côtes, le sternum, les vertèbres qui constituent le terrain de prédilection pour le développement des myélomes. Dans un cas, les clavicules ont été envahies, dans deux autres, les os du crâne, et dans un quatrième, les os des membres.

Tandis qu'ordinairement les tumeurs malignes, soit osseuses, soit viscérales, sont uniques, ici, au contraire, on assiste à une sorte de levée en masse. A vrai dire, on pourrait objecter que nombre de ces tumeurs représentent des noyaux métastatiques. Mais il est bon de remarquer que, sauf dans un cas (celui de Hamburger), ces tumeurs sont presque toutes de volume égal et de consistance pareille. Il est presque impossible de décider par les caractères auxquels on a coutume de se reporter en pareil cas, quelle est la tumeur-mère primitive, celle dont les cellules emboliques sont allées coloniser dans les divers départements du squelette.

Le volume assez conforme de ces néoplasmes disséminés varie environ de celui d'un pois à celui d'une grosse noix. Cependant, dans le cas de Hamburger déjà cité, il avait, en deux points, à la nuque et à la cuisse, dépassé de beaucoup ces proportions.

Aux côtes, les extrémités chondro-sternales et vertébro-costales sont particulièrement envahies. L'envahissement peut être tel que l'os soit interrompu dans sa continuité.

Cela tient à deux causes : à la disposition de la tumeur elle-même au sein de l'os, et aux modifications subies par la moelle de celui-ci.

La tumeur boursoufle peu l'os, elle ne le distend pas au point de faire éclater sa coque compacte périphérique. Elle détruit de proche en proche les éléments constitutifs du tissu osseux. La moelle fond, les trabécules du tissu spongieux se raréfient et disparaissent à mesure que l'on se rapproche du centre, la coque compacte est traversée par autant de brèches au travers desquelles fuse la coulée néoplasique qui va se répandre au dehors, dans les tissus conjonctif et musculaire périosseux.

La moelle a perdu sa coloration normale; tout autour de la tumeur elle est devenue d'un gris rougeâtre, quelquefois même elle est parsemée de petits points, de petites nodosités qui représentent des points de départ d'excroissances nouvelles.

Ces tumeurs multiples et souvent très nombreuses, incalculables même, si l'on compte les petits noyaux auxquels nous venons de faire allusion, sont molles, dépressibles, ne présentent pas trace, à leur intérieur, de tissu osseux, pouvant se révéler par une dureté spéciale, par une sensation quelconque de crépitation sous l'influence de la pression.

Enfin, toutes les autopsies faites avec soin signalent, en y insistant, *l'absence de généralisation viscérale.* C'est là un fait qui a frappé tous les observateurs, et cette étrange spécialisation du terrain a fait déjà comparer le myélome au gliome, tumeur qui ne pousse qu'en tissu nerveux, de même que le myélome ne fleurit que sur le tissu osseux.

Ces caractères macroscopiques suffisent à séparer déjà les myélomes d'un certain nombre d'affections osseuses.

En première ligne doivent être éliminées les affections inflammatoires, jamais aussi généralisées, ou qui le sont sous forme d'altérations diffuses et non sous l'aspect de véritables tumeurs.

On peut en dire autant de l'ostéomalacie et aussi des altérations qui, soit à titre secondaire, soit comme phénomène primitif, ainsi que le voulait Pepper, accompagnent l'anémie pernicieuse ou bien encore la leucémie. Ici encore, pas de néo-productions véritables et visibles à l'extérieur, mais des lésions latentes, non constatables nécropsiquement, et que le microscope seul vient révéler, car on ne saurait attribuer une valeur très grande aux changements de coloration de la moelle osseuse.

Ce serait peut-être assez de ces localisations particulières et de cet aspect macroscopique pour différencier le processus que nous étudions de certains autres, tels que les sarcomes et les lymphosarcomes des os.

Mais là les caractères microscopiques de la lésion sont peut-être plus suggestifs encore, et nous allons rapidement les résumer. Ils nous serviront ensuite de points de comparaison.

Caractères microscopiques.

Si l'on examine tout d'abord à l'œil nu les coupes microscopiques (une coupe, par exemple, d'une tumeur costale), on voit que le développement du néoplasme s'est effectué d'une façon assez particu-

lière. On reconnaît parfaitement, inclus dans la masse de la tumeur, le dessin de la côte primitive, qui a conservé son volume normal et se trouve nettement limitée à sa périphérie par une écorce de tissu osseux compact, doublé de périoste. Mais tout le centre de la côte apparaît comme injecté par le tissu néoplasique, et c'est des sortes de brèches pratiquées au travers de l'écorce osseuse compacte que le tissu néoplasique a fait irruption dans les espaces péri-costaux où il a trouvé un développement plus facile.

A un faible grossissement, cette disposition frappe tout d'abord les regards. On se rend compte que le néoplasme a pris naissance au centre de la substance médullaire. A ce niveau, plus trace de la moelle normale, disparition du tissu spongieux, dont les trames raréfiées se retrouvent seulement à périphérie de l'os.

Les cellules sont volumineuses, arrondies, cubiques ou polyédriques par pression réciproque, groupées en amas ou allongées en files étroites.

Le noyau est gros, très coloré par les réactifs, et présente un nucléole et des filaments de chromatine que teint fortement l'hématéine.

Le protoplasma est abondant, et donne à la cellule un aspect épithélial. Les colorations au triacide d'Ehrlich montrent qu'il ne contient pas de granulations éosinophiles ou neutrophiles.

Il n'y a pas trace de cellules géantes, ni de myéloplaxes, ni de cellules à noyaux bourgeonnants.

La tumeur est très vasculaire et les capillaires sont très apparents. Mais leur paroi est toujours nettement distincte des éléments constitutifs de la tumeur, et limitée par une membrane au-dessus de laquelle courent les cellules endothéliales aplaties.

Il n'existe pas entre les cellules de reticulum fin pouvant éveiller l'idée de tissu adénoïde ou lymphoïde.

Les cellules sont dispersées, sans orientation particulière, sauf dans les points où ont subsisté quelques travées osseuses qui les endiguent et les canalisent en quelque sorte. Il en est de même à la périphérie de la côte, mais là, la persistance de tractus conjonctifs minces et de débris de fibres musculaires constitue aussi comme des barrières entre lesquelles se sont introduites et se pressent les cellules néoplasiques.

Mac Callum figure dans les planches qui accompagnent son travail, et signale que l'on peut retrouver dans les plus larges des cellules de la tumeur des noyaux multiples.

En outre, on peut voir par places que les noyaux, au lieu de conserver leur aspect arrondi, ont modifié leur forme, comme s'ils étaient en voie de division amitotique.

Nous ne faisons d'ailleurs que résumer ici ces détails consignés dans l'examen histologique qui fait suite à notre observation. Ils ont été aussi indiqués dans les observations qui suivent, mais d'une manière un peu abrégée, pour éviter, autant que possible, les longueurs et les répétitions. Ils peuvent servir de base à un diagnostic histologique différentiel entre les myélomes et d'autres tumeurs osseuses qui pourraient en imposer pour eux.

Celles qui leur ressemblent le plus sont, sans contredit, les lympho-sarcomes. Kahler, en 1889, semble en avoir décrit un exemple assez typique. Zahn aussi en a décrit un cas, et Wieland, de Bâle, vient de leur consacrer un travail très long et documenté[1]. L'auteur rappelle deux observations publiées en collaboration avec Roth, de Bâle, en 1895, et y ajoute deux cas nouveaux.

Il s'agit, là aussi, de tumeurs ayant débuté primitivement dans le squelette et même dans la moelle, sans tendance à l'envahissement des parties voisines. On ne rencontre pas non plus de foyer primitif dans les organes, et il n'existe aucune tendance aux métastases. Mais les caractères histologiques établissent quelques différences. Tout d'abord, les cellules sont très irrégulières, bien que généralement petites. On trouve mélangées à elles des cellules géantes, des myéloplaxes, et surtout elles sont englobées dans un reticulum très apparent, bien qu'extrêmement fin, qui rappelle, suivant l'expression même de Wieland, l'aspect du tissu réticulé de la rate et surtout des ganglions.

En un mot, on a nettement affaire à du tissu adénoïde, et, de l'aveu de l'auteur, le mot de lymphosarcome est celui qu'éveille immédiatement la physionomie de la préparation.

Nous verrons tout à l'heure, au point de vue clinique, que les différences se poursuivent sur le terrain de la symptomatologie et de l'évolution morbide.

Néanmoins, Wieland estime que le lymphosarcome est, de toutes les tumeurs primitives et multiples du squelette, celle qui se rapproche le plus du myélome, et il appelle l'attention des anatomopathologistes sur la nécessité d'étudier de très près les cas avant de les ranger définitivement dans l'une ou l'autre de ces deux catégories.

Ce que nous avons dit, au début de cet article, des caractères anatomiques et histologiques de l'endothéliome nous dispensera d'insister longuement ici.

1. Wieland, Studien über das primär multiples auftretende Lymphosarcom der Knochen, *Archiv für path. Anat.*, 1901, t. 166, p. 103.

Il paraît siéger de facon plus particulière sur les os des membres ou du crâne, tandis que les myélomes se rencontrent plus fréquemment sur les côtes, le sternum et les vertèbres.

Par places, l'endothéliome présente une consistance osseuse et n'a pas la mollesse uniforme, l'aspect parfois presque diffluent de celles que nous décrivons.

A la loupe, on peut trouver des cavités, parfois très vastes, creusées au milieu des amas cellulaires et remplies par du sang qui a produit en s'échappant des vaisseaux une véritable collection intra-néoplasique.

La présence de ces cavités est importante, car elle nous permettra tout à l'heure d'interpréter un certain nombre de signes cliniques particuliers aux endothéliomes.

Mais c'est l'examen microscopique qui fixe encore le plus souvent sur la véritable nature de la tumeur.

Le trait essentiel consiste dans la prolifération de l'endothélium vasculaire qui, en se développant, refoule progressivement les éléments conjonctifs. Sur une coupe, on voit alors des cavités remplies de sang et dont la paroi est formée d'éléments néoplasiques en contact direct avec les globules rouges. On a ainsi comme des sortes de cercles néoplasiques juxtaposés par leur circonférence et entre lesquels se voit du tissu conjonctif avec ses caractères normaux.

A voir l'abus que l'on a fait du terme de sarcome pour qualifier les tumeurs osseuses, on peut se demander si l'on n'a pas confondu sous ce terme générique des cas de myélomes, et s'il est possible d'établir une démarcation entre ces tumeurs et celles que l'on désigne couramment sous l'épithète de sarcomes.

Il semble que cette distinction soit possible. Elle repose d'abord sur un fait capital et qu'une autopsie soigneusement pratiquée permet toujours de constater. C'est l'absence de métastases viscérales dans le cas de myélome, malgré l'extrême multiplicité des néoplasies osseuses. Dans le sarcome, au contraire, on a très souvent une tumeur osseuse volumineuse, unique, avec de nombreux noyaux de généralisation dans le foie, le poumon ou les autres viscères. Si le néoplasme s'est propagé et généralisé aux os, il a en même temps largement colonisé dans les organes profonds. Et c'est là un caractère assez important dans l'espèce pour que nous le rappellions encore.

Histologiquement, le sarcome se signale par le polymorphisme fréquent des cellules que le composent. On y trouve de petites cellules rondes, en d'autres points, des cellules fusiformes, parfois même des cellules plus irrégulières ou à noyaux multiples.

On ne rencontre pas, comme dans le myélome, cette régularité,

cette uniformité de type : Des cellules volumineuses, arrondies, toutes semblables entre elles, à noyau volumineux et fortement coloré.

Enfin, le sarcome, bien que pouvant se développer partout, a quelques sièges d'élection, les épiphyses des os longs, les mâchoires, points que le myélome envahit rarement. Nous reviendrons, à propos du diagnostic clinique, sur d'autres dissemblances.

On pourra nous reprocher d'avoir jusqu'à présent défini le myélome par des caractères négatifs, en indiquant surtout ce qu'il n'est pas. Il faudrait pour être précis et pour constituer un type anatomo-pathologique bien établi, faire en quelque sorte la généalogie de la tumeur et montrer dans cette moelle osseuse quelles sont les cellules qui lui donnent naissance.

Il faut avouer qu'à ce sujet, nous en sommes encore réduits aux hypothèses.

Les premiers observateurs, et tous ceux qui les ont suivis, jusqu'à Winkler, y compris, ne paraissent pas s'être beaucoup inquiétés de préciser cette origine. Ils se bornent à répéter avec une uniformité déconcertante la formule suivante : « La tumeur a l'aspect de la moelle osseuse » ; cette affirmation ne peut s'allier à cette constatation générale, que le myélome est constitué par un type cellulaire toujours identique à lui-même. Or, on sait combien sont variées et différentes les cellules que l'on rencontre dans la moelle des os, surtout dans la moelle fœtale, et encore en activité, des côtes, des vertèbres et du sternum.

Un des premiers, Wright[1] s'est essayé à constituer aux cellules du myélome une sorte d'état civil. Il les assimile aux leucocytes mononucléaires sans granulations spécifiques colorables par la méthode d'Ehrlich. C'est là de sa part une simple hypothèse. Si l'on compare ces cellules de la moelle osseuse et celles qui constituent les tumeurs dont nous nous occupons, on constate entre elles certaines différences. Les premières sont beaucoup plus petites, plus irrégulières, et surtout leur noyau ne ressemble pas à celui des cellules constitutives du myélome. C'est là un point sur lequel a surtout insisté Mac Callum, qui s'est livré à une étude comparative minutieuse.

Mac Callum en effet, après Wright, à la suite de l'examen histologique que nous avons rapporté, a tenté de remplacer par des notions précises la formule vague derrière laquelle se retranchaient ses devanciers.

Il a été frappé des ressemblances qu'il a pu constater entre les cellules des myélomes et les myélocytes. Cependant il convient que

1. Wright, *The Johns Hopkins Press*, Baltimore, 1900.

ceux-ci possèdent des granulations caractéristiques, mises en évidence par des réactifs spéciaux et que l'on ne retrouve pas au sein des cellules néoplasiques.

Ce qui l'a frappé surtout c'est, dans ces deux variétés de cellules, l'identité de structure lacunaire du noyau. Dans les unes comme dans les autres, on trouve nettement au sein des noyaux des espaces clairs sur lesquels il insiste beaucoup.

Il juge que c'est là un caractère suffisant pour établir un lien de parenté entre les myélocytes et les cellules des myélomes.

Quant à la question des granulations neutrophiles spéciales aux myélocytes, il la résout de la façon suivante :

Si l'on prend, dit-il, un fragment de moelle osseuse, surtout de moelle en activité, on voit combien sont variables les granulations dont on a fait la caractéristique des myélocytes.

Rubinstein [1], dans un travail récent, décrit dans l'histoire des myélocytes les phases intermédiaires, les formes de transition qui conduisent du stade non granuleux de ces cellules à celui où elles possèdent leurs granulations typiques. Les jeunes myélocytes atteignent presque leur développement complet avant de présenter ces granulations, qui apparaissent graduellement à un moment donné.

Et alors, ajoute Mac Callum, la ressemblance entre ces myélocytes non encore granuleux et les cellules des myélomes est si nette, si frappante, qu'elle suggère immédiatement l'idée d'une parenté étroite entre ces deux ordres de cellules. Le myélome serait ainsi constitué par des myélocytes à l'état embryonnaire. Cette idée se fortifie encore si l'on étudie l'arrangement et le dispositif comparés des cellules dans la tumeur même, et au voisinage, dans les points où la moelle osseuse, par des transitions graduelles, recouvre ses caractères normaux.

L'hypothèse que nous reproduisons ici ne paraît pas invraisemblable. Elle expliquerait peut-être certaines particularités cliniques de l'histoire des myélomes.

En tout cas, elle constitue un pas dans la voie des interprétations.

ÉTUDE CLINIQUE.

Si l'on parcourt les observations de myélomes pour y découvrir les traits saillants de leur physionomie clinique, on est frappé de la pauvreté des documents.

1. Rubinstein, *Zeitsch. f. klin. Med.*, 1901, p. 161.

Dans les cinq cas que nous avons relatés, deux fois le diagnostic n'a pu être posé qu'à l'autopsie.

L'analyse la plus minutieuse des symptômes ne permettait de faire que de vagues hypothèses. D'ailleurs, les deux malades en question n'ont fait dans les salles d'hôpital qu'un très court séjour et ont été rapidement emportés par des accidents comateux.

Ce qu'on relève surtout dans leur histoire, ce sont des phénomènes douloureux au niveau de la cage thoracique.

La marche était pénible, les mouvements d'inclinaison difficiles; la pression sur les côtes réveillait une sensibilité très vive. En peu de temps l'amaigrissement était devenu très marqué et des tendances très nettes à la cachexie s'étaient manifestées.

Sans cause apparente et sans qu'on en pût donner aucune explication plausible, apparut un coma qui entraîna la mort.

Nous reviendrons tout à l'heure sur les résultats de l'examen de l'urine. Il est très regrettable qu'il n'ait pas été poussé plus loin dans la 1re et la 2e observation, et que dans notre 3e observation, celle de Winkler, il n'ait pas été mentionné.

A ce détail près, le malade de Winkler s'est présenté dans les mêmes conditions que les deux précédents. Cependant, les signes physiques étaient moins effacés. Indépendamment des douleurs et de l'hyperesthésie thoraciques très vives, on constatait chez lui l'existence d'une fracture de la sixième côte, que l'on ne pouvait guère expliquer par le traumatisme subi trois mois avant.

Dans des conditions normales, ce temps aurait pu être considéré comme suffisant, et au delà, à une consolidation.

En outre, on notait un affaissement de la colonne vertébrale et des troubles moteurs, sensitifs et sphinctériens, qui permettaient non pas de faire le diagnostic exact, mais de trouver au moins une explication plausible aux accidents et aux symptômes observés. Ici encore l'autopsie seule permit de les rattacher à leur véritable origine.

Ce sont encore des symptômes fonctionnels assez vagues qui amènent à l'hôpital la malade de Hamburger. Il est question dans l'observation de rhumatisme et de sciatique. L'état pâle et émacié de la malade avait également frappé. Mais ce qui attirait l'attention, c'était l'existence d'une volumineuse tumeur de la cuisse avec fracture spontanée, d'une autre production néoplasique dans la région occipitale et de tumeurs au niveau des clavicules. Enfin, nous trouvons notée d'une façon expresse la présence, dans les urines, d'un corps particulier. Ses réactions et ses caractères permettent de l'identifier à une variété d'albumose dite albumose de Bence Jones. C'est grâce à ce caractère qu'Hamburger put prévoir qu'il s'agissait sans doute

de myélomes multiples, alors que l'hypothèse de sarcome banal et généralisé semblait cependant plus plausible. L'examen histologique confirma ses prévisions. D'ailleurs, l'autopsie, à elle seule, semblait déjà significative, puisqu'elle montra qu'il n'y avait pas trace de généralisation viscérale. Or, un sarcome ordinaire, globo-cellulaire ou autre, aussi multiplié dans le système osseux, n'aurait guère manqué de donner des noyaux métastatiques dans les poumons et le foie.

Le dernier cas, celui de Senator, est encore plus explicite en ce qui concerne la valeur séméiologique de l'albumosurie de Bence Jones.

L'attention était détournée par des symptômes prédominants de paralysie labio-glosso-laryngée. Rien d'anormal n'avait appelé l'examen du côté du squelette. Malgré ces accidents nerveux déconcertants, la présence dans les urines du corps de Bence Jones permit de prononcer le mot « de myélomes multiples ». Les constatations nécropsiques montrèrent l'existence de nombreuses tumeurs sur les côtes.

L'analyse des faits montre donc combien l'affection qui nous occupe est polymorphe et obscure au point de vue clinique.

De tous les signes fournis par l'examen extérieur du malade, aucun n'a, par lui-même, une valeur définitive. L'esprit pourra être mis en éveil par l'état rapidement cachectique et émacié de malades qui ne présentent dans leurs antécédents pathologiques, ou de par l'examen de leurs viscères, aucune tare apparente. Les douleurs vives, continues, diffusées à toute la cage thoracique, seront aussi des symptômes avertisseurs, mais rien de plus.

Il n'est pas jusqu'à la présence de lésions extérieures visibles, qui ne soit capable de dérouter l'observateur. La constatation d'une ou de deux tumeurs pourra tout au plus faire songer au sarcome plus ou moins généralisé. Or, cette hypothèse serait elle-même contredite s'il était possible au clinicien de voir les tumeurs multiples, profondes et cachées.

Un seul caractère, jusqu'à présent, paraît susceptible de donner des indications précises, c'est l'albumosurie. Mais encore faut-il y songer et le rechercher avec soin.

La première observation en fut rapportée par Henry Bence Jones à la Société Royale de Londres, en 1847. Il y disait : « En 1845, je reçus du Dr Watson un tube contenant une urine d'une densité élevée. Quand on la chauffait, elle devenait très opaque, mais en la chauffant davantage, elle redevenait claire ».

La caractéristique principale, de l'avis de Bence Jones, était sa

façon de se comporter vis-à-vis de l'acide nitrique. Ce réactif donne un précipité qui se dissout par la chaleur et réapparaît par le refroidissement. Au mois de janvier 1846, le malade mourut, et l'on s'aperçut que ses côtes et ses vertèbres étaient devenues tellement friables qu'on pouvait les couper avec un simple couteau.

Les reins étaient sains à l'œil nu et au microscope.

La communication de Bence Jones était tombée dans l'oubli, quand Kuhne, en 1883, publia les résultats d'une analyse de liquide urinaire dans lequel il avait découvert des traces du corps de Bence Jones.

Le cas avait été intitulé ostéomalacie, et l'autopsie ne put être faite.

Six ans après, Kahler signala de nouveau le fait et fut le premier à établir une relation entre l'albumosurie et les modifications de la moelle osseuse.

En résumé : pendant les cinquante ans qui se sont écoulés depuis la communication de Bence Jones, on a publié seulement quatre cas authentiques d'albumosurie associée à des lésions primitives et multiples du squelette. Depuis ces trois dernières années, on peut y ajouter une douzaine de cas.

Nous n'avons pas l'intention de reprendre ici l'historique de cette question, non plus que d'étudier, au point de vue chimique, l'albumose ou, pour être plus exact, les albumoses. On trouvera, à ce sujet, des documents précis dans les traités de Neumeister, dans une étude de Grutterink [1] et Graaff, et dans un article récent de M. le professeur Hugounenq [2].

Il résulte de ces travaux que les « albumoses sont des corps intermédiaires entre les albumines proprement dites (donnant d'emblée, sous l'influence combinée de la chaleur et des acides, un coagulum définitivement insoluble dans l'eau) et les peptones vraies, qui se colorent en violet par le sulfate de cuivre et la potasse, mais ne se coagulent ni par les acides, ni par la chaleur » (Hugounenq).

Parmi ces corps, il en est un qui a des caractéristiques tranchées, c'est celui de Bence Jones.

Voici ses principales constantes :

Si on chauffe lentement l'urine, elle se trouble dans des limites de température assez larges, entre 50°, 60 ou 65°. La présence d'un excès de sels minéraux abaisse le point de coagulation.

Quelquefois le précipité est tel que, suivant la comparaison des

1. Grutterink et Graaff, *Zeitschrift für Phys. u. Chemie*, vol. 34, p. 393.
2. Hugounenq, Albumose de Bence Jones et urines albumosuriques, *Lyon méd.*, 1901, p. 81.

auteurs eux-mêmes, l'urine paraît aussi blanche que du lait. A l'ébullition, la majorité ou même la totalité du précipité se redissout, pour reparaître au cours du refroidissement et se reformer à nouveau si on porte l'urine à la même température de 50-60°.

Le tout se passe sans l'intervention d'aucun réactif.

Les acides nitrique et chlorhydrique donnent à froid un précipité analogue à celui que donne l'albumine, mais il se dissout presque entièrement à chaud et se reforme à nouveau sous l'influence du refroidissement.

Ceci n'a pas lieu pour les autres variétés d'albumoses, qui ne se coagulent pas non plus à 50° pour se redissoudre à l'ébullition (Gutterink et Graaff).

Ces auteurs sont arrivés à obtenir des cristaux du corps de Bence Jones.

Nous ne donnons ici que les principales de ses réactions. Celles-ci sont très nombreuses; mais sont seules intéressantes pour nous celles qui peuvent être facilement reproduites en clinique. Elles ont été vérifiées chez les malades de Hamburger et de Senator. Il n'en est pas fait mention dans l'observation de Winkler. Quant à notre observation et à celle de Dubost, elles ne mentionnent qu'une chose, c'est que l'acide nitrique a donné dans l'urine un précipité, très abondant (dans le cas de Dubost).

Ceci ne permet pas d'affirmer qu'il y avait albumosurie, mais n'autorise pas non plus à nier son existence.

On devra, dans les observations ultérieures, surtout quand on se trouvera en présence de malades offrant des symptômes diffus de douleurs thoraciques, de cachexie, de fièvre sans aucune localisation viscérale capable de les expliquer, pousser plus loin l'examen de l'urine et rechercher les réactions de l'albumose.

L'albumosurie de Bence Jones semble jusqu'à présent presque pathognomonique de l'existence de tumeurs osseuses multiples, de myélomes. Sans doute, on a pu retrouver de l'albumose dans les urines d'individus atteints d'autres affections osseuses, en particulier d'ostéomalacie, mais il ne s'agissait pas du corps de Bence Jones, dont les réactions sont nettes et susceptibles de peu de confusion.

L'époque d'apparition de ce symptôme au cours de la maladie n'a pas encore été déterminée d'une façon définitive. D'une manière générale et autant que permettent d'en juger des documents encore insuffisants, l'albumosurie serait un signe précoce et persistant.

En ce qui concerne sa quantité, elle est variable suivant les cas et soumise, d'autre part, à d'importantes oscillations.

Cette relation causale assez étroite entre les myélomes multiples des os et l'albumosurie ayant été ainsi démontrée, il est permis de se demander si l'on peut entrer plus avant dans l'interprétation du phénomène et lui trouver une explication suffisante. Jusqu'à présent, celle-ci n'a jamais été tentée. Aussi bien, pour s'y aventurer, faudrait-il connaître d'une façon certaine les réactions intimes des cellules de l'organisme et en particulier, des cellules de la moelle osseuse vis-à-vis des albumines qui circulent dans le sang et qui sont mises en leur présence. Tout ce que l'on peut dire, c'est que, pas plus que les peptones, à la famille desquelles elles paraissent appartenir, les albumoses ne peuvent rester dans la circulation. Elles sont éliminées sur le champ. On le voit, sur ce point comme sur bien d'autres, le champ est ouvert aux hypothèses.

D'après ce que nous avons dit de l'incertitude des symptômes, de la complexité des formes cliniques, on comprend qu'il soit difficile d'écrire sur le diagnostic du myélome multiple des os un chapitre complet et précis. On ne peut que signaler les erreurs auxquelles ce diagnostic a donné lieu. A vrai dire, ce sont là des éléments d'appréciation négatifs, mais, en pareille matière, ils sont peut-être plus utiles que des traits nettement dessinés, qui donneraient surtout l'illusion de la précision.

C'est surtout avec l'anémie pernicieuse et l'ostéomalacie que l'on a confondu les myélomes multiples, dans les cas où il n'y avait aucun signe objectif suffisant.

La fièvre, l'état cachectique, la pâleur et l'apparence émaciée des malades ont donné naissance à la première interprétation; en ce qui concerne l'ostéomalacie, l'erreur a surtout été commise dans les circonstances où les symptômes de cette affection étaient réduits aux douleurs thoraciques, sans déformations nettes, ni ramollissement du squelette. Une coïncidence troublante en pareille occurrence, c'est la présence, assez fréquente dans les urines des ostéomalaciques, d'une hémi-albumose qui n'a cependant pas les réactions caractéristiques de celle de Bence Jones. C'est à tort qu'on écrit dans les classiques que l'albumose des ostéomalaciques se précipite à froid par l'acide nitrique et se redissout par la chaleur. Cette erreur ne peut s'expliquer que par ce fait, à savoir que l'on a pris dans bien des cas pour de l'ostéomalacie fruste des exemples, légitimes aujourd'hui, de myélomes.

Quand, aux symptômes diffus précédents, s'ajoute la constatation de tumeurs osseuses multiples ou uniques, les difficultés ne sont pas moindres. On peut penser soit à un sarcome, soit à de la sarcomatose généralisée. Nous savons que les ostéo-sarcomes siègent de

préférence aux membres, et les myélomes au thorax et quelquefois au crâne; mais ce n'est pas là un caractère absolu, témoin le malade de Hamburger.

La notion certaine d'une généralisation viscérale doit, jusqu'à plus ample informé, faire rejeter le diagnostic de myélome; au contraire, la présence du corps de Bence Jones dans les urines sera une présomption sérieuse en faveur de cette variété de tumeur.

L'endothéliome ne donne pas non plus naissance à cette réaction et présente, d'autre part, certaines constantes.

La tumeur siège souvent aux membres et s'accompagne presque toujours de fractures spontanées.

Elle est de consistance irrégulière. Ici dure, en d'autres points, au contraire, molle et dépressible. Dans nombre de cas, elle présente des battements et du souffle.

Nous serons bref, en ce qui concerne les autres variétés de tumeurs, aussi bien que les altérations plus diffuses, connues sous le nom de lymphosarcome des os. Wieland, qui vient de leur consacrer un long travail cité plus haut, insiste surtout sur les difficultés du diagnostic anatomo-pathologique.

On ne saurait donc envisager sérieusement les éléments d'une différenciation clinique.

Le seul signe clinique sur lequel il appelle l'attention, c'est l'absence absolue de l'albumose de Bence Jones dans l'urine, et cela nous donne encore une fois l'occasion de rappeler son importance et la nécessité d'en connaître les réactions. C'est, dans l'espèce, un symptôme capital et qu'il faudra rechercher avec soin.

En terminant cette étude, nous tenons à faire remarquer que nous n'avons pas eu la prétention de fixer de façon définitive et complète la physionomie anatomo-clinique du myélome multiple des os. Trop d'incertitudes et de doutes obscurcissent encore ce sujet.

Presque ignoré en France, mal défini à l'étranger, il appelle des investigations nouvelles et longues, auxquelles nous apportons seulement une contribution.

Conclusions.

Cette étude ne saurait, ainsi que nous le disions, comporter de conclusions fermes :

Elle justifie cependant les propositions suivantes :

1. Parmi les diverses catégories de tumeurs du squelette, on peut distinguer tout un groupe de néoformations auxquelles il convient de donner le nom de *tumeurs primitives multiples des os.*

2. Ces tumeurs ont pour caractère singulier de se développer en plusieurs points du tissu osseux, en apparence simultanément, car il n'est pas possible le plus souvent de distinguer, parmi ces productions, la tumeur primitive des noyaux métastatiques. Cette éclosion de tumeurs se produit surtout dans les os à moelle rouge (sternum, côtes, vertèbres, crâne).

Elles *ne s'accompagnent jamais de généralisations viscérales* et restent cantonnées au tissu osseux.

3. Ce groupe de tumeurs primitives et multiples des os *ne constitue pas au point de vue histologique un ensemble homogène.* Parmi les tumeurs qui en font partie, certaines présentent la constitution du *lymphadénome* (Zahn, Wieland), d'autres, celles de l'*endothéliome*, d'autres enfin, une structure spéciale à laquelle certains auteurs étrangers ont donné le nom de *myélome.*

4. Le *myélome multiple des os*, outre les caractères qui lui sont communs avec ceux des tumeurs primitives et multiples du squelette, présente certains traits distinctifs : la multiplicité souvent extrême des tumeurs, leur latence clinique possible, la cachexie rapide, la fièvre, le coma terminal et enfin, la présence, nettement constatée dans quelques cas, d'albumose de Bence Jones dans les urines.

Seules, des recherches ultérieures montreront si la présence de cette albumose urinaire doit être considérée comme un caractère constant et spécifique de ces tumeurs.

REVUE DES SOCIÉTÉS SAVANTES

SOCIÉTÉ DE CHIRURGIE.

Du 19 novembre au 10 décembre 1902.

Du traitement de l'appendicite (Suite de la discussion).

M. Poirier rappelle que, dans une communication faite en 1898, il concluait déjà que, sous toutes ses formes et à tous ses degrés, l'appendicite aiguë doit être opérée le plus rapidement possible. Depuis lors il est resté fidèle à cette formule, et dans son service d'hôpital, on opère, dans les trois ou quatre heures qui suivent leur entrée, tous les cas bien reconnus d'appendicite aiguë. C'est ainsi qu'en 1899 on a opéré 19 cas, dont 8 avec péritonite généralisée : il y a eu 17 succès et 2 morts. En 1900, on a opéré 19 cas sans aucun décès. En 1901, il a été opéré 23 cas, dont 9 avec péritonite généralisée, avec 3 décès. Si on totalise ces résultats, on obtient une mortalité d'environ 8 p. 100. Cette statistique opératoire pour l'hôpital contraste singulièrement avec celle que donne à M. Poirier sa pratique à la ville. Là il ne fait pas ce qu'il veut; il n'opère que quand il le peut et au moment où il est appelé; aussi la mortalité atteint-elle 30 p. 100.

M. Poirier se déclare incapable de distinguer cliniquement les formes bénignes de l'appendicite des formes graves; il estime qu'il n'est au pouvoir d'aucun clinicien de prévoir ce que deviendra une appendicite aiguë. Le fait seul que les accidents graves sont toujours imminents suffit pour forcer la main au chirurgien, et ce dernier doit opérer dès que le patient lui est confié.

M. Ricard s'élève contre l'opinion de ceux qui établissent la nécessité d'une intervention constante sur l'impossibilité de faire le diagnostic anatomique d'une appendicite. Il pense que la forme anatomique n'est rien, mais que la forme clinique est tout, et que cette dernière peut seule guider la thérapeutique. A ce point de vue, M. Ricard divise les appendicites en cas légers, moyens et graves.

Dans les cas légers, il n'opère jamais et considère l'intervention comme un danger, car les erreurs de diagnostic sont trop faciles et trop nombreuses. Il a pu lire récemment dans un travail que sur 20 cas d'appendicite opérés d'urgence dans un service hospitalier, il y avait 3 cas de fièvre typhoïde.

Dans les cas graves, M. Ricard, comme tous les chirurgiens, opère toujours. L'opération étant la seule chance de salut, il ne peut y avoir aucune discussion à leur sujet.

Restent les cas moyens. Parmi ceux-ci, il est une catégorie sur laquelle tous les chirurgiens sont d'accord ; c'est celle qui comprend les appendicites avec collection purulente nette, collection qu'il faut inciser largement et drainer. Les seuls cas qui divisent les chirurgiens sont ceux qui évoluent avec une réaction péritonéale nette, une douleur plus ou moins modérée, à localisation iliaque droite nette, avec pouls fréquent, mais plein, température élevée. Pour ces cas, M. Ricard est devenu résolument et de plus en plus temporisateur. Il pense que lorsque ces cas sont traités méthodiquement, ils ne réservent jamais de surprises brutales. Il les opère si, après traitement médical rigoureux, il n'obtient pas la sédation complète des symptômes qu'il était en droit d'escompter.

M. Walther apporte la statistique des opérations qu'il a faites en ville, du 1er janvier 1900 au 15 novembre 1902, et celle des opérations qu'il a faites à la Pitié depuis le 1er mai 1901.

Cette statistique comprend 23 opérations à chaud, avec 15 guérisons et 8 morts; 74 opérations à froid après crise grave, avec 74 guérisons, 106 opérations à froid, après crise légère ou pour appendicite chronique, avec 106 guérisons, soit environ 4 p. 100 de mortalité. En ne tenant compte que des appendicites aiguës, on trouve 97 appendicites en crise grave avec péritonite plus ou moins étendue : 74 ont pu être soignées et guéries sans accident pour être plus tard opérées à froid. Les autres ont dû être opérées, soit immédiatement, quand on a pu le faire, soit à une époque plus tardive. Sur ces 97 cas, il y a eu 8 morts.

M. Richelot n'est pas abstentionniste, car il estime que les appendicites qui guérissent sans chirurgien sont les plus rares. Mais, s'il faut agir souvent, il faut aussi agir avec opportunité. Toute la question se résume dans l'habileté avec laquelle le clinicien sait dépister les rémissions et les accalmies franches. Pour M. Richelot, les faits de transformation brusque en appendicites graves d'appendicites avec accalmie franche n'existent pas et reposent sur des malentendus. Ces appendicites sont des appendicites graves d'emblée, et la rémission n'est qu'apparente et trompeuse. Un clinicien un peu expert saura les reconnaître en se guidant sur l'apparence générale du malade, et alors il ne temporisera pas et opérera d'urgence. M. Richelot ne s'y trompe plus, et c'est ce qui lui permet, quand une appendicite tourne bien, d'une façon franche, de la laisser refroidir et d'opérer au moment où l'infection est tout à fait bénigne et n'expose plus à aucun danger.

M. Reynier déclare que, malgré tous les arguments apportés par les interventionnistes, il reste partisan de la temporisation, et cela parce que, en face de ces arguments, se dressent les statistiques. Si on compare les statistiques apportées ici même par les interventionnistes systématiques avec celles qui proviennent des chirurgiens expectants, l'avantage est tout en faveur de l'expectation. Aussi est-ce au traitement par la glace qu'en présence d'une appendicite aiguë M. Reynier conseillera d'avoir recours tout d'abord. Cette application de glace, mise dès les premières heures, semble avoir une efficacité incontestable pour arrêter rapidement les acci-

dents et empêcher une crise d'appendicite de devenir grave. Ce traitement, d'autre part, n'exige pas, comme l'intervention, une précision aussi grande du diagnostic, et, s'il y a erreur, elle ne sera jamais aussi préjudiciable. Mais si M. Reynier s'élève contre les interventions hâtives, il s'élève avec non moins d'énergie contre ceux qui laissent évoluer un abcès sans l'ouvrir. Il pose en principe que, si malgré la glace, la diète absolue et le repos, la température monte ou ne revient pas à la normale, c'est qu'on se trouve en présence d'une collection, et il faut intervenir. M. Reynier est encore frappé par ce fait que, dans les statistiques des interventionnistes, les cas d'accidents graves, tels que péritonite généralisée, gangrène de l'appendice, vomito negro, etc., sont beaucoup plus nombreux que dans celles des expectants. C'est donc que le traitement médical a une action manifeste pour empêcher les accidents de devenir graves. Mais, pour être efficace, ce traitement doit être appliqué avec une rigueur absolue. Il faut que le malade repose à plat sur le dos; s'il est agité, on doit le calmer avec l'opium et la morphine. La diète doit être complète tant que le malade a de la température et des vomissements. Le lait ne doit être permis que si la fièvre a complètement disparu. Enfin, la glace doit couvrir tout le ventre et doit être renouvelée toutes les trois heures.

M. Témoin (de Bourges) veut montrer qu'à la campagne au moins, la temporisation expose les malades aux pires dangers. Il a fait 314 opérations d'appendicite dont 179 à chaud et 125 à froid. Sur les 179 opérations à chaud, il a eu 19 morts. Mais ces 19 morts ne peuvent être mises sur le compte de l'opération, car il s'agissait toujours de cas désespérés, où l'opération n'était tentée que comme dernière ressource. Dans la plupart de ces cas, il y avait eu une accalmie trompeuse, et, à la campagne, où le médecin ne peut surveiller son malade, ces accalmies réservent des surprises telles qu'elles font de la temporisation la pire des méthodes.

M. Michaux est devenu, avec l'expérience, de plus en plus temporisateur, et les résultats qu'il a obtenus lui paraissent dus exclusivement à la rigueur avec laquelle il applique la méthode de refroidissement des appendicites. Si d'autres n'obtiennent pas les mêmes résultats, cela tient, pense-t-il, à ce qu'ils ne l'appliquent pas avec la même rigueur. Sur 50 malades qu'il a observés depuis le commencement de 1902, 39 ont été opérés à froid, avec 39 guérisons; 6 ont été opérés à chaud, avec 2 morts. Cinq malades ont été si satisfaits du refroidissement qu'ils n'ont pas accepté l'opération ou l'ont ajournée.

M. Michaux reste donc de plus en plus partisan de la temporisation et du refroidissement suivi ultérieurement de la résection à froid dans le traitement des appendicites aiguës. Il n'admet, comme exception à cette règle, que les cas de péritonite généralisée ou les collections purulentes qui résistent manifestement au refroidissement sévère.

. Potherat n'opère pas toutes les appendicites. Il s'abstient dans deux circonstances : lorsque l'attaque a été légère et ne se renouvelle pas; lorsque l'attaque s'est terminée par une évacuation de pus par les garde-robes, ce qui peut être un mode de guérison. En dehors de ces deux ordres de faits,

il opère tous les malades atteints d'appendicite, mais il les opère à une heure qui varie avec le stade de la maladie et avec la forme de l'attaque. Il opère à froid toutes les appendicites subaiguës ou en voie de résolution au moment où il les voit. Ce sont les cas de beaucoup les plus fréquents dans la pratique et ceux qui donnent un succès presque constant. Mais s'il est appelé auprès d'un cas d'appendicite franchement aigu, M. Potherat opère toujours immédiatement, pour l'unique raison qu'il est impossible de dire, à ce moment de la maladie, ce que sera son évolution ultérieure, et que cette évolution peut amener subitement, sans menaces préalables, des accidents rapidement mortels. Comme ces accidents peuvent se produire à un moment très rapproché du début, ils doivent être considérés toujours comme imminents, et le chirurgien doit intervenir dès qu'il est appelé auprès d'une appendicite aiguë, car tout retard risque de le mettre en présence de ces accidents redoutables. Contre cet argument, aucune objection n'est valable : ni la crainte d'une erreur de diagnostic possible, ni celle d'une éventration ultérieure ne peuvent entrer en ligne de compte. A l'objection que ces cas à évolution suraiguë sont l'exception et par leur essence même particulièrement graves et au-dessus des ressources du chirurgien, M. Potherat répond que c'est une raison de plus pour s'efforcer de les prévenir, et le seul moyen, c'est d'intervenir le plus tôt possible et de ne pas laisser passer le moment, si court soit-il, où l'opération a des chances de succès. Il s'élève de toutes ses forces contre la formule de l'expectation armée, qui n'est pour lui qu'une formule sonore, car la clinique ne fournit aucun signe de nature à appeler l'attention sur l'imminence de ces accidents foudroyants.

La statistique de M. Potherat comprend, pour les années 1900, 1901 et 1902, 115 opérations d'appendicite, dont 79 à froid, avec 79 guérisons, et 36 à chaud, avec 25 guérisons et 11 morts.

M. Guinard a observé, pendant les quatre dernières années, 164 malades atteints d'appendicite. Sur 40 cas aigus, pour lesquels l'opération a été faite dans les quatre premiers jours, il a 9 morts, soit une mortalité de 22,50 p. 100, et sur 13 cas suraigus, opérés d'urgence, il a 8 morts, soit une mortalité de 61,34 p. 100. Restent 111 malades opérés à froid, sur lesquels 47 avaient des appendicites chroniques sans crise constatée par M. Guinard et qu'il élimine pour cette raison, pour ne retenir en fin de compte que 64 malades dont il a vu la crise aiguë. Ces 64 malades, sur lesquels la temporisation a été tentée, pour une raison ou une autre, ont donné les résultats suivants : 35 ont pu être opérés à froid six semaines après la crise bien guérie ; 22 ont eu un abcès qui a été ouvert du neuvième au quatorzième jour; 3 ont été pris brusquement, en cours de traitement, d'accidents suraigus; 3 qui n'ont pu guérir complètement et ont été opérés « à tiède »; 1 est mort sans avoir été opéré. Cette série de 64 malades a donné 5 morts, soit une mortalité de 7,80 p. 100. Si on compare cette mortalité à celle de 22,50 p. 100 que donnent les 40 cas aigus, opérés dans les quatre premiers jours, on peut conclure qu'il y a avantage, si les circonstances le permettent, à ne pas opérer pendant l'orage péritonéal du

début. M. Guinard insiste sur ce fait que, par leur gravité, ces cas sont absolument comparables, car les deux séries de cas correspondent à deux périodes de sa pratique : dans l'une, il était interventionniste dès le début de l'affection; dans l'autre, il pratiquait la temporisation. Actuellement, M. Guinard n'est ni interventionniste absolu, ni temporisateur malgré tout. Sa conduite se règle sur une impression clinique, dont les éléments lui sont fournis surtout par trois symptômes : l'ictère, les symptômes urinaires (anurie, hématurie ou albuminurie), et l'extrême fréquence du pouls ou son irrégularité. Malheureusement l'appréciation de ces symptômes est parfois fort délicate, et alors, s'il y a le moindre doute, M. Guinard a recours au bistouri.

M. Pierre Delbet. — *Périnéorraphie par interposition.*

Depuis plusieurs années, M. Delbet emploie un procédé de périnéorraphie qui consiste à interposer entre le rectum et le vagin, séparés par la dissection, les releveurs de l'anus et les débris des muscles périnéaux. Pour cela, après avoir fait une incision demi-circulaire qui suit le limbe cutanéo-muqueux et remonte de chaque côté à un centimètre et demi ou deux centimètres du méat urinaire, il dissèque dans la partie moyenne de la plaie jusqu'à ce qu'il arrive au cul-de-sac péritonéal. Il ouvre ce dernier, s'il descend trop bas et pousse le décollement jusqu'au niveau du col utérin. Ce temps accompli, il dirige la dissection sur les parties latérales, vers l'aponévrose de l'obturateur interne. C'est là qu'on trouve les fibres du releveur de l'anus, toujours facilement reconnaissables à leur direction. Il faut les disséquer aussi loin que l'on peut. La suture se fait ensuite à fils perdus, avec du gros catgut ou de préférence encore des fils d'argent. Le premier fil, le plus élevé et le plus profond, est placé sur les releveurs, puis encore deux autres en se rapprochant du pubis, enfin deux ou trois fils qui prennent, en rasant l'aponévrose obturatrice, tout ce qui reste des débris musculaires entre les releveurs et la peau. L'opération se termine par une suture de la peau au fil d'argent.

Ce procédé, qui est applicable aussi bien aux ruptures complètes qu'aux ruptures incomplètes du périnée, peut être employé également dans les cas de fistules recto-vaginales. Dans tous les cas où M. Delbet a eu recours à lui, il lui a donné un excellent résultat.

M. Ricard a depuis longtemps l'habitude de poursuivre très haut le décollement latéral dans la périnéorraphie, pour mettre à nu les releveurs rétractés et les prendre distinctement dans les fils de suture. Il ne pensait pas que ce procédé fût inédit.

M. Couteaud. — *L'orchite par effort existe-t-elle?*

Rapport de M. Monod.

Un marin de vingt-trois ans, au cours d'exercices violents de débarquement, ressent une douleur vive dans l'aine et se présente le lendemain à la visite médicale, où M. Couteaud constate dans l'épididyme gauche trois noyaux indurés. L'examen le plus attentif ne put révéler aucune

sécrétion urétrale. Les noyaux ayant disparu assez rapidement, M. Couteaud écarte toute idée de tuberculose, et conclut à une orchite par effort. Celle-ci résulterait « de l'exagération de la presse abdominale, produisant un désordre vasculaire mécanique », la rupture des vaisseaux épididymaires ou péri-épididymaires et par suite la formation d'hématomes se révélant à l'examen sous forme de noyaux épididymaires.

M. Monod s'élève contre la dénomination d'orchite donnée à ces lésions ; il faut dire ; hématome de l'épididyme. Sous le nom d'orchite par effort, on a réuni deux ordres de faits distincts. Les uns sont analogues à celui de M. Couteaud et ne sont pas des orchites; les autres sont de véritables inflammations. Mais pour M. Couteaud, l'infection qui intervient dans ces cas est secondaire et l'effort est essentiel. M. Monod pense que la proposition doit être renversée, et il conclut que l'orchite par effort n'est autre chose qu'une orchite par infection, dont l'éclosion a été favorisée par l'effort.

M. Bazy insiste sur l'importance de la question au point de vue des accidents de travail, car il est parfois difficile d'établir la part qui revient au traumatisme. Il est, pour sa part, convaincu que presque toutes les épididymites sont symptomatiques d'une lésion de l'urètre prostatique. Cette lésion urétrale est parfois difficile à établir.

M. Moty a observé un jeune homme, absolument indemne de toute infection gonococcique, qui présentait périodiquement, à la suite d'un effort, une sorte de fausse orchite, précédée d'une douleur vive, passagère, se développant en quelques heures, atteignant les dimensions d'une orchite blennorragique de moyenne intensité et se dissipant en deux ou trois jours.

M. Sébileau fait remarquer qu'il ne peut s'agir, dans ces cas, d'orchite; étant donné le caractère éphémère des accidents, il ne peut s'agir que de troubles congestifs. Il pense que la majorité des faits étiquetés orchite par effort ressortissent aux formes légères de la torsion du cordon spermatique.

M. Bussière. — *Amputations ostéo-plastiques fémoro-rotuliennes.*

Rapport de M. Chauvel.

M. Bussière s'est efforcé d'améliorer la technique de l'opération de Gritti et a mis en pratique ces modifications dans quatre cas.

Dans le premier, ayant conservé tous les tissus fibreux et les tendons, il réunit par des sutures en U le ligament rotulien aux tendons des muscles postérieurs de la cuisse et à ceux de la patte d'oie, puis, à l'aide de surjets, il utilisa les parties aponévrotiques restantes pour combler les vides dans la tranche du moignon. Celui-ci était beau, solide, indolore aux pressions et aux chocs; la rotule restait mobile. L'opéré, rapidement perdu de vue, ne portait pas d'appareil et marchait avec des béquilles.

Dans le second cas, M. Bussière assure par deux fils d'argent latéraux le contact de la rotule avec la coupe du fémur. Le résultat fut parfait comme forme du moignon, fixation des deux surfaces osseuses, insensibilité aux chocs. Mais l'opéré marchant sans appareil, il est impossible d'apprécier les résultats à ce point de vue.

Chez ses deux derniers malades, M. Bussière a modifié son procédé pour utiliser la plus grande partie de la rotule et conserver une plus longue portion du fémur. Il fait : 1° l'ablation de la surface articulaire rotulienne parallèlement à ses deux plans, de façon à former un dièdre dont l'angle saillant est en moyenne de 130 degrés; 2° la section du fémur suivant un angle dièdre rentrant, à arête antéro-postérieure, mortaise dans laquelle viendra s'adapter le coin rotulien. Combinée avec la suture osseuse, cette section angulaire assure une coaptation parfaite et un cal osseux solide. Un seul de ces deux derniers opérés a consenti à porter un appareil prothétique très rudimentaire, avec lequel il a pu marcher. M. Bussière est persuadé qu'une prothèse bien faite pourra assurer une marche faisant porter le poids du corps sur la rotule. M. Chauvel attend des faits pour élucider cette question.

M. Lucas Championnière estime que l'opération de Gritti sera toujours, quelque modification que l'on y apporte, une médiocre opération, car elle augmente la saillie osseuse dans un moignon mal protégé par les parties molles.

MM. Quénu et Landel. — *Les microorganismes de l'air dans les salles d'opérations et d'hôpital; recherche d'un procédé de désinfection.*

MM. Quénu et Landel se sont livrés à des recherches minutieuses portant sur trois points principaux : 1° l'influence des diverses conditions extérieures sur le nombre des germes de l'air d'une salle d'opérations, et évaluation de ce nombre comparativement à celui des autres locaux; 2° spécificité et virulence des germes recueillis; 3° choix d'un procédé pratique et efficace pour désinfecter l'air des salles devant habituellement ou accidentellement servir aux opérations. Les conclusions qui se dégagent de ces expériences sont les suivantes, en ce qui concerne chacun de ces points.

1° La salle d'opérations aseptiques, en dehors de toute désinfection préalable, constitue le milieu le plus pauvre en germes, à la condition qu'il n'y ait personne dans la salle. Le chiffre des germes monte avec le nombre des assistants. Ce qui influence le plus le nombre des germes, c'est le balayage, l'agitation de l'atmosphère, la circulation des personnes.

2° Ces expériences confirment la rareté des germes pathogènes dans l'air. Cependant ils peuvent y exister, et il y a à tenir compte de ce fait.

3° L'eau oxygénée est l'antiseptique de choix pour la désinfection de l'air des salles d'opérations et des divers locaux d'un hôpital. Elle est active en très petite quantité et, aux doses les plus fortes, reste sans inconvénients pour les opérateurs.

M. Walther présente une malade atteinte d'une *ulcération du sein* probablement d'origine épithéliomateuse.

M. Berger présente une malade chez laquelle il a fait une *rhinoplastie par la méthode italienne associée au renversement d'un lambeau frontal destiné à doubler le lambeau brachial.*

M. Kirmisson présente un jeune garçon chez lequel il a traité par la *conservation* un *écrasement du membre supérieur gauche* avec large ouverture de l'articulation du coude et fracture compliquée de l'humérus.

M. Guinard présente un malade atteint d'une *appendicite calculeuse aiguë*, opérée à chaud et suivie d'une pleurésie interlobaire à gauche et d'une pleurésie purulente à gauche, traitée elle-même par la pleurotomie.

M. Albarran présente un malade ayant subi *trois fois la taille hypogastrique pour tumeurs de la vessie.*

M. Nélaton présente aux noms de MM. Viollet et Gaiffe une *seringue à injection de paraffine à chauffage électrique.*

M. Potherat présente une pièce d'*hématocèle d'origine tubaire sans rupture de la trompe utérine.*

M. Carlier (de Lille) présente un *volumineux calcul extrait du rein par néphrotomie.*

M. Guinard présente un malade chez lequel il a traité par l'*extirpation un anévrisme artério-veineux des vaisseaux fémoraux.*

M. Berger présente : 1° une malade chez laquelle il a pratiqué une *rhinoplastie totale par un lambeau brachial doublé d'un lambeau fronto-nasal.*

2° Un homme chez lequel il a *rétabli la rectitude et la perméabilité nasale par une opération modelante.*

M. Cahier présente un malade chez lequel il a enlevé un *ostéome du brachial antérieur encapsulé et adhérent à l'humérus droit par ce pédicule.*

M. Legueu présente un *calcul de la portion pelvienne de l'uretère* enlevée chez une femme.

M. Sébileau présente une *radiographie montrant un corps étranger de la bronche droite.* Expulsion provoquée sous l'anesthésie chloroformique par la percussion violente du thorax.

M. Sébileau présente un enfant de deux mois chez lequel il a pratiqué *l'operation de Brophy.*

M. Tuffier présente l'estomac d'une femme morte *d'hématémèse malgré une gastro-entérostomie,* sur lequel il n'y a pas trace d'ulcération.

M. Mauclaire présente : 1° un malade *guéri du tétanos par le chloral et les saignées.*

2° Un malade traité par la *pylorectomie avec gastro-entérostomie postérieure pour néoplasme pylorique.*

M. Wlaeff présente un malade atteint de *cancer de la langue* et traité depuis deux ans par le sérum anti-cellulaire.

SOCIÉTÉ DE CHIRURGIE DE LYON.

Séance du 20 novembre 1902. — *Présidence de M. Gayet.*

Hernie épigastrique de la vésicule biliaire.

M. Vial. Un jeune soldat, qui avait eu une fièvre typhoïde peu de temps avant l'incorporation, ressentit dès les premiers temps de son service quelques douleurs coïncidant avec les repas, au niveau de la région épigastrique. Il entra dans mon service, à l'hôpital Desgenettes, et je pus constater l'existence d'une petite tumeur du volume d'une aveline, siégeant sur la ligne médiane, réductible. C'était une hernie épigastrique.

Opération le 16 juillet. Je fus assez surpris de constater l'existence, au milieu de pelotons adipeux, d'un véritable sac péritonéal contenant la vésicule qui adhérait au pourtour du sac. Incision de celui-ci, libération et réduction. Suture à trois plans, réunion *per primam.*

Il faut admettre que la vésicule avait une mobilité anormale, due à la présence d'un mésocyte plus long qu'on ne le voit d'habitude. Les douleurs se montraient à l'occasion des repas, c'est-à-dire au moment où la vésicule se contractait.

M. Vallas. J'ai observé un cas d'anomalie de la vésicule qui causa une erreur de diagnostic. Une femme avait des crises ayant toutes les allures de coliques hépatiques, ainsi qu'une volumineuse tumeur dans la région de la vésicule. Ayant incisé pour faire une cholécystostomie, je ne pus retrouver la tumeur.

Je pus constater alors que le fond de la vésicule dépassait notablement le bord tranchant du foie; ce fond, soulevé par le côlon transverse, avait basculé et était comprimé par la face antérieure du foie contre la paroi. Je fis l'ouverture de la vésicule et n'y trouvai point de calcul. Je terminai par la cholécystectomie; la malade fut très soulagée, cependant elle garda encore quelques douleurs, dues probablement à des adhérences.

Obstruction intestinale.

M. Lagoutte (du Creusot). On m'amena un jour à l'hôpital du Creusot une malade présentant tous les signes d'une obstruction intestinale grave, nécessitant une intervention immédiate. Elle avait déjà présenté des crises abdominales douloureuses, prises d'abord pour une appendicite, et avait subi une intervention par un chirurgien du Creusot, qui aurait trouvé une invagination due à un néoplasme.

C'est trois ans après cette opération, sur laquelle je n'ai pu avoir de détails, qu'éclatèrent ces nouveaux accidents.

Une incision médiane sous-ombilicale me permit de trouver une anse dont les deux bouts étaient unis par une entéro-anastomose établie par le premier chirurgien. Il y avait dans l'anse exclue des corps étrangers, pépins de fruits, calculs intestinaux. Mais il y avait surtout un volumineux corps étranger dans l'anse efférente, remplissant et obstruant l'intestin. Je fis d'abord l'entérotomie et l'extraction du corps étranger, mais, en présence

de la difficulté d'enlever tous les autres, je me décidai à pratiquer une entérectomie de toute l'anse exclue, suivie d'entérorraphie des deux bouts au-dessous de l'anastomose. Les suites furent très simples et la malade guérit.

La nature du corps étranger m'était restée jusque-là inconnue; ce n'est qu'après l'opération que j'ai pu y reconnaître des débris de fil, de morceaux d'écorce et de bois, etc. La malade m'avoua alors qu'étant bergère, elle avait l'habitude d'avaler des morceaux de fil ou autres corps étrangers.

M. Vallas demande s'il n'eût pas mieux valu réséquer plus haut et faire une anastomose circulaire au lieu de laisser persister cette anastomose latérale.

M. Lagoutte. Celle-ci était très large, et j'ai employé le procédé le plus simple.

M. Goullioud a l'habitude de faire des anastomoses latérales et s'en trouve bien; il approuve donc la conduite de M. Lagoutte.

M. Claudot. Le danger me paraît consister surtout dans les altérations de l'anse efférente qui contenait le corps étranger; c'est pour ce motif qu'il eût été préférable de faire l'entérectomie suivie de réunion bout à bout.

Interventions pour fractures de l'astragale.

M. Albertin présente un astragale qu'il a enlevé à un malade qui avait fait une chute d'une grande hauteur; on l'avait d'abord soigné par l'immobilisation, puis le massage. Il persistait dix mois après cependant de vives douleurs empêchant la marche. Il y avait ankylose en varus; en outre, le malade, âgé de cinquante-sept ans, était athéromateux, alcoolique.

Je proposai donc une désarticulation, espérant trouver dans les tissus du talon un bon point d'appui pour la marche. Je fis l'opération de Syme.

Ce sont là des indications évidemment très rares d'intervention radicale dans la fracture astragalienne.

Dans un autre cas, j'ai pratiqué l'ablation du fragment antérieur qui faisait saillie sur le cou-de-pied, limitant la flexion, et j'ai eu un très bon résultat. On peut donc s'adresser parfois simplement aux fragments les plus gênants.

Un troisième ordre d'indications se rencontre chez des malades qui marchent péniblement avec des béquilles, dix mois ou un an après leur fracture. Dans ces cas, si le sujet est jeune, on économiserait du temps en faisant l'astragalectomie, ainsi que l'a dit dans une séance précédente M. Vallas. Cette astragalectomie devrait être précoce et donnerait un bon résultat fonctionnel.

J'ajoute que dans un certain nombre des radiographies de mes malades, on voit des lésions isolées du calcanéum, qui ne sont pas aussi rares que l'a dit M. Jaboulay. Ces lésions isolées du calcanéum ont un pronostic bien meilleur que celui des fractures associées ou de l'astragale seul.

Dans les fractures simples de l'astragale, sans grands dégâts, éloignées de l'articulation tibio-tarsienne : massage après une courte immobilisation; dans les fractures à fragments multiples, portant sur la partie articulaire de l'astragale, extirpation des fragmen ou de l'os entier. Enfin, dans de

très rares circonstances, la désarticulation de Syme peut trouver des indications. Tel est le résumé du traitement de ces fractures.

M. Destot. Un homme de trente-sept ans, tombé sur les pieds du haut d'un peuplier, fut envoyé d'abord à Saint-Étienne, où on parla de fracture des malléoles avec peut-être lésion des os du tarse; il alla ensuite dans le service de M. Poncet, où il fut reconnu atteint de fracture des deux calcanéums. Un traitement prolongé l'améliora d'un côté, mais de l'autre, il continua à souffrir. Or, un an plus tard, j'ai pu constater par la radiographie l'existence d'une fracture de l'astragale du côté douloureux.

J'ai vu récemment un autre malade atteint depuis quinze mois de fracture isolée de l'astragale et qui ne marche pas. Quel conseil donner en pareil cas, sinon celui d'une intervention sanglante, supprimant la cause des douleurs? L'ablation de l'astragale serait souvent une économie de temps et de souffrances.

Séance du 27 novembre 1902. — *Présidence de M. Horand.*

Traumatisme grave du pied.

M. Bérard. J'ai eu à soigner un ouvrier qui, ayant fait une chute d'une grande hauteur, fut relevé avec les symptômes d'une fracture malléolaire. Il fut immobilisé en bonne attitude.

Au bout de quarante-cinq jours, la consolidation était obtenue; mais à ce moment, on s'aperçut qu'il y avait équinisme, saillie osseuse du tibia venant buter sur le col astragalien, impossibilité de la flexion. On pouvait donc porter le diagnostic rétrospectif de fracture marginale antérieure du tibia.

Je fis alors deux incisions au niveau des malléoles, et fis sauter au ciseau le fragment antérieur tibial. Après cicatrisation, le malade put mettre le pied à terre en appuyant la plante; mais il fut encore incapable de marcher pendant deux mois par suite des rétractions musculo-aponévrotiques. Les massages, bains, etc., triomphèrent de ces derniers troubles, et aujourd'hui on peut dire le résultat satisfaisant.

Luxations congénitales de la hanche.

M. Nové-Josserand présente plusieurs petites malades qu'il a opérées pour luxation congénitale par la méthode de Lorenz.

La première est une petite fille de sept ans chez laquelle le résultat est parfait, la marche normale, l'attitude absolument physiologique, sans ensellure, sans déviation. L'opération remonte à trois ans. Les mouvements de l'articulation sont complets.

La seconde malade est une petite fille de cinq ans, opérée il y a deux ans et demi. Elle avait un raccourcissement de 1 centimètre; aujourd'hui elle a un raccourcissement de 1 centimètre, mais du côté sain. La tête est à sa place, un peu plus saillante peut-être dans le triangle de Scarpa. Mouvements complets, marche normale, sans claudication.

Une troisième, âgée de quatre ans, a été opérée il y a deux ans et demi.

La souplesse de la hanche est parfaite; elle avait un raccourcissement de 1 cent. 1/2 qui n'existe plus; elle marche sans boiter.

Enfin, un dernier cas est celui d'un petit garçon opéré au mois de septembre 1899, à l'âge de dix-huit mois. Il a un allongement de 1 centimètre du côté sain; dans son attitude, il trahit un peu cet allongement. Les résultats anatomiques et fonctionnels sont aussi parfaits que dans les cas précédents.

M. Horand félicite M. Nové-Josserand, dont la communication tire un grand intérêt de ce fait qu'il s'agit de résultats déjà éloignés.

Tuberculose du genou.

M. Albertin a opéré il y a six ans, pour une tuberculose grave du genou, un jeune homme âgé aujourd'hui de vingt ans. L'affection datait de deux ans; la marche était impossible. J'ai pratiqué l'arthrectomie suivant mon procédé. Vous voyez qu'on n'observe pas les résultats néfastes au point de vue du cartilage d'accroissement, qui constituaient les principaux reproches faits à mon opération.

Il y a ankylose complète, mais le malade n'a pas d'atrophie, marche aisément, fait des excursions en montagne. Il n'y a aucune menace de récidive.

J'ajoute à ma présentation deux photographies représentant des opérées que j'ai soignées il y a cinq et six ans, à l'âge de onze et douze ans, et qui aujourd'hui n'ont ni raccourcissement, ni récidive. Enfin, pour répondre au reproche qu'on m'a fait d'opérer des cas au début et qui guériraient par tous les procédés, voici une série de photographies montrant l'état du genou avant l'arthrectomie.

Le principal écueil à éviter, c'est la flexion secondaire; je la combats par la transposition musculaire des fléchisseurs.

Voici, d'autre part, deux résultats récents chez des enfants de sept à huit ans; on peut juger sur eux que les lésions tuberculeuses sont bien éteintes, les tissus rétractés et fibreux.

Puis, voici un enfant que je vais opérer et qui présente depuis deux ans une volumineuse tumeur blanche avec fongosités et abcès. Il y a aussi lésion commençante au sommet droit. J'espère cependant obtenir la guérison par l'arthrectomie que je pratiquerai, après avoir obtenu, par l'immobilisation et la glace, le refroidissement des phénomènes inflammatoires.

Traumatisme du pied.

M. Destot. Un homme de cinquante-huit ans est tombé du haut d'une voiture; le cheval lui a-t-il marché sur le pied, ou y a-t-il eu traumatisme indirect? il est difficile de le dire. Quoi qu'il en soit, il présente, sept mois après l'accident, une impotence fonctionnelle marquée, limitation de l'extension, craquements; la cause en est dans un éclatement de la lèvre antérieure du tibia, comme chez le malade de M. Bérard.

M. Vallas a vu exactement les mêmes lésions ayant donné les mêmes symptômes; le diagnostic fut posé, avec plus de difficulté qu'il n'y en

aurait aujourd'hui où ces fractures sont mieux connues. Ces cas prouvent que l'éclatement joue un rôle moins effacé qu'on ne l'a dit, quand on veut attribuer le mécanisme de ces traumatismes à la flexion.

M. Villard. Je vous présente un homme de vingt-huit ans qui, ayant voulu se faire descendre d'un troisième étage au moyen d'une corde, fit une chute de très haut, la corde s'étant rompue.

Il se fit une fracture grave des os de la jambe et du pied. Je le vis entrer dans mon service plusieurs mois après l'accident, et la radiographie nous permit de bien connaître les lésions. L'astragale était partagé en deux moitiés, l'une ayant passé en arrière, l'autre en avant du tibia. Il y avait fracture verticale du calcanéum et fracture malléolaire.

Je fis le 16 août dernier l'astragalectomie; voici cet os très déformé, les fragments s'étant soudés par un cal solide, en position vicieuse. Aujourd'hui, les mouvements sont rétablis, l'attitude est normale, le malade marche sur la plante tout entière et peut déjà faire 2 kilomètres sans canne.

Ici le mécanisme semble bien être l'écrasement de l'astragale par le tibia qui l'a séparé en deux fragments. Ce fait vient ainsi à l'appui de l'astragalectomie précoce dans ces fractures.

M. Vallas. La pièce présentée est presque la même que celle que j'ai enlevée à un malade que j'ai présenté à la Société.

Fracture de la rotule.

M. Vallas. Voici un malade qui s'est fracturé la rotule il y a exactement un mois; je l'ai suturé le 4e jour et aujourd'hui, trois jours après s'être levé pour la première fois, il marche d'une façon très satisfaisante et permet de prévoir une guérison complète, quand quelques semaines de traitement d'assouplissement auront rendu toute sa mobilité à sa jointure. J'ai revu récemment un malade qui, deux ans après la suture de sa rotule fracturée, a pu faire les vendanges comme porteur, c'est-à-dire porter des poids de plus de 100 kilogrammes en terrain accidenté.

M. Albertin a opéré ainsi un malade qui, le trentième jour, marchait, le quarantième jour, pouvait monter sur une chaise en fléchissant le genou opéré.

Il insiste à ce propos sur la gravité beaucoup plus grande des entorses simples avec hémarthrose considérable, qui peuvent laisser une impotence très marquée.

G. Gayet.

BIBLIOGRAPHIE

Essai sur la systématisation des nerfs périphériques ; par **C. Viannay**, Thèse de Lyon, 1902.

M. Viannay étudie la systématisation des nerfs périphériques, c'est-à-dire qu'il cherche à localiser dans le tronc nerveux du radial, du médian, du cubital et du sciatique, les fibres sensitives et les fibres motrices. Cette étude restait à faire et paraît susceptible de fournir l'explication de certains faits pathologiques, tels que prédominance de la paralysie sur certains territoires musculaires ou cutanés, différences dans la rapidité du retour des fonctions après les sutures nerveuses ou les libérations de cicatrices compressées.

Se basant sur des dissections de nerfs frais ou macérés, dont il reproduit de belles photographies, l'auteur a remarqué : 1° que les fibres courtes, destinées aux branches collatérales, cheminent à la périphérie des nerfs; les branches les plus longues étant habituellement les sensitives, on peut dire que celles-ci occupent en général une situation centrale par rapport aux fibres motrices qui les entourent comme d'un manchon. Mais quand les fibres sensitives sont courtes, c'est-à-dire destinées à un territoire élevé du membre, elles suivent la loi générale, c'est-à-dire qu'elles sont périphériques.

2° Que cette disposition peut expliquer certains points de la pathologie nerveuse; ainsi, l'intégrité relative des fibres sensitives dans les paralysies par contusion légère ou par compression (cals, cicatrices, etc.); l'intensité des troubles sensitifs dans les paralysies par section complète.

La partie clinique de la thèse s'appuie sur douze observations, la plupart inédites et tirées de la pratique du professeur Jaboulay, représentant tous les degrés des maladies chirurgicales des nerfs : compression, contusion, irritation par les cals, inclusion dans des cicatrices, sections incomplètes et complètes, ainsi que les diverses interventions, telles que libérations, sutures, etc. La correction des recherches anatomiques et l'importance des observations cliniques feront de cette thèse un mémoire à consulter pour tous ceux qu'intéresse la pathologie des grands nerfs des membres.

G. Gayet.

NÉCROLOGIE

M. le Pr NICOLADONI (de Gratz).

Un des maitres, issu de l'École de Vienne, le Pr Charles Nicoladoni, est mort à Gratz le 4 décembre dernier. Il était né à Vienne le 23 avril 1847. Après avoir fait ses études médicales dans sa ville natale où il fut l'élève de Dumreicher, il se fit recevoir docteur en 1871 ; il fut nommé en 1881 professeur de Chirurgie à Innsbruck et attaché au même titre, depuis 1895, à l'Université de Gratz. L'année dernière, le 15 mai 1901, l'élite de ses amis, collègues et élèves, célébrait à Gratz son jubilé, en l'honneur de sa vingt-cinquième année de privat-docent et de la vingtième de son professorat.

Le Pr Nicoladoni a, le premier, pratiqué l'ablation d'un diverticule de l'œsophage; d'après Albert, il a aussi la priorité de l'idée de la gastro-entérostomie. Il a publié de nombreux et importants travaux de chirurgie, dont voici l'énumération :

1873. — Untersuchungen über die Nerven der Kniegelenkskapsel des Kaninchens, *Stricker's Jahrb.*, 1873, 401-404, 1 pl. — Zur Casuistik der Tumoren. *Deutsche Ztschr. f. Chir.*, Leipz., 1873, n° 6, 527-537.

1875. — Phlebarteriectasie spontanea pedis, *Arch. f. kl. Chir.*, 1875, XVIII, 711. — Phlebarteriectasie der linken oberen Extremität, *Arch. f. kl. Chir.*, 1876, XX, 146. — Phlebarteriectasie der rechten oberen Extremität, *Arch. f. kl. Chir.*, 875, XXIII, 252. — Perihernïöse Phlegmone; ein Beitrag zur Lehre von dem entzündeten Bruche, *Wien. med. Wchnschr.*, 1875, XXV, 769; 793.

1877. — Ein Beitrag zur Operativen Behandlung der Oesophagusdivertikel. *Wien. med. Wchnschr.*, 1877, XXVII, 605; 631; 654.

1878. — Ueber Myositis ossificans progressiva, *Wien. med. Bl.*, 1878, I, 476; 503; 529; 548; 576.

1879. — Ueber Resection des Darmes bei gangränoser Hernie, *Wien. med. Bl.*, 1879, II, 129; 153.

1880. — Zur Kasuistik der Oberschenkelfrakturen, *Wien. med. Presse*, 1880 XXI, 1027-1029. — Ein Vorschlag zur Sehnennaht, *Wien. med. Wchnschr.*, 1880, XXX, 1413-1417. — Beiträge zur plastischen Chirurgie, *Deutsche Ztschr. f. Chir.*, Leipz., 1880-1881, XIV, 120-129, 1 pl.

1881. — Ueber Zulenkontrakturen, *Wien. med. Wchnschr.*, 1881, XXXI, 1417; 1452-1456. — Nachtrag zum Pes calcaneus und zur Transplantation der Peronealsehnen, *Arch. f. klin. Chir.*, Berl., 1881-1882, XXVII, 660-666, 1 pl. — Ein Beitrag zur Luxation der Semilunarknorpel des Kniegelenkes, *Arch. f. klin. Chir.*, Berl., 1881-1882, XXVII, 667-672, 1 pl. — Ueber die Torsion der skoliotischen Wirbelsäule. *Anz. d. k. k. Gesellsch. d. Aerzte in Wien*, 1881, 232-534. — Ueber den Pes calcaneus, *Arch. f. klin. Chir.*, Berl., 1881, XXVI, 467-488, 1 pl. — Zur Operation des hohen Blasenschnittes, *Wien. med. Presse*, 1881, XXII, 421; 453. — Epitheliombildung im Sequesterladen, *Arch. f. klin. Chir.*, Berl., 1881, XXVI, 9-21, 2 pl.

1882. — Tic rotatoire; Dehmung des linksseitigen N. accessorius vor seinem Eintritte in den sternocleidomastoideus, *Wien. med. Presse*, 1882, XXIV, 921. — Pes calcaneus traumaticus, *Wien. med. Wchnschr.*, 1882, XXXII, 685-687. —

Ein Beitrag zum direkten Verschlusse der Scheinden. Ureterenfisteln, *Wien. med. Wchnschr.*, 1882, XXXII, 389-393. — *Die Torsion der skoliotischen Wirbelsäule. Eine anatomische Studie*, Stuttgart, F. Enke, 1882, 8°, 24 p., 12 pl. — Zur Therapie des Pes equinus paralyticus, *Wien. med. Presse*, 1882, XXIII, 329; 364. — Ligatur der Arteria iliaca communis dextra wegen eines Aneurysma spurium, *Wien. med. Presse*, 1882, XXIII, 204; 236; 265. — Beiträge zur Nervenchirurgie, *Wien. med. Presse*, 1882, 853; 885; 921; 952; 1013. — Resektion des N. mandibularis nach Sonnenburg, *Wien. med. Presse*, 1882, XXIII, 853-856. — Dehnung des N. ulnaris, *Wien. med. Presse*, 1882, XXIII, 885-888.

1884-1886. — Operative Heilung einer veralteten Ellbogengelenksluxation, *Ber. d. naturw. med. Ver. in Innsbruck*, 1884-6, XV, p. XIII. — Die Torsion des Samenstranges, eine eigenartige Complication des Kryptorchismus, *Arch. f. klin. Chir.*, Berl., 1884, XXXI, 178-191, 1 pl. — Ueber den Cubitus varus traumaticus, *Ztschr. f. Heilk.*, Prag., 1884, II, 37-49.

1885. — Prolapsus recti; Hydrokele; Resektion des Prolapsus; Heilung, *Wien. med. Presse*, 1885, XXVI, 829-833. — Zur Arthrotomie veralteter Luxationen, *Wien. med. Wchnschr.*, 1885, XXXV, 729-734.

1886. — Meningocele falsa geheilt durch wiederholte Injektion von Jodsinktur, *Wien. med. Presse*, 1886, XXVII, 41-44. — Ueber den Zusammenhang von Wachsthumstörung und Difformitäten, *Med. Jahrb.*, Wien, 1886, n. F., I, 263-284, 4 pl. — Ueber eine Art des Zusammenhanges zwischen Ischias und Skoliose, *Wien. med. Presse*, 1886, XXVII, 841; 873. — Carcinom der linken Nebenniere und Niere; Entfernung beider Organe; Tod 14 Stemden nach ausgeführten Laparotomie, *Wien. med. Presse*, 1886, I, 708-711; 976. — Stecknadel in der männlichen Harnblase; Bemerkungen zum hohen Blasenschnitte, *Wien. med. Wchnschr.*, 1886, XXXIV, 205; 250.

1887. — Ein weiterer Fall von durch Ischias bedingter Scoliose, *Wien. med. Presse*, 1887, XXVIII, 1323. — Idee einer Enteroplastik, *Wien. med. Presse*, 1887, XXXVI, 283-303, 1 pl. — Bericht über 50 wegen Tumoren am weiblichen Genitale ausgeführte Laparotomien, *Wien. med. Presse*, 1887, XXVIII, 333-338; 373; 441; 476; 513; 546; 618; 656.

1888. — Vergangenheit und Zukunft der Innsbrucker medicinischen Facultät, *Wien. klin. Wchnschr.*, 1888, I, 611-616.

1893. — Hundert Radicaloperationen von Leistenhernien, ausgeführt nach dem Verfahren Bassini's, *Wien. med. Presse*, 1893, XXXIV, 841; 887; 934; 975; 1018.

1894. — Zur Lehre vom Pes calcaneus, *Wien. med. Wchnschr.*, 1894, XLIV, 361-363.

1895. — 260 Radicaloperationen nach Bassini nebst einer eigenen Methode der conservativen Vorlagerung des Leistenhodens, *Wien. med. Presse*, 1895, XXXVI, 361; 412; 451, 489; 528; 609; 647. — Die Aufgaben des chirurgischen Unterrichtes, *Mitth. d. Ver. d. Aerzte in Steiermark*, Grätz, 1895, XXXII, 137-147.

1896. — Ueber fisteln des ductus stenonianus, *Fünf. Cong. d. deut. Ges. f. Chir.*, Berl., 1896, mai 29.

1897. — Daumenplastik, *Wien. klin. Wchnschr.*, 1897, X, 663-665. — Zur Naht bei Resectio recti, *Centralbl. J. Chir.*, Leipz., 1897, XVIII, 710-714.

1900. — Daumenplastik und organischer Ersatz der Fingerpitze (Anticheiroplastik und Daktiloplastik), *Archiv. f. klin. Chir.*, 1900, Bd LXI, Hft 3.

Le propriétaire-gérant : FÉLIX ALCAN.

Coulommiers. — Imp. PAUL BRODARD.

NOTE

SUR

DEUX CAS DE KYSTES MUCOÏDES DU COU

A ÉPITHÉLIUM CILIÉ

DÉRIVÉS DES RESTES DU TRACTUS THYRÉO-GLOSSE

PAR MM.

P. FREDET,
Chef de clinique chirurgicale
à l'Hôtel-Dieu.

et

M. CHEVASSU,
Interne
à l'Hôtel-Dieu.

L'histoire des *kystes mucoïdes*, formés aux dépens des restes du *canal* ou du *tractus thyréo-glosse*, paraît établie, depuis le mémoire de Streckeisen[1] sur les thyroïdes accessoires et les kystes de la région hyoïdienne; les recherches de His[2] sur le développement de la thyroïde médiane; les thèses de Chemin[3] et de Martin[4].

1. Streckeisen (A.), Beiträge zur Morphologie der Schilddrüse, *Arch. f. path. Anat.* Berlin, 1886, Bd 103, S. 131-186 u. 215-243, Taf. 4.

Ce travail a été fait à l'Institut d'Anatomie pathologique de Bâle, sous la direction du prof. Roth; il a été soumis au contrôle de Kocher et de Zuckerkandl. La 4e partie « Die Nebenschilddrüsen und die Cysten der Zungenbeingegend » traite le sujet qui nous intéresse.

La première analyse en langue française parut comme note additionnelle à la thèse de privat-docent de F. Buscarlet (*Contribution à l'étude des fistules branchiales. Fistules du canal de Bochdalek.* Genève, 1893). — Chemin et Martin ont vulgarisé les recherches de Streckeisen.

2. His (W.). — 1° *Anatomie menschlicher Embryonen*, III, Leipzig, 1885; S. 97-102. — 2° Note insérée dans A. Wölfler, *Die chirurgische Behandlung des Kropfes*, II. Th. Berlin, 1890, S. 61-63. — 3° Der Tractus thyreoglossus und seine Beziehungen zum Zungenbein, *Arch. f. Anat. u. Entwick.* Leipzig, 1891, S. 26-32.

His a élucidé, dans ce dernier travail, le problème soulevé par Streckeisen, relativement à la situation du canal thyréo-glosse par rapport au corps de l'os hyoïde. La figure 1, que nous reproduisons ici, représentant la coupe sagittale d'un embryon de 16 mm., résout si bien la question qu'on s'étonne de ne point la voir rapportée dans les Traités classiques.

Ce mémoire a été longuement analysé par Chemin et Martin.

3. Chemin (J. A.), *Contribution à l'étude des restes, chez l'adulte, de l'ébauche thyroïdienne médiane.* Thèse Bordeaux, 1895-96, n° 40.

4. Martin (P.-E.-L.), *Des kystes du canal thyro-lingual. Contribution à l'étude des affections congénitales de la langue et du cou.* Thèse Paris, 1895-96, n° 84.

Cette thèse, inspirée par Denucé (qui a soutenu, le premier en France, avec

On sait, aujourd'hui, que l'ébauche thyroïdienne médiane part, sous forme de tube creux, d'une dépression de la paroi du pharynx, comprise entre la furcula et le tuberculum impar, c'est-à-dire entre le bourgeon antérieur ou corps de la langue, et le bourgeon postérieur ou base. L'évagination descend dans les tissus du cou, au-devant de la cavité laryngienne, pour donner naissance à la pyramide, à l'isthme, et probablement à la majeure partie des lobes latéraux du corps thyroïde. De là son nom de canal thyréo-glosse ou thyro-lingual [1].

Habituellement, le canal perd vite sa lumière et se transforme en un cordon ou tractus épithélial plein. Puis, le canal ou le tractus se fragmente en *deux tronçons*, un supérieur, un inférieur (fig. 1). La division a lieu vers l'âge de quatre semaines et demie, avant l'apparition de l'os hyoïde, mais dans la région où naîtra le *corps de l'os*. Celui-ci est constitué, à la fin de la cinquième semaine, par une masse cartilagineuse qui s'interpose entre les deux portions du cordon thyréo-glosse. Il marque le sommet de l'angle obtus, ouvert en arrière, que dessinent les deux segments du tractus primitif. Le tronçon supérieur, parti du fond du foramen cæcum, finit, en s'étalant, au-devant de la partie supérieure du corps de l'os hyoïde. Le segment inférieur, attenant à la thyroïde, se met en rapport intime avec le bord inférieur et la face postérieure de l'os.

Il arrive, exceptionnellement il est vrai, que le *canal* ou le *tractus thyro-lingual* reste *continu* et sans interruption, auquel cas, il passe *derrière le corps de l'os hyoïde* (voir fig. 9).

D'ordinaire, la traînée épithéliale, étendue du fond du foramen cæcum à la thyroïde, n'a qu'une existence temporaire. Mais, elle peut persister, par anomalie, chez l'adulte, en totalité ou en partie. Elle devient l'origine de thyroïdes aberrantes, de fistules, de kystes ou de tumeurs, dont le siège et les rapports sont commandés par la disposition primitive du tractus thyréo-glosse.

Ainsi, en cas de *persistance totale* du canal thyro-lingual, on peut voir une fistule s'ouvrir au niveau du foramen cæcum, descendre au travers de la langue, *derrière le corps de l'os hyoïde* jusqu'au-devant du larynx et de la trachée. Certains kystes, développés d'une façon analogue, affectent des rapports du même genre.

Verchère, la formation des kystes médians du cou aux dépens des restes de la thyroïde médiane) est le travail le plus complet et le plus richement documenté que nous ayons sur la question. Aussi les thèses récentes n'en sont-elles, pour la plupart, que la reproduction, parfois textuelle.

1. *Ne pas confondre les deux termes « canal thyréo-glosse » et « canal de Bochdalek ». Ils ne sont pas synonymes, comme quelques-uns le croient à tort.* Voir à ce propos Martin, *loc. cit.*, p. 28.

Il est plus commun d'observer des productions anormales dérivées du tractus thyro-lingual, alors qu'il est déjà segmenté en deux tronçons. La portion supérieure, *glosso-pré-hyoïdienne*, est susceptible de donner naissance à des thyroïdes aberrantes, kystes, fistules et tumeurs, siégeant sur la *ligne médiane*, soit dans le *corps de la langue*, soit dans la *région sus-hyoïdienne*. On comprend aisément que les formations sus-hyoïdiennes puissent être rencontrées super-

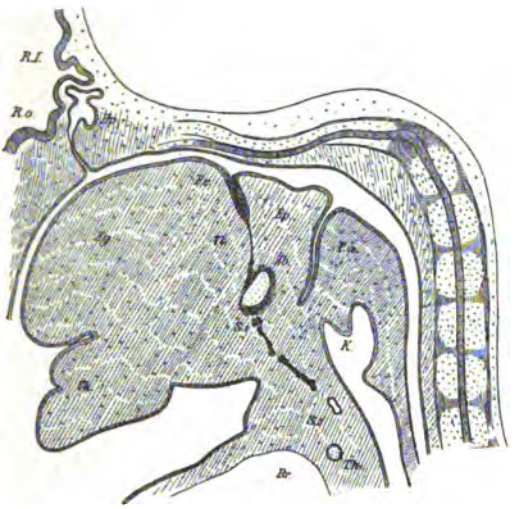

Fig. 1. — *Coupe sagittale passant par la tête d'un embryon humain de 16 mm. (longueur nuchale)*, d'après W. His (*Arch. f. Anat.*, 1891, fig. 1, p. 28).

Uk, maxillaire inférieur; *Zg*, langue, portion située au-devant du V lingual; *Ep*, epiglotte et base de la langue; *Fc*, foramen cæcum, du fond duquel part le tractus thyréo-glosse; *Zb*, corps de l'os hyoïde, développé sur le trajet du tractus thyréo-glosse et le divisant en deux tronçons; *Tl*, tronçon supérieur, étendu du foramen cæcum jusqu'au-devant du corps de l'os; S^1, S^2, fragments du tronçon inférieur sous-hyoïdien, bourgeon médian proprement dit du corps thyroïde.

Pa, pli aryténo-épiglottique; *K*, cavité du larynx; *Th*, thymus; *Br*, cavité thoracique.

Au-dessus de la langue, on reconnaît la base du crâne, avec l'hypophyse *Hp*; le troisième ventricule cérébral et ses diverticules infundibulaire, *RI*, et optique, *Ro*.

ficiellement, au-devant de l'os hyoïde et des géni-hyoïdiens, ou plus profondément, entre ces muscles, au-dessus d'eux (variétés pré-, supra-, épi-hyoïdiennes).

Le segment inférieur, *hyo-thyroïdien*, fournit des productions *sous-hyoïdiennes*, *médianes* aussi, et fréquemment en connexion avec le bord inférieur ou la face profonde de l'os hyoïde [1].

1. L'attache à l'os hyoïde, fréquente pour les kystes mucoïdes, n'est pas un caractère propre aux seuls kystes dérivés du tractus thyréo-glosse. Il appartient également aux kystes dermoïdes, produits par inclusion du sinus præcer-

Les kystes développés aux dépens des restes du tractus thyréoglosse ne sont pas seulement caractérisés par leur situation sur le trajet de la traînée épithéliale; ils le sont plus encore par la structure de leur paroi et la nature de leur contenu. Les parois sont revêtues d'un *épithélium cylindrique*, habituellement *cilié*, semblable à celui qui tapisse le canal thyréo-glosse primitif; la cavité est remplie d'un *mucus* typique, clair et filant.

La lumière du canal thyréo-glosse primitif est simple. Les portions persistantes chez l'adulte émettent souvent des diverticules d'aspect glandulaire, qui se prolongent parfois à grande distance, suivant un trajet compliqué. L'épithélium de la poche principale et celui des diverticules sont de même nature. Pour enlever un kyste ainsi constitué, et pour éviter sûrement la récidive, il faut par conséquent extirper le sac principal et toutes ses dépendances.

Tel est le résumé sommaire des faits acquis. Il ne faudrait pas croire, toutefois, que l'histoire des kystes mucoïdes médians de la langue et du cou soit entièrement élucidée. D'autres traînées épithéliales que celle de la thyroïde médiane existent dans la région, et elles sont peut-être l'origine de kystes ou de tumeurs. Toutes les particularités de l'évolution normale de la thyroïde médiane ne sont sans doute pas connues; il se pourrait même que celles de l'évolution normale ne le soient pas entièrement. On n'est pas certain que l'ébauche, décrite par His comme impaire et médiane, ne soit pas double. Jacoby[1] semble avoir montré, chez le porc, que la thyroïde médiane naît par deux bourgeons symétriques. Les cas de division prématurée, observés chez l'homme[2], sont peut-être l'indice d'une bilobation primitive (His, cependant, ne le pense pas).

Dans l'état actuel de nos connaissances, il importe donc de recueillir avec soin tous les cas pathologiques ou tératologiques. Ce besoin apparaît avec évidence quand on dénombre les observations authentiques de kystes dérivés du canal thyréo-lingual. Le travail fondamental de Martin, qui date de 1895, et où sont collationnés tous les cas, publiés *avec contrôle histologique*, n'en compte que 41. La thèse de Roques[3] élève le total à 43; celle de Petit à 44. Imbert et

vicalis, dont Veau vient d'expliquer la pathogénie, notamment dans la thèse de M. Petit (*Contribution à l'étude des kystes thyro-hyoïdiens médians*. Th. Paris, 1901, n° 191).

1. Jacoby (M.), Ueber die mediane Schilddrüsenanlage bei Saügern (Schwein), *Anat. Anzeiger*, Jena, 1894, Bd X, N° 2, S. 49-55.

2. Voir, plus loin, cas de His et de Chemin, fig. 7 et 8.

3. Roques (A.), *Contribution à l'étude des kystes congénitaux médians de l'espace thyro-hyoïdien (kystes dermoïdes et mucoïdes)*. Th. Montpellier, 1898, n° 84.

Jeanbrau[1], dans un travail sur la pathogénie des grenouillettes, décrivent, sous le nom de grenouillettes à cils vibratiles, des kystes qu'ils n'hésitent pas à considérer comme dérivés du tractus thyréoglosse, ou mieux, de ses bourgeons latéraux. Ils en rapportent 6 cas, dont un déjà relevé par Martin, ce qui ferait un total de 49 cas[2]. On pourra y joindre les deux faits suivants, que nous avons eu l'occasion d'observer au cours de l'année dernière à l'Hôtel-Dieu, dans le service de notre maître, M. le professeur Duplay.

OBSERVATION I

Kyste mucoïde médian, sous-hyoïdien, fistulisé.

Gr., E., 40 ans, sculpteur sur bois, sourd-muet, entré à l'Hôtel-Dieu, salle Saint-Landry, le 12 février 1901.

Histoire du malade. — L'affection s'est manifestée vers l'âge de dix ou onze ans, par une certaine gêne de la déglutition. Mais le sujet n'a remarqué l'existence d'une tumeur dans la région thyro-hyoïdienne qu'à la suite d'un traumatisme (pendant une bataille, un de ses petits camarades lui avait serré la gorge). La tumeur était grosse comme une noisette, la peau qui la recouvrait avait une couleur rougeâtre. Un médecin de Belfort vit l'enfant et fit le diagnostic d'abcès froid ganglionnaire. La poche s'ouvrit spontanément et se vida d'un liquide analogue à du blanc d'œuf. Elle resta un certain temps fistuleuse, puis la fistule s'oblitéra, la tumeur se reforma, s'évacua de nouveau, et la même série de phénomènes se produisit dès lors périodiquement, tous les quinze jours ou tous les mois.

De 1873 à 1879, le malade fut confié à un médecin de Nancy, dont la thérapeutique resta inefficace. A l'âge de vingt-deux ans, la poche ne se distendait et ne se vidait que tous les quatre ou cinq mois. Le développement s'accompagnait toujours de phénomènes douloureux qui disparaissaient à la suite de la décharge spontanée. A cette époque, Gr. vint à Paris, et se rendit à la consultation de l'Hôtel-Dieu; le médecin cautérisa la fistule au nitrate d'argent, ce qui n'eut d'autre effet que d'augmenter les douleurs du patient. Celui-ci, se considérant comme incurable, se résigna à vivre avec son mal.

1. Imbert (L.), et Jeanbrau (E.), Pathogénie des grenouillettes, *Rev. de Chir.*, 10 août 1901. T. 24, N° 3, p. 131-175.

2. Dans une Revue générale récente, Veau indique quelques observations nouvelles. Mais parmi celles qui ont réellement trait au sujet qui nous occupe, et que nous avons pu vérifier, aucune ne comporte la sanction histologique. — Veau, Les kystes thyro-hyoïdiens, *Gaz. des Hôp.* 9 nov. 1901, 74e année, n° 129, p. 1237-1240.

Mais, en 1900, des accidents plus douloureux obligèrent le malade à recourir encore à un médecin. L'incision de la poche distendue pratiquée par celui-ci permit d'évacuer « une énorme quantité d'humeur », dit le malade, et apporta un soulagement immédiat. Malheureusement la plaie ne tarda pas à se refermer et la tumeur se reproduisit encore une fois. Un nouveau médecin, après l'essai d'un traitement anodin, envoya le sujet dans un service de chirurgie à l'hôpital Saint-Louis, en janvier 1901; il semble que là on se soit borné à lui faire une incision avec drainage. Quoi qu'il en soit, le malade fut renvoyé, non guéri, au bout de quarante-huit heures. La reproduction de la tumeur et le retour des phénomènes de compression conduisirent Gr. à l'Hôtel-Dieu en février 1901.

Examen du malade. — Le malade, examiné à cette époque, présente une tumeur piriforme, de la grosseur d'une noix, dans la région sous-hyoïdienne, sur la ligne médiane. Le pôle arrondi regarde en bas et descend jusqu'à brève distance du sternum. Le pôle effilé se prolonge par un cordon qu'on dirait plein, et qui va en s'amincissant jusqu'au bord inférieur du corps de l'os hyoïde, auquel il s'attache, sur la ligne médiane. La tumeur est manifestement fluctuante. La peau qui la recouvre en avant est cicatricielle et adhérente. On note, sur la partie basse de la cicatrice, un pertuis extrêmement ténu, par lequel on fait sourdre des gouttes de mucus très épais et transparent, en pressant vigoureusement la tumeur. Le cathétérisme, très difficile à cause de l'étroitesse de l'orifice et de la résistance du mucus qui empêche l'introduction des sondes filiformes, conduit dans une grande cavité. Outre l'adhérence antérieure à la peau, la tumeur paraît intimement unie à la trachée et se mobilise avec elle.

Opération. — Extirpation le 6 mars 1901. L'orifice fistuleux, actuellement oblitéré, et la zone cicatricielle résultant des opérations antérieures, sont circonscrits par une incision losangique, suivant le grand axe de la tumeur. Cette incision est prolongée, en bas, sur la ligne médiane, jusqu'à l'encoche sternale; en haut, jusqu'à deux doigts au-dessus de l'os hyoïde.

On essaie d'extirper la tumeur, avec la peau y attenante, sans l'ouvrir, en la séparant : en avant, de la peau; latéralement, des sterno-mastoïdiens laissés dans leur gaine; en arrière, de la trachée à laquelle elle tient solidement. On parvient à le faire sur presque toute la périphérie, sauf dans la partie inférieure où le kyste adhère si intimement à la trachée, qu'il faut sculpter celle-ci, au risque de

l'ouvrir. A ce moment se produit une déchirure de la paroi kystique, d'où s'échappe un liquide muqueux jaunâtre. Malgré cet incident, le kyste est isolé sans rien laisser de sa paroi. Pour libérer le *pôle inférieur de la tumeur*, qui descend presque au contact du sternum, on coupe une *grosse artère médiane*, *laquelle atteignait le kyste à ce niveau*.

Le kyste proprement dit étant dégagé, on poursuit la dénudation du pédicule qui le prolonge par en haut, et qui adhère au bord inférieur de l'os hyoïde. *Ce pédicule est continué par une traînee moniliforme*, *passant au-devant de l'os hyoïde* et disparaissant à deux centimètres environ au-dessus de celui-ci, au-devant de la gaine conjonctive du mylo-hyoïdien. Chemin faisant, on constate que *le pédicule ne contracte aucune connexion avec l'isthme du corps thyroïde*.

Suture de la peau au crin de Florence. Petit drain à l'angle inférieur de la plaie pendant quarante-huit heures. Réunion par première intention.

Le malade semble guéri. Aucune récidive ne s'est produite jusqu'à ce jour.

Examen de la pièce [1].

L'*examen macroscopique* de la pièce donne peu de renseignements. La *poche* est limitée par une paroi, généralement mince et d'épaisseur régulière. Après un séjour prolongé de la pièce dans l'alcool à 90°, un fragment de cette paroi a été détaché, dans la région postérieure et supérieure, pour être soumis à l'examen histologique. Sur la tranche, elle paraît formée de deux couches : l'extérieure est jaunâtre et résistante; l'intérieure se distingue de la précédente par sa blancheur et sa friabilité. Il est facile de séparer les deux couches avec une aiguille.

Le *pédicule moniliforme*, qui donnait cliniquement l'impression d'un cordon plein, apparaît à la coupe, percé d'une lumière irrégulière. Il est en communication avec la poche.

Au microscope, la *paroi kystique* apparaît plus nettement formée de deux couches (fig. 2). La *couche extérieure* est constituée par des paquets de *fibres conjonctives*, orientées perpendiculairement au grand axe de la poche. La *couche intérieure*, un peu plus épaisse, se subdivise en deux strates inégales. La zone profonde, en contact avec l'adventice, en forme la majeure partie. C'est un *réticulum*

1. Cette pièce a été montrée par l'un de nous à la Société Anatomique. Voir *Bull. et Mém. de la Soc. Anat de Paris*, 1902, p. 359-360.

conjonctif, dont les mailles, extrêmement fines, contiennent, en très grand nombre, des cellules polygonales à gros noyau rond, vivement colorable. La zone superficielle, correspondant à la cavité kystique, est constituée par un *épithélium pavimenteux stratifié*. Les cellules basales, presque cubiques, un peu plus hautes que larges, sont régulièrement disposées, côte à côte. Ce sont de grosses cellules claires, à noyau central. Par-dessus cette première couche, on voit des cellules aplaties, losangiques en coupe, à protoplasma légèrement coloré, et dont le noyau, petit et aplati, se distingue faible-

Fig. 2. — *Coupe de la paroi du kyste proprement dit.*
De la profondeur à la surface on trouve : 1° une couche d'épithélium pavimenteux stratifié ; 2° une couche conjonctive lâche, riche en cellules à gros noyaux ; 3° une couche conjonctive dense (adventice).

ment. Ces cellules sont agencées très régulièrement sur trois ou quatre étages. Les plus superficielles semblent revenir au type cubique. Par leur juxtaposition, elles limitent une surface presque plane.

Sur aucune des coupes, nous n'avons trouvé un épithélium différent, même au fond de certaines dépressions en doigt de gant.

Les coupes exécutées sur le *pédicule*, perpendiculairement à son grand axe, sont beaucoup plus intéressantes à notre point de vue. Dans une masse fibreuse, contenant à la périphérie de gros vaisseaux à parois épaisses, on aperçoit la lumière d'un grand *canal épithélial*, flanqué de trois ou quatre plus petits (fig. 3). La cavité qu'ils limitent est irrégulière; elle pousse dans le sens transversal de nombreux diverticules en doigt de gant. Il n'est pas possible de déterminer s'il n'y a qu'un canal, avec des diverticules longitudinaux multiples, ou s'il s'agit de plusieurs canaux parallèles indé-

pendants. En examinant un certain nombre de coupes en série, on reconnaît pourtant que l'un d'eux au moins est une expansion longitudinale du canal principal.

La paroi propre des canaux est caractérisée par une couche de cellules *cylindriques ciliées* (fig. 4). Ces cellules, très allongées, ont un protoplasma faiblement colorable. Elles sont renflées près de la base, au niveau du noyau; elles s'effilent en pointe au-dessous de lui, s'amincissent au-dessus, en un long col qui s'élargit enfin, pour se terminer par un plateau strié. Le plateau porte un bouquet de

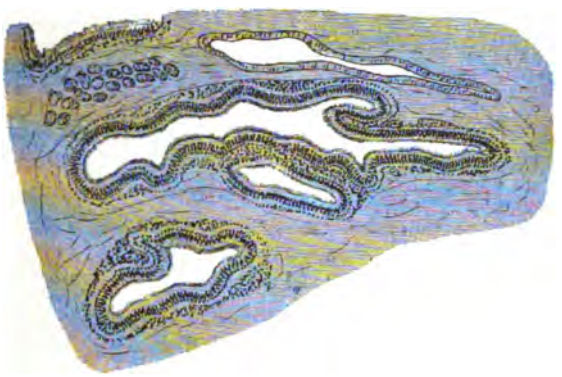

Fig. 3. — *Coupe transversale du pédicule du kyste vue à un faible grossissement.*
On y remarque les canaux à épithélium cilié, avec la nappe sous-épithéliale de cellules rondes, à gros noyaux. La coupe a rencontré en long une petite artère qu'on voit en haut et à droite. En haut et à gauche, entre deux canaux épithéliaux, on note un groupe de grains thyroïdiens.

cils fins, longs et nombreux. Le noyau ovalaire et fortement coloré forme à lui seul presque toute la panse de la cellule. Plus rapproché du pied que de la surface libre, il siège à une hauteur un peu différente sur les cellules mitoyennes, exactement juxtaposées dans la région nucléaire, mais lâchement unies ou indépendantes au-dessus de celle-ci.

Entre les pieds effilés des grandes cellules ciliées, sont logées de petites cellules polyédriques, à noyau arrondi et très coloré.

Le tissu conjonctif situé au-dessous de l'épithélium est *infiltré de cellules à gros noyaux ronds* foncés. Celles-ci forment sous l'épithélium une nappe continue, épaisse en certains points et très mince en d'autres (fig. 3).

Il n'est pas possible de dire si l'épithélium repose sur une basale. Toutefois, il existe partout, entre l'épithélium et la couche sous-épithéliale de cellules rondes, une bande de tissu clair, sans aucun noyau.

Les cavités limitées par l'épithélium cilié contiennent, par places,

un magma incolore qui englobe quelques cellules à noyau rond et fortement coloré.

Sur quelques coupes, on trouve, *entre trois des canaux à épithélium cilié*, dans la gangue conjonctive qui les contient, un groupe de grains qui présentent les caractères du *tissu thyroïdien adulte* (fig. 3 et 5). Ce sont des vésicules arrondies ou ovalaires, limitées par une rangée de cellules épithéliales de faible hauteur, à noyau forte-

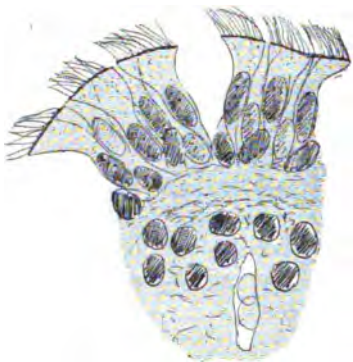

Fig. 4. — *Coupe de la paroi d'un canal épithélial, à un plus fort grossissement que dans la fig. 3.* — Cellules cylindriques ciliées et cellules basales. — Cellules rondes sous-épithéliales à gros noyau. — Un capillaire avec deux globules rouges.



Fig. 5. — *Coupe des grains thyroïdiens contenus dans le pédicule du kyste, entre les canaux à épithélium cilié.* — *Grossissement plus fort que dans la fig. 3.*

ment coloré. La cavité des vésicules est remplie par une matière transparente, homogène, assez vivement teinte par l'éosine, ayant les caractères de la thyrocolloïne. Dans la plupart des vésicules, cette matière n'est pas partout en contact immédiat avec la paroi épithéliale. On note en quelques points, entre celle-ci et la matière colloïde, des taches blanches qui répondent, sans doute, à des gouttes sarcodiques émises par les cellules et qui refoulent la matière colloïde dans laquelle elles se creusent des sortes de logettes.

OBSERVATION II

Kyste mucoïde, thyro-hyoïdien, paramédian.

V., 42 ans, entrée à l'Hôtel-Dieu, salle Notre-Dame, le 16 juillet 1901.

Histoire et examen de la malade. — La malade vient à l'hôpital pour une petite tumeur de la région sous-hyoïdienne. Un seul point est à noter, dans ses antécédents : sa grand'mère paternelle avait un goitre.

Elle a remarqué par hasard, il y a deux mois, sa tumeur du cou, peut-être un peu plus volumineuse alors qu'aujourd'hui.

Cette tumeur est située dans la région thyro-hyoïdienne à droite de la ligne médiane. Ovoïde, à grand axe vertical, elle remonte jusqu'à l'os hyoïde; en bas, on la suit jusqu'au bord supérieur du cartilage thyroïde; elle s'amincit à ce niveau, et bientôt disparaît. En dedans, elle atteint à peine la ligne médiane; en dehors, elle s'insinue sous les muscles sous-hyoïdiens; le bord interne du sterno-hyoïdien forme une corde tendue à sa surface.

Sa consistance est ferme, tendue, élastique, rénitente. Les téguments qui la recouvrent ne sont pas altérés; ils sont mobiles à sa surface. Elle peut elle-même être déplacée sur les plans profonds dans le sens transversal; elle n'est mobile verticalement qu'au cours des mouvements de déglutition.

La base de la langue ne présente rien d'anormal. Le corps thyroïde n'est pas hypertrophié.

La tumeur n'est pas douloureuse. Son volume aurait un peu diminué depuis le jour où elle a été remarquée pour la première fois; il s'est accru très nettement, mais d'une façon passagère, au moment des dernières règles.

Sur les cartilages voisins, il n'existait pas de point douloureux. On ne trouvait aux alentours aucune adénopathie. Le diagnostic de kyste thyro-hyoïdien s'imposait, malgré la date de son apparition, récente au dire de la malade.

Opération. — Extirpation le 20 juillet 1901. Une incision verticale paramédiane droite conduit sur la tumeur dont les muscles sous-hyoïdiens recouvrent toute la moitié droite. Son isolement est facile. Elle est directement appliquée sur la membrane thyro-hyoïdienne; elle envoie en bas un prolongement délié qui passe sur la face antérieure du cartilage thyroïde, sans qu'il soit possible de le suivre plus loin. En haut, elle se prolonge profondément *derrière* l'os hyoïde *auquel elle n'adhère pas*; elle n'envoie aucun prolongement à la face antérieure de l'os.

Le prolongement supérieur fut suivi jusqu'à la face antérieure de l'épiglotte; là, le pédicule devenait très mince; il ne fut pas disséqué plus loin. De la surface de section, faite vers la face antérieure de l'épiglotte, il s'écoula une légère quantité de liquide blanchâtre, puriforme. Attouchement de la plaie au sublimé; suture des téguments sans drainage.

Les fils sont enlevés le 9e jour; la malade sort guérie le 12e. Elle n'a pas été revue depuis.

Examen de la pièce[1].

La pièce enlevée a le volume et la forme d'une petite amande.

Une coupe verticale la montre creusée d'une cavité très irrégulière, contenant un liquide opalin filant (fig. 6).

La paroi, épaisse de 2 à 5 millimètres suivant les points, est formée de deux couches. Une couche externe, la plus épaisse, est constituée par des strates superposées de tissu conjonctif entremêlé de fibres musculaires. Une couche profonde, la paroi propre du kyste, épaisse d'un millimètre au plus, présente une teinte blanchâtre, qu'on retrouve sur toute la surface interne de la poche kystique.

Au microscope, le kyste paraît constitué de la façon suivante :

A la périphérie, une couche épaisse de tissu conjonctif lâche, au milieu duquel s'éparpillent des lobules adipeux et des fibres musculaires striées : c'est une *membrane adventice*.

En dedans de cette zone périphérique se trouve la paroi propre du kyste. Elle comprend *deux couches* : une couche de *tissu conjonctif dense* et une couche d'*épithélium*.

La *couche conjonctive* se continue sans limites précises avec l'adventice dont elle semble une simple condensation. Elle est formée de fibres conjonctives accolées, séparées par des cellules conjonctives assez rares. On y rencontre des vaisseaux capillaires en petit nombre; par endroits, cependant, vers la périphérie sur tout, ils forment des traînées, et même en quelques points, de véritables pelotons vasculaires.

La *couche épithéliale* est constituée par une seule assise d'*épithélium cylindrique cilié*. Les cellules sont hautes, avec un gros noyau dans leur partie moyenne; leur surface se termine par une brosse de cils vibratiles peu élevés; la base est nettement limitée, et les bases accolées des cellules voisines forment une ligne régulière, marquée par une membrane basale, en général bien visible.

Ce revêtement épithélial forme une ligne extrêmement sinueuse, limitant une cavité principale, et, autour de celle-ci, quelques cavités plus petites, qui ne sont apparemment que des diverticules de la première.

Telle est, d'une façon générale, la constitution du kyste examiné. En quelques points, cependant, les caractères de la paroi varient. L'épithélium s'aplatit; on n'aperçoit plus à la surface de la couche conjonctive qu'une zone régulière de noyaux foncés accolés, appar-

1. Cette pièce a été montrée à la Société Anatomique par l'un de nous. Voir *Bull. et Mém. de la Soc. Anat. de Paris*, 1902, p. 328-330.

tenant à des cellules dont les contours sont difficilement appréciables. Plus loin, cet épithélium finit par disparaître; la zone conjonctive est directement à nu dans la cavité kystique, limitée en de nombreux points par une membrane basale facilement reconnaissable.

Dans ces points où l'épithélium a disparu, — et on les rencontre surtout dans la partie inférieure, la partie déclive du kyste, — la

Fig. 6. — *Coupe verticale montrant, à un faible grossissement :*
A, la cavité kystique irrégulière ; B, la couche épithéliale ; C, la couche sous-épithéliale; D, la traînée vasculaire ; E, l'adventice.

couche fibro-conjonctive sous-jacente a changé d'aspect : elle est très riche en cellules, petites, avec un noyau fortement colorable; riche aussi en vaisseaux capillaires. L'infiltration va en diminuant à mesure qu'on s'éloigne de la surface de la cavité. Cet aspect répond sans doute à une inflammation limitée de la paroi kystique.

REMARQUES

Les deux kystes mucoïdes sous-hyoïdiens, dont nous venons de présenter l'histoire, proviennent assurément des restes du canal

thyréo-glosse. Les caractères tirés de l'*examen microscopique*, la *situation* et les *rapports anatomiques* en fournissent la preuve.

En effet, nous avons trouvé, dans l'un et l'autre, un *épithélium cylindrique cilié*. La paroi du kyste paramédian sous-hyoïdien (Obs. II) était tapissée par l'épithélium typique dans presque toute son étendue. L'absence d'épithélium, notée en quelques points où la membrane basale restait à nu, et les lésions des cellules, observées en quelques autres, résultent probablement d'un léger degré d'infection du kyste.

Le kyste sous-hyoïdien fistulisé (Obs. I) ne nous a montré l'épithélium caractéristique que dans sa partie haute, au niveau du pédicule hyoïdien. L'existence d'un épithélium pavimenteux stratifié dans la poche principale (ou du moins dans la partie que nous avons examinée) n'infirme en rien nos conclusions. Il est vraisemblable que cette poche possédait primitivement un revêtement épithélial cilié, comme son prolongement hyoïdien, mais que les infections et les traumatismes chirurgicaux subis par le kyste depuis plusieurs années ont amené une transformation de l'épithélium. Le même phénomène a été noté dans plusieurs cas analogues, notamment dans notre observation II, où on le voit ébauché.

D'ailleurs, la constatation de *tissu thyroïdien adulte* au milieu du pédicule, *entre les canaux épithéliaux*, démontre surabondamment la parenté de ce kyste avec le bourgeon thyroïdien moyen.

Il est un autre détail de structure, sur lequel nous désirons attirer l'attention en passant. Nous avons indiqué qu'il existait dans les deux pièces une *couche d'apparence lymphoïde, au-dessous de l'épithélium*. Sur le kyste sous-hyoïdien, fistulisé, en particulier, cette couche est des plus nettes. Au niveau du pédicule hyoïdien, elle se montre formée de cellules rondes étroitement juxtaposées. Plusieurs auteurs ont signalé une pareille couche lymphoïde sous l'épithélium des kystes et fistules congénitales du cou, dérivés des fentes branchiales; quelques-uns en font même un caractère essentiel de ces formations, à tel point qu'observer une couche lymphoïde sous-épithéliale impliquerait l'obligation d'affirmer qu'on est en face d'un reste de fente branchiale.

Des accidents inflammatoires s'étaient manifestés dans l'un au moins de nos cas; ils pourraient être invoqués pour expliquer la présence d'éléments conjonctifs jeunes au-dessous de l'épithélium. Cependant, la disposition de ces derniers paraît trop régulière et surtout trop systématique pour laisser croire qu'il s'agit d'une simple et banale *réaction inflammatoire* des tissus. On doit donc conclure, semble-t-il, que la couche lymphoïde sous-épithéliale se

rencontre dans diverses productions congénitales. Elle perdrait, de ce fait, l'étroite valeur diagnostique que lui attribuent Koenig, Imbert et Jeanbrau, par exemple.

Si nous envisageons maintenant la *situation* et les *rapports anatomiques* des deux kystes, nous voyons qu'ils achèvent de les caractériser.

Le *kyste mucoïde paramédian* (Obs. II) était placé au-devant de la membrane thyro-hyoïdienne. Il se prolongeait par un pédicule derrière le corps de l'os hyoïde, vers la base de la langue. Sa situation était *légèrement latérale* et non point médiane, mais pas suffisamment pour le faire ranger parmi les kystes latéraux du cou. Cette situation paramédiane peut s'expliquer aisément, en admettant que le kyste dérive du bourgeon thyroïdien moyen, car celui-ci n'est pas toujours exactement médian; la pyramide de Lalouette, qui en est un débris, se rencontre rarement sur la ligne médiane.

D'ailleurs, il est possible qu'un tel kyste provienne du bourgeon latéral de la thyroïde. Ce bourgeon doit être capable, comme l'ébauche médiane, de donner naissance à des kystes mucoïdes dont la situation latérale s'expliquerait par là même. En effet, les trois bourgeons thyroïdiens appartiennent, comme His l'a fait remarquer, à un système unique. C'est une évagination épithéliale, en fer à cheval, qui embrasse en avant le larynx, et dont le sommet et les extrémités seules se développent, chez l'embryon humain, pour donner les trois bourgeons thyroïdiens proprement dits. Ces trois ébauches appartenant à un même système, ont la même valeur; leurs anomalies évolutives doivent être anatomiquement comparables. Les unes et les autres ne laissent-elles point des fragments aberrants connus sous le nom de thyroïdes accessoires! Il y a certainement des recherches à faire sur la situation topographique des débris de thyroïdes latérales et sur leurs dérivés.

Le *kyste fistulisé*, attaché au corps de l'os hyoïde, exactement médian (Obs. I), provient nettement du bourgeon thyroïdien moyen, c'est-à-dire du tractus thyréo-glosse, et plus exactement de son tronçon inférieur, *thyro-hyoïdien*. Le petit cordon moniliforme qui faisait suite, en apparence, à la racine de ce kyste correspond, sans doute, à des grains thyroïdiens aberrants, préhyoïdiens et sus-hyoïdiens, restes du tronçon supérieur (glosso-hyoïdien) du tractus thyréo-glosse. Streckeisen insiste sur la coexistence fréquente, sinon constante, d'un kyste sous-hyoïdien et d'une *glandule aberrante sus-hyoïdienne*, organes qui attestent l'involution incomplète et vicieuse du tractus, dans ses deux segments.

Cette interprétation est satisfaisante à première vue. Elle répond bien à ce fait que la pyramide de Lalouette et l'isthme semblaient absents; que l'artère du fond du sac ressemblait à une thyroïdienne de Neubauer. Mais elle ne concorde pas avec les données embryologiques de His, qui fait du bourgeon médian non seulement le générateur de l'isthme, mais aussi le générateur de la plus grande partie des lobes latéraux.

On pourrait, il est vrai, admettre l'existence d'une anomalie dans laquelle la partie médiane du système thyroïdien resterait faiblement développée; les bourgeons latéraux, appartenant au même système, donneraient, par compensation, ce que le bourgeon médian a l'habitude de fournir. Mais on peut invoquer plus que des hypothèses. Launay[1] a publié une observation de kyste thyro-hyoïdien médian, mucoïde, dont l'examen histologique n'a pu être pratiqué, mais qui, cependant, à n'en pas douter, doit être rattaché à l'ébauche thyroïdienne médiane. Ce kyste était relié à l'os hyoïde par une sorte de pédicule. En bas, il était uni à une pyramide de Lalouette bien développée, laquelle s'attachait à l'isthme et semblait le continuer. Or, « cet isthme était séparé des deux lobes latéraux par deux sillons très nets, mais peu profonds, et qui semblaient diviser le corps thyroïde en ses trois portions primitives ». Si les sillons de séparation s'étaient accentués jusqu'à l'isolement complet de la partie médiane, si cette partie médiane, l'isthme, avait présenté tout entière une transformation kystique, ce cas ressemblerait singulièrement au nôtre. Il est donc possible que notre kyste médian représente l'ébauche moyenne tout entière. L'hypothèse est rationnelle; elle a le gros inconvénient de reposer sur une base incertaine : nous n'avons pas vu, au cours de l'opération, d'isthme thyroïdien, ni de pyramide de Lalouette; mais nous n'oserions affirmer qu'ils manquaient véritablement.

Et alors, le kyste qui nous occupe ne peut plus être expliqué que par les deux hypothèses suivantes, d'ailleurs proches l'une de l'autre : il dérive d'un grain thyroïdien aberrant, détaché de la face antérieure de la pyramide de Lalouette, ou il provient d'une bifurcation prématurée de cette pyramide. La première hypothèse expliquerait mal l'existence, à la base du kyste, d'une grosse artère, thyroïdienne de Neubauer probable, puisque cette artère est l'artère du bourgeon médian. Au contraire, la deuxième nous paraît plus vraisemblable : *le bourgeon thyroïdien médian a subi une bifurcation*

1. Launay (P.), Kyste congénital sous-hyoïdien. *Bull. Soc. Anat. de Paris*, 1897, p. 608-609.

prématurée; le kyste s'est formé *aux dépens de l'une de ses branches de division*, tandis que l'autre a donné tout le corps thyroïde.

A l'état normal, en effet, pour former l'isthme et la partie attenante des lobes thyroïdiens, le tractus thyréo-glosse se bifurque, à angle droit, au-devant du larynx. L'ensemble dessine un T renversé; la pyramide de Lalouette s'implante à angle droit sur l'isthme. Mais la bifurcation peut se produire d'une façon beaucoup plus précoce, et même dès le fond du foramen cæcum, sans qu'il soit nécessaire d'admettre la duplicité réelle du bourgeon thyroïdien médian, comme le suppose Jacoby. On a vu, par exemple, deux

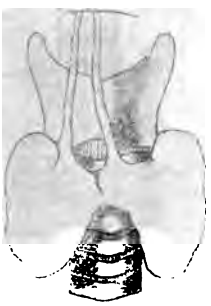

Fig. 7. — *Anomalie du corps thyroïde*, observée par Chemin (Th. Bordeaux, 1895, pl. II, fig. 2).

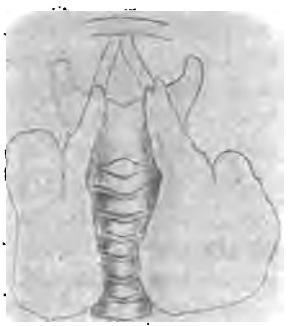

Fig. 8. — *Anomalie du corps thyroïde*, observée par His, et rapportée par Chemin (*loc cit.*, pl. II, fig. 1).

pyramides de Lalouette indépendantes, implantées obliquement sur un isthme unique (fig. 7, cas rapporté dans la thèse de Chemin); deux pyramides indépendantes, en continuité chacune avec un lobe thyroïdien, sans isthme (fig. 8, cas de His, relaté dans la thèse de Chemin). Marshall[1], enfin, décrit et figure la disposition suivante (fig. 9 et 10) : un tractus thyréo-glosse persistant s'étendait de la région du foramen cæcum jusqu'au-dessous du corps de l'os hyoïde. Le cordon passait derrière l'os hyoïde et se bifurquait à ce niveau. L'une des branches de division formait la pyramide de Lalouette et semblait s'épanouir en une thyroïde complète à deux lobes. L'autre branche de division était l'origine d'un kyste à long pédicule, qui descendait au-devant de la thyroïde, jusqu'au niveau de l'encoche sternale. Cette tumeur était donc indépendante de la thyroïde proprement dite; elle se prolongeait par un pédicule jusqu'à l'os hyoïde, comme la nôtre. Il n'eût pas été étonnant de voir une artère de

1. Marshall (C. E.), The thyreo-glossal duct or canal of His, *J. of Anat. and Phys.*, London, 1891-92, vol. 26 (n. s., vol. 6), pp. 94-99, pl. I.

Neubauer se jeter sur elle, puisqu'elle avait la valeur morphologique d'une demi-thyroïde.

Kyste dérivé du tractus thyréo-glosse, observé par **Marshall** (*loc. cit.*, pl. I, fig. 2 et 3).

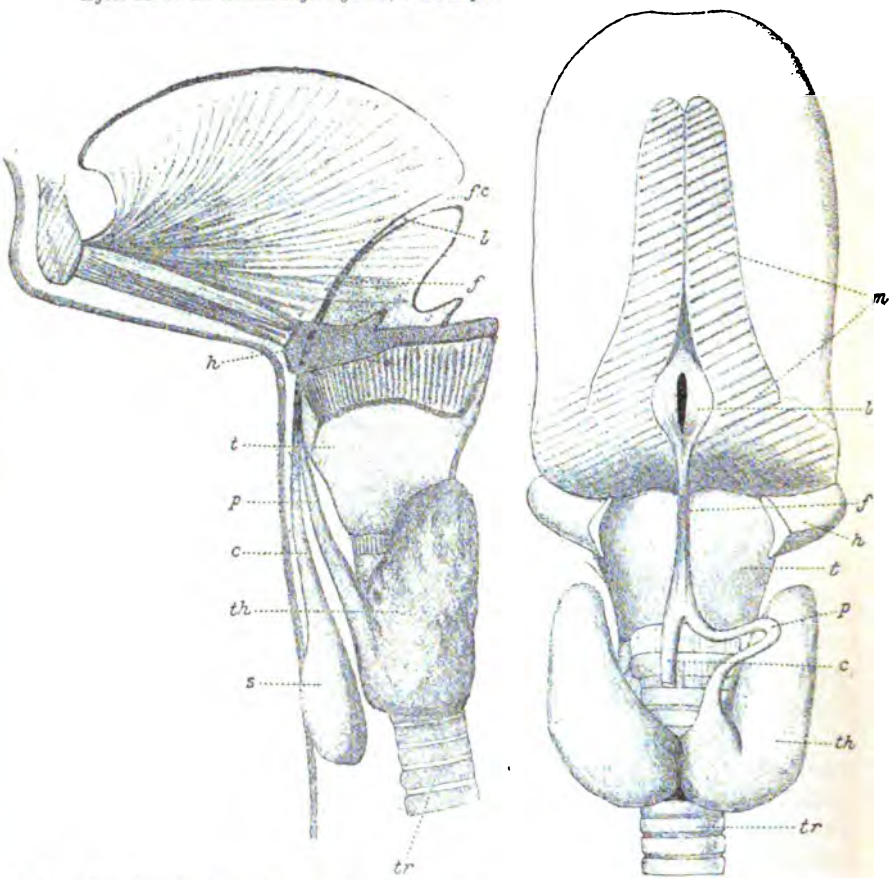

Fig. 9. — *Vue latérale* (demi-schématique). Les organes sont représentés en coupe sagittale dans la partie supérieure de la figure et en perspective dans la partie inférieure.
h, os hyoïde; *t*, cartilage thyroïde; *tr*, trachée; *fc*, foramen cæcum; *l*, canal lingual; *f*, cordon fibreux; *p*, lobe pyramidal; *th*, lobe latéral du corps thyroïde; *c*, partie inférieure du canal de His; *s*, kyste siégeant sur la ligne médiane du cou, adhérent à la peau et fistulisé.

Fig. 10. — *Vue antérieure*. — Dissection du canal thyréo-glosse, de la glande thyroïde et de la base de la langue.
***l*, canal lingual ouvert et fixé par des épingles; *m*, surface de section des muscles de la racine de la langue; les autres lettres comme dans la fig. 9.**

Notre cas pourrait donc être comparable à celui de Marshall, toutes réserves faites, encore une fois, étant donné que nous ne savons pas s'il existait une pyramide de Lalouette et si le corps thyroïde présentait quelque anomalie.

TRAITEMENT CHIRURGICAL DES SALPINGITES

(ÉTUDE HISTORIQUE ET CLINIQUE)

PAR MM. LES DOCTEURS

ACQUAVIVA,
Ex-chef de clinique à l'École de médecine de Marseille,
Chirurgien des Hôpitaux.

et

ROUX DE BRIGNOLES,
Professeur suppléant à l'École de médecine de Marseille,
Chirurgien des Hôpitaux.

(*Suite* [1].)

III

LAPAROTOMIE SOUS-PÉRITONÉALE.

L'incision vaginale, à laquelle nous venons de consacrer les pages précédentes, est en somme l'ouverture d'un abcès bombant dans les culs-de-sac. Si, par suite d'une modification des phénomènes inflammatoires, la saillie se fait du côté des fosses iliaques, elle ne peut plus aboutir, et nous la verrons remplacée par une opération présentant avec elle quelque analogie, mais appropriée à la nouvelle orientation du pus; cette intervention toute spéciale, bien oubliée aujourd'hui, est connue sous le nom de laparotomie sous-péritonéale.

Un rapprochement entre les deux opérations ne peut être que théorique, car la laparotomie sous-péritonéale, pour arriver à son but, qui est d'attaquer le salpynx sans ouvrir la séreuse, nécessite une série de manœuvres autrement délicates et complexes que l'incision vaginale. Ces manœuvres n'ont pas du reste été imaginées pour le traitement des affections annexielles; la laparotomie sous-péritonéale n'est qu'une adaptation à la gynécologie du manuel opératoire si perfectionné que nos devanciers employaient dans le traitement des anévrysmes iliaques et par lequel ils intervenaient sur les organes pelviens en rasant l'arcade crurale, décollant le péritoine et le refoulant avec la masse intestinale qu'il enveloppait. Aussi, tout naturellement, en suivant ces indications, Hegar (1881), Kaltem-

1. Voir le numéro de janvier 1903.

bach, Hosmer (1882), Trélat, Bouilly, Lucas-Championnière étaient-ils intervenus dans certaines collections purulentes péri-utérines; mais c'est Pozzi qui décrivit la laparotomie sous-péritonéale, en fit connaître les avantages, les indications et la technique dans sa communication à la Société de Chirurgie du 14 avril 1886. Son talent d'exposition, les résultats, fort beaux pour l'époque, qu'il avait obtenus contribuèrent à entraîner les convictions, si bien qu'au Congrès de Gynécologie de Bruxelles (1892), malgré l'infériorité réelle de ce procédé, il put être, sans trop de désavantages, opposé dans la discussion, à l'hystérectomie vaginale. Segond, rapporteur, en fit même le traitement de choix pour certaines masses indurées péri-utérines.

Depuis cette époque, l'anatomie pathologique se perfectionnant, nous a montré que si la poche salpingienne a une importance indiscutable, il existe des lésions ovariques, tubaires et utérines, dont il est indispensable de tenir compte dans le choix raisonné d'un procédé opératoire; contre elles la laparotomie sous-péritonéale est aussi impuissante que l'incision vaginale; toutes deux ont le défaut d'être des opérations incomplètes; les deux observations suivantes en sont la preuve.

Obs. IX. — C..., âgée de trente-quatre ans, atteinte de salpingite à gauche il y a quatre ans, fut traitée par une incision parallèle à l'arcade crurale. Elle revient le 12 septembre à l'Hôtel-Dieu, avec une collection manifeste dans le cul-de-sac gauche et une fistule rectale. La laparotomie montre dans le petit bassin un dôme adhérent à l'intestin; celui-ci décollé, on voit distinctement une collection purulente contenue dans la trompe gauche. L'hystérectomie est faite de droite à gauche; — dans les manœuvres d'extraction de l'utérus, ouverture d'une poche située entre cet organe et le rectum; — la fistule rectale est obturée par une ligature en bourse; la poche purulente du côté gauche se crève et inonde le petit bassin. Drainage à la Mikulicz. Injections sous-cutanées de sérum, caféine, éther. La malade meurt trois jours après.

Obs. X. — D..., âgée de vingt-deux ans; accouchement laborieux, suivi d'infection puerpérale, qui se localisa dans le ligament large droit. Nous l'opérâmes quarante jours après : incision parallèle à l'arcade crurale avec contre-ouverture du vagin, pour permettre le passage d'un drain. La malade guérit, reprit ses occupations. Mais, quelque temps après, nous pûmes l'examiner et constatâmes un utérus peu mobile, à droite duquel existait une tumeur fluctuante. La poche du côté gauche a diminué, mais est encore perceptible. Cette malade aura donc besoin d'une autre intervention.

Il est certain qu'une laparotomie faite d'emblée aurait donné chez

ces deux malades des résultats bien meilleurs. La première, opérée dans des conditions de santé générale plus satisfaisantes et ne présentant pas les complications que nous avons rencontrées et qui étaient dues vraisemblablement à la durée des phénomènes inflammatoires, n'aurait pas succombé; quant à la deuxième, elle ne serait pas dans la nécessité de subir une seconde intervention.

Aussi, bien qu'elle présente l'avantage de respecter le péritoine, la laparotomie sous-péritonéale était-elle appelée à perdre peu à peu de son importance et à devenir ce qu'elle est aujourd'hui : une opération d'exception. Pour bien comprendre les raisons qui la font moins fréquemment employer, indiquons d'abord en quelques mots en quoi elle consiste.

L'incision de la peau se fait parallèlement et exactement au-dessus de l'arcade crurale. L'aponévrose étant incisée, on arrive sur la séreuse, que l'on décolle avec précaution, poussant le décollement aussi loin que possible. Celui-ci terminé, une grande valve maintient en haut la séreuse qui enveloppe la masse intestinale; on va à la recherche des poches suppurées, on les vide par ponction, puis les ouvre largement et draine par le vagin.

Ainsi exposée, l'intervention paraît des plus simples, et comme, d'une part, elle comporte un choc très faible, que les repères anatomiques sont faciles, que le drainage peut aspirer au titre de drainage idéal, puisqu'il est fait à la partie déclive, il semblerait que les objections dussent être peu nombreuses; cependant il n'en est pas ainsi. Le deuxième temps, aisé quand la séreuse est peu atteinte, ou que l'infection est récente, bien qu'une déchirure soit toujours possible, devient des plus difficiles dans les vieilles suppurations qui ont rendu la séreuse épaisse et adhérente. Alors le plan de clivage s'amorce difficilement et la déchirure est fatale. Pour le troisième temps, il y a une manœuvre très importante qui, dans l'opération type, consiste, après avoir évacué la poche purulente, à passer dans le dédoublement du ligament large pour aller gagner le cul-de-sac. Il est rare de trouver la disposition nécessaire à une pareille manœuvre. Il faut en effet pour cela que la collection tubaire ait dédoublé le ligament large : c'est une disposition qui ne se rencontre que dans 1 p. 100 des cas environ. Il faudrait donc, pour drainer par l'incision sous-péritonéale, inciser le péritoine péri-salpingien. Mais alors la séreuse est ouverte, d'autant plus exposée à l'infection que la forme de l'incision se prête mal aux manœuvres de protection, et la laparotomie, telle que nous la faisons avec ses compresses isolantes, ses larges voies d'accès, s'impose sans discussion.

Le dernier temps est tout aussi périlleux. Toutes les fois qu'une

trompe est envahie par l'inflammation, allongée et alourdie par l'épanchement, elle tend à se porter derrière l'utérus et à tomber dans le Douglas. La route à parcourir est alors longue pour aller l'atteindre par une incision latérale. Que de dangers et de difficultés pour arriver au but et pour placer les drains! « Aussi, dit Pozzi, et à cause de ces difficultés mêmes, depuis que nos connaissances sur les pyo-salpinx sont devenues plus précises, j'en suis devenu moins partisan. »

On a peu publié les inconvénients et les dangers que présente la dernière manœuvre. Il en est cependant quelques-uns qui menacent le chirurgien, alors qu'il croît être à l'abri de tout danger par le décollement de la séreuse sans déchirure. Entre le point déclive qu'il cherche à atteindre et l'orifice d'entrée, il y a des vaisseaux importants; il y a des organes, comme l'uretère, qui peuvent être intéressés. En octobre 1894, quelque succès que nous avait donnés la sous-péritonéale, la lecture de la communication de Pozzi, nous avait encouragés à intervenir par ce procédé sur une jeune femme atteinte de pyo-salpinx. L'opération fut faite avec l'assistance de notre collègue et ami, le docteur Bénet.

Obs. XI. — Incision à droite au-dessus de l'arcade de Fallope, décollement du péritoine et issue abondante de pus. L'abcès vidé, et voulant passer un drain dans le cul-de-sac, nous employâmes un grand trocart courbe. Malheureusement l'introduction de l'instrument dans une direction oblique nous fit intéresser l'utérine, et immédiatement se produisit une hémorragie extrêmement abondante. Le peu de jour que nous donnait l'incision ne nous permettait pas d'aller saisir le vaisseau; et, ne pouvant arrêter l'écoulement du sang par forcipressure, ni même par la compression, nous fûmes obligés d'avoir recours à l'artifice suivant : un fort tampon fut placé au-dessous du point de ponction, un autre au-dessus, et nous les réunîmes par une forte ligature, de telle sorte que l'utérine fut comprimée entre les deux. Quarante-huit heures après, nous enlevâmes les tampons, et l'hémorragie ne se produisit plus, mais le danger avait été grand et il ne contribua pas peu à nous faire abandonner la sous-péritonéale pour la laparotomie à laquelle nous sommes restés fidèles, par principe et par expérience.

Outre les dangers immédiats, la laparotomie sous-péritonéale en comporte d'autres non moins importants; elle respecte la séreuse, mais elle le fait en la laissant doublée de l'enveloppe des poches purulentes; les poussées inflammatoires successives continuent, menaçant les organes voisins. L'un de nous a pu suivre l'évolution de lésions secondaires (intestinales).

Obs. XII. — Il s'agissait d'une femme soignée dans un service de chirurgie pour une suppuration pelvienne. Dans une première opération, on

pratiqua une incision du cul-de-sac de Douglas qui donna issue à un demi-litre de pus bien lié. Un drainage fut établi, mais la fièvre, qui avait baissé dans les premiers jours après l'intervention, apparut de nouveau avec une double tuméfaction des flancs.

Deux incisions furent pratiquées parallèlement aux arcades de Fallope. Du pus jaunâtre s'écoula en assez grande quantité. De chaque côté un drain fut placé au niveau de la partie inférieure de la plaie. Au bout de huit à dix jours apparurent des matières stercorales dans chacune des deux plaies; il se produisit des fistules intestinales qui affaiblirent la malade; elle tomba dans un état cachectique tel qu'elle succomba quatre mois après, sans avoir accepté de subir une nouvelle intervention que nous crûmes devoir conseiller malgré un affaiblissement extrême.

La laparotomie sous-péritonéale ne peut être admise qu'à condition de s'adresser à des lésions unilatérales. Or, nous avons eu déjà occasion de signaler combien souvent était difficile le diagnostic de l'unilatéralité des affections annexielles. Il faut donc compter avec la possibilité d'une erreur qui, sans importance dans une laparotomie médiane, en acquiert une très considérable dans le cas d'une incision latérale, ne permettant d'intervenir que sur les annexes correspondantes. On pourrait peut-être essayer de garder pour la sous-péritonéale les cas où les adhérences provoquées par la péri-salpingite et la péri-ovarite rendent difficile la libération du pyo-salpinx. Mais, dans ces cas, l'opération sous-péritonéale se bornant à évacuer le pus, sans supprimer les poches suppurantes, ne peut être considérée comme une bonne opération, et nous verrons plus loin que, malgré les difficultés d'exécution, la salpingectomie, l'hystérectomie abdominale lui sont bien supérieures.

Tout cela ne nous laisse que bien peu d'arguments en faveur de la sous-péritonéale. Inférieure dans ses résultats, parfois difficile ou même impossible dans l'exécution, elle ne peut être comparée aux opérations bien réglées de la gynécologie moderne. On peut la conserver, en raison du peu de choc qu'elle entraîne, pour les cas dans lesquels une collection purulente venant faire saillie au-dessus du ligament de Fallope, l'état général nécessite l'évacuation du pus avec un minimum de traumatisme. Mais ceci est du domaine de la cellulite pelvienne et ne doit pas nous occuper davantage.

IV

Nous venons de terminer l'étude des procédés élémentaires, des premières tentatives de la chirurgie pour la cure des pyo-salpinx. Nous allons aborder maintenant celle des opérations bien réglées

qui, fondées sur les connaissances anatomo-pathologiques modernes, sur l'examen attentif des lésions contrôlées avec le plus grand soin, ont permis à la gynécologie d'atteindre sa perfection actuelle.

Hystérectomie vaginale.

Peu d'opérations ont eu autant d'éclat que l'hystérectomie vaginale dans le traitement des pyo-salpinx; il en est peu qui aient entraîné des polémiques plus ardentes, des discussions scientifiques plus vives. Aucune, dans un laps de temps aussi restreint, n'a suscité d'aussi ardentes controverses. Pendant près de dix ans se sont élevées des discussions passionnantes à la fois par la valeur des chirurgiens qui les provoquaient et par l'extrême intérêt du sujet discuté.

L'hystérectomie vaginale est une opération moderne, disons mieux, récente, et, sans revenir sur un historique déjà fait, nous rappellerons qu'elle fut créée[1] par Péan en 1887. Oubliée, ou plutôt ignorée pendant cinq ans, elle fut discutée à la Société de Chirurgie en 1891. Segond devait lui donner ce que l'autorité de Péan n'avait pu provoquer, un retentissement considérable dans le monde chirurgical tout entier. On la vit alors sous son véritable jour, c'est-à-dire constituant une intervention bien réglée, à temps parfaitement marqués. Depuis, de nouveaux procédés sont encore venus la perfectionner, et cependant ses indications, loin de devenir plus nombreuses, tendent au contraire à diminuer de plus en plus. Quelle est la raison de ce fait anormal en apparence? C'est que, malgré sa perfection, l'hystérectomie vaginale, par sa conception même, ne répond pas aux indications de l'anatomie pathologique; c'est enfin que, si elle a des avantages, elle a aussi de grands inconvénients. Ces avantages et ces inconvénients, nous les exposerons tour à tour, et nous espérons que cette étude justifiera notre conclusion : l'hystérectomie vaginale ne doit être employée que dans certains cas spéciaux.

Un des meilleurs arguments en faveur de l'hystérectomie vaginale est la moins grande gravité du choc. Les hystérectomistes le répètent volontiers, se basant sur la statistique : celles de Segond et de Landau sont très belles. Mais les statistiques constituent un argument bien discutable et justement discuté; à celle de Segond, les laparotomistes opposeraient celle de Pozzi, ou bien encore les hystérectomistes abdominaux celle de Terrier, toutes à peu de chose près aussi convaincantes. D'ailleurs, ce qui infirmera la valeur de la statistique, c'est que hystérectomistes et laparotomistes ont toujours

1. Pour lésions annexielles.

une tendance à laisser à l'opération qui n'est pas de leur choix les cas les plus mauvais. Cette tendance, très naturelle du reste, fausse les conclusions que l'on pourrait en tirer. En enlevant l'utérus, en supprimant la bonde qui ferme le plancher pelvien, on établit un large drainage qui évacue le pus et protège la malade contre une complication péritonéale. On l'atténue, si celle-ci a déjà éclaté. L'utilité de ce drainage est incontestable; elle est tellement évidente que le drainage vaginal est devenu le complément indispensable de la laparotomie dans les cas graves, quand il y a menace d'infection. Mais le drainage abdomino-vaginal de la laparotomie est bien supérieur à celui que l'on peut établir après l'hystérectomie vaginale; les drains sont mieux placés, mieux disposés pour donner à des lavages antiseptiques leur maximum d'effet. Si l'hystérectomie vaginale draine bien, on peut dire que la voie abdominale draine mieux encore.

En outre, cette dernière ne laisse derrière elle aucune collection; toutes ont été enlevées ou ouvertes; avec l'hystérectomie vaginale, il n'en est pas toujours ainsi, comme nous le montre le fait suivant :

Obs. XIII. — J..., âgée de trente-deux ans, entre à l'Hôtel-Dieu (salle Sainte-Catherine), le 4 mai 1899. Deux fausses couches remontant à deux ans. Le toucher vaginal fait reconnaître l'existence d'une métrite avec salpingo-ovarite. Hystérectomie vaginale. A l'incision du cul-de-sac postérieur, issue d'un demi-verre de pus jaunâtre, d'odeur repoussante; morcellement de l'utérus après hémisection totale. Les ligaments larges ne descendant pas, on pose les pinces de bas en haut, en empiétant un peu sur le tissu utérin. Suites normales. La malade réagit et la température tombe. La fièvre reprend, la malade s'amaigrit peu à peu; il y a toujours de l'écoulement purulent. Décès quatre mois après l'intervention.

A l'autopsie, poches purulentes, cloisonnées par des exsudats péritonéaux qui s'étaient organisés en couches épaisses. Franges de l'S iliaque hypertrophiées; péritoine viscéral épaissi, d'un centimètre environ.

L'hystérectomie vaginale fonde une de ses principales indications sur un fait accepté par certains, mais contredit par d'autres; c'est celui-ci : dans les cas de salpingites suppurées anciennes et graves, l'utérus est toujours atteint primitivement ou secondairement. Cette affirmation n'est certainement pas toujours exacte; dans les salpinx doubles, à infections profondes et étendues, quand tout le petit bassin présente des phénomènes inflammatoires intenses, l'utérus, qui a servi de passage et de transport aux agents pathogènes, est infecté lui-même, et il est logique de supprimer cette perpétuelle menace; il faut alors le sacrifier.

Mais si l'hystérectomie est indiscutablement le procédé de choix dans les salpingites doubles suppurées et étendues, il n'en est pas ainsi lorsqu'une seule des annexes est attaquée. Il faut aussi faire une exception pour la grande classe des salpingites tuberculeuses, où les lésions primitives sont le plus souvent localisées soit dans l'ovaire, soit dans la trompe. La discussion serait courte si l'on se bornait là; car, ce que nous disons des salpinx unilatéraux est accepté même par les hystérectomistes convaincus. Nous sommes donc d'accord avec Segond, quand il dit que l'hystérectomie vaginale doit être toujours appliquée dans les cas de salpingites purulentes doubles; et que lorsqu'il n'y a qu'une lésion unilatérale, il vaut mieux s'adresser à la voie haute. Mais la solution de ce problème, si facile en théorie, ne l'est pas en pratique. Il est bien évident que pour les cas types, la différence est facile à établir entre lésions unilatérales ou bilatérales. Mais souvent le diagnostic devient ardu pour les cas intermédiaires. Combien de fois n'avons-nous pas cru à une lésion bilatérale que la laparotomie devait nous montrer unilatérale! Sans exagération, on peut dire que quand il s'agit du diagnostic des affections annexielles, on a des présomptions, mais jamais de certitude absolue. Or, la mutilation faite par l'hystérectomie est irrémédiable et expose au regret d'avoir enlevé l'utérus alors que la lésion ne le nécessitait pas. Jamais rien de pareil à craindre quand, par l'ouverture de l'abdomen, on peut arriver sur les organes atteints et s'assurer de l'étendue de leurs lésions. On nous objectera certainement, comme le fit Péan à l'Académie de Médecine, que le chirurgien qui ouvre le cul-de-sac postérieur pour une intervention sur les annexes, ne fait pas d'emblée le sacrifice de l'utérus; que l'on peut considérer le premier temps de l'hystérectomie vaginale comme destiné à l'exploration des annexes, et régler ainsi sa conduite suivant l'unilatéralité ou la bilatéralité des lésions, et, dans le premier cas, se borner à l'extirpation de l'annexe malade en laissant en place l'utérus. Nous avons vu ce que l'on peut penser de ce genre d'intervention, qui constitue la plupart du temps une opération incomplète, à prompte récidive, en admettant qu'elle ne conduise pas à la fistulisation.

Dans un ordre d'idées absolument différent, nous dirons que si l'utérus n'est pas infecté, si l'on peut croire à juste raison qu'il n'y a pas de danger à le conserver, on ne peut partager l'opinion de Jonnesco, qui ne voit en lui qu'un organe inutile et menaçant, dont la suppression doit se faire coûte que coûte. En le conservant, il s'atrophiera peut-être, mais il n'en continuera pas moins à jouer un rôle dans la statique pelvienne. En gynécologie, une opération

mutilante n'est justifiée que lorsque l'indication en est absolue.

Supposons que la castration complète soit absolument indiquée. L'hystérectomie vaginale sera-t-elle toujours possible? Il faudrait, pour répondre par l'affirmative, ne pas tenir compte de ces cas malheureux où les annexes sont enveloppées, bâties par des adhérences, où utérus, ovaires, intestins, dans une gangue solide, forment dans le petit bassin « une éponge purulente », ou plutôt fibro-purulente; là sont englobés l'uretère et l'utérine qui, ayant changé de rapports, viennent s'offrir aux ciseaux de l'opérateur et peuvent donner naissance à des désordres dont les conséquences sont désastreuses.

Les adhérences intestinales sont fréquentes, même dans des cas bien moins complexes que ceux auxquels nous faisons allusion. Nous en avons constaté bien souvent au cours de nos laparotomies; elles n'y constituent qu'une complication et une prolongation de la durée de l'intervention. Que seraient-elles devenues dans le cours d'une hystérectomie vaginale?

Obs. XIV. — G... Delphine, journalière. Père tuberculeux; rien du côté maternel. Réglée de bonne heure; deux grossesses; leucorrhée abondante dans l'intervalle des règles. Il y a deux mois, avortement au troisième mois de la gestation. Douleurs abdominales très vives, qui nécessitent l'entrée de la malade à l'hôpital de la Conception (31 mai 1900, salle Saint-Roch, n° 25).

L'examen nous conduit au diagnostic de pyo-salpinx gauche, et nous décidons, malgré les craintes que peut faire naître l'état de l'utérus, de pratiquer une laparotomie. Avant l'intervention, dans les premiers jours de juin, curettage pour désinfecter la matrice; opération le 11 juin.

Au-devant de la tumeur, l'intestin, très adhérent, présente un mésentère ayant une consistance lipomateuse et d'une épaisseur d'un centimètre et demi à 2 centimètres. Nous en réséquons une partie, décollons l'intestin et arrivons sur la trompe distendue. La tumeur est vidée par aspiration, décortiquée. La trompe, coupée au ras de l'utérus, est enlevée avec l'ovaire. Suture du mésentère au catgut.

Quinze jours après, guérison complète. Un fil superficiel suppurant, la malade ne peut quitter l'hôpital que le 30 juillet 1900.

La possibilité et la fréquence de ces adhérences intestinales doivent nous rendre très circonspects pour l'adoption de l'hystérectomie vaginale; il serait souvent difficile, si on opérait par la voie basse, d'éviter une rupture de l'intestin, et impossible, l'ayant produite, de la réparer. La voie abdominale met-elle en garde contre ce danger? Nous ne craindrons pas de répondre oui. On a ici des moyens d'investigation et d'action bien plus puissants. Le champ opératoire est ouvert sous les yeux, et l'on peut intervenir sur l'intestin avec

toute facilité, suivre toutes les indications que comporteront les circonstances, depuis un simple surjet à la Lembert sur une déchirure de la séreuse, jusqu'à une entérorraphie circulaire, dans les cas graves. Rien de tout ceci n'est possible dans l'hystérectomie vaginale. Il est vrai qu'en pareil cas, on nous conseille de tourner la difficulté, de respecter les adhérences; les débris d'utérus ou d'annexes que l'on laissera dans l'abdomen seront éliminés par la suite; la voie de drainage est assez large pour assurer le passage de de tous ces débris appelés à se sphacéler ou bien à se transformer en tissus fibreux dont la présence est innocente dans l'abdomen.

Devons-nous accepter ces conclusions, et cette innocuité ultérieure est-elle véritable? N'y aura-t-il pas au contraire, dans ce genre de guérison, toute une source de graves accidents du côté de l'intestin? Nous savons les dangers pour la libre circulation des matières intestinales de ces tissus fibreux, qu'ils soient péri-intestinaux, c'est-à-dire enveloppant l'intestin auquel ils adhèrent intimement, ou développés dans l'épaisseur même des parois de l'organe. D'ailleurs, au point de vue pratique, ces adhérences rendent encore souvent impossible l'ablation de l'utérus par la voie vaginale. L'observation suivante nous le démontre bien.

Obs. XV. — X..., âgée de trente-huit ans, souffre depuis un an, à la suite d'un avortement (3 mois de gestation) qui a nécessité un curettage. Suit quelque temps un traitement médical, puis entre à l'hôpital. Au toucher, utérus immobilisé par la présence de tumeurs qui bombent dans les culs-de-sac postérieurs et latéraux.

Laparotomie : surface dure, rougeâtre, adhérente en avant à la paroi abdominale, en arrière, au petit bassin. Il nous est impossible de nous reconnaître dans un pareil chaos et nous entreprenons de faire immédiatement une hystérectomie vaginale. Le col est saisi après beaucoup d'efforts. Après ouverture du cul-de-sac antérieur, il nous est impossible d'arriver sur le fond de l'utérus. Même difficulté pour le Douglas. Alors, hémisection de l'utérus, sans grand profit, car l'organe ne s'abaisse pas. Impossibilité du morcellement, car le fond de l'utérus est toujours très haut placé. Nous revenons alors à notre incision abdominale. L'agrandissant, nous commençons le travail délicat de détachement des adhérences. Le gros intestin adhère au fond de l'utérus. Nous le libérons en empiétant sur la matrice. Le fond de l'utérus libéré, nous profitons de l'incision vaginale pour l'extraire; pas d'hémorragie des utérines, qui ne furent pas liées. Drainage abdominal et lavage du péritoine avec sérum artificiel. La malade meurt vingt-six heures après l'intervention.

L'hystérectomie vaginale est donc impuissante et dangereuse lors de l'existence d'adhérences intestinales : en dehors de ces cas, elle

expose les malades à bien des complications. Parmi celles-ci, il en est une particulièrement fréquente. Nous voulons parler de la formation de ces fistules interminables, qui désolent malades et chirurgiens. *A priori*, cette complication paraîtrait devoir être plus rare ici que dans la simple incision des culs-de-sac, et l'hystérectomie semblerait d'autant moins y exposer qu'elle a été employée comme moyen de guérison de ce même accident chez des malades présentant des trajets fistuleux à la suite de l'opération de Laroyenne[1]. La première de ces considérations est exacte, et cela parce que le drainage se fait plus parfaitement, la matrice étant enlevée et remplacée par un drain. La deuxième a contre elle des faits cliniques nombreux. Nous citerons à ce sujet l'observation suivante :

Obs. XVI. — F..., âgée de trente-quatre ans. Mariée depuis dix ans. Souffre depuis six ans environ. Un premier examen, en avril 1896, nous montre un utérus volumineux, des culs-de-sac légèrement sensibles. Règles douloureuses et pertes. Asepsie faite par des bains, des injections; curettage. Repos, saison de bains de mer. Les douleurs s'atténuent, mais reparaissent dans les premiers jours de 1899. Nous constatons l'existence d'un pyo-salpinx droit. L'opération ne fut acceptée qu'au mois d'octobre. M. le professeur Forgue nous conseille de pratiquer une laparotomie. Mais la malade nous suppliant de lui épargner une cicatrice, nous eûmes la faiblesse de céder à son désir et, le 23 octobre, nous fîmes une hystérectomie vaginale. Après ablation de l'utérus, une poche salpingienne est effondrée, complètement vidée, sa cavité cautérisée avec une solution phéniquée forte, puis comblée avec une gaze iodoformée.

Suites normales. Pinces enlevées au bout de quarante-huit heures. La cicatrisation de la tranche vaginale se fit rapidement. Mais il subsista un suintement dans la partie latérale droite, qui continua bien que l'orifice devînt trop petit pour y introduire une mèche de gaze et malgré une antisepsie vaginale rigoureuse; pansements quotidiens; la fistule persista jusqu'au 6 mars, où nous pûmes, sur une sonde cannelée, inciser le trajet. La poche dès lors ouverte complètement, fut drainée et la cicatrisation se fit rapidement.

Quelle a été, dans ce cas, la pathogénie de ce trajet fistuleux? Le drainage vaginal était bien établi, mais la cicatrisation de la tranche vaginale fut trop rapide; il s'est formé un diaphragme reportant trop haut l'ouverture pour l'écoulement du pus. Celui-ci s'accumulait, et la poche ainsi formée ne vidait que son trop-plein. Or, cette

1. Consulter les *Bulletins* de la Société de Chirurgie des 4, 25 mars, 15 avril 1891. Une observation de Bazy et trois de Segond démontrent l'heureux effet de l'hystérectomie vaginale pour la guérison de ces trajets fistuleux.

disposition n'est pas un fait unique; nous la trouvons signalée généralement dans la plupart des discussions, et la possibilité de pareil accident n'est pas un argument favorable à l'opération qui peut le produire. Chez cette malade, nous pûmes obtenir la guérison sans nouvelle intervention; il n'en fut pas ainsi dans le cas suivant, où nous dûmes faire une laparotomie secondaire.

Obs. XVII. — A..., âgée de vingt-huit ans. Entre à l'hôpital le 12 octobre 1899. Mauvais état général. A l'examen, l'utérus est gros; deux tumeurs latérales (celle de gauche plus considérable) distendent les culs-de-sac qui sont douloureux à la pression. En présence de l'état général précaire, nous décidons de nous adresser à l'hystérectomie vaginale.

Opération le 14 octobre 1899. A l'incision du cul-de-sac postérieur, flot de pus infect, jaunâtre, fécaloïde. Décollement de la face antérieure de l'utérus; au moment de la mise en place de la pince sur l'utérine gauche, nouvelle issue d'une certaine quantité de pus résultant de l'effondrement d'une nouvelle poche; hémisection médiane : l'utérus descend facilement, mais les annexes ne peuvent être décortiquées.

Quelques jours encore l'état général de la malade resta mauvais; les pinces furent enlevées le 16 octobre et remplacées par un drain. Enfin, le 26 octobre, la suppuration diminuait et l'état général se relevait. A la fin de janvier 1900, il restait un petit trajet à la partie supérieure droite de l'incision; la malade sentait à droite une douleur assez vive. Le 10 février, nous trouvâmes dans la fosse iliaque droite une petite grosseur du volume d'une noix. Nous pensâmes à une poche passée inaperçue lors de notre première intervention, et nous proposâmes une opération radicale.

1er mars, laparotomie : adhérences de l'épiploon et de l'intestin aux tissus d'organisation du petit bassin; elles sont décollées. La poche purulente sentie à droite parait être développée aux dépens de la portion externe de la trompe. Elle est énucléée; une contre-ouverture est faite dans le vagin. Brossage à la gaze iodoformée, drainage avec des gazes par le vagin: Mikulicz. Le sixième jour, le Mikulicz est enlevé. Le drainage vaginal est supprimé le 10 mars.

Guérison parfaite le 20 mars.

Segond, le grand défenseur de l'hystérectomie vaginale, cite parmi ses principaux avantages ceux de ne pas laisser de cicatrice visible et de ne pas condamner les opérées à porter éternellement une ceinture. Une question de coquetterie doit-elle intervenir dans le choix, si grave et si gros de responsabilité, d'une intervention? Et Segond, par son incision pubienne, Pozzi, par la suture intra-dermique, ne nous ont-ils pas appris à réduire au minimum la trace apparente de l'incision?

L'hystérectomie vaginale dans son ensemble paraît présenter en général peu de dangers; cette innocuité est plus apparente que

réelle. Quelque bien réglée que nous la présentent Péan, Segond, Quénu, Müller, Doyen, il n'en est pas moins vrai qu'elle expose à des dangers spéciaux, dus à ce que l'on côtoie des organes importants (uretère, vessie, intestin, artère utérine) qu'il n'est pas toujours facile d'éviter, les phénomènes inflammatoires ayant changé les rapports.

Nous avons déjà parlé des accidents entraînés par la blessure des artères utérines, de l'intestin et de la vessie; celles de l'uretère sont extrêmement graves aussi. On sait combien leur réparation est difficile : la section d'un uretère exige une laparotomie immédiate; mais même après ouverture de l'abdomen, l'abouchement dans la vessie ou le rectum est souvent impossible, et la fixation à la peau est un moyen désastreux, simple prologue d'une néphrectomie indispensable. La laparotomie d'urgence qu'entraînent ces graves complications est une opération hâtive et forcément incorrecte, nullement comparable pour ses résultats à celle bien réglée que l'on aurait pu pratiquer d'emblée comme méthode de choix. Quant aux blessures de la vessie, si la malade échappe, ce qui est rare du reste, à l'infection, on sait à quelle série d'ennuis elle est vouée désormais par la création d'une fistule.

On objectera peut-être que ces accidents ne sont pas le privilège de l'hystérectomie vaginale, qu'ils peuvent se produire dans les opérations par l'abdomen; sans doute, mais on nous accordera qu'ils seront toujours moins fréquents, et qu'au pis aller se produiraient-ils, l'opérateur est dans de bien meilleures conditions pour les réparer; dans l'hystérectomie vaginale, le champ opératoire est très limité et l'on voit mal ce qui se passe au fond de la plaie; dans une laparotomie, on a une large voie d'accès et autant de jour que le besoin se fera sentir. Ces accidents sont rares, nous dit Segond; son habileté opératoire et sa grande habitude de l'hystérectomie vaginale justifient cette affirmation; mais, malgré leur rareté, il en a eu des exemples qui montrent que tout chirurgien y est exposé.

Les pinces qui assurent l'hémostase encombrent le champ opératoire et gênent l'opérateur; malgré les immenses services qu'elles nous rendent, elles constituent un inconvénient des plus sérieux. Pendant les quarante-huit heures qu'elles restent en place, elles sont souvent supportées péniblement; elles blessent la malade et bien souvent produisent, par la compression qu'elles exercent sur les grandes lèvres, la fourchette et sur la muqueuse vaginale, des excoriations douloureuses, et amènent ultérieurement un sphacèle plus ou moins étendu.

En outre, accident rare si l'on veut, mais réel, puisque nous

l'avons vu se produire dans le service d'un chirurgien rompu à toutes les difficultés de cette opération, les pinces peuvent se relâcher, un mors se briser; elles peuvent rompre le vaisseau qu'elles étreignent et leur chute prématurée donner lieu à des hémorragies foudroyantes. L'existence de la malade est donc à la merci d'un instrument qui peut se briser ou se desserrer. Il ne faut pas oublier d'ailleurs que ces pinces sont fixées sur des organes n'ayant plus leur résistance normale. Le processus inflammatoire a sévi, la résistance des artères a diminué, et, sous l'influence de la pesanteur ou des mouvements que l'on ne peut toujours empêcher, il peut y avoir une rupture avec les conséquences que l'on devine.

Nous n'avons pas à revenir ici sur les ligatures, qui furent pendant quelque temps employées et se sont vues remplacées par les pinces à demeure; on connaît les raisons qui les ont fait abandonner. Quant à l'angiotribe, il faut, pour que son emploi soit possible, un utérus facilement abaissable, et ce n'est ordinairement pas le cas dans les annexites doubles.

Toutes ces considérations plaident peu en faveur de l'hystérectomie vaginale;, l'examen des faits cliniques conduit au même résultat. Il faut, dit-on, ne pratiquer l'hystérectomie vaginale que lorsqu'il ne peut y avoir doute sur la bilatéralité des lésions. Nous avons vu plus haut le peu de certitude du diagnostic, la multiplicité des causes d'erreur. En dehors de la question d'unilatéralité ou de bilatéralité, combien de fois n'a-t-on pas confondu une salpingite avec œdème du col, une appendicite, ou un enclavement de l'utérus au milieu des anses intestinales. Nous citerons l'exemple d'un chirurgien lyonnais du plus grand mérite, qui avait cru, par une incision vaginale, enlever l'ovaire gauche. En intervenant ultérieurement par l'abdomen, nous vîmes que la malade avait en réalité subi l'ablation de l'annexe droite, tombée dans le cul-de-sac opposé, et ayant contracté là des adhérences.

En résumé donc, l'hystérectomie vaginale présente des difficultés d'exécution, des dangers immédiats et post-opératoires, sans mettre à l'abri de complications secondaires non négligeables. En outre, c'est une opération essentiellement mutilante, c'est-à-dire qui supprime des organes dont l'importance n'a pas besoin d'être démontrée, et, de ce fait, en opposition aux idées de conservation raisonnée qui sont ici une règle encore plus immuable que dans tout autre partie de la chirurgie. Dans les affections utéro-annexielles, plus peut-être que partout ailleurs, nous estimons que le but du chirurgien doit être d'enlever largement ce qui est malade, ce qui peut le devenir, tout en conservant ce qui n'est pas nuisible, ce qui peut

contribuer à assurer la conservation des fonctions de reproduction et de sécrétion interne.

Est-ce à dire que nous rejetons complètement l'opération de Péan? Il ne peut en être ainsi, car, en chirurgie, on ne renonce jamais à une arme aussi belle que l'hystérectomie vaginale; mais nous croyons que ses indications ont bien diminué et diminueront encore.

Nous éliminerons la voie basse pour toutes les salpingites unilatérales, pour toutes les maladies qui offrent des ovaires et trompes douloureux, des poches limitées; pour les cas où l'on peut soupçonner une relation avec l'appareil appendiculaire [1]. Nous les laisserons aussi de côté lorsque nous croirons avoir affaire à ces cas compliqués, dont nous parlions plus haut, où les annexes et l'utérus sont solidement fixés aux organes voisins.

Obs. XVIII. — Un de nos confrères nous prie d'examiner une femme accusant des douleurs abdominales localisées à droite, avec coliques et température de 39°,5. Dans notre premier examen, le palper abdominal étant très douloureux ne put nous renseigner. Le ventre très volumineux était distendu par les anses intestinales dilatées. Le toucher vaginal nous permit de constater à droite de l'utérus une tumeur du volume du poing, douloureuse. Le passé génital de cette femme était peu chargé : âgée de quarante-cinq ans, elle avait été mal réglée depuis sa jeunesse, puis présenta quelques pertes jaunes, avec douleur à la miction. La constipation était opiniâtre, les urines normales.

Laparotomie. — Nous tombons sur une tumeur formée par des adhérences entre l'intestin grêle, le grand épiploon, l'appendice et l'ovaire. La trompe est distendue, l'ovaire disparaît dans un magma inextricable. Résection de l'appendice au ras de son insertion. Après enfouissement du moignon, nous dégageons de haut en bas l'extrémité libre de l'appendice et, en décollant les adhérences, nous arrivons sur l'ovaire et la trompe que nous extirpons. En examinant l'appendice, nous constatons qu'il est perforé en deux endroits, au niveau de l'extrémité adhérente à l'ovaire et à la trompe.

Les suites opératoires furent des plus simples. La malade guérit parfaitement et depuis la guérison s'est maintenue.

Nous la réserverons aux cas de salpingites doubles, où le bassin n'est plus qu'une gangue purulente, où les organes déformés forment une vaste poche qui ne demande qu'à être drainée. L'état général est alors mauvais, et le pronostic moins sombre de l'hystérectomie vaginale nous engagera à nous adresser à elle. Dans ces cas, heu-

1. L'importance du rôle des lésions appendiculaires dans la pathogénie et le traitement des salpingites sera développé plus loin. Citons au passage l'observation suivante (obs. XVIII), qui nous paraît une démonstration des plus probantes de la nécessité de s'abstenir de recourir à l'hystérectomie vaginale quand on soupçonne la coexistence d'une appendicite.

reusement rares, l'opération de Péan-Segond rend des services immenses; elle comporte un choc moins grave, atténue chez les malades les dangers des infections péritonéales et ceux, non moins redoutables, qu'entraînent ces grandes cavités sanguinolentes que l'on crée fatalement en décortiquant de vastes poches adhérentes. L'hystérectomie vaginale a donc des indications spéciales qui justifient pleinement l'étude que nous allons faire de son manuel opératoire.

On a décrit de nombreux procédés d'hystérectomie vaginale; nous n'en retiendrons que quatre, estimant que des modifications de détail ne suffisent pas pour justifier le titre de procédé original; nous décrirons en détail les procédés de Péan, Segond, Quénu, Doyen, les seuls qui nous paraissent mériter une description spéciale.

Voici le procédé de Péan[1] : « Les précautions préliminaires sont les mêmes que pour toutes les opérations de ce genre : purgation, traitement opiacé. Le pubis, les grandes lèvres doivent être rasés, le vagin soigneusement désinfecté et aseptisé par des injections au sublimé. Opérateur et aides doivent se conformer aux règles de l'antisepsie la plus rigoureuse.

« La malade chloroformée et couchée dans le décubitus latéral gauche, le membre inférieur droit replié sur la poitrine, le gauche allongé, l'opérateur se place en face du vagin et fait abaisser ou relever la table d'opération de façon à ce que la malade soit, l'opérateur étant assis, à peu près à la hauteur de la poitrine. L'aide de gauche se tient debout entre la jambe droite repliée et la gauche étendue. L'aide de droite est en dehors de cette dernière. Un troisième aide est chargé de relever la fesse droite ou supérieure.

« Dans un premier temps, les aides placés de chaque côté rétractent, avec quatre valves plates de notre modèle, les parois du vagin, de façon à permettre à l'opérateur de voir les lèvres du col de l'utérus et de les attirer à la vulve avec la pince de Museux, que nous avons fait modifier. Cette pince doit avoir des dents assez larges pour éviter la déchirure du tissu utérin devenu souvent très friable. Le col est alors désinséré dans toute sa hauteur. Pendant cette désinsertion, les vaisseaux de l'espace péritonéo-vaginal saignent presque toujours abondamment. C'est du reste la règle toutes les fois qu'on opère dans une région voisine d'un tissu enflammé. Si l'hémorragie, par son abondance, devient gênante, on l'arrête en plaçant sur les vaisseaux sectionnés quelques pinces hémostatiques. Immédiatement après la désinsertion, on ouvre les culs-de-sac péritonéaux. A

1. Traitement des suppurations d'origine utérine ayant pour siège l'utérus et ses annexes, *Bulletin de l'Académie de Médecine.*

ce moment, lorsque la collection purulente occupe les culs-de-sac ou le tissu péri-utérin, le pus sort en abondance. Mais cet écoulement n'est qu'un épisode sans importance. Qu'il se produise ou non, la règle que suit l'opérateur est toujours la même. Il doit, dans un second temps, lorsque la castration lui paraît indiquée, détacher avec les doigts les faces antérieure et postérieure de l'utérus. Pendant ce temps, et à mesure que ce dégagement a lieu, les valves sont introduites plus profondément, de façon à écarter du champ opératoire le péritoine décollé, et à protéger la vessie et les uretères. Il ne reste plus qu'à pincer et à sectionner les ligaments larges.

« Nous plaçons à cet effet, sur la base de l'un de ces ligaments, deux ou trois pinces-longuettes à mors droits ou courbes, en ayant soin de sectionner toutes les parties pincées avant d'appliquer une nouvelle pince. La section doit être faite le plus près possible du tissu utérin. Il ne faut jamais songer, comme l'ont fait à tort quelques chirurgiens dans le cancer de l'utérus, à pincer d'un seul coup chaque ligament de bas en haut dans toute sa hauteur. En agissant ainsi, on s'expose à serrer entre les mors de la pince un des uretères ou une anse intestinale. L'opérateur doit toujours voir et savoir ce qu'il fait.

« Lorsque l'un des ligaments larges a été sectionné, rien n'est plus facile, s'il n'existe pas d'adhérences, que de faire basculer dans le vagin le fond de l'utérus, de pincer de haut en bas l'autre ligament large et de libérer la matrice. Mais les choses ne se passent pas toujours d'une façon aussi simple. La section progressive de bas en haut de l'un des ligaments larges, d'ailleurs si avantageuse, ne permet pas toujours d'enlever l'utérus d'une seule pièce. Le chirurgien est souvent obligé de recourir au morcellement de cet organe pour arriver à la partie supérieure de l'utérus qu'il peut dès lors facilement dégager des parties voisines, soit par simple décollement, soit par section après pincement préventif. C'est le seul moyen d'enlever cet organe complètement, sans crainte de léser les parties voisines, lorsqu'il existe des adhérences entre lui et les viscères pelviens.

« Telle est la meilleure méthode d'hystérectomie vaginale totale, dans les cas de suppuration de l'utérus et de ses annexes. Lorsque l'utérus a été enlevé, il est facile de se rendre compte de l'état des annexes et d'exciser les trompes et les ovaires si on le juge nécessaire. »

Malgré l'autorité de son nom, malgré son influence incontestée sur les chirurgiens de son époque, Péan eut le sort de beaucoup de novateurs. Sa conduite ne fut pas imitée tant peut-être à cause de la

difficulté d'exécution de son opération que de sa hardiesse de conception; et c'était à Segond, préparé par les leçons du maître, qu'il était réservé de mettre l'hystérectomie vaginale à la portée des chirurgiens. On se rappelle que c'est à la séance du 21 février 1891 que Segond communiqua le résultat d'observations déjà nombreuses, qui lui permirent de compléter l'enseignement de Péan et le conduisirent à décrire son procédé qui dérive de celui de ce chirurgien, mais avec des modifications importantes.

La position de Péan, décubitus latéral gauche, indispensable quand l'utérus est enclavé dans le petit bassin, doit céder le pas, quand cet enclavement n'existe pas, à la position dorso-sacrée, qui expose moins aux fautes d'asepsie. L'ablation est commencée par la désinsertion du col; l'organe est libéré peu à peu par une sorte de grattage juxta-utérin. On le sectionne de façon à former deux valves : l'une antérieure et l'autre postérieure, et on procède par morcellement et par étapes successives, chaque étape comprenant quatre temps principaux (Voir thèse de Baudron).

1° Libération des faces antérieure et postérieure de l'utérus. — 2° Section des ligaments larges. — 3° Division en deux valves de la partie d'utérus libérée par les deux manœuvres précédentes. — 4° Excision des deux valves ainsi obtenues.

L'utérus enlevé, les collections purulentes au milieu desquelles il était enclavé s'ouvrent spontanément, sinon on en produit la rupture avec le doigt. Dans d'autres cas, s'il n'y a pas d'adhérences, il y aura avantage à enlever en même temps que l'utérus les annexes des deux côtés.

Cette technique opératoire n'est pas applicable à tous les cas. Elle nécessite une mobilité relative de l'utérus. Elle ne peut être d'ailleurs employée lorsque l'utérus a acquis, par des poussées inflammatoires successives, un développement hypertrophique considérable. Ces contre-indications ont amené Segond à modifier son premier procédé, en associant au morcellement l'évidement conoïde central. C'est ce qu'il nous expose en 1892 (Voir thèse Baudron).

Les deux premiers temps de ce procédé ne diffèrent pas des deux premiers temps du procédé de Péan. L'évidement ne commence que lorsque le col a été incisé latéralement (Voir Baudron). A ce moment, l'opérateur, maintenant fortement avec une pince de Museux la lèvre antérieure du moignon utérin, peut tenter une hémisection antérieure à la manière de Doyen. Si cette manœuvre ne suffit point à faire descendre l'utérus, on procède alors immédiatement à l'évidement central conoïde.

Armé d'un bistouri courbe, on dessine en plein tissu utérin un

cône dont la base répond à la pince de Museux. Avant de détacher complètement ce cône, on s'amarre avec une pince à deux dents sur la lèvre du cône creux concentrique qu'on vient de tailler, et l'on achève l'ablation du cône plein. La même manœuvre est ainsi répétée en cheminant pas à pas, j'allais dire cône à cône, du col vers le fond de l'utérus. Le point capital de ce procédé, c'est de se tenir toujours sur la ligne médiane de la face antérieure de l'utérus. Si l'on se conforme à ce précepte fondamental, même en exerçant sur l'utérus une traction modérée, on opère pour ainsi dire à blanc. Peu à peu, grâce à la disparition de la paroi antérieure ainsi réséquée par segments coniques successifs, l'organe bascule en avant dans le cul-de-sac antérieur, entraînant avec lui le bord supérieur des ligaments larges. A ce moment seulement, l'opérateur doit songer à l'hémostase. En dehors des annexes, si celles-ci sont entraînées à la suite du corps utérin, en dedans d'elles, pour peu que des adhérences solides les empêchent de descendre, l'opérateur place de haut en bas de petites pinces-longuettes, généralement deux par ligament large. Chaque ligament est sectionné, et les pinces placées de haut en bas retombent en faisant décrire à la portion du ligament qu'elles hémostasient une torsion de 180°. A mesure qu'une pince est placée, on sectionne une étendue de ligament égale à la longueur de ses mors, et, en deux ou trois coups de ciseaux, l'utérus est libéré et l'opération terminée avec quatre ou six pinces.

L'organe ainsi enlevé est un utérus sans col et sans paroi antérieure. Seule, la paroi postérieure a été généralement respectée. Je dis généralement, car, pour peu que des adhérences solides la fixent dans le cul-de-sac de Douglas, il ne faut pas hésiter à la traiter comme la paroi antérieure, à en évider la portion médiane, de telle sorte que l'utérus, réduit à ses deux angles tubaires, s'infléchit au niveau de son fond comme au niveau d'une charnière.

L'utérus enlevé, la recherche et l'ablation des annexes adhérentes sont faites suivant les règles connues.

Ce procédé rend évidemment l'opération plus facile et moins dangereuse, car s'il permet de diminuer petit à petit et progressivement le volume de l'organe à extirper, il met en même temps, d'une manière constante, à l'abri de toute hémorragie.

Müller, en 1882[1], avait indiqué les avantages que l'on retire de l'hémisection verticale pour l'abaissement de l'utérus. Il avait montré que le seul danger à craindre, l'hémorragie résultant de la plaie utérine au moment où on fend la matrice, a peu d'importance :

1. In : Eine Modifikation des vaginalen Totalextirpation des Uterus, *Cent. f. Gyn.*, 1882, n° 6, pages 113, 115.

l'hémisection porte en effet sur le point où il n'y a pas de vaisseaux, et d'ailleurs, par la torsion, la compression et la traction, ou tel autre subterfuge, on peut arriver à réduire au minimum cette hémorragie. C'est de cette manœuvre opératoire proposée par Müller que Quénu a tiré un procédé d'hystérectomie vaginale dont la description se trouve dans les diverses communications de ce chirurgien à la Société de Chirurgie (juillet et octobre 1891, avril 1892) et dans les *Annales de Gynécologie*, 1892. Voici en quelques mots comment il pratique sa section médiane :

« On commence par ouvrir le cul-de-sac postérieur, puis on incise la muqueuse vaginale en avant et on décolle la vessie. Mais, au lieu de placer des pinces à traction, l'une sur la lèvre antérieure, l'autre sur la lèvre postérieure, on les place sur les parties latérales et on coupe le col verticalement entre les deux. On s'est préalablement assuré de la direction de l'utérus, afin de garder son incision dans le plan médian.

« Or, au fur et à mesure que l'on incise l'utérus, et que chaque moitié s'écarte vers les parties latérales, on constate que le corps utérin s'abaisse plus facilement. On achève le décollement et l'ouverture du cul-de-sac péritonéal antérieur, si cela n'était déjà fait. On rapproche de plus en plus ses pinces à traction, toujours latéralement placées, au fond de la matrice, et l'on voit bientôt ce fond venir de lui-même vers les ciseaux. »

Le dernier procédé qui nous reste à décrire est celui de Doyen. Il fut présenté pour la première fois au Congrès de Bruxelles. Nous ne voulons pas ici entrer dans la discussion de la question de priorité qui a été soulevée par Doyen. Nous nous contenterons d'exposer en quelques lignes l'essence de son procédé (Baudron).

« La malade est placée dans la position dorso-sacrée; les jambes sont relevées. L'opérateur n'a qu'un aide assis à sa droite; les instruments sont à leur portée. Le col est saisi latéralement par deux pinces à griffes qui y demeurent fixées jusqu'à la fin de l'opération. L'abaissement étant aussi complet que possible, on incise avec des ciseaux mousses la muqueuse vaginale au pourtour du col. Le cul-de-sac postérieur est rapidement ouvert avec l'index droit, et la face postérieure de l'utérus détachée de ses adhérences, s'il en existe. Il est donc facile d'explorer le petit bassin et de décider si l'utérus doit être sacrifié. La vessie est alors isolée de l'utérus, entraînant avec elle les uretères. Puis les deux pinces du col sont attirées en bas; un court écarteur maintenu par l'aide au-dessus du pubis soulève la vessie. On sectionne de bas en haut la paroi antérieure du col; le cul-de-sac péritonéal vésico-utérin, généralement apparent au-dessous de l'écarteur, est ouvert par le premier ou le second

coup de ciseaux. L'ouverture en est agrandie à l'aide de ces derniers entr'ouverts et agissant comme un instrument mousse, et la lèvre antérieure de la séreuse chargée sur l'écarteur. L'utérus est saisi à droite et à gauche, sur les lèvres de la section médiane, par deux nouvelles pinces à griffes et attiré en bas; un nouveau coup de ciseaux prolonge la section et deux autres pinces saisissent l'organe aussi haut que possible. Les deux pinces immédiatement sous-jacentes sont enlevées pour être appliquées plus haut. La section est prolongée jusque sur le fond de l'utérus, s'il le faut, pour en obtenir l'extraction.

« Lorsque l'utérus est hors de la vulve, il n'a été fait encore aucune hémostase. On détache avec les doigts, s'il y a lieu, et on attire aussi bas que possible les annexes, altérées ou non, et, à ce moment seulement, on songe à l'hémostase. Doyen commence généralement, à moins d'indications contraires, par le ligament large gauche. Le ligament étant saisi à l'aide de la main gauche au delà des annexes, une longue pince à mors élastiques est introduite verticalement, une des branches en avant, l'autre en arrière et fermée modérément, de façon à s'assurer, par le contact direct de ses deux extrémités, que rien ne lui échappe et qu'elle ne saisit aucun organe étranger. La pince est alors serrée au maximum; une deuxième pince plus petite est appliquée au-dessous pour plus de sécurité, et le ligament large sectionné au ras de l'utérus. L'autre ligament est traité de même. Si la grande pince n'a pu être appliquée au-dessus des annexes, on place au delà de l'ovaire et de la trompe une pince plus petite et on les résèque. On adosse avec soin les lambeaux péritonéaux antérieur et postérieur, et le vagin est tamponné avec une compresse stérilisée. »

Doyen a modifié son procédé d'hystérectomie vaginale (Lettre ouverte à Tuffier) en faisant tout d'abord la section des ligaments larges à l'aide de son angiotribe. L'utérus tombe alors à la vulve, et il est facile de l'extirper même sans hémisection [1].

Il nous faudrait sortir des limites de notre sujet si nous voulions examiner ces procédés en détail, ainsi que leurs indications et leurs contre-indications, notre rôle étant surtout de bien établir les avantages et les inconvénients généraux, les indications et contre-indi-

1. Nous n'insisterons pas sur cette modification, malgré les avantages incontestables de l'angiotripsie lorsqu'elle est applicable, avantages dont le principal est de supprimer l'emploi des pinces à demeure, parce que nous croyons que c'est précisément dans les cas qui nous occupent que l'angiotribe sera le plus rarement utilisable. Il faut en effet, pour que l'instrument de Doyen puisse être appliqué, que l'utérus soit aisément mobilisable. Or, le fait se produit rarement dans les annexites.

cations de l'hystérectomie vaginale. Dans les cas spéciaux où la clinique conduit à s'adresser à elle, nous croyons que si l'on trouve un utérus mobile, c'est le procédé de Doyen qu'il faut employer, ou celui de Müller-Quénu, moins rapide et moins brillant que le précédent. Pour peu que l'utérus soit volumineux ou difficilement abaissable, c'est au procédé de Segond ou aux résections transversales successives de Péan qu'il faudra avoir recours; aussi est-il indispensable que le chirurgien, avant d'entreprendre une hystérectomie vaginale, soit familiarisé avec ces diverses manœuvres, pour pouvoir, selon les circonstances, s'adresser à celle qui remplira le mieux l'indication clinique, ou même qu'il puisse emprunter à chacune les éléments nécessaires dans certains cas difficiles et complexes.

V

Laparotomie.

Les résultats obtenus par le traitement abdominal des salpinx sont tels qu'à l'heure actuelle, nous avons peine à comprendre les hésitations et les divergences du début. Cependant les unes et les autres s'expliquent par la nécessité, pour arriver sur les organes malades, de traverser le péritoine, c'est-à-dire une séreuse des plus délicates, rendue, il est vrai, plus résistante à l'infection par des poussées inflammatoires successives, mais qu'il est toujours dangereux d'exposer à une contamination que la nature même de l'affection pour laquelle on opère rend imminente. Il fallait le perfectionnement de l'outillage moderne, le développement des connaissances anatomiques et pathologiques, la régularisation et la simplification des temps opératoires pour pallier les dangers de la laparotomie.

Nous avons décrit deux espèces d'interventions vaginales : incision simple des culs-de-sac, et hystérectomie. Dans les opérations par la voie abdominale, nous décrirons l'ablation simple des annexes : oophoro-salpingectomie, etc., et la castration totale. Cette division théorique est destinée à faciliter l'exposition du sujet. Mais il n'y a pas, et il ne peut y avoir d'opposition à établir entre la salpingectomie et l'hystérectomie : celle-ci est le complément de celle-là. Lorsqu'il a sous les yeux les lésions utéro-annexielles, lorsqu'il voit l'état pathologique des organes, le chirurgien décide s'il pratiquera l'ablation de la totalité de l'appareil utéro-annexiel ou celle de telle ou telle portion qu'il jugera cliniquement nécessaire d'enlever. Il en est ici comme des lésions articulaires, où l'on aura à choisir entre une résection ou une amputation, sans que l'une de ces opérations puisse être opposée à l'autre

L'extirpation des pyo-salpinx par la voie abdominale ne compte qu'un quart de siècle d'existence. Les débuts en ont été modestes : c'étaient de simples incisions des poches purulentes, suivies de drainage, présentant certaines analogies avec la sous-péritonéale, et bien inférieures à cette dernière qui, elle, au moins, respectait la séreuse. Hegar et Lawson Tait se proposaient d'aller se rendre compte de l'état des annexes, de les enlever si elles n'étaient pas trop adhérentes, leurs enveloppes pas trop tendues, de les inciser simplement et de les drainer dans le cas contraire. Les résultats furent, on le comprend du reste, peu satisfaisants. Car, en agissant ainsi, on faisait trop ou trop peu : trop, pour ne pas avoir de l'infection, malgré le drainage, et nous dirons même, à cause du drainage, qui mettait la séreuse en contact direct avec les produits septiques de la poche; trop peu, puisque, à part quelques cas bien rares, on laissait derrière soi une source de produits septiques redoutables, bien que la disparition momentanée des accidents donnât une fausse tranquillité aux chirurgiens.

Aussi Hadra proposait-il [1] de ne demander à l'ouverture abdominale que le moyen de rompre les adhérences des annexes aux organes voisins. En même temps Terrillon, Lucas-Championnière et bien d'autres se contentaient d'évacuer le contenu des trompes, manœuvre à laquelle certains chirurgiens ajoutaient le cathétérisme et le lavage au sublimé. Depuis cette époque, si rapprochée de nous par sa date et si éloignée par le chemin parcouru, la gynécologie, armée enfin de l'outillage moderne, a réalisé cet immense progrès de pouvoir enlever soit les parties malades de l'appareil annexiel, par l'opération que nous décrirons sous le nom d'oophorosalpingectomie, soit la totalité de l'appareil génital, par l'hystérectomie abdominale totale que nous enseigneront les Américains.

Le principal écueil qui arrêtait les novateurs était le danger de la contamination du péritoine; ce n'est qu'à partir du moment où on a su protéger la séreuse que l'on a été autorisé à devenir plus hardi. Cette précaution, nous la réalisons maintenant par l'emploi protecteur de compresses épaisses, isolant parfaitement la séreuse viscérale et la mettant à l'abri de ces jets purulents qui parfois peuvent surprendre l'opérateur le plus habile. L'emploi du plan incliné (position de Trendelenburg), permettant à la masse intestinale de se replier en laissant le bassin vide et libre, donne un large champ opératoire. Nous avons à notre disposition, pour écarter les bords de l'ouverture abdominale et éclairer puissamment les organes sur les-

1. 1885.

quels il faut intervenir, les grandes valves de Doyen, Delagénière, Monprofit, etc.; pour nous permettre d'enlever rapidement les masses menaçantes, tout en nous garant des hémorragies et des déchirures dangereuses, toute la série des pinces clamps qui permettent en quelques minutes de faire l'extraction des organes contenus dans le petit bassin. Nous savons apprécier l'état de tension des poches, l'épaisseur de leurs parois, et par suite, prévoir les manœuvres d'extirpation et les prévenir par l'aspiration de leur contenu.

Si la poche purulente cède pendant son énucléation, le pus ne peut franchir la barrière qui lui a été opposée et, au fur et à mesure que la poche vide son contenu, celui-ci est rapidement épongé, la cavité asséchée; le drainage et les lavages ultérieurs pallieront les dangers d'infection. Enfin, l'instruction chirurgicale, supprimant les tâtonnements du début, permet d'opérer vite, et c'est là une des grandes causes des succès actuels, car il ne faut pas oublier que dans des interventions sur l'abdomen, la longueur de l'opération est un des principaux facteurs du choc.

On voit que les progrès apportés dans les procédés d'intervention abdominale atténuent dans une grande proportion ce danger de l'infection péritonéale, base des critiques dirigées contre l'emploi de la voie abdominale. Nous allons démontrer que la laparotomie donne à la fois plus de facilité, plus de sécurité, permet d'obtenir une guérison plus complète que l'hystérectomie vaginale, tout en n'entraînant pas comme elle des sacrifices irrémédiables.

La large ouverture du péritoine nous permet et, seule, peut nous permettre de bien voir la lésion, de nous rendre exactement compte des positions qu'elle occupe et de pouvoir par conséquent la faire complètement disparaître, sans rien compromettre et sans craindre les reliquats toujours menaçants que laissent derrière elles les interventions par la voie basse. Ce que l'on peut faire surtout, et c'est là ce qui rendra la voie abdominale incomparablement supérieure à la voie vaginale, c'est limiter l'intervention au strict nécessaire et ne pas s'exposer d'emblée à un sacrifice que l'on aurait peut-être pu éviter.

La conservation de la fonction de reproduction, en effet, a une importance dont l'évidence s'impose. L'effort du chirurgien doit donc être de l'assurer. Voici l'histoire d'une malade qui, un an après une intervention partielle, a pu mener à bien une grossesse et accoucher heureusement. Cet exemple à lui seul constitue une défense éloquente de l'emploi de l'opération par la voie abdominale.

Obs. XIX. — R... Augustine, âgée de vingt-trois ans, entre le 31 mai 1900 à l'hôpital de la Conception (salle Sainte-Eugénie, n° 28). Elle a eu il y a deux ans un accouchement normal, puis, dix-huit mois après, des troubles de la menstruation. A son entrée à l'hôpital, le toucher vaginal permet de reconnaître l'ovaire droit sensible, sans que l'utérus, ni l'ovaire gauche ne soient atteints. Un traitement par irrigations chaudes est institué; sous son influence, les règles redeviennent normales, mais les douleurs persistent si bien que la malade demande elle-même une intervention.

Laparotomie, 12 juillet 1900. — Après ouverture de l'abdomen, nous apercevons un chapelet de petits kystes disposés le long d'un pédicule, qui, partant de l'ovaire droit, va se perdre dans le péritoine pariétal de la région du cæcum. La ligature de ce pédicule est faite en plein tissu ovarique. La masse kystique est enlevée avec la plus grande facilité. Les annexes droites sont un peu tuméfiées, mais ne nécessitent pas l'ablation. Les annexes gauches et l'utérus sont sains.

La guérison est obtenue au bout du dixième jour.

Le 15 juillet 1901, elle vient à la Maternité ayant atteint la fin d'une grossesse qu'elle a parfaitement supportée; les dernières règles ont eu lieu du 16 au 19 octobre 1900; les mouvements actifs du fœtus furent perçus vers le milieu du mois de janvier.

L'accouchement eut lieu le 1er août, sans incident, et les suites de couches ont été normales; la paroi abdominale a parfaitement résisté à la distension de la grossesse et, après l'accouchement, elle est parfaitement revenue sur elle-même sans donner la moindre menace d'éventration.

Un fait pareil (et les exemples analogues sont loin d'être rares) est un argument irrécusable de la supériorité de la chirurgie conservatrice des annexes.

Quand on a les lésions sous les yeux, que l'on voit exactement la nature, l'étendue du mal, on peut enlever la partie malade, on peut systématiquement supprimer les ovaires et les trompes, conservant l'utérus comme support du plancher pelvien ; on peut enfin, s'il est infecté, et irrémédiablement perdu, constituant une menace pour l'avenir, sacrifier utérus et annexes. Chacune de ces opérations compte des succès, des guérisons ; chacune a des défenseurs et des détracteurs, chacune enfin présente des arguments pour la défendre, des objections pour la combattre. Nous allons exposer tout d'abord le manuel opératoire de la salpingectomie, et nous en verrons ensuite les avantages et les inconvénients que l'on peut en retirer.

Oophoro-salpingectomies.

On a donné le nom d'oophoro-salpingectomies à une série d'opérations ayant pour principe de s'attaquer aux annexes et de respecter l'utérus. Monprofit, dans son excellente monographie, veut, si l'on

admet cette dénomination, joindre l'idée que l'opération ne se pratique que sur des lésions de petit volume des annexes, et généralement des deux côtés, et demande l'emploi d'un autre terme pour les opérations pratiquées sur un côté ou sur un seul des organes contenus dans les ligaments larges. La dénomination d'oophorosalpingectomie s'applique à une intervention aussi curative que possible, et en même temps aussi conservatrice que l'intérêt de la malade le permet. Selon les cas, on peut avoir à enlever les deux annexes, une seule, une partie des deux, ou bien encore une partie d'une seule ; ce qui fait que nous sommes entraînés à envisager l'ablation simultanée, l'ablation partielle, l'oophorectomie et la salpingectomie, qui d'ailleurs peuvent à leur tour prendre différentes combinaisons selon que l'on enlève les deux trompes et les deux ovaires du même côté, ou un ovaire et une trompe de deux côtés différents.

L'idée générale de l'intervention, les grandes règles, sont communes à tous les chirurgiens; dans les détails, au contraire, chacun adopte certaines manœuvres qui lui sont personnelles. Nous allons exposer les règles générales, en nous inspirant à la fois de notre expérience personnelle et de ce qu'ont décrit tour à tour Terrier, Monprofit, Pozzi, Legueu, etc.

Nous passons sous silence la préparation de la malade : ce qui ne veut pas dire qu'elle ait peu d'importance, loin de là ; mais, pour aborder la chirurgie abdominale, il faut savoir appliquer très exactement les règles de désinfection de la peau du sujet, des mains de l'opérateur, des instruments, des compresses, etc.

Le mode d'anesthésie n'est pas sans intérêt. Nous employons le chloroforme ou l'éther selon l'état des bronches, en faisant précéder leur emploi par l'administration du kélène poussée jusqu'au sommeil complet[1], qui rend l'anesthésie plus rapide, plus profonde, et permet d'employer une quantité beaucoup plus réduite d'anesthésique pendant l'intervention. Quand l'opération est longue, le sujet déprimé, nous nous sommes toujours bien trouvés de la méthode mixte suivante : kélène et éther, pour produire une narcose rapide, que l'on entretient ensuite avec la plus grande facilité par des doses infimes de chloroforme. Enfin, dans des cas plus graves encore, chez des cardiaques avancés par exemple, on se servira avec succès d'un mélange d'éther, alcool, chloroforme, dont l'avantage est, en même

1. Notre procédé est le même que celui employé par Doyen; il nous a toujours donné d'excellents résultats. Rappelons à ce sujet les intéressantes discussions et communications sur l'anesthésie générale des mois de janvier et février 1901 (Société de Chirurgie et Académie de Médecine).

temps qu'il produit l'anesthésie, de soutenir la tension artérielle.

La position déclive sera employée; la malade y sera placée aussitôt l'incision de l'abdomen terminée, et on l'abandonnera au moment des sutures.

L'incision varie avec l'étendue soupçonnée des lésions. Quand il s'agit d'un cas grave et difficile, il ne faut pas hésiter à la faire grande : c'est le seul moyen d'avoir du jour. Au contraire, dans les cas de moyenne intensité, il la vaut mieux petite, quitte à l'agrandir ensuite. Aux cas particuliers correspondent des incisions spéciales. Segond a décrit une incision en demi-lune, parallèle à la branche horizontale du pubis, allant jusqu'à l'aponévrose; puis, la peau étant fortement rétractée, les plans sous-jacents sont incisés verticalement. Cette incision est applicable dans les lésions très petites, ovaires kystiques douloureux par exemple.

Le péritoine sectionné, deux cas peuvent se présenter. L'épiploon n'a pas contracté d'adhérences, il suit de lui-même le mouvement de descente des anses intestinales, et il n'y a plus qu'à protéger la cavité péritonéale; — ou bien il adhère aux annexes et les cache. Price (1887), en pareille circonstance, fit deux trous à l'épiploon et intervint par ces orifices artificiels; on ne peut que déconseiller pareille manœuvre, justement condamnée par Delbet et Monprofit; la meilleure conduite à tenir est de décoller l'épiploon par clivage avec l'ongle. Mais, si des adhérences intimes l'unissent aux annexes, il est préférable de ne pas trop persister, car on s'exposerait à rompre une poche purulente avant d'être protégé contre l'irruption du pus; il vaut mieux le sectionner au-dessus de la ligne d'insertion, en liant les vaisseaux qui saignent, ou mieux encore, en plaçant sur la tranche de section un surjet à grands points.

Tout autrement dangereuses sont les adhérences qui unissent l'intestin aux annexes. En présence de celles-ci, les chirurgiens peu rompus aux manœuvres de la gynécologie peuvent être décontenancés, et il en est qui, comme Mille, ont refermé le ventre. Ce n'est pas un exemple à suivre; il y a toujours, dans ces agglomérations, un point faible, moins adhérent que les autres, et c'est par là qu'il faut attaquer. Si l'intestin grêle et le gros intestin ont tous deux contracté des adhérences, le clivage doit être amorcé sur le gros intestin où elles sont toujours moins solides. L'S iliaque, qui est très souvent en connexions intimes avec les annexes, se sépare aisément. L'intestin grêle, au contraire, tient solidement et forme un noyau épais et solide avec l'utérus, comme avec les annexes; ici l'attention doit redoubler. Si les adhérences existent entre l'intestin grêle, l'utérus et les annexes, il faut commencer à cliver sur l'utérus.

Celui-ci, en effet, est plus résistant, il n'a pas au-dessous de sa surface des poches purulentes prêtes à crever, et il peut perdre impunément une partie de son revêtement. Une fois détaché de l'utérus, l'intestin grêle le sera aussi des poches annexielles. Dans le cours de cette libération, il faut se souvenir de ne jamais tirer sur la partie d'intestin libérée. Une traction même modérée peut avoir des conséquences graves, en entraînant la rupture des poches purulentes ou des parois intestinales. C'est ce qui nous est arrivé dans le cas suivant.

Obs. XX. — G..., âgée de vingt-quatre ans, tailleuse, réglée à treize ans, mariée à dix-huit ans, avortement quinze mois après son mariage (troisième mois de la gestation); quelque temps après, péritonite. Il y a deux ans, avortement au cinquième mois, leucorrhée, douleurs ovariques. Souffre depuis ce moment-là. Entre à l'hôpital avec le diagnostic de salpingite suppurée double.

Laparotomie, le 28 mai 1900 : décollement de l'épiploon qui descend très bas. L'intestin grêle fait corps avec le sommet de l'utérus et les annexes droites. Le décollement se fait assez bien, excepté celui de l'anse intestinale qui adhère très fortement à l'extrémité du ligament large. Une déchirure se produit qui nécessite une entérorraphie circulaire avec trois plans de suture. Résection de l'appendice. La malade est ensuite placée en position de Trendelenbourg. A droite, dôme purulent, développé dans le ligament large. Ponction donnant issue à 200 grammes de pus verdâtre. Incision du péritoine sur la face antérieure de l'utérus. Ligature et section des utérines. Décollement de la vessie. Incision de la muqueuse vaginale au ras et en avant du col, puis sur tout son pourtour; une poche se crève qui s'écoule sur le vagin; décollement de la poche droite vidée et d'une autre qui avait passé inaperçue. Ligature du pédicule externe. Décollement des masses latérales. Ligature de l'utéro-ovarienne gauche. Péritonisation. Drainage vaginal et Mikulicz.

Sort guérie complètement le 15 juin 1900.

Il faut proscrire l'usage des instruments tranchants; avec de la patience et un clivage doux et méthodique, on arrive petit à petit au but que l'on poursuit.

Après cette série de manœuvres, l'intestin est libéré. Il faut l'examiner avec soin; en détachant les adhérences, la séreuse a pu être entamée par places; pour peu que l'érosion de la séreuse ait une certaine importance et si, à plus forte raison, la tunique moyenne a été intéressée, il faut réparer cette brèche par une suture à la Lembert.

Cette partie de l'intervention est particulièrement délicate et d'une importance extrême. On n'apportera jamais trop d'attention à

l'examen de l'intestin, et on ne saurait prendre trop de précautions pour assurer son intégrité. Nous venons de dire qu'une perte de substance limitée comportait l'application d'une suture séro-séreuse sur un ou deux plans superposés. On agira ainsi dans les cas de petites ulcérations isolées et suffisamment distantes les unes des autres. Mais il n'est pas rare, et nous en avons eu des exemples, de trouver une anse intestinale contournée sur elle-même, formant une masse enchevêtrée et adhérente au reste de l'intestin et aux annexes. Dans ces cas, quelles que soient les précautions prises, la perforation est inévitable, immédiate ou secondaire. Elle va se faire sur une série de points et, si l'on voulait se contenter de la suture dont nous avons parlé, on s'exposerait à des accidents ultérieurs de perforation par sphacèle ou de rétrécissement intestinal. Dans le cas même où la perforation n'est pas complète, quel danger que ces intestins dépouillés de la séreuse sur une large surface, prêts à se rompre et à infecter ultérieurement le péritoine, à produire un anus contre nature! En pareil cas, il n'y a pas à hésiter, et le mieux est de placer en amont et en aval des pinces élastiques, de sacrifier la portion d'anse menacée, et de pratiquer l'entérorraphie circulaire sur les portions saines[1]. Cette conduite est certainement plus rapide et moins dangereuse que la suture simple. Nous l'avons suivie avec succès et elle n'allonge que très peu l'opération.

Heureusement ces cas sont rares, et la plupart du temps, avec de la patience et de la douceur, on arrive à isoler l'intestin sans le léser.

Libres primitivement ou libérées de leurs adhérences, les anses intestinales descendent vers le diaphragme, sous l'effet de la pesanteur; la région utéro-annexielle va se présenter à nos yeux. Le premier soin doit être avant tout de rechercher l'utérus. Parfois, par suite de la poussée due au tamponnement du vagin avant l'intervention, il vient de lui-même au-devant de l'opérateur. D'autres fois il est masqué, tombé en arrière dans le Douglas; il faudra aller chercher sa face postérieure, la soulever et l'attirer en haut. On peut bien être trompé par l'existence d'une poche revêtue d'enveloppes épaisses et simulant au premier abord la matrice, comme dans l'observation que nous allons citer. L'examen des rapports permettra de rectifier l'erreur.

Obs. XXI. — C... Marie, trente-quatre ans, tailleuse. Réglée régulièrement depuis l'âge de quinze ans. Avortement à deux mois de gestation, il y a quatre ans. Depuis ce moment, phénomènes inflammatoires, qui se sont accrus depuis quelques mois et sont arrivés au paroxysme huit jours

1. Voir Observation XIX.

auparavant. Entrée à l'hôpital le 1er octobre 1901, avec des signes de pelvi-péritonite. A cause du mauvais état général, la malade n'est opérée que le 28 du même mois et, pendant ce temps, elle est soumise à un traitement approprié pour reconstituer son organisme.

Laparotomie, le 28 octobre. Le détroit supérieur est occupé par une tumeur volumineuse, à parois résistantes, qui adhèrent à la vessie en avant, au rectum en arrière, et latéralement au côlon pelvien. L'utérus antéfléchi est complètement masqué; quelques adhérences à l'épiploon et au mésentère sont décollées. L'énucléation de la tumeur, facile en avant, devient très difficile sur le rectum; après son extraction, on se trouve en présence d'une vaste cavité où se produit une hémorragie en nappe. Nous apercevons alors une série de petites tumeurs occupant le ligament gauche. Nous les enlevons par clivage dirigé de dedans en dehors et de bas en haut. Ligature du pédicule externe. Drainage à la Mikulicz. La guérison est complète à la sortie de la malade, le 14 novembre.

L'utérus examiné, le chirurgien porte ses investigations sur les annexes : il se rend compte de la disposition générale des ligaments larges, des lésions variées des trompes et des ovaires, du nombre, de la situation des poches purulentes, de leur consistance, et de leurs connexions. Pendant cet examen, il pourra parfois contourner la tumeur; ces cas éminemment favorables sont exceptionnels et ne nous arrêteront pas. D'autres fois au contraire, il verra apparaître ces lésions multiples et graves, bien faites pour décourager un opérateur qui ne serait pas rompu aux difficultés de ce genre d'interventions, dans lesquelles il se trouve en présence de ces surfaces mamelonnées, adhérentes à l'intestin grêle, à l'S iliaque, à l'épiploon, à la vessie, formant comme un rideau sur le plancher pelvien, avec des élevures éloignées de distance en distance, qui ne sont autres que des foyers purulents, des organes déformés, ayant perdu leurs rapports et leur consistance ordinaires. On comprend qu'en pareille circonstance le premier mouvement ait pu être de renoncer à l'intervention. Or, il n'y a pas de salpingites impossibles à opérer; ce n'est qu'une question d'habitude, de sang-froid, de dextérité; du reste, ces cas si graves relèvent de l'hystérectomie seule, et nous les retrouvons au chapitre qui traite de cette intervention. Par élimination, il ne nous reste plus à envisager que les cas de moyenne intensité.

Ici, la tumeur adhère ordinairement à l'utérus par un pédicule de hauteur variable, mais généralement assez important; car il contient la trompe, le ligament de l'ovaire et la partie supérieure du ligament large très épaissi par les phénomènes inflammatoires. En dehors et à gauche, le ligament large forme le pédicule externe.

A droite, il faut ajouter le ligament appendiculo-ovarique et, sans préjuger des difficultés et des causes d'erreur qu'entraîne sa présence (l'étude en sera faite plus loin), nous pouvons dire qu'il complique singulièrement l'opération.

Il faut pédiculiser la tumeur; pour cela, plusieurs modes opératoires ont été préconisés. Au premier abord, le procédé le plus simple paraît être d'attaquer par l'attache externe, pour ensuite décoller de proche en proche et terminer par le pédicule interne. Pareille conduite serait au contraire une source d'accidents et de difficultés. La clef de ce passage difficile est en dedans, au ras de l'utérus; c'est par là que se fera plus aisément la décortication des salpinx, que l'amorce du clivage sera plus facile. D'ailleurs, il ne peut y avoir de règle absolue; ce sont surtout les indications cliniques qui guideront l'opérateur; parfois on pourra isoler avec le doigt la trompe, d'une part, le ligament de l'ovaire, de l'autre, faire deux ligatures isolées, et sectionner la trompe au thermo-cautère de manière à assurer davantage encore l'asepsie, puis sectionner de même le ligament utéro-ovarien : c'est là de beaucoup la meilleure conduite à tenir; mais il est des cas où l'on est en présence de pédicules larges et épais, impossibles à dissocier. On passera alors un fil au moyen d'une aiguille mousse, traversant le pédicule de part en part en son milieu, et on fera la ligature en masse (bien inférieure à la précédente)[1].

Obs. XXII. — C..., quarante ans, atteinte de fibrome volumineux (8 k. 600), est opérée en mars 1900 à l'hôpital de la Conception. Nous fîmes une hystérectomie supra-vaginale; la guérison eut lieu sans incident. En juillet, elle vient se plaindre de troubles urinaires ayant débuté par du ténesme vésical, des douleurs, de la polyurie et ayant abouti à une fistule vésico-vaginale. Pendant plusieurs mois nous avons fait lavage sur lavage, antisepsie vésicale et rénale, etc., proposé à la malade une intervention curative. Tout cela sans succès : la malade, comme l'affection, était rebelle à toute tentative de guérison. Le 6 octobre, nous aperçûmes au sommet de la fistule une saillie blanchâtre. Une pince placée sur elle amena par une légère traction un fil de soie incrusté de sels calcaires; c'était celui qui étreignait le pédicule utérin; huit jours après, la vessie était complètement cicatrisée. Il y avait eu ici perforation vésicale par ulcération de la paroi, due aux phénomènes inflammatoires que le fil de soie avait provoqués.

1. Dans les ligatures en masse du pédicule interne, comme dans celles du segment inférieur de l'utérus et l'hystérectomie sub-totale, nous croyons important d'appeler l'attention sur la nécessité de n'employer que le catgut et de renoncer aux fils de soie volumineux. Ceux-ci, en effet, ne s'enkystent que très rarement et, par un travail à peu près constant, ils arrivent à s'extérioriser. Malheureusement toutes les voies leur sont bonnes pour arriver à ce but et ils peuvent causer aux opérées de sérieuses complications. On nous permettra à ce sujet de citer les faits des obs. XXII, XXIII et XXIV.

Obs. XXIII. — Une autre malade qui avait été opérée à l'Hôtel-Dieu après avoir subi une castration à Lyon, vint il y a un mois se plaindre à nous d'avoir des douleurs et de l'hémorragie vaginale. Nous aperçûmes au-dessus et en avant de la cicatrice un point blanchâtre. C'était l'extrémité d'un fil que nous amenâmes au dehors comme dans l'observation précédente. Immédiatement tout rentra dans l'ordre.

Obs. XXIV. — La nommée B..., trente-huit ans, opérée pour fibrome volumineux en novembre 1900 (la tumeur pesait 9 k. 800). Hystérectomie supra-vaginale. Est restée treize mois complètement guérie, ne présentant rien de particulier, et ayant repris au contraire une santé florissante. Les troubles vésicaux ont commencé à se manifester en janvier 1902 ; il y a eu des urines teintées de sang, de la dysurie, puis une fistule vésico-vaginale s'est établie.

Le 1er mars, cette femme, qui habite la campagne, est venue nous voir sur le conseil de son accoucheuse, et, comme dans l'observation XXII, nous avons aperçu une saillie blanchâtre : c'était le fil qui avait servi à la suture du pédicule; il vint facilement par traction, et depuis la malade n'a plus aucun trouble.

Malgré l'heureuse terminaison de cette complication dans ces trois observations, il est bien évident qu'il faut tout faire pour éviter de la voir se produire : d'où l'indication absolue de n'employer que des fils résorbables.

D'autres fois, contre l'utérus et adhérant à lui, se trouve une poche purulente qui semble faire corps avec l'organe. La difficulté est alors très grande. On arrive cependant à la vaincre, en clivant petit à petit avec l'ongle et en mordant s'il le faut dans le tissu utérin lui-même; en pareil cas, il vaut mieux avoir recours à l'hystérectomie.

Le pédicule interne est lié et sectionné; avant de passer à la pédiculisation externe, nous conseillons de détacher les annexes du ligament large. En général, elles se trouvent dans la partie postérieure de ce ligament et peuvent facilement en être décollées. D'autres fois les adhérences sont telles que de prime d'abord il semble que le ligament doit être enlevé en totalité. Dans une circonstance analogue, Mundé lia le ligament large en dehors et en dedans, puis coupa entre les ligatures; à ce sujet, Monprofit fait remarquer avec juste raison que si l'on agissait ainsi, il faudrait prendre garde à l'uretère et que c'est un heureux hasard qu'il n'ait pas été sectionné par Mundé. Le ligament large doit du reste être évité, car il peut toujours être dédoublé et par cette maneuvre, on isole sa face antérieure des poches purulentes et l'on protège par conséquent la zone uretérale. Cet isolement est possible même dans le cas de poches pleines de pus ou de sang, de salpingites rompues ou infiltrées dans le ligament large, ou bien quand l'ovaire purulent paraît, par

suite de ses enveloppes de néo-formation, inclus dans le ligament, et faire corps avec lui. Il faut, pendant les manœuvres de décollement, protéger avec soin la face antérieure du ligament large et surtout veiller à l'uretère. Suivant le bord de l'utérus, le doigt gagne la face profonde du ligament large pour chercher un plan de clivage et faire la décortication de bas en haut, de dedans en dehors et d'arrière en avant. Il y a une raison à cette marche qui de prime abord pourrait paraître anormale[1]. C'est que l'épaississement du ligament large, qui a lieu par suite de la production néo-membraneuse consécutive à la réaction inflammatoire, est plus considérable là où les conditions anatomiques ont permis aux exsudats de se déposer en plus grand nombre, c'est-à-dire dans sa partie supérieure. Au-dessous, au contraire, les adhérences sont bien plus lâches et se laisseront plus aisément diviser.

Enfin, dans quelques cas rares, malgré tous les efforts, toute la peine que l'on peut prendre, il est parfaitement impossible d'isoler et d'énucléer la poche salpingienne; ceci arrive surtout dans les pyo-salpingites anciennes, avec pelvi-péritonite très accusée, et dans quelques cas de grossesse extra-utérine tubo-ovarique; on est contraint alors de se conduire comme dans le cas de kyste de l'ovaire complètement adhérent et de faire une marsupialisation abdominale de la poche annexielle[2] ».

Le décollement supérieur terminé, nous arrivons au pédicule externe. Ici la manœuvre est facile. Les annexes que nous avons enlevées, isolées, nous permettent de le charger sur le doigt. Il ne faut pas se borner à une ligature en masse; mieux vaut dissocier les attaches du ligament pour pouvoir ne lier que l'artère et la veine sans englober une masse de tissus.

A droite, la manœuvre est souvent plus complexe. Au moment où le pédicule est isolé, chargé sur l'index, il arrive fréquemment que l'on perçoit, roulant sous le doigt, un cordon épais, volumineux, plongeant en bas vers la partie antérieure du ligament large, où il affecte de prendre une direction oblique en avant et en dedans. Ce cordon poursuivi en haut paraît se diriger vers le rein droit; sa consistance, sa direction, sa situation font au premier abord penser à l'uretère. Mais ce dernier n'est pas situé dans un plan aussi superficiel et ses rapports ne sont pas les mêmes. La dissection montre que l'on est en présence de l'appendice qui vient se fixer dans la partie antérieure du ligament large; cette disposition est fré-

1. Elle a été jugée telle par Reynier (discussion du procédé de Richelot, *Soc. de Chir.*).
2. Monprofit, *Arch. prov. de Chir.*, 18 octobre 1901.

quente[1]. En pareil cas, il faut rapidement pratiquer la résection de l'appendice et revenir à l'extraction des annexes.

Telle est dans ses grandes lignes la conduite à tenir pour la salpingectomie, dans les cas de moyenne intensité. Mais, nous le répétons encore, nous sommes ici en pleine clinique, et la clinique ne procède pas par règles immuables; aussi devrons-nous parfois modifier notre manière de faire. Nous pourrons nous trouver en présence de cette forme particulière d'annexite suppurée, où l'on trouve dans le ligament large une véritable tumeur bien circonscrite, à enveloppe résistante, masquant les parties sous-jacentes et empêchant l'extirpation des annexes par le procédé que nous avons décrit. Dans ces cas, on se trouvera bien de la manœuvre suivante.

Le ligament large sera incisé au-dessus de la saillie provoquée par la collection enkystée; par la boutonnière ainsi produite, avec le doigt ou avec un instrument mousse, on agrandira l'ouverture; puis on décortiquera et on enlèvera la tumeur. Le reste des annexes devient plus facilement énucléable, si les lésions sont telles qu'il faille les sacrifier; mais, et c'est là un grand avantage de cette façon de procéder, après l'extraction de la poche, on peut se rendre un compte exact de l'état de l'ovaire, de celui de la trompe et, s'ils sont en bon état, conserver l'un de ces organes ou tous les deux. Cependant, tout en conseillant d'être conservateur si la chose est possible, rappelons qu'il y a souvent d'autres poches situées plus loin, pouvant, à cause de leur petite dimension, passer inaperçues et occasionner plus tard des récidives et des complications regrettables.

L'attention de l'opérateur doit redoubler en présence de poches purulentes, qui menacent de vider leur contenu dans le péritoine. Le danger est grand. Quelque bien protégée que soit la séreuse, il suffit de quelques gouttes de pus pour donner lieu aux pires accidents. Aussi, dans ces cas, est-il tout indiqué d'évacuer le pus par aspiration, mais sans aller jusqu'à asséchement complet. En enlevant le trocart, on place sur le point ponctionné une pince à kyste et on continue l'opération. Cette pince ne peut servir qu'à l'obturation de l'ouverture faite par le trocart; jamais il ne faut exercer sur elle la moindre traction, le tissu sur lequel elle prend son point d'appui étant extrêmement friable.

Outre la rupture de poches purulentes, pendant l'exécution des différentes manœuvres que nous avons décrites, d'autres accidents peuvent se produire avec lesquels il faut compter.

1. Voir Observations XVIII-XIX.

HÉMORRAGIES. — L'hémorragie peut être primitive ou secondaire, selon qu'elle se manifeste au moment de l'intervention ou après elle; en jet ou en nappe, selon qu'elle tire son origine d'un vaisseau sectionné ou du décollement des adhérences. L'artère qui saigne le plus souvent est l'utéro-ovarienne, si on n'a pas pris soin de l'isoler en faisant la ligature du pédicule externe. Pendant l'opération, cet incident est sans importance. Il entraînerait au contraire, après fermeture de l'abdomen, de graves conséquences, et c'est pour les éviter que nous avons conseillé de ne pas lier en masse le pédicule, mais au contraire, d'en isoler les éléments et de lier avec un fil fin l'extrémité du vaisseau. Si les circonstances ont forcé de pratiquer une ligature en masse, il est bon de saisir dans la tranche du moignon, avec une pince, l'extrémité saillante de l'artère et d'appliquer par-dessus une ligature de sûreté; après avoir pris cette précaution, si l'artère glisse et sort de la ligature pédiculaire mal serrée, ce sera impunément. Il pourrait se faire, comme le dit Terrier, que le pédicule externe soit très voisin de l'origine des vaisseaux, ce qui pourrait occasionner de graves hémorragies. La chose est anatomiquement possible, mais nous ne sachons pas qu'aucune observation confirmative en ait été publiée.

L'état pathologique des tuniques artérielles doit être envisagé. Nous avons tous eu occasion de rencontrer dans d'anciennes salpingites, des artères utérines et utéro-ovariennes atteintes de dégénérescence.

Moins fréquemment que dans le cancer, mais quelquefois cependant, les vaisseaux altérés deviennent cassants, s'effritent sous la ligature qui les étreint, et l'hémorragie peut devenir difficile à arrêter; en pareil cas, il faut renoncer à l'emploi des pinces hémostatiques; on arrivera plus facilement au but en passant, au moyen d'une aiguille courbe, un fil de catgut au-dessous du vaisseau et en chargeant avec l'artère un peu de tissu avoisinant; la ligature pourra être suffisamment serrée sans sectionner l'artère. D'autres hémorragies sont plus difficiles à arrêter : ce sont celles qui se produisent par la section au ras de l'utérus du ligament utéro-ovarien et du ligament large épaissi; quand on est obligé de serrer de près la matrice, on est exposé à des jets artériels et veineux qui sont d'autant plus gênants que les pinces à forcipressure déchirent sans succès le tissu utérin, rendu friable par les inflammations qu'il a subies. En pareil cas, on se trouve bien alors d'imiter la manœuvre conseillée par Terrier, c'est-à-dire de suturer la plaie utérine soit par quelques points séparés, soit, mieux, par un surjet au catgut. Il ne faut pas, à notre avis, essayer du thermocautère

comme hémostatique. Le fer rouge, en effet, creuse davantage le tissu utérin, n'arrête nullement le sang, et rend simplement plus difficile au chirurgien une meilleure hémostase.

Rappelons-nous enfin que si, par suite de circonstances spéciales, on ne pouvait se rendre maître de l'hémorragie, il existe une ressource ultime, celle d'enlever l'organe qui saigne, de faire l'hystérectomie.

Contre l'hémorragie en nappe, la conduite à tenir n'est plus la même. Celle-ci se produit en général sur une plus large surface; elle masque le champ opératoire, gêne l'opérateur; très difficile à arrêter, elle expose la malade à s'affaiblir; enfin, ces petites hémorragies capillaires ouvrent à l'infection ultérieure une série de portes qu'il faudrait fermer. Elles sont produites en général par le décollement des adhérences pelviennes et ont le caractère de l'hémorragie capillaire, bien que parfois il y ait des orifices veineux qui saignent abondamment. Les moyens d'action dont nous disposons contre elles sont d'abord la compression faite au moyen d'une série de gazes tassées fortement et laissées en place dans la cavité. Cette compression méthodique exercée pendant un certain temps arrête souvent l'hémorragie, et c'est un moyen auquel il faut toujours s'adresser dans les annexites doubles, lorsque l'on a encore le côté opposé à opérer. Pendant qu'on interviendra sur celui-ci, l'hémostase provisoire pourra devenir définitive. En cas d'échec, on pourra essayer l'emploi de liquides très chauds; ce moyen réussit parfois, mais il faut ne s'en servir qu'avec réserve, car il est infidèle et l'on peut, si la température n'est pas assez élevée, augmenter l'écoulement du sang.

Nous sommes également peu partisans de l'emploi du thermocautère. Rares sont les cas où cet instrument a pu rendre service; il faut se trouver en présence de très petites surfaces saignantes, autrement c'est une eschare que l'on prépare; d'ailleurs, bien souvent le thermocautère transforme une hémorragie superficielle en une plus profonde, plus difficile encore à arrêter. Si le sang provient des parties antérieure et postérieure des ligaments larges, on pourra s'en rendre maître pendant la manœuvre de péritonisation, en faisant une sorte de capitonnage au lieu du simple surjet. Cette manœuvre est inutilisable pour les suintements de la surface inférieure, malheureusement les plus nombreux. Si la compression n'a pas suffi, si l'hémorragie est assez abondante pour mériter l'attention, il faut faire le tamponnement; celui-ci peut être exécuté de diverses façons. Si la péritonisation est possible, le meilleur manuel opératoire est d'inciser le cul-de-sac, de faire passer par là l'extré-

mité de la gaze tampon, de placer la partie supérieure et le corps de la gaze dans la cavité du ligament large où se trouvait la poche salpingienne, et de refermer le péritoine par-dessus. La cavité péritonéale est ainsi fermée, le sang ne peut plus y pénétrer et, s'il se produit un excès de pression, il y a au-dessous une soupape de sûreté qui donne issue au sérum sanguin; la compression exercée par le tampon arrêtera l'hémorragie. Si au contraire la disposition des lésions rend impossible la péritonisation, il faut, comme le conseillait Mikulicz, tamponner avec des gazes disposées en une série de compresses longuettes grossissant en se rapprochant de la partie inférieure et enveloppées dans une grande gaze dont le centre sera ramené par un fil qui sort de la cavité et qui est maintenu au dehors. On pourra laisser en place ce tampon trois ou quatre jours, et, au bout de ce temps, enlever peu à peu les mèches centrales pour, à la fin, ramener au dehors la gaze enveloppante, que l'on attire par le pôle inférieur sur lequel est fixé le fil.

Enfin, ici comme dans l'hémorragie de l'utérine, il reste une dernière ressource : l'hystérectomie (Tauffer, 4 fois, Routier, 1). Mais on n'y aura recours que dans les cas extrêmes, car le tamponnement permettra en général de venir à bout de l'écoulement sanguin.

Une seconde catégorie d'accidents est la blessure de différents organes, intestin, vessie, uretère, etc., dont les conséquences sont assez graves pour nécessiter de la part du chirurgien un redoublement de prudence pendant le décollement des adhérences. Une déchirure de la vessie est-elle produite, il faut immédiatement la refermer par la suture, ce qui, en général, atténuera les suites de cet accident. Il faudra en outre laisser une sonde à demeure, afin que l'évacuation continue de l'urine empêche la distension de la vessie et par suite l'inondation du péritoine. On agira de même pour le rectum, bien que les exemples ne soient pas rares d'une guérison rapide sans suture. Il nous est arrivé dans le cours d'une salpingectomie, après extraction de tumeurs purulentes contenues dans le ligament large, en voulant traverser le Douglas par une gaze servant de drain vaginal, de charger l'extrémité de celle-ci sur une pince courbe, puis de forcer sur l'instrument pour pénétrer dans le vagin ; la cloison céda, mais l'élan donné à la pince fit que le rectum fut entamé. Nous laissâmes la gaze obturer l'orifice et constipâmes la malade pendant quelques jours; le péritoine avait été soigneusement suturé au-dessus. Six jours après, nous retirâmes la gaze et sans aucun accident, la malade guérit parfaitement. Plus fréquentes et plus graves encore sont les déchirures de l'intestin ; nous en avons déjà parlé en traitant du décollement de cet organe, et nous renver-

rons sur ce sujet à ce que nous avons déjà dit précédemment. D'autres lésions importantes sont les déchirures de l'uretère ; mortelles si elles passent inaperçues, elles constituent des complications graves par elles-mêmes et par les interventions qu'elles nécessitent. Dans le cas où pareil accident arriverait, la conduite à tenir peut varier selon les circonstances. On peut affronter les deux extrémités sectionnées bout à bout, aboucher l'uretère dans la vessie, l'aboucher dans le rectum ou le fixer à la peau. De ces divers moyens, l'idéal serait sans doute l'adossement des surfaces sectionnées, mais il demande des conditions spéciales pour réussir[1]. L'abouchement dans la vessie, plus praticable, est à conseiller; il faut, pour le mener à bien, donner plus d'étendue au champ opératoire et enlever l'utérus gênant pour cette manœuvre. Les deux autres manœuvres, abouchement à l'intestin et à la peau, constituent des pis aller surtout le dernier, et ne sont que le prologue d'une néphrectomie qui s'imposera tôt ou tard à la suite de la néphrite ascendante qui va se développer. Celle-ci n'existerait-elle pas que, dans les cas d'abouchement à la peau, les phénomènes inflammatoires produits par l'écoulement de l'urine la rendraient inévitable. En mai 1898, nous trouvâmes dans le service du Dr Vidal, que nous suppléions, une malade opérée pour une salpingite par le Dr J..., lequel, dans le cours de l'intervention, avait sectionné l'uretère droit. S'étant aperçu de l'accident, il fixa l'uretère à la peau, et il se développa du côté du rein des phénomènes d'infection tels que la malade dut entrer à l'hôpital pour y subir une néphrectomie lombaire.

Une autre catégorie d'accidents est la possibilité de rupture des poches purulentes; nous avons appris à nous mettre en garde contre les collections volumineuses par l'aspiration du pus qu'elles contiennent ; malheureusement il pourra se produire des cas particuliers où les enveloppes sont si amincies, si distendues, qu'au moindre effleurement elles se rompent, donnant issue à leur redoutable contenu. L'isolement du péritoine par des compresses le protège dans une certaine mesure. En pareil cas, il serait téméraire de laisser vider l'abcès en épongeant au fur et à mesure que le pus vient à sourdre; on s'exposerait ainsi à l'infection de la séreuse. Deux lignes de conduite peuvent être suivies : 1° obturer momentanément l'orifice avec une compresse-tampon, ponctionner et vider : manœuvre dangereuse, car, en appuyant le trocart, on s'expose à faire fuser le pus avec plus de violence encore; 2° protéger encore mieux le péritoine par de nouvelles compresses-tampons, faire basculer la table

1. Voir le cas de Delbet, in *Ann. de Gyn. et d'Obst.*, mars-avril 1901.

d'opération pour mettre la femme en position gynécologique, ouvrir largement le cul-de-sac et vider par le vagin la poche menaçante. Il y a là une série d'indications d'ordre clinique, que nous ne pouvons qu'ébaucher sommairement.

Obs. XXV. — M..., âgée de trente-deux ans. Accouchement il y a huit ans; souffre depuis; il y a six ans, curettage pour métrite. Examen le 9 novembre 1899 : salpingite gauche ancienne avec poussée aiguë depuis quelques jours.

10 novembre. *Laparotomie* : masse volumineuse remplissant le petit bassin à gauche; pendant l'exploration, quelques gouttes de pus viennent sourdre au niveau des attaches postérieures. La malade est mise en position gynécologique et le cul-de-sac postérieur largement incisé; il s'en écoule 200 à 300 grammes de pus fétide; revenant à l'abdomen, nous décortiquons la poche vidée; l'utérus paraissant sain est respecté. Mikulicz; drainage vaginal; shock intense.

A la fin du mois de décembre, guérison complète, qui s'est maintenue depuis.

A côté du pyo-salpinx principal se trouvent des poches plus petites, inaperçues d'abord, paraissant aisées à détacher et qui se crèvent avec la plus grande facilité ; cette déchirure est due à ce que leur enveloppe est bien moins résistante que celle de la tumeur principale, car celle-ci est développée en général aux dépens de la trompe, alors que les autres ne sont le plus souvent que des modifications de petits kystes intra-ligamenteux. Le liquide contenu, pus ou sérosité suspecte, se fait jour au dehors. Les conséquences de la rupture varient avec l'état bactériologique du liquide. Rappelons ce que dit Monprofit à ce sujet : « Gusserow, sur 31 opérations, a eu 18 ruptures du sac et une seule mort; 4 fois Messer (1886) a observé le même phénomène, et ses opérées n'ont eu que de la fièvre; pour Delbet, la moyenne de la mortalité est de 10 p. 100 seulement dans le cas de rupture » (*Loc. cit.*, p. 589).

Contre cet accident, il y a un moyen préventif : c'est la protection aussi exacte que possible de la cavité ; par leur épaisseur, leur pouvoir absorbant, les compresses protègent bien la cavité pelvienne, et cela d'autant plus que la séreuse de la malade ayant eu des poussées antérieures de péritonite localisée, est plus résistante qu'elle ne l'est d'habitude. En présence de l'irruption du pus dans le péritoine, on a conseillé de faire la toilette du bassin au moyen de tampons d'ouate stérilisée, de compresses de gaze, toilette dans laquelle il faudra éponger beaucoup, longtemps et avec soin, en frottant même légèrement : ce qui a donné de beaux résultats entre les mains de Terrier et de ses élèves. Les autres chirurgiens à l'épongeage préfè-

rent le lavage avec du sérum artificiel ou avec une solution de sublimé à 1/2 p. 1000. Pour nous, nous estimons que le lavage expose au transport des germes et qu'il faut le réserver pour les pyo-salpinx accompagnés de fièvre, ou pour les malades dont les collections sont formées de pus fluide et non concret. Dans les cas où on emploierait le lavage, voici ce qu'en dit un de ses défenseurs, Monprofit : « Nous avouons, dit-il, pour nous, trouver beaucoup plus simple et plus sûr de faire passer dans le petit bassin dix, quinze, vingt litres d'eau chaude, bouillie, aseptique, pendant qu'avec une main, on agite doucement les intestins, l'épiploon et qu'on fait pénétrer le liquide dans tous les culs-de-sac. On est sûr ainsi de laver exactement tous les points et de ne rien laisser de suspect dans le péritoine. Cette pratique est donc très bonne au point de vue antiseptique. Elle a d'autres avantages : elle est vraiment hémostatique, et lorsqu'on emploie de l'eau un peu chaude, à 48° ou 50°, les hémorragies capillaires s'arrêtent bientôt et ne se reproduisent plus. Ce lavage péritonéal est usité « larga manu » en Angleterre depuis de nombreuses années déjà. Nous avons vu jadis, dès 1885, à Samaritan Hospital, Granville, Bantock et Thornton l'employer avec beaucoup de succès. Depuis on y a toujours recours (Tait, Wylie, Baumgartner, Terrillon, Bouilly, Routier, etc.). Du reste, qu'on éponge ou qu'on lave, pourvu qu'on ait de bons tampons et de bonnes compresses, un liquide aseptique et beaucoup de soin, on pourra espérer un résultat satisfaisant » (*Loc. cit.*, p. 589).

Contre la contamination du péritoine, toujours possible pendant l'extirpation des annexes ou à leur suite, nous avons à notre disposition deux armes puissantes : le drainage et la péritonisation.

(*A suivre.*)

PHARYNGOTOMIE POUR L'ABLATION DES TUMEURS DE LA PORTION BUCCALE DU PHARYNX

Par le Prof. L. V. ORLOW (de Kharkov).

La cavité du pharynx se trouve au-devant des vertèbres cervicales et s'étend de la base du crâne à l'origine de l'œsophage, laquelle correspond à la 6e vertèbre cervicale. Envisagée au point de vue topographique, on lui distingue trois portions : supérieure, moyenne et inférieure.

La portion supérieure, nasale, ou arrière-cavité des fosses nasales, se dirige de la base du crâne vers le bas, vers le plan qui coupe le pharynx à la hauteur de la voûte palatine; en avant, cette portion est limitée par le bord des orifices postérieurs des fosses nasales.

La portion moyenne, ou buccale, est limitée en haut par un plan passant par la voûte palatine, et en bas, par un plan passant derrière le corps de l'os hyoïde, à la hauteur de la 3e ou 4e vertèbre cervicale. Cette portion, la plus importante pour nous, peut être explorée à l'œil nu, le malade ayant la bouche ouverte et la langue appliquée contre le plancher de la bouche. Elle comprend le voile du palais et ses piliers, les amygdales, les parois postérieure et latérales du pharynx, et est en rapports étroits avec les bords de la base de la langue.

Enfin, la portion inférieure, ou laryngienne, s'étend de la 3e ou 4e vertèbre cervicale jusqu'à l'extrémité supérieure de l'œsophage correspondant à la hauteur de la 6e vertèbre cervicale; cette portion est en rapports étroits avec la partie supérieure du larynx.

Cette division, admise au point de vue anatomique, est encore plus importante au point de vue chirurgical, car les tumeurs qui se développent dans chacune de ces portions, se distinguent nettement les unes des autres, selon leur situation, tant au point de vue de leurs symptômes que de leur marche. La différence est encore plus grande quant aux procédés opératoires, préconisés pour l'ablation des tumeurs de ces diverses portions du pharynx, les opérations destinées au traitement des tumeurs d'une de ces portions

ne pouvant pas, en raison des conditions topographiques, être appliquées aux néoplasmes des autres portions. Ainsi, par exemple, contre les polypes nasopharyngiens qui se développent dans la partie supérieure du pharynx, on a proposé un grand nombre d'interventions : section de la voûte palatine et du voile du palais, résection temporaire du nez, du maxillaire supérieur, de l'arcade zygomatique, etc. Eh bien! aucun de ces procédés ne convient, ou convient à peine à l'extirpation des nombreuses tumeurs qui se développent dans la portion buccale, soit primitivement, soit secondairement, à la suite d'un néoplasme de la portion supérieure. De même les procédés opératoires qui ont surtout pour but de mettre à nu la portion buccale, conviennent très peu au traitement des néoplasmes de la portion laryngienne, où le carcinome, par exemple, débute souvent au niveau des sinus piriformes.

Laissant de côté les portions supérieure et inférieure, nous ne nous occuperons, dans cet article, que de la portion buccale et, après avoir passé en revue les divers procédés opératoires proposés pour extirper les néoplasmes de cette région, nous signalerons ceux d'entre eux qui nous paraissent les plus appropriés au but poursuivi.

L'étude de ces procédés opératoires est très intéressante au point de vue pratique, les néoplasmes occupant, semble-t-il, plus fréquemment la portion buccale du pharynx que les deux autres portions de ce conduit. Parmi les diverses tumeurs qui s'y observent, la première place, au point de vue de la fréquence, appartient au carcinome et au sarcome. Le cancer débute généralement aux amygdales, au voile du palais ou sur les parties latérales de la base de la langue, d'où il gagne secondairement les parties voisines du pharynx. Le sarcome, dans ses différentes formes, semble se rencontrer dans cette portion à peu près avec la même fréquence; les amygdales en constituent le point de départ habituel. Les tumeurs mixtes s'y observent aussi assez fréquemment; enfin, les lipomes, les fibromes, etc., y sont plus rares (Mikulicz, etc.).

Pour permettre à nos lecteurs de se faire une certaine idée, bien incomplète cependant, de la fréquence des tumeurs du pharynx buccal, par rapport avec celles des autres portions du pharynx, ainsi qu'avec celles d'autres régions, nous donnerons quelques chiffres empruntés aux travaux de Castex, de Honsel, de Krönlein et d'autres.

D'après la statistique de Piérin (Castex) dans les hôpitaux de Paris, 3 ou 4 malades succombent annuellement au cancer des amygdales. Paget signale sur 500 malades, deux cas de cancer primitif

des amygdales, Lebert n'en donne que 3 sur 9 118 malades, Sibley, 6 sur 520, Baker, 2 sur 500. Castex a recueilli 35 observations personnelles de néoplasmes malins de l'arrière-bouche, dont 11 inédites. Honsel a recueilli 105 cas de tumeurs malignes des amygdales et a publié 16 nouveaux cas de cancer et de sarcome de cette glande, observés dans le service de Czerny. Sur 18 000 malades atteints d'affections chirurgicales, dont 900 de cancer, Krönlein a rencontré 61 cas de cancer du pharynx, ce qui fait 1 cas de cette localisation sur 15 cancéreux et sur 300 malades atteints d'affections chirurgicales en général.

Le même travail de Krönlein nous renseigne sur la fréquence des localisations dans les diverses parties du pharynx : dans les 61 cas susmentionnés, il s'agissait 2 fois de cancer de l'arrière-cavité des fosses nasales, 30 fois de cancer de la portion moyenne, et 29 fois de néoplasme de la portion laryngienne; l'intervention chirurgicale a eu lieu 19 fois dans le second groupe de cas et 9 fois dans le dernier. Le même auteur a recueilli en tout 25 observations publiées de cancer opéré de la portion buccale du pharynx et 24 interventions dans le cancer de la portion laryngienne. Ce qui fait, avec les cas personnels de Krönlein, jusqu'à 1897, 44 interventions pour néoplasmes de la portion moyenne et 33 pour ceux de la portion inférieure. A ces chiffres, nous pouvons ajouter 10 observations personnelles (concernant 9 malades). Nous n'avons pas fait de recherches bibliographiques sur les cas publiés depuis les quatre dernières années, c'est-à-dire depuis le dernier travail de Krönlein.

Pour pratiquer l'exérèse des néoplasmes de la portion moyenne du pharynx, on a proposé toute une série de procédés opératoires, aussi bien pour l'extirpation directe par voie buccale qu'après opérations préliminaires. Sans nous arrêter aux premiers (ablation à l'aide de l'anse, de l'écraseur, de la curette tranchante, etc.), qui sont des procédés imparfaits et applicables seulement dans des cas exceptionnellement favorables, nous parlerons surtout des derniers, car eux seuls rendent accessible le champ opératoire et permettent d'extirper radicalement et avec le minimum de danger des tumeurs plus ou moins volumineuses.

Dans l'exposé de ces procédés, nous aurons surtout en vue la portion buccale du pharynx; nous ne nous occuperons pas des opérations destinées à l'ablation des polypes nasopharyngiens, déjà brièvement énumérées plus haut, ni de la pharyngotomie de la portion laryngienne. A cette dernière se rapporte le second procédé de Langenbeck, sans sciage de la mâchoire, la pharyngotomie sous-hyoïdienne, les incisions de Gussenbauer, d'Israël, etc.

Tous ces procédés ont été employés pour extirper des tumeurs pharyngo-laryngées; mais lorsqu'il s'agissait de tumeurs de la portion moyenne, l'application de ces procédés rencontrait de grandes difficultés témoignant de l'inopportunité de ces procédés dans cette région (Voir par exemple le travail d'Iversen, qui a enlevé les néoplasmes, dans 4 cas, en pratiquant la pharyngotomie sous-hyoïdienne).

Un autre point important à souligner est le voisinage de la base de la langue, du voile du palais, des amygdales, etc.; grâce à cette circonstance, la pharyngotomie, qui donne accès à la partie moyenne du pharynx, peut être appliquée avec le même succès à l'extirpation des tumeurs de cette partie de la langue, la moins accessible. C'est pourquoi quelques-uns parmi les procédés que nous allons décrire furent tout d'abord proposés pour les interventions sur la langue, et servent encore aujourd'hui au même but. Il ne faut pas oublier que, dans un grand nombre de cas, on est obligé d'enlever à la fois des parties du pharynx buccal et la base de la langue, car le néoplasme, surtout s'il s'agit de néoplasme malin (épithéliome), gagne rapidement la langue et la partie moyenne du pharynx quel qu'en soit le point de départ.

Dans la description de diverses opérations (avec le nom des auteurs les ayant proposées) qui va suivre, nous tâcherons autant que possible de suivre l'ordre chronologique de leur publication.

Jaeger. — L'incision transversale de la joue du côté malade, s'étendant de la commissure labiale à la branche ascendante de la mâchoire, ou, d'après quelques auteurs, au bord du masseter, fut pour la première fois proposée pour enlever la langue; plus tard, elle fut pratiquée pour enlever des tumeurs du pharynx (Clément Lucas, Kendal Franks, Péan, Berger); Kocher, dans la 4e édition de son *Traité de chirurgie opératoire*, recommande ce procédé dans les cas de tumeurs de volume moyen siégeant dans l'isthme du gosier.

Sédillot. — Voici comment cet auteur décrit le procédé recommandé par Kocher pour l'extirpation de tumeurs plus volumineuses des amygdales, ainsi que du cancer de la langue ayant envahi les piliers, le repli inter-maxillaire et l'os maxillaire inférieur lui-même : on pratique une incision passant par le milieu de la lèvre inférieure et la mâchoire inférieure jusqu'à l'os hyoïde; on scie cette mâchoire sur la ligne médiane; on introduit entre les surfaces sciées des crochets pointus qu'on récline en dehors; on sépare sur la ligne médiane les muscles génio-hyoïdiens et génioglosses et la muqueuse du plancher de la bouche; on attire la langue, à l'aide

d'une anse, en avant et sur le côté, et on enlève la tumeur à l'aide du thermocautère si l'on ne peut l'énucléer avec les doigts (comme cela peut se faire, par exemple, dans les sarcomes des amygdales). La tumeur enlevée et l'hémostase obtenue, on suture le maxillaire divisé, ainsi que la plaie cutanée, en ayant soin de laisser ouverte l'extrémité inférieure de l'incision, près de la lèvre inférieure et au-devant de l'os hyoïde, afin d'y introduire la gaze.

Les avantages de ce procédé sont, d'après Kocher, les suivants : hémorragie insignifiante, accès libre aux parties à enlever, écoulement facile des sécrétions, conservation des muscles qui président à la déglutition, ce qui permet d'éviter avec certitude la schluck-pneumonie; enfin, cicatrice à peine perceptible.

Langenbeck. — Dans ce procédé, l'incision va de la commissure labiale jusqu'à la hauteur du cartilage thyroïde, en passant par la lèvre inférieure, le maxillaire et la région sous-maxillaire. Dans sa partie supérieure, cette section divise d'un seul coup toute l'épaisseur des parties molles; dans la région sous-maxillaire, elle divise les tissus couche par couche jusqu'à ce que soient découverts les ganglions lymphatiques hypertrophiés et la glande sous-maxillaire qu'on énuclée. On scie ensuite la mâchoire entre la canine et la première petite molaire, ou entre la première et la deuxième petite molaire obliquement d'arrière en avant et de haut en bas. On détache du maxillaire les parties molles du plancher de la bouche; on écarte les parties sciées et on enlève le néoplasme; après quoi on suture l'os scié.

Cheever. — Il existe trois variétés de ce procédé :

1° Incision transversale, parallèle au bord inférieur du maxillaire inférieur; section de ce dernier à la scie en avant du masséter; suture de l'os scié.

2° Incision arciforme, parallèle au muscle gastrique; seconde incision, perpendiculaire, se dirigeant du milieu de la précédente vers le haut; résection temporaire du maxillaire inférieur. Cette incision a permis, dans un cas, d'enlever très facilement un sarcome encapsulé de l'amygdale.

3° Incision en T, dont la partie transversale suit le bord inférieur du maxillaire, et la partie verticale le bord antérieur du sterno-mastoïdien.

Verneuil-Maunoury. — Procédé décrit d'abord par Maunoury, en 1879, puis par Verneuil, en 1884. Il consiste en une incision allant d'abord verticalement de la commissure labiale vers le bord inférieur du maxillaire inférieur, puis horizontalement le long de ce bord jusqu'à l'angle de la mâchoire. On divise couche par couche

les parties molles; on coupe entre deux ligatures l'artère faciale; on décortique la glande sous-maxillaire et les ganglions lymphatiques hypertrophiés. En suivant l'artère faciale, on découvre l'artère carotide externe qu'on lie. On ouvre la cavité de la bouche en en incisant la muqueuse; on écarte largement les lèvres de la plaie à l'aide de crochets et on enlève la tumeur; après quoi on suture la plaie.

Kocher. — Cet auteur avait autrefois vivement recommandé le procédé suivant pour l'ablation des tumeurs des amygdales, de la base de la langue ou du plancher de la bouche.

Incision au-dessous de l'apophyse mastoïde, dirigée d'abord en bas, le long du bord antérieur du muscle sterno-cléido-mastoïdien, puis en avant, parallèlement au pli qui sépare le cou du plancher de la bouche, jusqu'à la ligne médiane, et enfin en haut vers le bord inférieur du maxillaire inférieur; dissection du lambeau ainsi dessiné vers le haut et fixation temporaire par quelques fils à la joue. Énucléation des ganglions hypertrophiés qui se trouvent près du bord antérieur du muscle sterno-mastoïdien, de l'angle de la mâchoire et dans la loge de la glande sous-maxillaire. Chemin faisant, ligature des vaisseaux rencontrés (artère et veines faciales, artère linguale, etc.), ou bien ligature de la carotide externe. Ensuite, sciage du maxillaire inférieur près du bord antérieur du muscle masseter, ouverture de la cavité buccale et écartement des deux fragments sciés. — La tumeur enlevée, on pratique la suture de l'os scié. Si le néoplasme a gagné le maxillaire, il est préférable d'enlever complètement la branche ascendante.

Polaillon. — La technique recommandée par Polaillon présente trois modifications :

1° Incision verticale partant de l'angle du maxillaire, pour remonter parallèlement au bord antérieur du muscle sterno-mastoïdien jusqu'au bord supérieur du cartilage thyroïde (ligature de l'artère carotide externe). Seconde incision rectiligne, ou arciforme, allant de l'angle de la bouche vers l'extrémité supérieure de l'incision précédente. Le lambeau que ces deux incisions dessinent est disséqué en bas et en avant jusqu'à l'os hyoïde, en découvrant ainsi la surface externe du maxillaire inférieur. On enlève avec la scie à chaîne un fragment de ce dernier, dont le bord antérieur est à deux travers de doigt en dehors de la ligne médiane (à peu près au niveau de la première molaire), et dont le bord postérieur correspond à la partie médiane de la branche ascendante.

2e *Modification*. On fait une incision jugale demi-circulaire, la convexité de l'arc dirigée vers l'oreille, sa base vers la commissure labiale, et ses bords supérieur et inférieur en rapport avec les bords

correspondants du maxillaire inférieur; puis on enlève à la scie le segment osseux décrit plus haut.

3e *Modification.* On pratique d'abord deux incisions transversales : une à la joue, à la hauteur de la bouche, l'autre au cou, à la hauteur de l'os hyoïde; ces deux incisions sont ensuite réunies par une troisième, verticale, qui suit d'abord le bord externe (postérieur) du maxillaire, et ensuite le bord antérieur du muscle sterno-mastoïdien.

Bergmann. — C'est une incision de Langenbeck un peu modifiée : on incise obliquement de la commissure labiale en bas vers le rebord alvéolaire, au niveau de l'insertion du muscle masséter, puis à travers les régions sous-maxillaire et hyoïdienne jusqu'au bord antérieur du muscle sterno-cléido-mastoïdien. A son point de départ, cette incision comprend toute l'épaisseur de la joue, tandis que plus bas et vers le sterno-mastoïdien, elle devient superficielle, ne dépassant pas l'aponévrose superficielle de la loge de la glande sous-maxillaire; cette dernière glande, ainsi que les ganglions lymphatiques hypertrophiés, sont enlevés. Le maxillaire est scié au niveau de l'incision cutanée; les bords des fragments sont fortement écartés, ce qui permet un libre accès vers la région pharyngienne. La tumeur enlevée, on suture les fragments osseux.

Mikulicz. — L'incision part de l'apophyse mastoïde et se dirige vers la grande corne de l'os hyoïde. On divise couche par couche les parties molles de la région, ainsi que la parotide en partie, et l'on met ainsi à nu la partie postérieure du maxillaire, en évitant de blesser le nerf facial. On détache le périoste des deux surfaces externe et interne de la branche ascendante, le plus loin possible en haut, et en bas jusqu'au point d'insertion des muscles masséter et ptérygoïdien interne; on sectionne le muscle temporal et on enlève la branche ascendante. Dans son premier cas, Mikulicz avait également enlevé l'angle du maxillaire, tandis que dans ses interventions ultérieures, cet angle, avec les muscles masséter et ptérygoïdien interne qui s'y attachent, était laissé en place. A l'aide de crochets introduits entre les deux fragments osseux, le maxillaire est fortement attiré en bas et en avant, puis, à l'aide de deux autres crochets, on écarte d'une part le masséter et le ptérygoïdien interne, d'autre part, le sterno-mastoïdien. La base de la plaie correspond exactement à la loge amygdalienne.

Kuester. — Incision jugale obliquement dirigée de la commissure labiale, à travers l'angle du maxillaire, vers le bord antérieur du muscle sterno-mastoïdien; sciage de l'os dans la même direction; désinsertion des muscles masséter et temporal, et luxation de

la branche ascendante; ablation de la tumeur, tamponnement de la plaie et suture cutanée.

Obalinski. — Incision verticale depuis l'apophyse mastoïde, le long du bord antérieur du sterno-mastoïdien, jusqu'au cartilage cricoïde; seconde incision, perpendiculaire à la précédente, partant de l'angle de la mâchoire. La première incision permet de mettre à nu les gros vaisseaux du cou (carotide, etc.). On enlève les ganglions malades. On décolle le périoste de la branche ascendante et on scie cette dernière à 1 centimètre au-dessus de l'angle de la mâchoire; on écarte fortement, à l'aide de crochets, les parties molles sectionnées et l'os scié; on enlève le néoplasme et on suture au fil d'argent la branche ascendante sciée.

Krönlein. — Le procédé de cet auteur a été décrit pour la première fois en 1887, puis une seconde fois, en 1897, dans le travail déjà mentionné par nous.

Il comprend une incision, convexe vers le bas, qui part de la commissure labiale, se dirige vers le bord inférieur de la mâchoire, et plus bas encore, en traversant la région sous-maxillaire, elle arrive jusqu'au bord de la grande corne de l'os hyoïde; de là l'incision se dirige en arrière et en haut, traverse le muscle sterno-mastoïdien et va se terminer au niveau de l'apophyse mastoïde. Les parties molles sont sectionnées couche par couche; on enlève les ganglions sous-maxillaires d'abord, puis ceux qui cheminent le long des gros troncs vasculaires; s'il y a lieu, on sectionne le muscle sterno-mastoïdien. On dénude le maxillaire en avant de son angle; on le scie obliquement en ce point; on luxe temporairement la branche ascendante en la portant en haut et dans l'abduction; cette manœuvre rend complètement accessible la paroi latérale du pharynx. On applique une anse sur la langue; on ouvre le pharynx et on extirpe la tumeur; l'hémorragie s'arrête aussitôt. On introduit alors dans la plaie des mèches dont les bouts sont ramenés au dehors. La branche luxée est reposée et l'os scié est suturé avec un fil métallique. — Dans un cas, Krönlein n'a pas mené l'incision cutanée jusqu'à l'angle de la bouche afin de ménager les branches inférieures du nerf facial; mais il y a renoncé dans ses autres cas. Lui-même a opéré, d'après ce procédé, 11 malades, et nous 3.

Trendelenburg. — La lèvre inférieure est incisée sur la ligne médiane jusqu'au menton; ensuite l'incision se dirige parallèlement au bord inférieur du maxillaire en arrière et en dehors et se termine un peu en arrière et au-dessous de l'angle du maxillaire inférieur. Ce dernier est séparé des parties molles qui le couvrent; la deuxième grosse molaire est enlevée, et le maxillaire scié en zigzag, le bout

latéral rentrant dans le moyen. La tumeur enlevée, l'os est suturé par une double suture en croix.

HOMANS. — Incision de 6 centimètres de longueur, allant de l'apophyse mastoïde à l'os hyoïde; le bord de la parotide est attiré vers le haut.

CHAVASSE. — Incision en V, dont une branche se dirige de l'oreille vers la corne de l'os hyoïde (extirpation des ganglions et ligature de la veine faciale), et l'autre de la commissure labiale vers l'extrémité hyoïdienne de la première.

CZERNY procédait différemment.

Dans un cas (Obs. V, voir Honsel), il a pratiqué une incision convexe partant de l'angle de la bouche, traversant la joue, puis se dirigeant perpendiculairement en bas le long du bord antérieur du m. sterno-mastoïdien et jusqu'à la partie moyenne de ce dernier. Dans un autre cas (Obs. XIV, voir Honsel), l'incision se dirigeait de l'angle de la bouche vers l'angle du maxillaire, puis de là perpendiculairement le long du bord antérieur du sterno-mastoïdien jusqu'au creux sus claviculaire; dans un autre cas encore (Obs. XIII, id.), l'incision se dirigeait de la commissure labiale vers l'angle de la mâchoire et un peu en arrière de celui-ci. Dans tous les cas, l'incision des parties molles faite, l'auteur sciait l'os; la tumeur enlevée, il réunissait les fragments osseux à l'aide de sutures périostées et de chevilles d'ivoire. Ses deux premières incisions sont analogues à celles de Polaillon (première modification) et la troisième à celle de Küster.

BRAEM. — Le procédé, décrit par cet auteur comme nouveau, est en réalité très analogue à celui de Krönlein, publié sept ans plus tôt. L'incision va le long du bord antérieur du sterno-mastoïdien, de l'apophyse mastoïde jusqu'à la hauteur de l'os hyoïde, puis traverse la région sous-maxillaire et remonte en traversant la partie moyenne de la portion transversale du maxillaire jusqu'à la commissure labiale. Il est préférable de pratiquer d'abord la partie postérieure de l'incision. S'il faut enlever les ganglions qui suivent la veine jugulaire interne, on est obligé de prolonger plus bas la portion verticale de l'incision; dans ce cas, la partie antérieure de cette dernière coupe la partie postérieure vers son milieu. Le maxillaire est scié à 1 1/2-3 cm. en avant de l'angle, et sa branche ascendante est enlevée.

VELIAMINOV. — Le procédé de cet auteur présente deux variétés :

1° *Incision* le long du bord inférieur de la portion transversale du maxillaire inférieur, depuis le point d'union de ses tiers antérieur

et moyen et jusqu'à l'angle de la mâchoire; elle se dirige ensuite en arrière et en haut le long du bord postérieur de la branche ascendante, sur une étendue de 3-4 cm.; le maxillaire est scié vers le milieu de l'arcade qu'il décrit. Ensuite l'incision postérieure qui part de la branche ascendante, est dirigée en bas le long du bord antérieur du m. sterno-mastoïdien jusqu'au bord supérieur du cartilage thyroïde; enfin, dernière incision, de la commissure labiale à l'extrémité antérieure de l'incision transversale sous-maxillaire.

2° *Incision* transversale le long du bord antérieur du m. sterno-mastoïdien, depuis l'angle de la mâchoire jusqu'au bord supérieur du cartilage thyroïde. Puis l'extrémité supérieure de l'incision demi-circulaire, dirigée vers l'angle de la mâchoire, suit parallèlement le bord inférieur du maxillaire jusqu'à sa partie moyenne. A l'aide de crochets mousses, introduits dans la plaie, on ramène en avant et en dehors le m. hyoglosse, et le m. stylo-hyoïdien et le ventre postérieur du m. digastrique, ainsi que le nerf hypoglosse, sont réclinés en bas et en arrière. La paroi latérale du pharynx est repoussée en dehors à l'aide d'un doigt introduit dans la bouche, puis incisée. Le maxillaire n'est pas scié.

La planche ci-contre représente presque tous les procédés de pharyngotomie que nous venons de décrire.

Notre technique est une modification du procédé de Krönlein, que nous suivons dans ses traits principaux et que, pour des raisons que nous donnerons plus loin, nous considérons comme le meilleur; notre modification consiste en ce que l'extrémité antérieure de l'incision est menée par le milieu de la lèvre inférieure au lieu de la faire partir de la commissure labiale; cette direction de l'incision a pour but de laisser intactes les branches inférieures du nerf facial.

Voici comment on procède : on commence par mener la moitié postérieure de l'incision curviligne, à convexité inférieure, à travers la région sous-maxillaire et en arrière, à travers le m. sterno-mastoïdien, vers le sommet de l'apophyse mastoïde. Si les ganglions lymphatiques ne sont pas envahis et si la tumeur occupe la région parotidienne, l'extrémité postérieure de l'incision passe non pas en arrière du m. sterno-mastoïdien, mais plus en avant, en traversant le milieu de la région rétro-maxillaire. Cette incision découvre cette dernière région, les deux bords du sterno-mastoïdien, les gros vaisseaux du cou et les ganglions malades qu'on enlève sur toute l'étendue; la carotide et la jugulaire interne peuvent être liées provisoirement ou définitivement. L'ablation des ganglions rétro-sterno-mastoïdiens adhérents au muscle peut nécessiter soit la simple

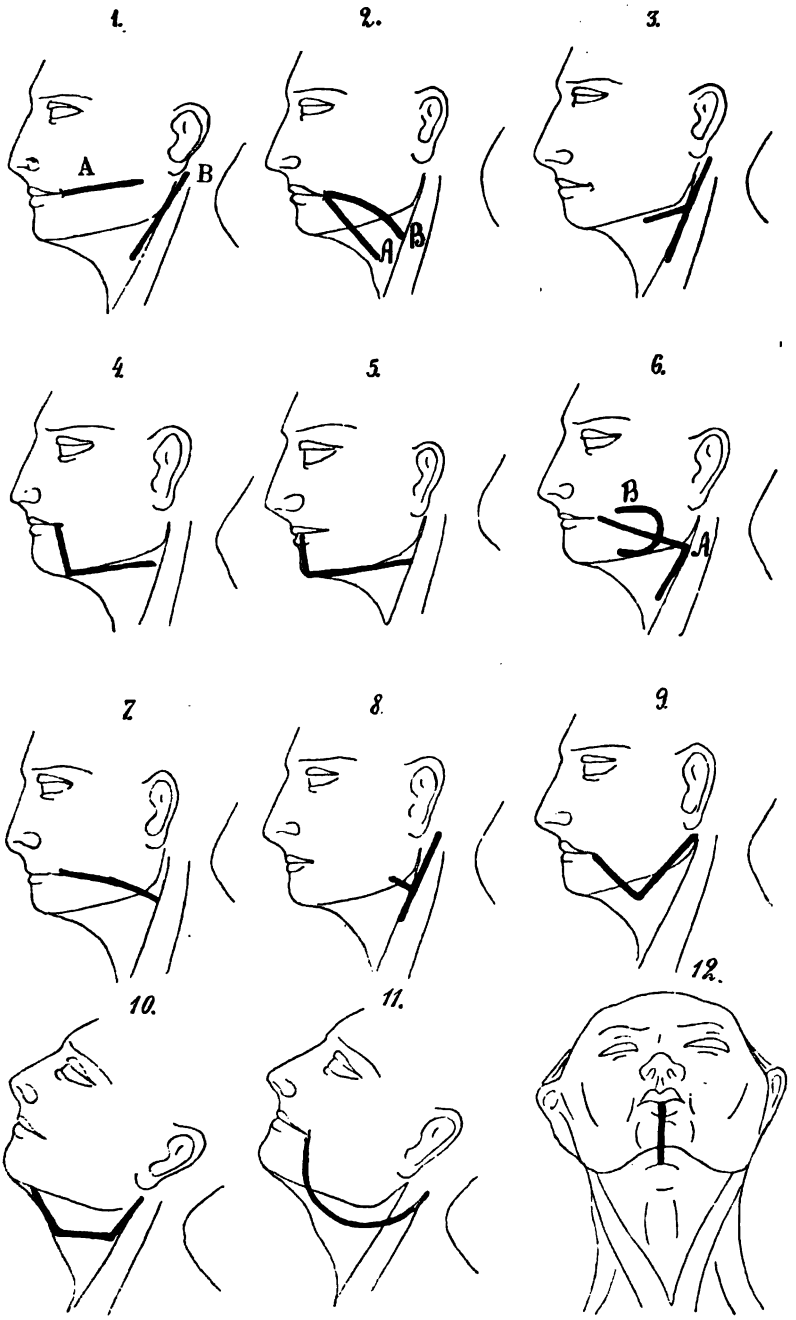

Fig. 1. — 1. A, incision de Jäger; B, procédé de Mikulicz. — 2. A, procédé de Langenbeck; B, procédé de Bergmann. — 3. Procédé de Cheever, 3e modification. — 4. Procédé de Verneuil-Maunoury. — 5. Procédé de Trendelenburg. — 6. A, procédé de Polaillon, 1re modification; B, du même, 2e modification. — 7. Procédé de Küster. — 8. Procédé d'Obalinski. — 9. Procédé de Chavasse. — 10. Procédé de Kocher. — 11. Procédé de Krönlein. — 12. Procédé de Sédillot.

incision de ce dernier, soit sa résection plus ou moins étendue. Si les ganglions atteints se trouvent plus bas que l'incision et ne peuvent être énucléés par cette dernière, on fait immédiatement une incision complémentaire, dirigée en bas parallèlement au bord antérieur du muscle sterno-mastoïdien, si besoin est, jusqu'à la clavicule. Tous les ganglions hypertrophiés sont enlevés par cette incision ; on peut en même temps découvrir et lier, si on ne l'a pas déjà fait, l'artère carotide primitive et la veine jugulaire interne. On procède ensuite à l'extirpation des ganglions malades de la région sous-maxillaire, surtout de ceux qui avoisinent la glande sous-maxillaire ; cette dernière est découverte selon les règles habituelles, et extirpée avec les ganglions. Si l'adénopathie est bilatérale, mais moindre du côté opposé au siège du néoplasme primitif, c'est par ce côté qu'on commence, en pratiquant une ou plusieurs incisions au niveau des ganglions atteints. On suture ensuite les plaies cutanées et on extirpe les ganglions du côté correspondant à la tumeur amygdalienne, en y pratiquant l'incision décrite il y a un instant. Ce n'est qu'après avoir extirpé tous les ganglions atteints qu'on passe à l'opération pharyngienne proprement dite. Grâce à cette pratique, on évite la souillure des plaies du côté opposé et on expose à une souillure moindre celle du côté de la tumeur.

Ayant circonscrit le lambeau par des incisions superficielles menées par le milieu de la lèvre inférieure, le menton et la région sous-maxillaire jusqu'à l'extrémité de la partie postérieure de la première incision, on sectionne d'un seul coup toute l'épaisseur de la lèvre inférieure et, couche par couche, les tissus de la région sous-maxillaire. On détache la lèvre inférieure du maxillaire en suivant le repli labio-gingival, à peu près jusqu'au bord antérieur du muscle masséter ; on a soin en même temps de ne pas trop dénuder la surface antérieure du maxillaire et, en tout cas, de ne pas en détacher le périoste. On avulse ensuite la première ou la deuxième grosse molaire. On dessine exactement la ligne suivant laquelle on se propose de scier l'os ; on pratique, à l'aide du perforateur, un ou deux orifices de chaque côté de cette ligne ; on fait pénétrer dans la bouche (par en bas, en la passant sous le bord inférieur du maxillaire) la scie de Gigli et l'on scie obliquement de dedans en dehors, de haut en bas, et d'arrière en avant, ou bien on scie de dehors en dedans avec la scie à dos mobile. On introduit entre les surfaces sciées des crochets pointus et, les ramenant fortement dehors, on sépare les parties molles du plancher de la partie postérieure de l'os scié. La partie antérieure du maxillaire est attirée en avant et vers le milieu, tandis que sa partie postérieure est

attirée en dehors et en haut, c'est-à-dire vers la joue. Cette dernière manœuvre est parfois rendue impossible par l'extension de la lésion (par exemple du cancer) au repli intermaxillaire, au rebord alvéolaire et à la surface interne du maxillaire inférieur. Dans ces cas, pour pouvoir récliner à l'aise le maxillaire, il faut d'abord en détacher le néoplasme.

Les deux moitiés du maxillaire étant fortement ramenées en dehors et la langue étant attirée au dehors à l'aide d'une anse, la partie moyenne du pharynx devient parfaitement accessible.

La partie latérale correspondante de la langue et le pilier antérieur du voile, fortement tendu par l'abduction de la moitié postérieure du maxillaire, se présentent les premiers, l'amygdale, le pilier postérieur, les parois latérale et postérieure, tout le voile du palais et ses deux piliers du côté opposé, ainsi que la voûte-palatine, sont parfaitement accessibles; le voile du palais fendu, on rend également accessible la portion nasale du pharynx; dans la profondeur, vers la portion laryngienne de celui-ci, on voit plus ou moins nettement la base de l'épiglotte. Pour mieux découvrir cette dernière, ainsi que l'entrée du larynx, il faut récliner en bas l'os hyoïde au niveau du point d'attache du tendon du muscle digastrique. Si cette manœuvre ne suffit pas, on peut commencer par sectionner ce tendon, puis repousser en bas l'os hyoïde; le nerf hypoglosse peut en même temps être facilement repoussé en bas s'il a été respecté avant. *Ces manœuvres rendent parfaitement accessibles à l'œil et au doigt explorateur toute la partie moyenne du pharynx ainsi que l'épiglotte.*

La tumeur enlevée, on pratique l'hémostase; on suture, si faire se peut, la muqueuse; on introduit des mèches de gaze dans le pharynx; on suture avec des fils métalliques l'os et on ferme la plaie cutanée.

La figure 2 représente exactement le libre accès au pharynx obtenu par la technique que nous venons d'exposer.

Le grand nombre de procédés opératoires, la diversité des incisions de la peau, depuis les plus simples jusqu'aux plus compliquées, la différence dans les autres temps de l'opération, tels que: intégrité du maxillaire, sa section provisoire ou sa résection partielle définitive, anesthésie ordinaire ou bien trachéotomie préalable et anesthésie par la canule-tampon de Trendelenburg, tout cela prouve surabondamment qu'on est loin d'avoir un avis définitif sur plusieurs questions de détail, et que quelques-uns parmi les anciens procédés avaient indiscutablement des défauts importants que cherchaient à éviter les auteurs des procédés plus récents. Pour apprécier à sa

juste valeur chacun de ces procédés, et signaler les avantages et les inconvénients de chacun d'entre eux, il est indispensable d'établir tout d'abord à quelles conditions doit satisfaire une technique idéale de pharyngotomie.

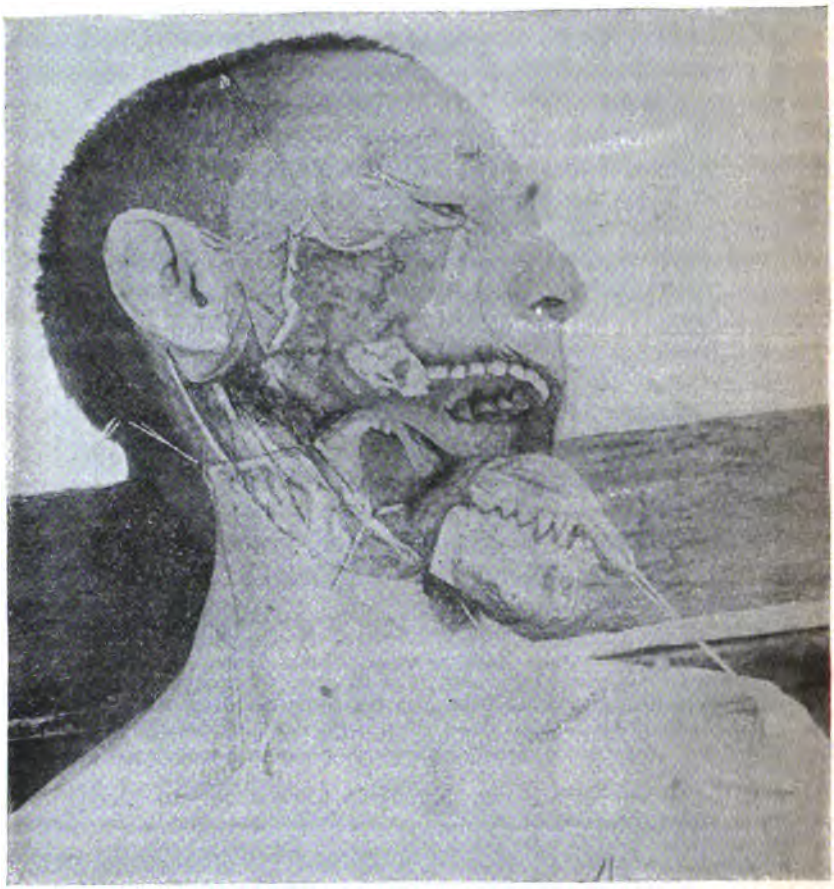

Fig. 2. — Photographie faite d'après nature, le cadavre étant dans la station assise. — Pharyngotomie d'après le procédé Krönlein-Orlow. Le lambeau cutané, avec la glande sous-maxillaire droite et la branche ascendante du maxillaire scié, est rejeté en haut, sur la joue droite où il est fixé par quelques fils de suture. La partie gauche, plus grande, du maxillaire est attirée à gauche. La langue est retenue hors la bouche à l'aide d'une ligature. L'os hyoïde est refoulé en bas par une ligature appliquée au niveau de l'insertion du tendon du digastrique. On voit nettement sur cette figure toutes les parties constituantes de la partie moyenne du pharynx : ses parois latérales et postérieure, le voile du palais avec, de chaque côté, ses piliers, la luette, la base de la langue et en bas, la base de l'épiglotte. Les muscles digastrique et sterno-mastoïdien droit ne sont pas très nets. Les bords des lambeaux osseux supérieur et inférieur sont un peu dénudés du périoste et des parties molles qui les couvraient; c'est pourquoi ils se dessinent ici plus nettement.

Toutes ces opérations ayant été proposées exclusivement pour enlever diverses sortes de néoplasmes, l'opportunité de chaque pharyngotomie dépendra de la nature, de l'étendue, du degré d'envahissement des parties voisines, de leur plus ou moins grand degré d'accessibilité. Un second facteur d'appréciation est fourni par les conditions spéciales dans lesquelles sont exécutées les opérations sur la région pharyngienne, à savoir par le voisinage

Fig. 3. — Figure reproduisant la photographie d'un opéré (Obs. VI). — Cicatrice après la pharyngotomie faite d'après le procédé *Krönlein-Orlow*.

du larynx, la possibilité pour le sang de s'y écouler (d'où asphyxie et broncho-pneumonie), surtout pendant l'anesthésie, si indispensable dans une opération de cette gravité. Enfin, il faut tenir compte des considérations esthétiques : désir d'obtenir une cicatrice peu visible de la face, désir de ne pas blesser le nerf facial, etc.

En ce qui concerne la première considération, nous avons déjà vu que les tumeurs qu'on rencontre le plus souvent au pharynx sont le carcinome et le sarcome; les tumeurs mixtes, c'est-à-dire intermédiaires, au point de vue du pronostic, entre les tumeurs malignes et bénignes, sont plus rares; enfin, les tumeurs absolument bénignes y sont encore plus rares. Ce qui distingue surtout, en plus des autres caractères, la première variété de tumeurs, c'est l'envahissement des ganglions de la région (cervicaux dans le cas donné)

qu'on n'observe pas dans les autres néoplasmes; l'ablation de ces derniers étant pour cette raison plus facile, nous nous occuperons tout d'abord de cette catégorie de tumeurs. Tout ce que nous dirons à leur sujet s'applique aussi aux tumeurs malignes, mais les conditions dans lesquelles on opère ces dernières présentent, de plus, quelques particularités, sur lesquelles nous reviendrons plus loin.

Dans cette région, comme dans toute autre, la condition principale pour pouvoir opérer convenablement est de *pouvoir suffisamment découvrir le champ opératoire et rendre la tumeur parfaitement accessible*; ce n'est qu'à cette condition, ce n'est que lorsque l'œil et le doigt peuvent contrôler avec précision ce qu'on fait, que l'extirpation radicale du néoplasme est possible. Parmi les diverses parties constituantes de la portion moyenne du pharynx, ses parois postérieure et latérales sont les moins accessibles. Aussi les tumeurs siégeant sur ces parois constituent-elles les cas les plus difficiles. Les néoplasmes de la partie moyenne du pharynx qui gagnent de là le pharynx nasal ou bien la portion laryngienne du pharynx — ce qui n'est pas rare — sont encore moins accessibles. Par contre, les tumeurs du voile du palais, des amygdales, des piliers sont plus accessibles.

La possibilité d'atteindre facilement la tumeur pharyngienne importe encore à un autre point de vue, *notamment pour pouvoir obtenir une hémostase aussi rapide et aussi sûre que possible, afin d'éviter, pendant l'anesthésie, la pénétration du sang dans le larynx.* C'est pour la même raison qu'il *est bon de pouvoir avoir constamment devant les yeux, pendant l'opération, l'orifice supérieur du larynx.* Cette condition est surtout importante lorsque la tumeur occupe la moitié inférieure de la portion moyenne du pharynx ou en a déjà gagné la portion laryngienne, se rapprochant ainsi de l'orifice du larynx; dans ces conditions, le danger de la pénétration du sang dans le larynx se trouve accru. Si la tumeur est bien accessible et l'orifice supérieur du larynx visible, on peut éviter la trachéotomie préliminaire et l'emploi de la canule-tampon, tout en pratiquant l'anesthésie générale, si utile dans cette opération. Dans les mêmes conditions, on peut également, du moins dans nombre de cas, éviter la ligature temporaire des carotides. — Telles sont les conditions indispensables pour l'ablation des tumeurs bénignes ou malignes. C'est à cela que se bornent les conditions lorsqu'il s'agit de tumeur bénigne, sans métastase ganglionnaire régionale, et tous les procédés qui rendent accessible la partie moyenne du pharynx, sont également applicables à ces cas.

Il n'en est plus ainsi lorsqu'il s'agit de tumeurs malignes. Ce qui caractérise ces cas, c'est, comme nous l'avons vu, l'adénopathie concomitante, particulièrement marquée dans le cancer de la portion moyenne du pharynx. Dans le sarcome, les ganglions se prennent plus tardivement; mais cette règle générale souffre, dans certaines formes, exception; dans ces cas, l'adénopathie est très étendue. Il n'est pas rare qu'un cancer du voile du palais ou des amygdales évolue sans provoquer le moindre phénomène douloureux et n'attire l'attention du malade (et même parfois du médecin) que lorsque les ganglions du cou sont envahis (Castex, Krönlein, etc.). Les tumeurs du repli intermaxillaire et de la base de la langue provoquent, il est vrai, d'assez bonne heure la gêne de l'ouverture de la bouche et la douleur; malheureusement le cancer de la langue est particulièrement caractérisé par sa tendance à l'envahissement précoce et étendu des ganglions. Ici, comme ailleurs, l'ablation de ces ganglions est aussi indispensable que l'est l'extirpation de la tumeur pharyngienne primitive. La *fréquence de ces adénopathies dans le cancer de la portion moyenne du pharynx, leur apparition précoce, obligent à suivre, pour le cancer de cette région, la même règle que pour le cancer de toute autre région* (de la lèvre inférieure, du sein, etc.); *cette règle est de disséquer toujours les régions du cou où d'habitude se localise de préférence la métastase ganglionnaire, et cela même dans les cas où cette métastase n'a pu être établie avant l'opération.* Il faut se rappeler qu'il est aussi difficile de percevoir de petits ganglions cancéreux au cou qu'à l'aisselle par exemple; pour les ganglions rétro-sterno-mastoïdiens ou occipitaux, la chose est à peine possible avant qu'ils ne soient mis à découvert par l'incision. Il importe par conséquent de connaître le siège des ganglions qui sont le plus souvent atteints par la dégénérescence cancéreuse. Cette dégénérescence commence d'habitude par les ganglions rétro-angulo-maxillaires et y reste limitée pendant un certain temps. Ce n'est que plus tard que la lésion gagne les ganglions qui suivent l'artère carotide externe et puis plus bas la veine jugulaire interne, ceux des bords antérieur et postérieur du sterno-mastoïdien, ainsi que les ganglions sous-sterno-mastoïdiens, ensuite ceux de la région sous-maxillaire et surtout au voisinage de la glande sous-maxillaire. La métastase ganglionnaire est souvent très étendue, depuis la base du crâne jusqu'à la clavicule; dans des cas quelque peu anciens, elle peut être double.

Les ganglions cancéreux ont la tendance d'adhérer aux tissus voisins, muscles et vaisseaux; cette circonstance peut imposer parfois la section ou la résection de muscles (du sterno-mastoïdien,

par exemple), la ligature ou la résection de gros troncs vasculaires (jugulaire, carotide).

Ainsi donc, les *ganglions rétro-angulo-maxillaires, sous-maxillaires, carotidiens, sterno-mastoïdiens (du tiers ou de la moitié supérieure des bords de ce muscle) doivent être dénudés dès le début de toute pharyngotomie pour cancer du pharynx.* La même règle est applicable à certains sarcomes du pharynx, mais seulement lorsque la métastase ganglionnaire — moins rigoureuse ici dans ses localisations — est très nette. Enfin, dans certains cas particuliers, la dénudation de tout le bord antérieur du sterno-mastoïdien jusqu'à la clavicule, ou bien l'ablation des ganglions du côté opposé, peuvent s'imposer.

Il résulte de ce que nous venons de dire que, dans les interventions pour tumeurs malignes de la portion moyenne du pharynx, le champ opératoire ne se limite pas au pharynx lui-même, mais s'étend au cou; il y occupe souvent une place relativement considérable, demandant parfois, de la part du chirurgien, plus d'habileté opératoire et plus de temps que n'en demande l'extirpation de la tumeur primitive du pharynx. Par conséquent, la pharyngotomie faite dans le but d'ablation des tumeurs malignes de la portion moyenne du pharynx doit absolument comprendre aussi la dissection des régions cervicales susénumérées, et les procédés où cette dernière est négligée sont irrationnels, ou du moins nécessitent des incisions complémentaires [1].

1. Je dois dire ici quelques mots sur un procédé recommandé récemment par *Kocher*. Dans la 4e édition de son *Traité de Chirurgie opératoire* (1902, p. 175; Chirurgische Operationslehre), il rapporte deux cas de sarcomes des amygdales avec métastases des ganglions du cou, où il a opéré en deux temps : il a d'abord enlevé les ganglions hypertrophiés; puis, ayant obtenu la réunion par première intention, il pratiqua 15 jours après l'extirpation du sarcome amygdalien. Cette manière de faire permet assurément d'éviter la souillure de la plaie du cou par des produits de sécrétion de la bouche ou du pharynx, chose difficile lorsqu'on enlève à la fois la tumeur pharyngienne et la tumeur ganglionnaire cervicale. Mais c'est là le seul avantage de cette technique. Par contre, elle offre des inconvénients sérieux : il n'y a aucun avantage à enlever les ganglions et à laisser pour 2 à 3 semaines encore la tumeur primitive sans avoir la certitude que de nouvelles métastases ganglionnaires ne se produiront pas pendant ce laps de temps relativement court. C'est en se basant sur ces considérations qu'on a l'habitude, dans les néoplasmes malins d'autres régions, d'enlever en même temps le foyer primitif et les métastases ganglionnaires; même si la chose est possible, on taille le tout dans un seul lambeau cutané (dans le cancer du sein par exemple); il serait, à ce point de vue, plus rationnel d'enlever dans une première séance la tumeur primitive, puis plus tard les ganglions envahis. Malheureusement, en ce qui concerne les néoplasmes du pharynx, ce procédé ne présente aucun avantage, car l'ablation de la tumeur pharyngienne proprement dite nécessite quand même l'incision de quelques-unes des régions dont on cherche à éviter l'infection par une opération en deux temps.

Dans quelques cas rares, les tumeurs relativement bénignes nécessitent aussi des incisions cervicales; il en est ainsi par exemple dans les tumeurs mixtes occupant à la fois le pharynx et la région parotidienne (*tumeur en sablier*, sanduhrförmige Geschwulst), où il est indispensable de découvrir non seulement le pharynx, mais encore la région rétro-angulo-maxillaire; nous en avons vu un cas.

Telles sont les principales règles qu'on doit suivre dans l'extirpation des tumeurs bénignes ou malignes de la portion moyenne du pharynx.

Il en existe quelques autres, moins importantes, mais non cependant sans intérêt; elles consistent à limiter autant que possible le traumatisme, afin de ne pas compliquer l'opération et de ne pas troubler ultérieurement le fonctionnement des régions opérées, par exemple de la mâchoire inférieure, tâcher de ne pas blesser les branches du nerf facial et d'éviter par conséquent les troubles de la mimique; enfin, de faire des cicatrices aussi peu apparentes que possible. — Examinons donc chacune de ces indications.

1° Pour la première, *l'opération sur le maxillaire même joue un rôle important*. Certes, l'opération s'en trouve notablement compliquée et peut même avoir des suites regrettables. L'examen des divers procédés montre que presque tous les auteurs opéraient sur la mâchoire même; quelques-uns ne se bornaient pas à la scier et en réséquaient une plus ou moins grande portion, sans que cette dernière fût envahie par le néoplasme. Kocher, qui autrefois préconisait aussi le sciage de l'os (Voir plus haut), est à peu près le seul qui admet la possibilité d'enlever certaines tumeurs de la portion moyenne du pharynx sans sciage du maxillaire. Dans la dernière édition de son *Traité de Chirurgie opératoire*, il parle de l'extirpation du sarcome de l'amygdale par simple incision transversale de la joue (incision de Jäger, voir fig. 1, n° 1), mais sans section du maxillaire. Il ajoute ensuite qu'il a pu enlever sans trop de peine, par voie buccale et sans incision extérieure, des sarcomes des amygdales atteignant le volume d'une pomme moyenne. Cependant la lecture de cette observation montre que la tumeur avait été énucléée avec le doigt, après incision de la muqueuse buccale sur tout le pourtour de la tumeur. Une semblable décortication digitale d'une tumeur maligne n'est possible que dans des cas exceptionnellement favorables; encore ne peut-on jamais être sûr, dans ces cas, de tout enlever. Mais en règle générale, les tumeurs malignes sont énucléées au bistouri qui coupe dans du tissu absolument sain. Or, il est absolument impossible d'enlever de cette façon une tumeur pharyngienne sans pratiquer une opération préalable, et il est même peu probable que ce soit

possible après simple incision des parties molles, soit parce que le champ opératoire sera peu accessible, soit parce que l'hémostase sera difficile à pratiquer[1]. Aussi l'opinion générale des auteurs est-elle que la *section de la mâchoire inférieure est une condition indispensable pour enlever non seulement des tumeurs malignes du pharynx, mais même des tumeurs bénignes tant soit peu volumineuses, surtout si elles sont vasculaires.* (Nous parlerons plus loin des indications particulières à la résection partielle définitive de la mâchoire.)

2° *Lésion du nerf facial et troubles de la mimique.* En raison de la topographie de la région, on peut blesser, au cours de l'opération, les branches moyennes et inférieures du nerf, se distribuant aux muscles du nez et des lèvres. Leur lésion amène l'effacement du pli naso-labial, l'abaissement de la commissure labiale du côté correspondant et la déviation de la bouche du côté opposé; toutes ces altérations deviennent surtout manifestes pendant la contraction des muscles de la face au cours de la conversation, etc. On pourrait éviter ces blessures en ne pratiquant les incisions qu'au cou, sans intéresser la face; malheureusement de semblables incisions ne donnent pas suffisamment de jour. Les incisions faciales qui passent par le milieu de la lèvre inférieure sont celles qui intéressent le moins les branches du facial; viennent ensuite celles qui se dirigent de la commissure labiale à l'oreille, parallèlement au trajet de ces rameaux, comme par exemple l'incision de Jäger.

3° Enfin, au point de vue de *cicatrices le moins apparentes*, il serait également préférable de ménager la face qui est découverte et porter les incisions exclusivement sur la région cervicale; mais nous venons de voir l'inconvénient grave de ces incisions exclusivement cervicales. On peut cependant, même avec des incisions cervico-faciales, laisser des cicatrices peu apparentes, et quelques-uns des procédés énumérés plus haut présentent, à ce point de vue, comme nous l'avons dit, des avantages sérieux.

Pour nous résumer, nous dirons donc qu'une pharyngotomie pratiquée dans le but d'extirpation de tumeurs malignes de la portion moyenne du pharynx doit répondre aux desiderata suivants :

1° Permettre un libre accès à la cavité du pharynx et à l'orifice du larynx.

2° Laisser autant que possible intactes les branches du maxillaire facial.

1. D'ailleurs, dans un autre passage du même Traité (p. 192), Kocher met instamment en garde contre l'ablation par la bouche des tumeurs de l'isthme qui s'étendent jusqu'à l'épiglotte.

3° Laisser des cicatrices peu apparentes à la face.

De plus, en cas de tumeurs malignes il importe :

4° D'avoir l'accès libre aux ganglions qui sont le plus fréquemment envahis.

Voyons donc dans quelle mesure les procédés opératoires décrits plus haut satisfont à ces desiderata.

L'*incision de Jäger* ne donne pas un accès suffisant aux parois postérieure et latérale du pharynx et ne découvre pas les régions du cou sur lesquelles doit porter l'opération. Elle n'est donc applicable qu'aux cas particulièrement favorables des tumeurs bénignes.

Le *procédé de Sédillot* convient surtout pour les affections, rares, de la base de la langue et du plancher de la bouche; mais les parois pharyngiennes postérieure et latérale restent ici peu abordables, surtout si le néoplasme descend un peu plus bas; dans ces cas, l'extirpation radicale est difficile, tandis que l'écoulement du sang dans le larynx est rendu possible. Appliqué à l'extirpation des tumeurs malignes, ce procédé présente encore l'inconvénient de ne pas découvrir suffisamment les ganglions du cou. Il a incontestablement des avantages sérieux sur les autres procédés au point de vue des autres desiderata (cicatrice insignifiante sur la partie médiane de la lèvre et du menton, conservation des rameaux du nerf facial); mais ces avantages ne contre-balancent cependant pas ses inconvénients.

Le *procédé de Langenbeck* rend la cavité pharyngienne parfaitement accessible, et, à ce point de vue, ce procédé doit être placé au premier rang, comme servant de modèle aux autres procédés. Ses inconvénients sont : la dénudation insuffisante de la région carotidienne et du muscle sterno-mastoïdien et la section des branches du facial, avec ses conséquences habituelles.

Ce procédé peut être utilisé pour l'ablation de tumeurs bénignes de la portion moyenne du pharynx; mais, en cas de tumeurs malignes, des incisions complémentaires sont nécessaires. — Il en est de même pour les procédés de Bergmann et de Küster, qui constituent des modifications du procédé de Langenbeck.

Le *procédé de Cheever* ne rend, dans aucune de ses modifications, suffisamment accessible la cavité pharyngienne; en outre, ses deux premières modifications ne découvrent pas les régions cervicales qui importent au point de vue des métastases des tumeurs malignes.

Le *procédé de Verneuil-Maunoury* ne rend le pharynx parfaitement accessible que si l'on scie le maxillaire; il ne met pas à décou-

vert la région rétro-maxillaire, ni le muscle sterno-mastoïdien, et provoque consécutivement la paralysie dans le domaine du cervico-facial. Il n'est utilisable que dans les tumeurs pharyngiennes bénignes.

L'*incision de Trendelenburg* donne bien libre accès à la partie moyenne du pharynx, laisse une cicatrice insignifiante et n'intéresse pas le facial, mais, elle non plus, ne découvre pas la région rétro-maxillaire, ni le muscle sterno-mastoïdien. C'est le procédé de choix pour enlever des tumeurs bénignes, sans métastase cervico-ganglionnaire concomitante.

Les *incisions* préconisées par *Mikulicz*, *Obalinski* et *Homans* ne découvrent pas suffisamment la cavité pharyngienne et ne découvrent point la région rétro-maxillaire; aussi sont-elles aussi peu avantageuses pour l'ablation des tumeurs bénignes que pour celle des tumeurs malignes. D'ailleurs, plus tard, au cours d'une intervention, Mikulicz renonça à son procédé (Voir Braem).

Le *procédé de Kocher*, avec ou sans sciage du maxillaire, rend insuffisamment abordable la cavité pharyngienne, surtout lorsque la tumeur occupe la paroi postérieure, d'où elle descend en bas. Pour les tumeurs de la langue ou de l'isthme du gosier, l'auteur recommande aujourd'hui lui-même le procédé de Sédillot (Voir plus haut).

L'*incision de Polaillon*, dans sa première variété (Voir fig. 1, n° 6-A), rend bien le pharynx accessible, mais en revanche, elle permet difficilement d'aborder le bord postérieur du m. sterno-mastoïdien, laisse à la face une cicatrice très apparente et nécessite la résection d'un fragment notable du maxillaire.

La deuxième modification de ce procédé rend plus difficile l'accès du pharynx et s'accompagne également de résection osseuse, nullement indispensable, de cicatrice étendue et de blessure des nombreux rameaux du facial. Enfin, la troisième variété de cette incision nécessite également la blessure du nerf facial et laisse des cicatrices étendues de la face.

Les mêmes remarques peuvent être faites au sujet des *incisions* de *Czerny*, très analogues à celles que nous venons d'examiner.

Le *procédé de Chavasse* découvre insuffisamment le sterno-mastoïdien, laisse des cicatrices étendues à la face et blesse un grand nombre de rameaux du facial.

Le *procédé de Braem*, publié sept ans après celui de Krönlein, est tout à fait analogue à ce dernier sous le rapport du tracé des incisions; aussi, tout ce qui se rapporte au procédé de Krönlein est-il applicable aussi à celui de Braem.

Le *procédé de Veliaminov*, dans sa première modification, ressemble aux procédés de Krönlein et de Braem; il est par conséquent passible des mêmes critiques; sa deuxième variété est analogue au procédé de Cheever et offre les mêmes inconvénients que ce dernier (Voir procédé de Cheever).

Le *procédé de Krönlein* est, à notre avis, *le procédé de choix pour enlever les tumeurs malignes qui donnent des métastases ganglionnaires au cou, ainsi que les tumeurs bénignes siégeant à la fois dans le*

Fig. 4. — Photographie d'un opéré (Obs. VI) par le procédé de pharyngotomie *Krönlein-Orlow*. Vu de face.

pharynx et dans la région rétro-maxillaire. Il permet facilement d'aborder le pharynx et l'orifice supérieur du larynx, découvre toutes les régions cervicales où siègent de préférence les métastases ganglionnaires et laisse des cicatrices à peine visibles. Son seul inconvénient est la blessure du facial, avec les suites que comporte cette dernière.

Notre modification de ce procédé cherche à obvier à ce dernier inconvénient en donnant une autre direction à la partie antérieure de l'incision; ce but est atteint en grande partie, quoique pas complètement. La photographie ci-dessus d'un de nos opérés (Obs. VI) le montre : les deux commissures labiales sont au même niveau, les plis naso-labiaux sont également pareils des deux côtés, aussi bien à l'état de repos des muscles faciaux que pendant le sourire.

Dans le cas X, nous avons obtenu un résultat un peu moins satisfaisant, et le pli est resté un peu effacé; nous nous en aperçûmes immédiatement après l'opération; la faradisation a lentement fait diminuer cet état. En outre, dans ces cas, comme chez le malade de l'observation VIII, pendant la conversation la lèvre inférieure est attirée vers le côté sain, ce qui n'existait pas dans le cas VI et au début dans le cas VIII.

Pour nous résumer, nous dirons que le *procédé le meilleur pour l'ablation des tumeurs bénignes sans adénopathies cervicales est*, à notre avis, *le procédé de Trendelenburg, et, pour les tumeurs malignes, celui de Krönlein avec notre modification pour ceux qui désirent éviter la blessure du facial.*

*
* *

Ayant terminé avec les questions générales concernant l'opération de la pharyngotomie, nous allons passer aux questions de détail que nous examinerons, nous basant sur notre expérience personnelle et sur les cas des autres auteurs. Ces questions se rapportent à :

1° la trachéotomie préliminaire avec anesthésie par la *canule-tampon*;

2° la ligature préliminaire des carotides;

3° la résection partielle du maxillaire inférieur;

4° le traitement post-opératoire de la plaie, etc.;

5° l'alimentation des opérés.

Trachéotomie préliminaire; anesthésie; position du malade pendant l'opération.

En raison de la gravité de l'opération, de la nécessité de la chloroformisation et du danger de cette dernière, en raison de l'écoulement possible de sang dans les voies aériennes, quelques opérateurs ont cherché à modifier la technique de façon à éviter ces dangers. Les uns, dans ce but, laissaient pendante la tête des malades, pendant l'opéraration; les autres recommandaient la trachéotomie préliminaire, la chloroformisation par la canule-tampon de Trendelenburg (Kocher, Mikulicz, Cheever, Küster, Braem, etc.); d'autres enfin renonçaient à l'anesthésie générale, se contentant de l'anesthésie locale. Krönlein s'est déclaré adversaire convaincu de la trachéotomie préliminaire dans la pharyngotomie (comme du reste aussi pour les autres opérations portant sur la bouche); il considère

cette trachéotomie tout au moins comme inutile, sinon directement nuisible.

Il cite à l'appui ses 19 cas de pharyngotomie, sur lesquels il n'eut à déplorer que deux morts par broncho-pneumonie, et ses 47 cas de résection du maxillaire, sans un seul cas de mort ou de broncho-pneumonie; toutes ces 66 opérations furent faites sans trachéotomie préalable, et avec anesthésie incomplète. Notre expérience personnelle — relativement peu nombreuse, il est vrai — nous amène aux mêmes conclusions : dans nos 10 pharyngotomies, la trachéotomie préliminaire a été faite dans un seul cas (opéré par le professeur Monastyrsky); dans les 9 autres, nous n'avons pas pratiqué cette opération préliminaire. Dans 3 de ces cas opérés d'après le procédé de Krönlein et dans les 5 autres où fut appliquée notre modification de ce procédé, l'entrée du larynx était toujours suffisamment accessible pour qu'il fût toujours possible d'éviter la pénétration du sang dans les voies aériennes. Si l'on se rappelle en outre que, grâce à la ligature préliminaire de la carotide externe ou de la carotide primitive, l'extirpation de la tumeur est plus ou moins exsangue, on voit que la trachéotomie préliminaire et la canule-tampon sont tout à fait inutiles. Il ne faut pas oublier, d'autre part, que la pénétration du sang dans les voies aériennes peut se produire non seulement au cours de l'opération, mais aussi plus tard (Voir le cas de Czerny-Honsel); il faudrait donc laisser la canule-tampon pendant quelques jours après l'opération, ce que j'ai d'ailleurs fait chez un de mes malades (Obs. I).

La trachéotomie préliminaire et l'anesthésie par la canule-tampon ont cependant leur indication; notamment elles sont indispensables lorsque la tumeur par elle-même provoque de la gêne de la respiration, surtout pendant l'anesthésie. C'est à ces cas que semble devoir être limitée la chloroformisation par la canule-tampon; dans toutes les autres pharyngotomies, on pratique la chloroformisation par les procédés habituels. Chez nos 9 malades, autant que le permettait leur état général, on provoquait l'anesthésie complète par le chloroforme ou l'éther (sans morphine) pour l'énucléation des ganglions malades, et l'anesthésie incomplète pendant l'ablation de la tumeur pharyngienne; pour les sutures, le malade était de nouveau plongé dans l'anesthésie complète, si son état le permettait, bien entendu.

En ce qui concerne la *position de l'opéré*, Krönlein recommande la position élevée de la tête et de la partie supérieure du tronc, considérant que dans cette situation, l'orifice des voies aériennes peut être surveillé plus facilement. Huit de nos malades ont été

opérés dans le décubitus horizontal habituel, à ceci près que, pendant l'énuclation des ganglions, on plaçait sous le cou un petit billot. Cette position ne présentait aucun inconvénient pour l'ablation de tumeurs pharyngiennes proprement dites; tout le danger de ce temps opératoire était dans la pénétration du sang dans les voies aériennes; le décubitus horizontal de l'opéré est fait plutôt pour l'éviter que pour le favoriser.

Ligature préliminaire des vaisseaux du cou (carotide externe, carotide primitive).

Cette question a été diversement résolue par les auteurs : quelques-uns ont pratiqué cette ligature, la plupart s'en sont passé, comptant sur l'hémostase au niveau de l'ablation de la tumeur.

Parmi les premiers, citons Verneuil, Polaillon, qui liaient la carotide externe; Kocher, qui recommande également cette ligature, la considère néanmoins comme n'étant pas sans danger par suite de la souillure inévitable de la plaie faite dans le but de lier le vaisseau. Dans un cas, Polaillon a lié la carotide primitive; avant lui Velpeau a également pratiqué la ligature temporaire de ce vaisseau avant d'enlever un cancer amygdalien.

Chez nos malades, nous avons suivi la conduite que voici : une fois nous avons lié la carotide externe (Obs. VII), deux fois, la carotide primitive (III, IX); une fois, après avoir dénudé ce dernier vaisseau, nous en avons pratiqué la compression temporaire par des pinces à forcipressure, etc., au moment du maximum de l'hémorragie au niveau de la tumeur enlevée, jusqu'à obtenir l'hémostase. Dans les autres cas de cancer et de sarcome (II, III, IV, VI), les carotides externes et primitives furent dénudées au moment de l'énucléation des ganglions et pour pouvoir être rapidement liées dès l'apparition d'une hémorragie quelque peu grave; le besoin ne s'en fit pas sentir. Les gros vaisseaux n'étaient pas dénudés dans les endothéliomes (VIII et X) où il n'y avait pas de métastase ganglionnaire.

Nous basant sur notre expérience personnelle et sur les cas publiés par d'autres, nous concluons que *dans les cas de cancer ou de sarcome étendu du pharynx*, nécessitant une résection étendue de ce dernier, *la ligature préliminaire de la carotide externe est indiquée*, et dans les cas particulièrement graves, on pratiquera même celle de la carotide interne (ou bien la ligature de la carotide primitive, d'emblée). Cette conduite a plusieurs raisons d'être, notamment la possibilité de blesser ces artères au moment même de l'extirpation des tumeurs pharyngiennes (surtout de celles de l'amygdale). Cette

possibilité n'est pas en opposition avec la topographie de la région; on sait en effet que l'artère carotide interne se trouve environ à 15 millimètres et la carotide externe à 2 centimètres de la face externe de l'amygdale. Dans les tumeurs étendues, surtout si elles descendent bas, — les rapports anatomiques étant par ce fait modifiés —, dans les résections étendues du pharynx nécessitées par de telles tumeurs, pour peu qu'on désire dépasser absolument les limites des tissus malades, la blessure de ces artères est possible, et le danger en est parfaitement compréhensible (mort par hémorragie ou par asphyxie par le sang écoulé dans le larynx). Merkel (*Handb. der topograph. Anat.*, Bd I), d'accord avec Zuckerkandl, considère la blessure de la carotide interne comme très possible. Kocher attire également l'attention sur la possibilité de cette blessure, quoique cependant, — il faut le dire, — on ne connaisse pas dans la littérature médicale de cas de blessure de la carotide au cours d'une pharyngotomie.

L'autre indication à ces ligatures préliminaires est fournie par les *hémorragies secondaires*, avec les mêmes suites, c'est-à-dire la mort par hémorragie ou par asphyxie. Cette complication est, paraît-il, loin d'être rare; nous avons relevé les cas suivants : Kendal-Franks (Voir Stappert) ayant enlevé, à l'aide de l'anse du galvanocautère et du thermocautère, la base de la langue et le pilier antérieur et l'amygdale, eut une hémorragie insignifiante pendant l'opération même; mais une hémorragie secondaire par la bouche se produisit le huitième et le quatorzième jour. Mikulicz a, dans un cas, perdu un malade deux heures et demie après l'opération; à l'autopsie, on a trouvé du sang dans les bronches. Dans un autre cas, le même auteur a constaté une hémorragie secondaire le sixième jour et il a fallu pratiquer la ligature de la carotide. Trendelenburg a vu survenir une hémorragie au septième jour, par l'angle inférieur de la plaie (Voir son incision). Czerny a observé l'hémorragie secondaire deux fois : chez un malade, elle eut lieu trois heures après l'opération, par la solution de continuité pharyngienne et de la base de la langue, avec asphyxie menaçante, par suite de pénétration du sang dans les voies aériennes, ayant nécessité la trachéotomie, l'aspiration du sang et la respiration artificielle; le lendemain, survint l'asphyxie, toujours par la même cause, et trois jours après, une pneumonie mortelle. Chez un autre malade de Czerny, l'hémorragie s'est également montrée trois heures après l'opération, mais n'a pas eu d'autres suites. Polaillon a observé deux cas, dont un intéressant pour nous : l'hémorragie s'est montrée ici au dixième jour et est revenue quelques jours plus tard. Enfin, chez deux de nos malades (II et III), nous avons égale-

ment observé une hémorragie, quoique peu grave. Il faut cependant dire que Polaillon a observé une fois l'hémorragie malgré la ligature préliminaire de la carotide externe. La ligature de celle-ci n'empêche pas, bien entendu, toujours l'hémorragie, surtout lorsque, pendant l'ablation de la tumeur, on dépasse la ligne médiane ; mais en tout cas, elle la diminue très notablement et rend possible, grâce à cela, le contrôle exact du champ opératoire par la vue et le toucher. Dans un de nos cas (VI) où la ligature n'a pas été pratiquée, l'hémorragie a été assez notable pour nous empêcher de nous rendre un compte exact des limites du mal, et c'est à cette cause qu'il faut, croyons-nous, attribuer l'apparition rapide de la récidive dans le pharynx. Ainsi donc la ligature de la carotide externe peut être vivement recommandée dans tous les cas de résection étendue de la portion moyenne du pharynx pour des cancers ou des sarcomes. La ligature elle-même est facilitée par cette circonstance que l'artère se trouve déjà dénudée pendant l'énucléation des ganglions dont la lésion est dans ces cas presque la règle. La ligature de la carotide primitive demande un peu plus de circonspection, car elle peut provoquer, comme on sait, tout une série de troubles graves (paralysies, état comateux), et même la mort. L'apparition de ces troubles est plus à craindre chez des malades âgés, épuisés par une inanition prolongée; or, c'est le cas de la plupart des malades atteints de tumeurs malignes du pharynx. Aussi faut-il être très prudent et, dans les cas douteux, se borner à dénuder le vaisseau et à placer une ligature d'attente, remettant la ligature proprement dite au dernier moment de nécessité absolue.

Il ne faut pas oublier que par elle-même la ligature de ces artères ne peut pas être considérée comme absolument inoffensive, sans compter les dangers que nous venons de signaler à propos de la carotide primitive. Sur ce point, les considérations de Kocher sont très justes et trouvent confirmation dans une de nos observations (VII) dont le sujet a succombé à l'hémorragie par la carotide externe érodée à la suite de l'infection de la plaie par la bouche et le pharynx.

Tout ce que nous venons de dire sur l'utilité de la ligature des carotides se rapporte à la pharyngotomie pour tumeurs malignes étendues.

Lorsqu'il s'agit de tumeurs bénignes ou de tumeurs mixtes, plus fréquentes, et occupant une place intermédiaire entre les tumeurs malignes et bénignes, les conditions sont plus favorables, les tumeurs énucléées saignant peu et la ligature des carotides n'étant pas nécessaire.

RÉSECTION PROVISOIRE OU DÉFINITIVE DU MAXILLAIRE INFÉRIEUR.

Nous avons démontré plus haut la nécessité de la résection temporaire pour rendre plus facile l'accès à la cavité pharyngienne; nous avons remarqué en même temps que quelques auteurs; ne se bornant pas à scier simplement la mâchoire inférieure, en enlevaient un plus ou moins grand segment (généralement la branche ascendante). Les partisans de cette pratique (Mikulicz, Küster, Braem, etc.) lui trouvent les avantages suivants :

1° L'os se trouve souvent envahi par le néoplasme; dans ce cas, son ablation est absolument indispensable.

2° Après extirpation d'une tumeur s'étendant au repli intermaxillaire, il reste souvent une cicatrice pouvant aboutir à la contracture cicatricielle des mâchoires.

3° La résection partielle du maxiliaire rend plus accessible le néoplasme, surtout si l'os est envahi.

4° La résection osseuse ne complique pas l'opération et ne laisse pas une trop grande difformité.

De toutes ces considérations, les plus indiscutablement exactes sont la première, c'est-à-dire la nécessité d'enlever l'os envahi, et la deuxième en partie, concernant la possibilité d'une contracture cicatricielle en cas de cicatrice étendue au niveau du repli intermaxillaire. Ce point est confirmé en partie par une de nos observations (VIII) : le maxillaire était suffisamment mobile, mais cette mobilité dépendait en grande partie du déplacement du segment antérieur dans le cal fibreux au niveau de l'os scié. Mais, chez tous nos autres opérés, malgré l'étendue des cicatrices intermaxillaires, nous n'avons pas constaté de contractures, du moins tant que les malades étaient sous notre observation.

Quant aux trois derniers arguments, il est douteux qu'ils soient justes, surtout le troisième; car, dans l'incision de Krönlein, la tumeur est parfaitement accessible, même sans la résection du segment osseux postérieur. Par conséquent, si l'on excepte la nécessité d'enlever l'os lorsqu'il est gagné par la dégénérescence maligne, il ne reste qu'une seule indication à la résection, à savoir la menace d'une contracture cicatricielle par cicatrice trop étendue au niveau de la tumeur enlevée. Mais si le repli intermaxillaire est envahi, le trismus s'observe, comme on sait, avant l'extirpation, sous l'influence de douleurs intolérables lors de l'ouverture de la bouche. Dans ces conditions, la résection de la branche ascendante est un bon palliatif, facilitant l'alimentation des malades et diminuant leurs

souffrances dans les cas où une opération radicale est devenue impossible. Mais en dehors de ces conditions, il n'y a pas lieu de sacrifier la branche ascendante, dont l'ablation défigure plus que la simple section.

Nous basant sur ces considérations, nous n'avons, chez nos malades, recouru qu'une fois (I) à cette résection, suivant en cela le conseil du défenseur de cette méthode, Mikulicz, et réséqué dans un cas (VI) toute l'épaisseur, mais sur une faible étendue, de la portion horizontale de l'os envahi déjà par le néoplasme; chez tous les autres, nous avons suturé l'os préalablement scié.

Cependant même cette dernière technique n'est pas sans inconvénients sérieux; un des plus importants, signalé déjà par Langenbeck, est la nécrose de la surface de sciage de l'os et même parfois une nécrose plus étendue. Cette mortification et les séquestres qui se forment retardent longtemps la cicatrisation de la plaie et provoquent un gonflement œdémateux de la joue correspondante, des fistules, etc. C'est ce que nous avons observé dans 3 cas (VI, VIII, IX); dans l'un d'eux (VIII), la nécrose s'étendait à des portions assez considérables du segment postérieur de l'os scié, peut-être par suite du décollement fortuit du périoste. Grâce à cette complication, la cicatrisation a demandé plusieurs mois, a nécessité l'extirpation, à plusieurs reprises, des séquestres formés et a laissé des cicatrices très apparentes. Ces nécroses sont sans aucun doute dues à l'infection de la surface de section par des germes de la bouche et par les aliments. Pour empêcher la première cause d'infection, on a proposé de couvrir la surface de section par le périoste préalablement décollé et suturé tout autour. Nous n'avons pas d'expérience personnelle sur ce point. La question de l'infection de la plaie osseuse par les aliments sera examinée plus loin (Voir *Alimentation des malades*).

La difficulté de la contention, dans une bonne position, des fragments sciés et leur tendance au déplacement constituent une deuxième cause influant défavorablement sur les résultats de la résection temporaire. Par suite du déplacement des fragments, les dents ne viennent plus en contact et la mastication en souffre. Comme la section se fait le plus souvent au niveau du bord antérieur du masséter, la contraction de ce dernier élève le fragment postérieur. Chez un de nos malades (VIII), où s'était développée une nécrose assez étendue, les deux dents supportées par le segment postérieur étaient tellement remontées et gênaient à tel point la mastication que la malade suppliait qu'on les lui arrachât.

Pour éviter ce déplacement des fragments, on a conseillé (Lan-

genbeck, etc.) de scier le maxillaire d'arrière en avant et de haut en bas; de cette façon, le fragment postérieur situé plus bas que la ligne de section aurait plus de difficulté pour remonter. D'autres (Trendelenburg) scient l'os en zigzag, de telle sorte que la partie latérale rentre dans la partie moyenne. On a également cherché à unir les fragments par des points de suture (à la soie ou fil métallique), par des chevilles d'ivoire jointes à des sutures du périoste au catgut (Czerny). Lorsque l'on applique des points de suture, il vaut mieux, comme nous l'avons déjà dit, faire d'abord les trous pour le passage des fils, de chaque côté du trait de scie qu'on va faire après. En parcourant les observations publiées par divers auteurs, nous, n'y avons malheureusement pas trouvé d'indications précises sur la marche de la cicatrisation de l'os scié et la situation régulière des dents consécutivement. En ce qui concerne nos cas, nous aurions préféré une union plus rapide et plus régulière. Il est cependant juste de dire que le tracé de la scie n'avait pas toujours une direction convenable : ce qui pouvait naturellement faciliter le déplacement des fragments.

Traitement de la plaie opératoire.

A en juger par les brèves indications qu'on trouve sur ce point, presque tous les auteurs tamponnaient la plaie à la gaze iodoformée aussi bien dans le but de faire l'hémostase que pour aider à la résorption des produits de sécrétion et prévenir l'infection, comptant sur la présence des mèches autant que sur l'action antiseptique de l'iodoforme. Chez nos malades que nous alimentions par les voies naturelles normalement, la propreté de la bouche avant et après l'opération faisait l'objet d'une surveillance particulière (emploi de la brosse, nettoyage à l'aide de compresses, lavages et gargarismes avec une solution chloro-sodique stérilisée, d'acide borique, de formaline, etc.). Pour le tamponnement de la plaie profonde, nous ne nous servions, chez nos 9 derniers opérés, que de gaze stérilisée; encore la plaie pharyngienne n'était-elle tamponnée que si elle saignait. Si l'hémorragie faisait défaut, nous laissions cette plaie ouverte, et il nous a semblé, à en juger par les courbes thermiques et quelques autres faits, que dans ces cas, le résultat post-opératoire était plus satisfaisant.

La plaie cutanée se fermait généralement par première intention, sauf au niveau des mèches où il fallait appliquer des points de suture. Malgré cette première réunion, la plaie profonde suppurait toujours plus ou moins longtemps et abondamment. Les premiers

temps après l'opération la sécrétion des plaies exhalait même souvent une odeur putride intense. C'est à cette suppuration que nous attribuons l'ulcération de la carotide externe observée dans un de nos cas (VII).

On ne peut donc pas dire que la marche de nos plaies opératoires ait été aseptique; il est indiscutable que cette marche a été aggravée par l'alimentation des malades par voie buccale; la plaie en était souillée, la sécrétion était augmentée et prenait de ce chef un aspect putride.

Alimentation des malades ayant subi la pharyngotomie.

Cette question a de l'importance, et cela pour plusieurs raisons : souvent ces malades sont déjà considérablement épuisés par suite d'alimentation insuffisante ou parce qu'ils sont très âgés; de plus, l'alimentation peut, immédiatement après l'opération, être difficile à cause de la dysphagie; enfin, l'introduction des aliments par voie buccale souille et infecte inévitablement la plaie. Divers procédés ont été proposés dans le but d'éviter ces inconvénients : alimentation par une sonde, introduite immédiatement après l'opération et laissée à demeure durant quelques jours, ou bien introduite avant chaque repas; introduction d'aliments liquides par la bouche à l'aide d'une aiguière, etc. Chacun de ces procédés a ses bons et ses mauvais côtés. La sonde à demeure irrite évidemment moins la plaie qu'une sonde introduite plusieurs fois par jour, avant chaque repas; dans les deux cas, la plaie opératoire est préservée de la souillure et de l'infection par les aliments, mais les deux procédés sont assez désagréables pour les malades, et même souvent pénibles, surtout si les malades n'ont pas été familiarisés avant l'opération avec l'introduction de la sonde; or, ceci n'est pas toujours possible en raison de la contracture de la mâchoire, etc. Voilà pourquoi un grand nombre d'auteurs préfèrent l'alimentation par voie naturelle. Si la déglutition n'est pas atteinte et n'est pas trop douloureuse, et si les aliments ne tombent pas dans le larynx, cette alimentation est sans aucun doute moins pénible aux malades. Cette manière de faire présente cependant, elle aussi, de nombreuses difficultés : une grande partie des liquides passe, malgré tous les artifices des malades, par la plaie du cou, souille leur pansement, leur linge et leurs vêtements; aussi les soins demandent-ils trop de minutie, et pour peu que les malades ne soient pas soigneux il devient nécessaire de changer très souvent le pansement, le linge, etc.

L'autre inconvénient, plus grave, est dans la souillure et l'infec-

tion de la plaie, d'où nécessité de surveillance médicale particulièrement soutenue. Il faut, dans ces cas, faire prendre le principal repas avant le changement du pansement et nettoyer pendant celui-ci la bouche et la plaie. Il est cependant probable que ces mesures ne suffisent pas et que, chez les malades nourris à la sonde, les plaies évoluent mieux et se cicatrisent plus vite.

Chez nos malades, nous n'avons eu recours à la sonde à demeure qu'une fois (I); la sonde laissée pendant quelques jours faisait beaucoup souffrir le malade. Dans un autre cas (V), la sonde était introduite avant chaque repas, car l'opération (ablation d'un sarcome volumineux du pharynx) a entravé la déglutition, et ce trouble persistait au moment où l'opéré quitta le service. Chez tous les autres malades, nous procédions de la façon suivante : pendant les 2 ou 3 premiers jours les malades n'étaient nourris que par voie rectale (solution de sel marin, bouillon, thé, vin, etc.). Ensuite, le plus grand danger de la souillure d'une plaie récente étant passé, on alimentait les opérés par la bouche, en augmentant progressivement la quantité et passant peu à peu des liquides aux demi-solides, et enfin aux solides. La sonde était, durant les premiers jours, introduite très rarement, et toujours les malades s'y montraient très hostiles.

Des dix observations (concernant 9 malades) sur lesquelles est basé ce travail, il s'agit dans un cas (I) d'un malade opéré par feu le professeur Monastyrsky; toutes les autres nous sont personnelles. Sur ces 9 malades, il y avait 5 hommes et 4 femmes. L'âge des opérés était de trente-six à soixante-deux ans. Dans 3 cas, il s'agissait de cancer, dans 4, de sarcome et deux fois, il y avait de l'endothéliome; dans un de ces derniers cas, il s'agissait de *tumeur en sablier* (*Sanduhrförmige Geschwulst* des auteurs allemands). Deux fois nous avons suivi la technique d'Obalinski avec quelques modifications telles qu'énucléation de la branche ascendante, incisions supplémentaires (I et II, première opération), etc. Le procédé de Krönlein a été appliqué 3 fois (II, seconde opération, III et IV) et avec notre modification 5 fois (VI, X).

Un seul des opérés a succombé directement à l'opération (VII) par hémorragie par la carotide externe ulcérée, le onzième jour après l'intervention. Les autres malades ont en général bien supporté l'opération malgré qu'il y en eût de gravement atteints, avec tumeurs très volumineuses de la partie moyenne du pharynx ou bien s'étendant aux portions voisines de ce conduit (III, V, IX). Grâce au procédé que nous avons suivi, même dans ces cas, nous avons pu avoir un jour suffisant. Nous n'avons jamais noté de phénomènes bien nets de broncho-pneumonie.

La marche des plaies n'était pas, comme nous l'avons déjà remarqué, tout à fait aseptique et l'union des fragments du maxillaire scié n'était pas toujours très régulière.

Chez les 8 malades ayant survécu, les résultats étaient les suivants : chez 3, il y eut des récidives (II, III, VI), chez 2, des récidives très probables (V, IX), mais il s'agissait de néoplasmes très étendus et dans des cas semblables, il serait peut-être préférable de ne pas opérer; les deux cas d'endothéliome (VIII, X) n'ont pas donné de récidives: l'un d'eux a été opéré il y a un an, l'autre seulement il y a deux mois et demi [1]. Enfin, dans un cas (I), les résultats sont restés inconnus. Par conséquent, dans les tumeurs malignes, les résultats ont été aussi fâcheux que chez les autres, la récidive *in situ* ou dans les ganglions s'étant produite infailliblement et assez rapidement. La seule consolation est qu'il s'agissait dans presque tous nos cas de malades atteints depuis longtemps; il y a donc lieu d'espérer qu'une opération précoce donnera ici, comme dans les autres régions, de meilleurs résultats.

L'exposé détaillé de nos observations, dont nous donnons ci-dessous un très succinct résumé, a été publié par nous dans le *Vestnik Khirurghii*, 1902, nos 9 et 10. Les planches photographiques et les figures ont été faites par le professeur Patenko, le Dr Tikhonovitcz et M. Vichnevsky, auxquels nous exprimons ici nos meilleurs remerciements.

Observation I. — Femme de cinquante ans. Sarcome de l'amygdale gauche du volume d'une petite pomme. Début des troubles il y a trois ans. État général satisfaisant.

Trachéotomie préliminaire, canule de Trendelenburg. Incision d'Obalinski. Section du maxillaire. Énucléation de la branche ascendante. Sonde à demeure. — Sortie après la cicatrisation des plaies.

Obs. II. — Homme de quarante-deux ans. Cancer (épithéliome avec perles) du voile du palais, de l'amygdale gauche et de la base de la langue. Début il y a trois mois par point rapidement ulcéré; progression rapide de l'ulcère.

Adénopathie sous-maxillaire. — État général satisfaisant

Incision d'Obalinski modifiée. Section du maxillaire; malgré les incisions supplémentaires, la tumeur est difficilement accessible à l'œil et l'on se sert, pour la limiter, surtout du doigt. Suture de l'os au fil d'argent. Sorti trois semaines après l'opération.

Le même malade revient au bout de six mois avec une métastase étendue

1. Cette malade a été revue deux mois après et présentait une infiltration suspecte au niveau de l'ancienne plaie opératoire.

dans les ganglions carotidiens qui ne daterait que de huit jours. — Incision cruciale, extirpation du néoplasme.

Troisième récidive, inopérable, au bout d'un mois.

Obs. III. — Homme de trente-six ans. Sarcome à cellules rondes de l'amygdale gauche et du pharynx. Début il y a trois ans; adénopathie depuis environ deux ans. — Ganglions parotidiens, carotidiens, sous-maxillaires hypertrophiés.

État général satisfaisant.

Incision de Krönlein. Ligature de la carotide primitive (d'abord d'attente, puis définitive) et de la jugulaire (incisée par mégarde). Ablation de l'amygdale gauche et de la moitié gauche du voile du palais. Section du maxillaire réuni ensuite à l'aide de fils métalliques.

Alimentation rectale.

Sorti avant la cicatrisation complète.

Un mois après, métastase ganglionnaire rétro-sterno-mastoïdienne, enlevée.

Obs. IV. — Récidive au bout de quatre mois. Seconde pharyngotomie. La tumeur s'étendait jusqu'au pharynx nasal et la portion laryngienne. Quatrième récidive, inopérable, deux mois après.

Obs. V. — Homme de trente-six ans. Sarcome de l'amygdale droite et du voile du palais.

Début il y a deux mois. Tumeur très volumineuse, s'étendant aux régions voisines; adénopathies cervicales multiples des deux côtés. Troubles de la déglutition, de la parole, de la voix. Faiblesse générale et amaigrissement. Incision de Krönlein. Extirpation des ganglions. Section du maxillaire après perforation préalable pour le passage des fils. Ligature temporaire de la carotide primitive.

Au quatrième jour, broncho-pneumonie due à l'éther. La clinique ayant dû fermer, le malade la quitta avant la cicatrisation complète, avec une paralysie faciale. Pas de renseignements ultérieurs sur lui.

Obs. VI. — Homme de cinquante-deux ans. Cancer de l'amygdale droite et du voile du palais (épithéliome pavimenteux et perles).

Début il y a neuf mois par une ulcération. — Mastication libre. Adénopathie cervicale bilatérale. État général mauvais.

Incision Krönlein-Orlow; section du maxillaire. Résection de 15 mm. du corps du maxillaire envahi par l'épithéliome. Alimentation rectale pendant quatre jours, puis normale. Soins minutieux de la bouche. Au bout de quinze jours, éloignement d'un séquestre assez volumineux au niveau du passage du trait de scie.

Mouvement fébrile (39°-39°,7) les huit premiers jours et les quinze derniers.

Pas de paralysie faciale. — Le malade est sorti, sur sa demande, six semaines après l'opération, avec des végétations suspectes au niveau de l'ancien néoplasme.

Obs. VII. — Homme de quarante-neuf ans. Épithéliome pavimenteux du voile du palais, de l'amygdale gauche, de la langue.

Début il y a huit mois. Tumeur ulcérée très étendue. État général très mauvais. Artériosclérose.

Incision Krönlein-Orlow. Énucléation des ganglions; ligature de la carotide externe. Section de la mâchoire et suture consécutive.

Suites. Odeur fétide de l'haleine. Œdème de la langue et de la lèvre inférieure. Le malade prend des aliments liquides par la bouche dès le premier jour.

Cinq jours après l'opération, suppuration au niveau de la ligature de la carotide externe. Température 38°,8-38°.

Six jours plus tard, hémorragie foudroyante subite.

Autopsie. Déchirure de la carotide externe gauche; cette artère est calcifiée et rigide.

Obs. VIII. — Femme de cinquante ans. Endothéliome du voile du palais et de la région parotidienne gauche. Début de la tumeur palatine il y a onze mois, de la tumeur parotidienne il y a huit mois. L'exploration est très douloureuse. Dysphagie, mastication douloureuse; voix nasillarde. Pas d'adénopathie. État général assez bon.

Incision Krönlein-Orlow. Section de l'os. Extirpation de la tumeur. Fils d'argent sur le maxillaire.

Alimentation d'abord rectale, puis normale. Léger mouvement fébrile pendant huit jours. Séquestres au niveau du trait de scie, enlevés à plusieurs reprises. Consolidation défectueuse, ayant nécessité l'avulsion de deux dents. — La malade est revenue au bout d'un an environ à cause des douleurs. A l'examen : pas de paralysie faciale, cal fibreux du maxillaire permettant quelque mobilité. Exostose douloureuse en arrière du cal. La résection de cette exostose n'a fait que diminuer les douleurs.

Obs. IX. — Femme de soixante ans. Sarcome à cellules fusiformes des portions moyenne et supérieure du pharynx et du maxillaire supérieur.

Début il y a trois ans. — Tumeur au niveau de l'orifice postérieur des narines. — État général mauvais.

Première opération (tête basse) : ablation de la tumeur par voie buccale.

Récidive au bout d'un mois; tumeur de l'isthme du gosier, de la base de la langue, de la paroi pharyngienne gauche; de l'isthme naso-pharyngien.

Adénopathie bilatérale. — Troubles de la respiration et de l'ouïe. — Staphylome postérieur; le canal lacrymal semble envahi par la tumeur.

Accès d'asphyxie.

Chloroformisation incomplète. — Incision Krönlein-Orlow. Ligature d'attente de la carotide primitive. Énucléation des ganglions et de la glande sous-maxillaire; extirpation de la tumeur qui envahit les deux autres d'Highmore et probablement pénètre aussi à l'intérieur du crâne.

Alimentation naturelle, qui souille la plaie. — Suppuration profonde

et nécrose du tissu cellulaire. Mobilité des fragments osseux au moment de la sortie (au bout de deux mois). Intégrité du facial.

Récidive au moment de sa sortie.

Obs. X. — Femme de soixante-deux ans. Endothéliome du pharynx. Début il y a trois mois. Deux tumeurs très étendues. Pas d'adénopathies. — Cachexie sénile.

Opération : Incision Krönlein-Orlow.

Section du maxillaire. Extirpation de la tumeur. Hémorragie insignifiante. — Alimentation normale dès le troisième jour. — Température, 37°,8 pendant trois jours, puis normale. — Léger abaissement de la commissure labiale, diminuant par la faradisation.

BIBLIOGRAPHIE.

Baker, voir Castex, p. 48.
Berger, *Rev. de Chir.*, 1897.
Bergmann, *Berl. kl. Woch.*, 1883, n° 44, p. 684.
Braem, *Langenbeck's Arch.*, Bd 49 : Beitrag zur Resection des Pharynx.
Castex, *Rev. de Chirurgie*, 1886 : Des tumeurs malignes de l'arrière-bouche.
Chavasse, voir Honsel, p. 751.
Cheever, voir Castex, p. 144, *Centralb. f. Chirurgie*, 1889.
Czerny, voir Honsel.
Gussenbauer, voir Stappert, Bergmann.
Homans, voir Honsel, p. 748.
Honsel, *Brun's Beiträge zur klin. Chir.*, Bd 14 : Ueber maligne Tumoren der Tonsillen.
Israel, *Berl. kl. Woch.*, 1883, n° 44, p. 685.
Iversen, *Langenbeck's Arch.*, Bd 31 : Ueber Pharyngotomia subhyoidea.
Jäger, voir *Kocher's Chir. Operationslehre*, 4e éd., 1902.
Kendal-Franks, voir Stappert, p. 23-24.
Kocher, *Deutsche Zeitsch, f. Chir.*, Bd 13 : Ueber Radicalheilung d. Krebs; *Chirurg. Operationslehre*, 4e éd., 1902.
Krönlein, *Correspondenzblatt f. Schweiz. Aerzte*, 1887; *Brun's Beiträge z. klin. Chir.*, Bd 19 : Ueber Pharynxcarcinom und Pharynxextirpation.
Küster, *Deutsche med. Woch.*, 1885, p. 860.
Langenbeck, *Verhandlungen d. Deutsch. Gesellsch. f. Chir.*, 1876, p. 111.
Lebert, voir Castex, p. 48.
Mikulicz, *Deutsch. med. Woch.*, 1886, n° 10.
Heymann's, *Handb. der Laryngologie und Rhinol.*, Bd II.
Obalinski, *Centralbl. f. Chirurg.*, 1887, p. 532.
Paget, voir Castex, p. 48.
Péan, voir Castex, p. 14.
Pierin, voir Castex, p. 48.
Polaillon (et Clado), *Gazette des Hôpit.*, 1883, p. 266, cit. d'après Castex.
Sédillot, voir *Kocher's Chirurgische Operationslehre.*
Sibley, voir Castex, p. 48.
Stappert, *Das Carcinom der Tonsille und seine Behandlung*, Diss., Bonn, 1889.
Trendelenburg, voir Stappert.
Verneuil-Maunoury, *Gaz. des Hôpitaux*, 1893.
Velpeau, voir Castex, p. 138.
Veliaminov, voir Khorvat : Des tumeurs malignes des amygdales, *Rous. Khirurg. Ark.*, 1902, B. 2.

UN CAS
D'ANASTOMOSE ARTÉRIO-VEINEUSE LONGITUDINALE
POUR ARTÉRITE OBLITÉRANTE

PAR MM.

GALLOIS,
Chef de clinique chirurgicale
à la Faculté de Lyon.

et

PINATELLE,
Interne des hôpitaux
de Lyon.

Nous avons eu l'occasion d'observer dernièrement, dans le service de M. le professeur Jaboulay, un cas fort intéressant d'artérite oblitérante des deux membres inférieurs.

La marche progressive de la lésion, l'échec de toute thérapeutique médicale conduisit notre maître à tenter une intervention chirurgicale dans le but de permettre au sang artériel de gagner la périphérie du membre en empruntant la voie veineuse.

Bien que cette intervention n'ait point été couronnée de succès, nous croyons qu'elle ne perd point de son intérêt thérapeutique et qu'elle mérite d'être rapportée dans tous ses détails.

Observation.

M..., quarante-sept ans, pâtissier.

Antécédents. — Père et mère morts d'affections indéterminées.

Pas de maladie importante à signaler.

Le malade nie toute maladie vénérienne; il ne présente pas de stigmate, ni de signe actuel de syphilis.

Il n'a pas eu de paludisme.

Quelques habitudes éthyliques (absinthe assez rarement, un petit verre par jour d'eau-de-vie ou de cognac, 3 litres de vin; léger tremblement des mains; pas de pituites, ni de cauchemars).

Tabagisme également modéré.

Il mène une existence assez sédentaire.

Pas de signes de brightisme, ni de diabète.

Pneumonie il y a trois ans, pas de bronchites habituelles.

Le début de l'affection date d'un an et demi environ, pendant l'hiver 1900-1901.

Le malade se mit à ressentir des douleurs dans le pied droit, parfois, mais rarement, dans le pied gauche. Ces douleurs, à peu près continues, revenaient par élancements intermittents après la fatigue et la marche, pendant lesquelles le malade éprouvait parfois de la *claudication intermittente*. Il put néanmoins continuer son métier pendant un an environ; la peau n'avait jamais subi de modification de couleur ou d'aspect.

En novembre 1901, il entra à l'Hôtel-Dieu; depuis une quinzaine de jours, il éprouvait une sensation de froid au niveau du pied droit et des picotements remontant parfois jusqu'au mollet; les douleurs étaient toujours modérées; rien du côté opposé.

Les douleurs augmentèrent progressivement jusqu'au mois de janvier 1902. A ce moment, le pied commença à noircir au niveau du petit orteil. La gangrène évolua lentement et mit deux mois pour gagner le gros orteil et la partie tout à fait antérieure du dos du pied, respectant la semelle plantaire. Elle resta toujours sèche, ne s'accompagnant que d'un léger suintement hémorragique; jamais de suppuration. Les douleurs étaient devenues très violentes.

Amputation de Chopart, le 15 mars 1902.

Cette opération ne calma pas les douleurs, qui revinrent dès le deuxième jour; huit jours après, le lambeau était sphacélé.

La gangrène continua à progresser, restant toujours sèche, et remonta jusqu'à mi-jambe en un mois et demi; les douleurs, plus vives que par le passé, nécessitaient de fréquentes injections de morphine.

Au-dessus, le membre devenait froid jusqu'à la partie inférieure de la cuisse; les battements artériels n'étaient plus perçus à la fémorale, ils étaient même diminués à la fémorale opposée; aucune gêne de la circulation veineuse.

Pas de température; 1 ou 2 petites escarres aux trochanters.

Le reste de l'arbre artériel présente quelques signes d'athérome; les radiales sont dures et sinueuses, les temporales se dessinent sous les téguments.

Rien à l'auscultation du cœur, notamment de l'orifice aortique; l'aorte abdominale bat avec force.

Les autres viscères paraissent sains.

Les urines, examinées à diverses reprises, n'ont jamais contenu ni sucre, ni albumine.

Le malade a été soumis pendant quelque temps et sans succès au traitement par les peptones, puis à la médication de Trunecek (cachets et injections rectales de sérum qui furent bien tolérés).

Amputation de la cuisse droite, à la partie moyenne, le 1er mai 1902, nécessitée par les progrès de la gangrène et surtout par l'intensité des douleurs.

Cette opération est pratiquée sans application de la bande d'Esmarch; les tissus superficiels sont exsangues; un jet de sang très faible s'échappe de la lumière des grosses artères; seules, la fémorale et la fémorale profonde doivent être liées.

Sur la cuisse amputée, une portion des vaisseaux poplités est prélevée pour l'examen histologique.

La guérison opératoire fut normale et la cicatrisation complète en dix jours, malgré le peu de vitalité des tissus.

Les douleurs cessèrent de suite après l'opération, et l'état général du malade fut sensiblement amélioré.

Anastomose artério-veineuse des vaisseaux fémoraux gauches, le 14 juin 1902.

Mais, quelques jours seulement après l'amputation de la cuisse droite, des symptômes de gangrène apparaissaient pour la première fois au niveau du membre opposé, indemne jusque-là.

Il se refroidit peu à peu, s'exulcéra au niveau du dos du pied; les battements artériels cessèrent d'être perçus à la tibiale postérieure et à la pédieuse; les douleurs reparurent, plus fortes que jamais.

Devant la gravité de la situation, M. le professeur Jaboulay se décida à intervenir pour prévenir le sphacèle imminent du membre, en pratiquant une anastomose artério-veineuse dans le triangle de Scarpa.

Anesthésie à l'éther.

Incision longitudiuale dans l'axe du triangle de Scarpa, conduisant sur les vaisseaux fémoraux, artère et veine, qui sont mis à nu.

L'hémostase provisoire est réalisée par deux fils placés en anse, l'un sur le bout central de l'artère, l'autre sur le bout périphérique de la veine: la coudure de l'artère par la traction du fil arrête incomplètement le passage du sang.

On pratique la suture à la soie fine des adventices des deux vaisseaux, sur leurs bords adjacents; le long de cette ligne de suture, ces vaisseaux sont alors longitudinalement ouverts par une incision de 3 à 4 centimètres sur leurs faces latérales adjacentes.

L'hémostase doit alors être complétée, du côté du bord central de l'artère, par la striction à un nœud unique provisoire de l'anse de catgut placée; la récurrence artérielle donnant encore un petit suintement gênant, un aide fait la compression digitale du bout périphérique; une compression analogue est exercée sur le bout central de la veine. Le champ opératoire est alors complètement étanche. Dans la lumière artérielle est engagée une plaque d'athérome, remontant trop haut pour pouvoir être extirpée par l'incision vasculaire.

Une deuxième ligne de sutures à points séparés à la soie réunit l'endartère à l'endoveine, dans leur partie postérieure; et un troisième rang, ces mêmes tuniques en avant. Des fils superficiels réunissent en dernier lieu les adventices, en avant de l'anastomose.

Les phénomènes consécutifs furent les suivants.

En supprimant la compression, on voit la circulation se rétablir sans le moindre suintement de sang par la ligne de suture. Le fil noué en amont sur l'artère est légèrement desserré; il est laissé cependant en place, de façon à diminuer l'afflux sanguin pendant quelques heures.

Les pulsations n'apparurent pas dans les veines; on crut en percevoir le

soir et le lendemain matin dans la veine poplitée, mais elles ne persistèrent pas; la saphène se distendit nettement, mais par gêne de la circulation de retour, ne se remplissant que de bas en haut, à l'épreuve du doigt.

Jamais on ne perçut de thrill à la palpation.

Le soir, le malade souffrant beaucoup et la température locale restant à 28°, M. Jaboulay décida de desserrer le nœud laissé sur l'artère. On put constater qu'il s'était relâché et n'opposait pas d'obstacle à la circulation; les battements étaient pourtant très faibles dans la plaie.

La température locale continua à s'abaisser progressivement.

Le 14 (matin, avant l'opération), 28°; 14 soir, 28°.

15 soir, 25°.

16 matin, 26°,2.

17 matin, 25°.

18 matin, 24°.

19 matin, 23°,6.

Au bout de huit jours, le sphacèle du pied était manifeste. Les petites phlyctènes des orteils s'étaient étendues et entourées de plaques noirâtres. Tout le pied, froid et insensible, était uniformément violacé, et cette teinte se continuait par marbrures sur la face postérieure de la jambe, jusqu'à son milieu. Sur tous ces points, anesthésie superficielle et profonde; au-dessus, hyperesthésie très vive à la pression et au simple frôlement; douleurs intolérables.

Puis, le sphacèle continua à progresser plus lentement; il atteignit toutefois le genou, sans sillon net d'élimination. Pas de température.

Au bout d'un mois (12 juillet), amputation de la cuisse gauche, toujours sans bande d'Esmarch. Les tissus superficiels étaient peut-être moins exsangues que ceux du côté opposé, lors de la précédente amputation; mais les gros vaisseaux étaient encore plus obstrués, ils ne donnèrent pas une goutte de sang et ne nécessitèrent pas de ligature.

La dissection du membre permit d'y constater de grosses fusées purulentes profondes, remontant presque jusqu'à la ligne d'amputation. La sensibilité et l'induration des plans superficiels n'avaient pas permis de les percevoir sur le malade, et l'oblitération des vaisseaux expliquait bien pourquoi cette putréfaction locale ne s'était pas accompagnée de signes de résorption septique. Les gros troncs veineux étaient en effet complètement obstrués de caillots mous, relativement récents; l'artère principale, qui avait encore une lumière minime à la ligne d'amputation, s'oblitérait seulement quelques centimètres plus bas, vers la division de la poplitée, par des végétations pariétales, blanches et résistantes, qui la transformaient en un cordon plein [1].

Cinq jours après, le malade, dont la température s'était élevée progressivement depuis deux jours, de la normale au voisinage de 40°, fut emporté brusquement, probablement par une embolie cérébrale. Il fut saisi soudainement, en effet, de dyspnée et de coma, et expira au bout de 15 à

1. Ces vaisseaux ont été également soumis à l'examen histologique.

20 minutes, après avoir présenté de légers mouvements convulsifs de la main gauche.

Autopsie, le 19 juillet, quarante-quatre heures après la mort.

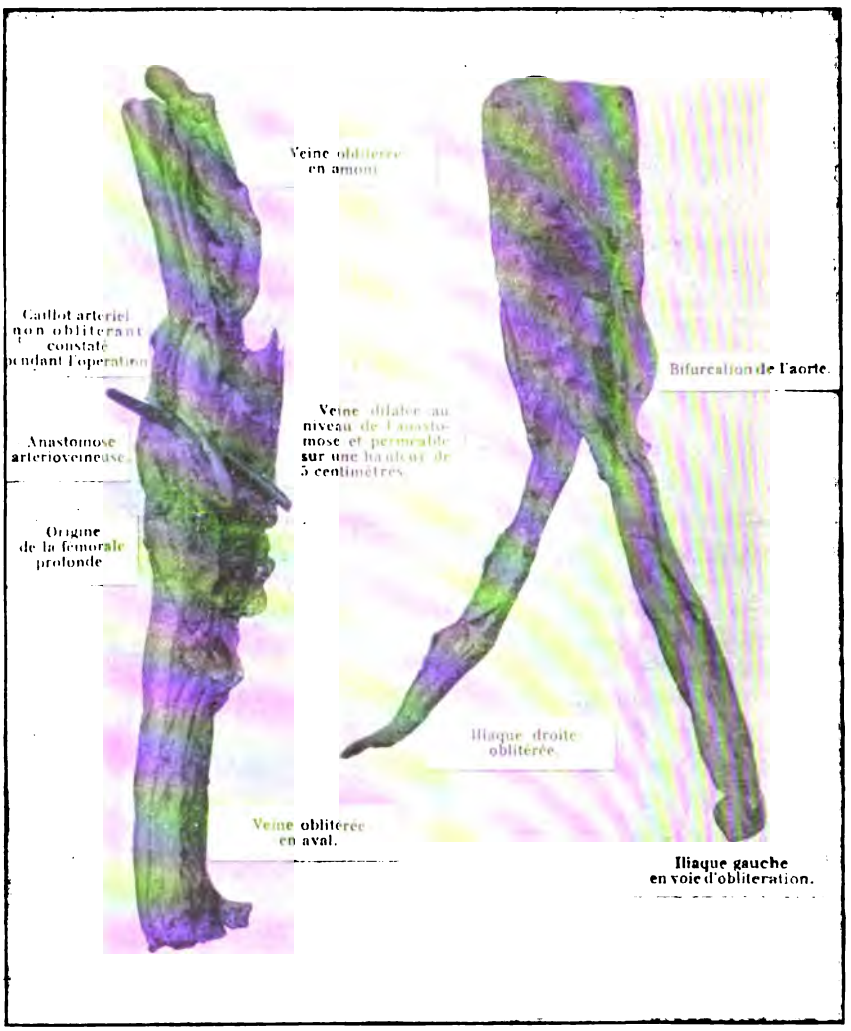

Fig. 1.

Eviscération abdominale totale. Le cadavre est dans un état de putréfaction avancée.

Après avoir pratiqué l'ablation totale de l'arbre circulatoire du cœur aux lignes d'amputation des cuisses, on procède à l'examen viscéral.

Les poumons enlevés, on constate des adhérences pleurales doubles étendues; le sommet gauche a dû être déchiré; on y constate à la coupe plusieurs petites cavernes; rien sur le reste de l'étendue des poumons; pas d'infarctus.

Le cœur est gros et flasque et le ventricule droit très dilaté; athérome accusé de l'orifice aortique, avec plaques calcaires sur le bord libre des valvules et l'origine de l'aorte; pas de lésions orificielles.

Sur la colonne vertébrale, au niveau de la région dorso-lombaire, abcès

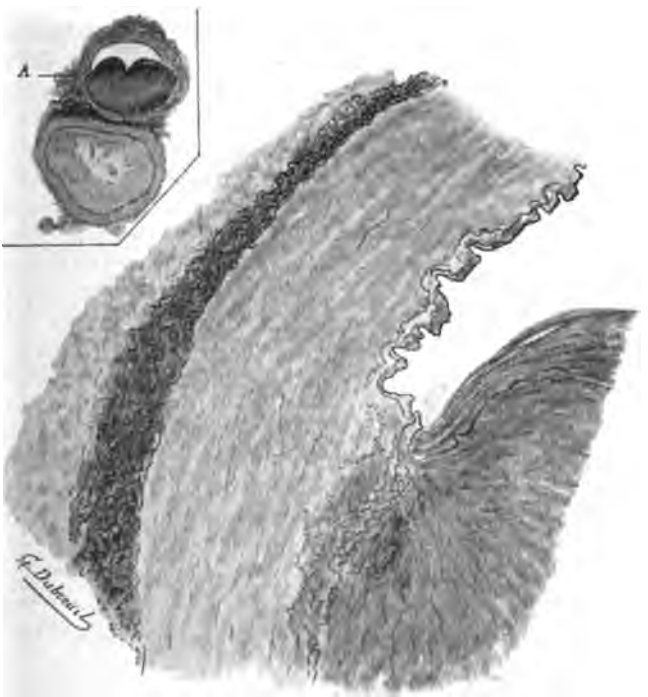

Fig. 2.

antérieur, du volume du poing, faisant saillie dans la cavité abdominale, et provenant du flanc gauche des dernières dorsales.

Le foie ni la rate ne présentent rien d'anormal.

Les reins sont un peu gros, avec quelques kystes.

Le cerveau n'a pu être examiné.

Donc, tuberculose avancée, restée latente, et athérome discret, en dehors du tronc vasculaire prélevé, dont suit l'examen.

1° Bifurcation de l'aorte. — Les lésions artérielles ne sont appréciables qu'à partir de ce point. L'aorte thoracique ne présente, en effet, qu'un peu d'épaississement des parois, sans induration, ni plaque calcaire. A 4 centi-

mètres au-dessus de la bifurcation, apparaît au contraire une plaque crétacée, de 3 à 4 millimètres d'épaisseur moyenne, blindant à peu près circonférentiellement le vaisseau, et se plongeant sur les deux iliaques primitives. Elle est hérissée de nombreuses aspérités, sur lesquelles se sont déposées d'épaisses couches de fibrine, qui contribuent à réduire considérablement le calibre vasculaire, au niveau de la bifurcation.

2° A droite (côté le premier atteint), à la naissance de l'iliaque primitive, un caillot volumineux, de fibrine organisée et d'âge ancien, obture complètement la lumière très étroite de cette artère, dans laquelle il se prolonge sous forme d'un cordon moniliforme, sur toute sa longueur. La circulation était donc complètement interrompue dans tout le territoire de l'iliaque primitive et de ses deux branches, que caillots et plaques calcaires continuaient à oblitérer dans leurs divisions.

3° A gauche (côté de l'anastomose), l'iliaque primitive reste au contraire perméable, mais son origine est très rétrécie par les plaques calcaires et la bifurcation aortique; son diamètre peut être comparé à celui d'une cubitale. Au niveau de sa terminaison, nouvelles plaques s'étendant sur ses deux branches, laissant à peine l'hypogastrique perméable à un stylet, tandis que l'iliaque externe conserve à peu près le calibre de la branche originelle.

Au niveau de l'anastomose, l'artère est encore perméable, malgré le caillot constaté au cours de l'opération, et nous avons vu qu'elle ne s'oblitérait complètement que plusieurs centimètres au-dessous de la ligne d'amputation. Perméable aussi l'orifice artério-veineux, quoique réduit aux dimensions d'une petite plume d'oie. A son niveau, on ne voit macroscopiquement aucune trace de la cicatrisation des parois de la veine et de l'artère, dont les tuniques se pénètrent sans ligne de démarcation visible à l'œil nu; l'altération cadavérique ne permet pas de songer à un examen des endothéliums vasculaires, à ce point de vue. Du côté veineux, l'orifice anastomotique débouche dans un segment du vaisseau perméable et dilaté de 5 centimètres en forme de poche, en amont et en aval de laquelle la veine s'oblitère complètement de gros caillots mous, récents, qui supprimaient fonctionnellement l'anastomose créée.

Examen histologique des pièces (par M. le professeur Renaut). — La fixation des pièces a été faite, soit dans l'alcool, soit dans le bichromate acétique; — l'inclusion, à la paraffine; — la coloration, soit à l'hématéine-éosine, soit à la fuchsine ferrique et autres colorants électifs des fibres élastiques.

L'aorte, qui présentait des plaques d'athérome, n'a pu être examinée; les artères des deux côtés offraient des lésions identiques. Macroscopiquement, leur rétrécissement considérable par hypertrophie des parois était manifeste; nulle part, il n'était plus marqué toutefois qu'au niveau de la poplitée du côté atteint en deuxième lieu; il apparaissait à ce niveau causé par une saillie en forme de papille caliciforme accrochée en un point de la paroi et faisant saillie dans la lumière du vaisseau qu'elle réduisait à une mince fente curviligne. Cette production se poursuivait suivant une hauteur de plusieurs centimètres.

Histologiquement, elle était constituée par un épaississement énorme de la seule endartère, les deux autres tuniques paraissant normales, en tous points. La limitante élastique se divisait sur les bords du bourgeon endartéritique, pour le border d'une double ligne élastique, l'une interne et l'autre externe, quelques rares fibres élastiques s'éparpillant dans son intérieur. Quant au bourgeon lui-même, il était constitué d'un grand nombre d'assises conjonctives feuilletées, avec les rares fibres élastiques que nous avons décrites, et de nombreux et fins capillaires néoformés.

Les veines, même oblitérées de caillots, ne présentaient pas de lésions pariétales accusées.

Les nerfs paraissaient sains.

Cette observation nous semble donner lieu à deux sortes de considérations cliniques et thérapeutiques; nous étudierons donc brièvement à son sujet :

a) Le cadre nosologique dans lequel elle nous paraît devoir rentrer;

b) L'opinion qu'il convient de se faire à l'heure actuelle des essais d'anastomose artério-veineuse pratiqués dans ces cas.

A. — Tout concorde dans cette observation : évolution clinique, examen anatomo-pathologique, pour justifier sa place dans le cadre des artérites oblitérantes.

Sans vouloir ici tracer une étude de ces faits curieux, nous insisterons sur leur rareté. Si l'on élimine, en effet, les observations dépourvues d'examen anatomique précis, ainsi que les faits de maladie de Raynaud, on ne trouve plus qu'un petit nombre de cas analogues, une trentaine environ.

Les caractères cliniques que l'on rencontre sont les suivants : chez un sujet adulte, exempt de toute tare et de toute maladie infectieuse, de syphilis notamment, éclatent assez brusquement des douleurs vives dans les membres inférieurs, exceptionnellement dans les membres supérieurs [1]. Ces douleurs, en général continues, subissent des exacerbations sous forme de crises. La gangrène apparaît ensuite; elle n'a par elle-même aucun caractère défini; limitée aux orteils, elle gagne bientôt le pied; sa marche est lente et progressive. Elle reste sèche le plus habituellement.

Les battements artériels sont rapidement supprimés très en avant des limites du sphacèle; la recherche des artères est souvent délicate, leur présence ne se manifestant ni par des battements, ni par la présence de cordons durs, comme dans l'artério-sclérose.

Les artères des membres sains sont petites et donnent une pulsation plus faible que normalement. Chez notre malade, une amputa-

1. Cas de Will, Heydenreich, Widenmann.

tion de cuisse avait pu être pratiquée sans nécessiter aucune ischémie préventive, et un seul vaisseau fut lié après section des tissus; anatomiquement, l'artérite oblitérante consiste essentiellement en un épaississement énorme de l'endartère dans ses diverses couches (de la limitante élastique interne à l'endothélium), épaississement qui consiste en une transformation conjonctive avec néoformations vasculaires et aboutit finalement à une réduction considérable et parfois à la suppression de la lumière du vaisseau. De plus, la lésion, parfois très étendue d'ailleurs, à plusieurs segments de membre ou à plusieurs membres, se localise habituellement aux moyennes artères, respectant d'une part, les gros vaisseaux, de l'autre, les réseaux capillaires. Enfin, les veines sont parfois atteintes d'endophlébite; les nerfs sont toujours trouvés sains.

Il convient de reconnaître, d'autre part, que l'endartérite s'associe fréquemment à des caillots ou à des plaques calcaires d'athérome. Le pronostic de cette variété de gangrène est très grave, sinon fatal. Cependant, d'après Heydenreich [1], dans le cas de Riedel « qui concerne une femme de trente-six ans, l'artère fémorale était oblitérée, sur une étendue de 2 centimètres, par un foyer limité d'endartérite végétante; au-dessous il existait encore deux petits foyers d'endartérites paraissant saines, et la malade guérit après l'amputation de la cuisse. D'autres malades (von Winiwarter, Larivière, Widenmann) sont guéris de même après amputation. Mais comme ils n'ont pas été suivis, il est impossible d'affirmer que la guérison a été définitive »; et, plus loin, il ajoute : « Peut-être les soi-disant guérisons se rapportent-elles à des cas à allure lente et ne constituent-elles que des arrêts momentanés dans la marche de la maladie ».

Les cas publiés sont peu nombreux, et nous donnerons la liste de ceux que nous avons pu recueillir :

1. Friedländer, *loc. cit.*, 1876.
2. Von Winiwarter, *Arch. f. klin. Chir.*, 1879. Gangrène par endartérite avec endophlébite.
3. Le Dentu, *Soc. de Chir.*, 1885.
4. Burow, *Berlin. klin. Woch.*, 1883. Endartérite et endophlébite, amputation de cuisse.
5. Routier, Rapp, Schwartz, *loc. cit.*, 1886. Un cas de rétrécissement généralisé des artères par l'endartérite.
6. Riedel, *Centralbl. f. Chir.*, 1888.
7. Baraban et Etienne, *Rev. méd. de l'Est*, 1889. Gangrène des deux membres supérieurs et d'un membre inférieur.

1. Heydenreich, *Sem. méd* 92, p. 274.

8 à 13. Zœge von Manteuffel, *loc. cit.*, 1891, 6 cas.

14. Laveran, *Bull. Acad. Méd.*, 1892.

15 et 16. Widenmann, *Beit. z. klin. Chir.*, 1892, 2 cas.

17. Heydenreich, *Sem. méd.*, 1892. Un cas de gangrène ascendante suivi pendant cinq ans.

18. Panas, Acad. de Méd., 1894.

19. Jaboulay, *Lyon méd.*, 1897.

20. Parsons, *N. Am.*, *J. Homœop*, N.-York, 1897. Endartérite oblitérante, gangrène symétrique, amputation.

21. De Rouville et Soubeyran, *Arch. prov. de Chir.*, 1902. Gangrène simultanée massive des deux membres inférieurs.

Il conviendrait, sans doute, d'ajouter à ces cas 13 observations de la thèse de Courchet.

On sait que la théorie artérielle de la maladie de Raynaud avec gangrène, défendue par St-Philippe, Dardalle, Bouveret et Goldschmitt, a été reprise en effet ces dernières années par Courchet (Th. Lyon, 1897-98) et Garrigues (Th. Paris, 1899-1900). Or, le premier de ces auteurs a pu l'étayer sur une base anatomique précise, en réunissant dans sa thèse, faite sous l'inspiration de M. Bouveret, 13 observations dues à de l'endartérite oblitérante, avec parfois endophlébite, avec parfois athérome, le plus souvent sans dyscrasie, ni infection connue.

B. — Nous venons de voir à quel triste sort sont voués les malades atteints d'artérite oblitérante. Quelle thérapeutique avons-nous à opposer aux progrès de cette affection? Jusqu'ici toute tentative médicale est restée stérile, et l'amputation fut toujours la suprême ressource.

M. le professeur Jaboulay eut l'idée, pour permettre au sang artériel de gagner la périphérie du membre, d'utiliser la veine adjacente. Par cette voie détournée, le sang oxygéné pénétrerait jusque dans l'épaisseur des tissus, pour y apporter les matériaux nutritifs, indispensables à la vie.

Pour réaliser ce projet, il existait deux méthodes : l'anastomose bout à bout de l'artère à la veine, ou l'anastomose latérale. C'est à ce dernier procédé que notre maître eut recours. Par lui, on crée un véritable anévrisme artério-veineux thérapeutique, sans sacrifier d'autre part le segment artériel sous-jacent encore perméable.

Ces tentatives chirurgicales sont de date toute récente. M. San Martin y Satrustegui, chirurgien espagnol [1], après essais sur l'animal,

1. San Martin y Satrustegui, *Discurso leido en la solemne sesion inaugural en la Real Academia de Medicina*, E. Teodoro, Madrid, 1902; et *Bulletin médical*, 10 mai 1902.

les a le premier utilisées deux fois avec un succès, chez l'homme.

Ces deux cas consistèrent, comme dans celui-ci, en une anastomose longitudinale des vaisseaux fémoraux.

L'un d'eux concernait un homme de cinquante-deux ans, atteint depuis août 1900 de symptômes de gangrène sèche spontanée, remontant jusqu'aux malléoles; les douleurs disparurent pour un temps, mais revinrent bientôt, et le malade dut être amputé.

L'autre se rapportait à un vieillard de soixante-seize ans, atteint de gangrène de trois orteils, à la suite de l'application d'un appareil trop serré; l'anastomose fut pratiquée en même temps que la désarticulation des trois orteils; le sphacèle se limita et le malade guérit.

Le cas de M. le professeur Jaboulay que nous rapportons ici ne serait donc, à notre connaissance, que le troisième pratiqué chez l'homme. Mais, chez l'animal, après les anastomoses longitudinales de M. San Martin y Satrustegui, nous avons les expériences de MM. Bérard et Carrel, qui viennent d'anastomoser, cette fois bout à bout, artère à veine, les gros vaisseaux de la racine de la cuisse, puis de Carrel et Morel, qui ont réussi, ceux de la base du cou[1].

Nous allons rapidement étudier ici cette opération nouvelle, au point de vue :

a) du manuel opératoire;

b) de la physiologie pathologique.

A. — Manuel opératoire.

L'anastomose artério-veineuse peut être, avons-nous dit, établie de deux façons : *latérale* ou *bout à bout*.

1° Le *procédé latéral ou longitudinal*, seul employé jusqu'ici chez l'homme, se calque sur une entéro-anastomose latérale.

Nous serons d'ailleurs assez brefs sur ce point après la description du manuel opératoire suivi par M. Jaboulay et relaté dans notre observation. La dénudation des vaisseaux doit n'être que médiate et porter principalement sur les faces adjacentes, ceci tant au point de vue de leur vitalité que de la solidité des sutures qui gagnent à comprendre la veine avec la paroi vasculaire.

Ces sutures sont toutes faites à points séparés de soie ou de fil de lin des plus petits numéros, et s'étagent sur quatre plans; gaines et adventices en arrière, tuniques internes en arrière, tuniques internes en avant, adventices et gaines en avant.

Trois à cinq fils suffisent pour chaque plan. L'ouverture des vais-

1. Carrel et Morel, Anastomose bout à bout de la jugulaire et de la carotide primitive, *Lyon médical*, 1902, II, 114.

seaux se place entre les deux premiers plans; elle sera faite au bistouri fin, suivant une longueur minima de 3 à 4 centimètres; les deux fentes longitudinales seront pratiquées très exactement parallèles et aussi rapprochées l'une de l'autre que possible. L'hémostase est réalisée par la compression digitale ou un fil provisoire (du moins sur le bout artériel central).

Il résulte de cette description que les deuxième et troisième plans de sutures qui réunissent les deux endothéliums vasculaires sont pénétrants, tout au moins le deuxième plan dont les fils sont noués dans la lumière même du vaisseau.

Il y a lieu de se demander s'il convient de se préoccuper de cette disposition au point de vue de la perméabilité ultérieure du vaisseau. Nous savons en effet, aujourd'hui, par les observations publiées de sutures latérales des artères[1], que cette oblitération n'est pas fatale.

2° Le *procédé circulaire ou terminal* d'anastomose bout à bout, d'artère à veine, a été étudié expérimentalement cette année, pour la première fois, par MM. Bérard et Carrel, sur les vaisseaux fémoraux du chien (communication orale).

M. Jaboulay, ayant entrevu son utilisation possible chez l'homme, dans certains états cérébraux, par l'anastomose carotido-jugulaire, pria M. Carrel de vouloir bien poursuivre sur ce point ses recherches expérimentales.

Quelque temps après, MM. Carrel et Morel présentèrent[2] à la Société des Sciences médicales de Lyon un chien opéré de la sorte; l'animal n'avait manifesté aucun trouble nerveux et sa jugulaire battait comme une artère. Les battements persistaient trois mois après.

Le procédé suivi fut celui déjà employé[3] pour les anastomoses terminales d'artère à artère dans les essais de transplantation d'organes, à savoir : dilatation préalable des deux lumières vasculaires en présence par trois fils d'appui équidistants, hémostase provisoire par pinces à mors caoutchoutés, suture à un plan unique de fils de lin ou de coton d'Alsace n° 500, passés avec des aiguilles droites, rondes, très acérées, n° 15, permettant les points perforants dans les parois veineuses ou artérielles, sans crainte de suintement.

L'extrême minceur de la jugulaire externe du chien et sa petitesse

1. Veau, *Gaz. Hôp.*, 1901.
2. Carrel et Morel, Anastomose bout à bout de la jugulaire et de la carotide primitive, *Lyon médical*, 27 juillet 1902.
3. Carrel, La technique opératoire des anastomoses vasculaires et la transplantation des viscères, *Lyon méd.*, 8 juin 1902.

relative permettraient difficilement l'application sur cet animal de l'un des autres procédés décrits de suture circulaire des artères[1].

Chez l'homme, au contraire, M. le professeur Jaboulay proposerait l'anastomose par implantation, enfouissant l'artère dans la veine. L'artère serait sectionnée 2 centim. au-dessous de la veine, très légèrement dénudée sur cette longueur, puis invaginée dans la veine, plus grosse et plus extensible. Quelques points de suture suffiraient à maintenir cet enfouissement, dont l'étanchéité serait parfaite, la pression sanguine contribuant à adosser la paroi externe et l'artère invaginée à la paroi interne de la veine invaginante.

Les quelques recherches que nous avons faites sur le cadavre, à ce sujet, nous permettent de concevoir cette opération comme d'exécution facile.

B. — Physiologie pathologique.

L'anastomose est établie; que va-t-il se passer?

Nous nous placerons tout d'abord dans le cas d'une anastomose bout à bout et nous supposerons le reste de l'appareil vasculaire sain, c'est-à-dire les artères perméables en amont de l'anastomose ainsi que le réseau capillaire à la périphérie.

Dans ces conditions, cette injection rétrograde de sang par les veines va-t-elle immédiatement atteindre et franchir les défilés capillaires et revenir au cœur par d'autres veines, après avoir physiologiquement irrigué le membre opéré?

Nombreux sont les obstacles à vaincre : a) les valvules; b) la multiplicité des anastomoses veineuses brisant la pression centrifuge et créant des courts circuits de retour; c) le réseau capillaire encombré par la stase des veines afférentes.

Nous avons dans cet ordre d'idées tenté des injections rétrogrades par la jugulaire interne, l'axillaire et la fémorale. Nous les avons pratiquées sur des têtes ou membres de cadavres maintenus pendant plusieurs heures dans de l'eau à 40°; les injections étaient faites avec de l'eau colorée chaude et à la pression physiologique de l'artère correspondante, soit $2^m,20$ à $2^m,30$ de hauteur. Les résultats obtenus ont été les suivants :

Sur les têtes, nous avons observé immédiatement le reflux abondant du liquide par toutes les veines profondes ou superficielles (jugulaire interne opposée, jugulaires externes, plexus vertébral, veines musculaires et superficielles).

L'absence de valvules et la multiplicité des anastomoses veineuses

1. Bouglé, Les sutures artérielles, *Arch. de Méd. exp.*, 1901.

faisaient prévoir ce résultat, sans même qu'il fût démontré par lui que notre injection parvînt aux sinus crâniens. Venions-nous maintenant à aveugler, une à une, les voies d'échappement du liquide, son écoulement diminuait peu à peu et se tarissait finalement sans que les capillaires fussent franchis, sans que du moins leur traversée se révélât par un suintement des carotides.

Sur les membres supérieurs, l'injection poussée dans la veine axillaire refluait par les veines avoisinantes; celles-ci oblitérées par des pinces hémostatiques, la pénétration du liquide n'était plus possible. Remplaçant alors le liquide coloré par une injection vigoureuse de paraffine liquide, au moyen d'une seringue, le résultat fut identique.

La pièce disséquée nous montra qu'aucune valvule n'avait été forcée, quoique la veine fortement distendue eût presque triplé de volume, ainsi que les affluents du segment veineux injecté.

Aux membres inférieurs le résultat fut identique.

Nous nous croyons donc autorisés à conclure qu'expérimentalement la pénétration d'un liquide par voie rétrograde dans la veine principale d'un membre, de la racine aux capillaires, est normalement arrêtée par des valvules saines.

Tels sont les faits fournis par l'expérimentation.

Pouvons-nous en conclure qu'en clinique il en soit toujours ainsi? L'étude des modifications importantes de la circulation veineuse dans les anévrismes artério-veineux va nous permettre de trancher ce point capital.

Il est classique d'admettre, et l'on trouve partout noté dans les observations d'anévrismes artério-veineux, que le passage du sang artériel dans le système veineux voisin y produit des modifications profondes, « qui se traduisent cliniquement par un certain nombre de signes dont les plus importants sont : la dilatation et le battement des veines du voisinage »[1].

La dilatation veineuse « porte sur une grande étendue du système veineux aussi bien en amont qu'en aval de la phlébartérie; les veines situées au-dessous de la tumeur se dilatent, deviennent flexueuses, variqueuses et dessinent parfois sous la peau leurs flexuosités capricieuses ».

La tension du sang « est telle dans les portions du système veineux qui avoisinent la tumeur qu'elle y produit presque toujours des battements analogues aux pulsations des artères ».

Ces pulsations rythmiques sont surtout perceptibles au-dessus

1. Michaux, in Duplay et Reclus, *Traité de Chirurgie*.

du sac, mais elles s'étendent souvent très au-dessous. Dans un cas d'anévrisme artério-veineux du creux poplité, Reinhold n'a-t-il pas signalé que toutes les veines étaient dilatées et que le thrill se percevait jusqu'au talon? Dans un autre cas observé par Delbet, il en était de même : « Les veines superficielles, dit-il, étaient extrêmement dilatées. Les battements, le thrill et le souffle se prolongeaient dans toutes les veines de la jambe; on les percevait facilement dans la saphène interne au devant de la malléole [1]. »

Nous avons eu l'occasion d'observer dans le service de M. Jaboulay un malade atteint d'anévrisme artério-veineux, chez lequel le thrill était perçu dans toute la jambe, alors que la lésion siégeait à la partie inférieure de la cuisse. Nous pourrions multiplier les exemples.

Mais s'il est admis par la plupart des auteurs que le sang artériel pénètre dans les veines dans les cas d'anévrismes artério-veineux, force les valvules et gagne plus ou moins profondément, il reste à établir la durée mise par le courant sanguin pour rompre ces barrières. Il est bien difficile de déterminer même approximativement ce point fort important. Les veines, telles que la saphène interne, possèdent des valvules qui résistent à une pression de 18 centimètres de mercure (Braun). Il faut donc une véritable prédisposition pour obtenir leur rupture sous la simple pression du courant sanguin. Il est juste d'ajouter que les sujets atteints d'artérite oblitérante sont parvenus à l'âge adulte ou l'ont dépassé, et que leur système veineux n'offre plus une résistance égale à celle des sujets jeunes et sains.

Cette discussion sur la physiologie pathologique de la circulation sanguine après les anastomoses artério-veineuses nous conduit à penser que si l'anastomose bout à bout est admissible au niveau du cou, où la circulation est assurée par de nombreuses voies collatérales, elle ne doit plus être mise en discussion avec l'anastomose latérale au niveau des membres.

De l'ensemble de cette étude nous croyons pouvoir conclure qu'étant donné le petit nombre d'interventions pratiquées, le peu de succès obtenu, il faut attendre de l'avenir le soin de juger cette opération.

Elle restera comme une tentative audacieuse et peut-être, bientôt perfectionnée, rendra d'utiles services dans bon nombre de cas considérés jusqu'ici comme au-dessus des ressources de notre art.

1. Delbet, in *Traité de Chirurgie* de Le Dentu.

REVUE DES SOCIÉTÉS SAVANTES

SOCIÉTÉ DE CHIRURGIE.

Du 17 décembre 1902 au 14 janvier 1903.

Traitement de l'appendicite (suite de la discussion).

M. Lucas Championnière n'est pas de ceux qui pensent qu'en pratique l'accord existe entre les interventionnistes et les opportunistes, et que les divergences n'existent qu'en théorie; il estime que l'accord sur la pratique ne pourra être obtenu, que lorsque l'accord sur la théorie aura été fait. Les opportunistes admettent que l'appendicite est habituellement susceptible d'une atténuation spontanée, qui permet d'attendre l'époque du refroidissement favorable pour l'opération, et qui peut même mener à une guérison spontanée. M. Lucas Championnière estime que l'appendicite, une fois formée, ne guérit pas, que l'opération à chaud n'a pas plus d'inconvénients que l'opération à froid, et surtout que l'attente du refroidissement est dangereuse par-dessus tout, car il n'existe aucun signe qui permette de penser qu'une appendicite se reproduise sans accident grave. Si, au début des discussions sur l'appendicite, il s'est élevé contre l'empressement avec lequel on faisait les opérations, c'est qu'à ce moment, les erreurs de diagnostic étaient encore trop fréquentes. Aujourd'hui que le diagnostic est mieux fait par tout le monde, les chances d'une opération inutile sont minimes. Aussi, en présence d'une appendicite aiguë, conseille-t-il aujourd'hui d'opérer le plus tôt possible, et cela dans tous les cas, sauf dans ceux où le chirurgien, étant appelé vers le douzième ou le quinzième jour, trouve la maladie déjà en voie de régression avancée et en quelque sorte en voie d'épuisement.

M. Lucas Championnière a opéré 129 cas d'appendicite, qu'il divise en deux groupes comprenant l'un 44 cas de suppurations considérables, l'autre 85 cas opérés à froid ou à chaud, mais sans nappes purulentes étendues. Le premier groupe lui a donné 12 morts dues incontestablement à l'extension de la maladie et non de l'intervention; dans l'autre groupe, il n'y a pas un cas de mort.

Il est un point sur lequel M. Lucas Championnière est en désaccord avec la presque unanimité de ses collègues : il ne croit pas à la nocivité de la purgation, et il voit au contraire des dangers sérieux à l'administration de l'opium. Il ne lui paraît pas démontré du tout qu'une perforation appendiculaire puisse être aggravée par une purgation, mais il est convaincu que

l'opium, favorisant les fermentations intestinales, est éminement nuisible. Ce fait ne saurait être contesté pour les cas douteux, où le diagnostic hésite entre une appendicite et de l'encombrement intestinal.

En ce qui concerne la cause et la fréquence de l'appendicite, M. Lucas Championnière ne partage pas l'opinion de ceux qui admettent que, l'appendice ayant existé de tout temps, l'appendicite devait exister aussi, mais était méconnue. Il lui semble évident que, si l'appendicite se montre avec une telle fréquence actuellement, c'est que véritablement on doit la considérer comme une affection nouvelle.

Envisageant la question de la technique opératoire, M. Lucas Championnière déclare qu'il ne se préoccupe pas de la diffusion possible, dans le péritoine sain, des lésions infectieuses. C'est pourquoi il n'a pas adopté l'incision de Roux, mais préfère entrer franchement par la partie supérieure en plein péritoine. Cela lui permet une opération large, un large drainage et la large antiseptisation du foyer infecté, moyen auquel il n'a pas encore renoncé. Depuis qu'il emploie l'incision franche à travers le muscle droit de l'abdomen, il n'a pas observé d'éventration consécutive.

M. Schwartz se déclarerait partisan de l'intervention à outrance, s'il était démontré que toute appendicite doit se terminer forcément par ulcération, perforation ou gangrène. Mais tout le monde sait combien le diagnostic est difficile parfois, et les erreurs que l'on peut commettre. Il en cite un exemple, dans lequel une adénite des ganglions mésentériques, compliquant une appendicite, pouvait en imposer par son volume pour un néoplasme.

Pour intervenir au début d'une appendicite aiguë, M. Schwartz se laisse guider par trois signes : la violence de la douleur et sa diffusion presque immédiate, l'aspect général du malade, enfin, la qualité du pouls. Ce sur quoi il attire particulièrement l'attention, c'est la mollesse de l'ondée sanguine, l'hypotension artérielle, que l'on appréciera surtout par comparaison, si on suit le malade. Ce qui empêche M. Schwartz d'intervenir au début de toute appendicite aiguë, c'est qu'il a par devers lui deux cas de morts, survenues dans ces conditions; il a le sentiment que si on avait laissé refroidir ces deux cas, pour les opérer à froid, les malades eussent guéri. — Il est donc partisan de l'expectation armée, mais à condition que le chirurgien suive attentivement le cas qui lui est soumis et se tienne prêt à intervenir au moindre avertissement.

Sa statistique des trois dernières années porte sur 127 cas d'appendicite, 35 opérations d'urgence ou à chaud lui ont donné 29 guérisons et 6 morts; 72 opérations à froid ont donné 72 guérisons; 4 opérations à froid avec annexites ont donné 4 guérisons; 14 malades guéris par l'expectation n'ont pas été opérés secondairement; enfin, 2 malades non opérés sont morts de péritonite généralisée.

M. Jalaguier reste toujours, à mesure que son expérience se développe, adversaire de l'intervention systématique d'emblée. Il a déjà donné, en août 1900, sa statistique comprenant 136 cas d'appendicite aiguë. Il faut y ajouter actuellement 105 nouveaux cas observés depuis le 4 août 1900,

jusqu'au 1er novembre 1902. Sur ces 105 cas, 91 appartiennent à la clientèle de ville et 14 seulement à la clientèle hospitalière.

Sur ces 105 cas, 100 sont arrivés à résolution, ont été refroidis; 2 opérés à chaud, dans des conditions déplorables, après échec du traitement médical, ont succombé; 2 sont morts sans être opérés, parce que l'opération ne semblait présenter aucune chance de succès. En réunissant les deux statistiques, on obtient 241 malades qui, en chiffres bruts, ont donné 234 guérisons et 7 morts, soit une mortalité d'environ 3 p. 100.

Aurait-on pu obtenir de meilleurs résultats en opérant d'emblée tous ces 241 malades? M. Jalaguier ne le pense pas. Si on compare cette statistique à celle des chirurgiens qui opèrent toujours d'emblée, celle de M. Poirier par exemple (8 p. 100 de mort dans la clientèle hospitalière, et 30 p. 100 dans la clientèle de ville), l'hésitation n'est pas permise.

M. Chaput distingue les appendicites en : 1° cas très graves de péritonite généralisée avérée, pour lesquels tout le monde reconnaît la nécessité de l'opération immédiate; 2° les cas manifestement bénins, pour lesquels la conduite à tenir n'a qu'une importance médiocre, l'opération à chaud ou à froid donnant toutes deux d'excellents résultats; 3° les cas sérieux, pour lesquels la divergence est profonde. Aux arguments déjà donnés en faveur de l'intervention immédiate dans les cas de cette dernière catégorie, M. Chaput en ajoute un nouveau, tiré de l'étude de trois observations, dans lesquelles des perforations de l'intestin grêle, d'origine typhique, ont simulé ou accompagné l'appendicite. Dans la première observation, un cas de fièvre typhoïde très légère s'est compliqué, à un moment donné, d'une perforation, laquelle a donné lieu à la symptomatologie de l'appendicite. L'opération fut pratiquée, mais la perforation ne fut pas trouvée et le malade succomba. — Dans la seconde observation, de symptomatologie semblable, la perforation fut trouvée; mais le malade succomba parce que l'intervention fut faite trop tard. Enfin, dans le troisième cas, il s'agit d'une perforation de l'intestin grêle, probablement d'origine traumatique, ayant complètement simulé une attaque d'appendicite. La perforation fut trouvée à l'opération; mais là encore celle-ci était trop tardive, et le malade succomba.

Ces trois faits semblent à M. Chaput de nature à entraîner les chirurgiens dans la voie de l'intervention immédiate, même dans les cas douteux.

M. Lejars a opéré, depuis la fin de 1899, 112 appendicites : 69 à froid, sans mortalité; 43 à chaud, avec 13 morts. Il fait observer que ce ne sont pas là des cas qu'il ait tous vus dès le début; un grand nombre d'entre eux ne lui ont été amenés que pour être opérés. A cet égard, cette statistique n'a pas la valeur de celle de M. Jalaguier, qui reste seule de son espèce et à laquelle on ne peut encore opposer la contre-partie, c'est-à-dire une statistique d'un pareil nombre de cas opérés d'emblée dans les premières vingt-quatre heures.

M. Lejars se refuse, à l'heure actuelle, à suivre une formule unique et toute faite. Il croit qu'on manque encore et de l'élément scientifique et de

signe clinique qui permettraient d'augurer d'une façon certaine de l'évolution et de la gravité d'une appendicite. Dans ces conditions, il estime que la méthode du refroidissement est légitime, et il s'y rattache, mais sous la réserve d'une surveillance étroite et réelle et d'une opération immédiate à la moindre alerte. Il pousse l'opérabilité jusqu'aux dernières limites, et ne refuse jamais la dernière ressource d'une intervention, quelque précaire soit-elle, aux très mauvais cas, aux péritonites généralisées, aux formes hyposeptiques.

M. Terrier apporte la statistique des opérations d'appendicite faites dans son service pendant les années 1900, 1901 et 1902. Il les divise en 3 espèces : 1° celles qui doivent être opérées d'urgence; 2° celles opérées à chaud; 3° celles opérées à froid.

En 1900, 11 cas d'urgence avec 9 guérisons et 2 morts; 6 opérés à chaud, avec 6 guérisons et 19 opérés à froid, avec 19 guérisons.

En 1901, 14 cas opérés d'urgence, avec 13 guérisons et 1 mort; 7 opérés à chaud, avec 7 guérisons, 17 opérés à froid, avec 17 guérisons.

En 1902, 9 opérés d'urgence, avec 8 guérisons et 1 mort; 4 opérés à chaud, avec 3 guérisons et 1 mort; 25 opérés à froid, avec 24 guérisons et 1 mort.

En additionnant 34 opérés d'urgence avec 4 morts; 17 opérés à chaud avec 1 mort et 61 opérés à froid avec 1 mort, la mortalité générale a été de 6 morts pour 112 cas, soit 5,34 p. 100.

M. Héresco (de Bucarest). — *Deux cas de pyonéphroses calculeuses traitées par la néphrectomie.*

Rapport de M. Delbet.

M. Héresco rapporte les observations de deux malades atteints de pyonéphroses calculeuses qu'il a néphrectomisées avec succès. A cette occasion, il discute deux points intéressants de la chirurgie rénale : 1° la détermination de la valeur fonctionnelle relative des deux reins; 2° la déchirure de la veine cave inférieure au cours de la néphrectomie.

L'analyse chimique et l'épreuve du bleu de méthylène, appliquées à l'urine totale, fournissent des renseignements qui peuvent suffire dans la majorité des cas, mais qui manquent de certitude et de précision, car, d'une part, il n'est pas impossible que, dans certaines circonstances, le rein malade ait conservé assez de parenchyme pour suffire à la fonction et masque ainsi l'absence ou le manque de fonctionnement de l'autre rein. D'autre part, ces méthodes ne permettent pas de mesurer la valeur fonctionnelle du rein malade. Cette certitude et cette précision ne peuvent s'acquérir que par l'étude de l'urine recueillie séparément de chaque rein. Pour recueillir séparément l'urine, on peut avoir recours soit au cathétérisme des uretères, soit à la séparation vésicale des urines. Tout en rendant pleine justice à la méthode de la séparation vésicale des urines, M. Héresco estime qu'il est des cas où elle ne suffit pas, et, dans ses deux observations, il a eu recours au cathétérisme prolongé de l'uretère, en laissant la sonde en place pendant vingt-quatre heures. La sonde fut fort bien tolérée

dans les deux cas, et les résultats obtenus furent d'une précision qui ne laissait rien à désirer.

Dans la seconde de ses observations, M. Héresco déchire au cours des manœuvres de libération du rein, la veine cave inférieure. Il pratique aussitôt deux ligatures au catgut, l'une au-dessus, l'autre au-dessous de la déchirure, et cette double ligature n'a entraîné, dans la suite, aucun trouble.

M. Bazy soutient que le cathétérisme des uretères est inutile. Il suffit de savoir, par l'analyse chimique et l'épreuve du bleu de méthylène, que l'un au moins des deux reins fonctionne normalement. On peut ensuite, au cours de l'intervention, s'assurer par la vue si le rein malade est pourvu encore d'assez de parenchyme normal pour mériter d'être conservé.

M. Delbet estime qu'il est extrêmement important de savoir d'avance d'une façon précise quel est l'état de chaque rein, car cette connaissance permet d'arrêter d'avance le plan opératoire.

M. Albarran fait observer que le cas de déchirure de la veine cave au cours d'une néphrectomie, rapporté par M. Héresco, est le douzième qui ait été publié jusqu'à présent. Dans trois cas, on a fait des ligatures totales (Küster, Honsel, Héresco), avec 2 guérisons et une mort; dans cinq cas, on a fait la ligature latérale ou la ligature de la rénale à son embouchure (Lücke, Helferich, Riedel, Morris, Albarran), avec 4 guérisons et une mort; dans quatre cas, on fit la suture de la veine (Schede, Grohé, Zöge von Manteuffel, Giordano), avec 2 guérisons et 2 morts.

MM. Pousson et Chavannaz (de Bordeaux) envoient l'observation d'un jeune homme atteint d'un trajet fistuleux consécutif à une laparotomie pour contusion de l'abdomen, et chez lequel, au cours de l'opération d'extirpation de ce trajet, la veine cave fut déchirée. Ils firent la suture latérale, et le malade guérit.

M. Dayot (de Rennes). — *Abcès du foie consécutif à une furonculose.*

Un jeune homme de vingt-deux ans est atteint en novembre 1901 d'une poussée de furoncles de la nuque et du cou qui s'éteignit au bout d'un mois, mais qui laissa à sa suite un état de fatigue et de malaise général. Le 7 janvier 1902, le malade est pris brusquement de douleur très vive dans la région épigastrique, accompagnée de fièvre assez élevée, mais sans diarrhée, ni vomissements. La palpation de la région est impossible à cause de l'état de contracture des muscles de l'abdomen. Néanmoins M. Dayot pense à une suppuration du foie et conseille l'intervention, qui n'est acceptée que le 21 janvier. Après incision de la paroi, on tombe sur un foie qui est bombé; on pratique avec un gros trocart une ponction qui donne issue à du pus. Se guidant sur le trocart, on incise au thermocautère le tissu du foie sur une épaisseur de deux centimètres et on tombe dans un foyer unique. On désinfecte et on draine. Le malade guérit. L'examen bactériologique du pus démontre la présence exclusive du staphylocoque doré, ce qui fait conclure à M. Dayot que cette collection du foie était consécutive à la poussée de furonculose. Il ajoute que six mois auparavant, le malade avait fait une chute de bicyclette et s'était contusionné légèrement l'abdomen. Il pense

que cette contusion a pu créer dans l'organe un *locus minoris resistentiæ*, mais il ne pense pas que ce soit là l'origine directe de l'abcès.

M. Pauchet (d'Amiens). — *Deux cas de rupture de la rate traités par la splénectomie.*

I. Un gendarme de trente-quatre ans reçoit une ruade de cheval au niveau de la partie inférieure gauche du thorax. Il tombe sur place et est transporté à la gendarmerie. Là le médecin constate un choc très marqué; le pouls est petit, le facies pâle; on fait une injection de caféine et une application de sangsues. L'état se prolongeant, M. Pauchet est appelé, porte le diagnostic de rupture de la rate et fait transporter le malade à l'hôpital d'Amiens où il est opéré vingt heures après l'accident. Incision verticale le long du bord gauche du muscle grand droit. Dès l'ouverture de l'abdomen, écoulement de sang qui augmente pendant la manœuvre consistant à se porter sur la rate. Pour voir d'où vient le sang, on est obligé d'abaisser une incision transversale sur l'incision verticale précédente. La rate peut alors être saisie facilement, et un clamp, placé sur le pédicule au ras du hile, arrête aussitôt l'hémorragie. L'organe est alors détaché à coups de ciseaux. Deux groupes vasculaires, l'un sur la grande courbure de l'estomac, l'autre dans la concavité du diaphragme, sont oblitérés; le clamp du pédicule est remplacé par une ligature à la soie; le ventre est fermé; une mèche de gaz, est laissée dans l'angle inférieur de la plaie. Le malade paraissait se remettre de cette grave opération, quand, au dixième jour, en s'asseyant dans son lit pour boire un verre de lait, il fut pris d'un accès de suffocation et mourut subitement. M. Pauchet pense que le malade est mort d'embolie.

II. Dans la seconde observation, il s'agit d'un homme de vingt ans, qui reçut d'avant en arrière, dans l'hypocondre gauche, le timon d'un chariot; le choc produisit une fracture des côtes 8, 9 et 10, et une rupture de la rate. M. Pauchet opéra dix-huit heures après l'accident. Il fit une ouverture abdominale parallèle au rebord costal, à deux travers de doigt de ce dernier. Un flot de sang s'écoula aussitôt. La main, portée sur la rate, la sentit divisée en deux suivant son grand axe. On plaça sur le pédicule splénique, par étages, quatre clamps, coupant le pédicule au fur et à mesure de l'hémostase. Le dernier clamp fut placé sur le ligament splénophrénique. Les deux fragments de la rate furent alors détachés, M. Pauchet laissa les pinces à demeure en les entourant de quelques mèches de gaze, et le ventre fut refermé. Les suites furent des plus bénignes; les pinces furent enlevées au bout de quarante-huit heures, et les mèches le cinquième jour. Ce malade guérit sans incident.

M. Pauchet ajoute à ses observations les réflexions suivantes. La meilleure incision pour aborder la rate est presque transversale et parallèle au rebord costal gauche. Il y a des rates mobiles qui peuvent être amenées facilement dans la plaie, et des rates fixes qui ne se laissent pas facilement attirer. Pour faciliter les manœuvres, une résection du bord costal donnerait un jour appréciable. L'hémostase doit être faite avec beaucoup de

soin; on doit se souvenir que le pédicule splénique est fort large et que son bord supérieur s'insère au diaphragme.

M. Malapert (de Poitiers). — *Lipome volumineux développé aux dépens d'une frange épiploïque de l'S iliaque.*

Il s'agit d'une femme de trente-huit ans, ne présentant qu'une simple gêne résultant d'une augmentation de volume de son ventre. Celle-ci avait débuté il y a dix-huit mois. A l'examen, on sentait une tumeur volumineuse, mate et fluctuante. M. Malapert fit le diagnostic de kyste de l'ovaire. Mais, au cours de l'opération, il reconnut qu'il s'agissait d'une tumeur adipeuse reliée à l'S iliaque par un pédicule gros comme une plume d'oie.

Les cas de ce genre sont très rares; M. Malapert n'a pu en recueillir dans la littérature médicale que quelques cas.

M. Bonnet. — *Oblitération de l'urètre par une valvule congénitale en forme de diaphragme. Résection. Guérison.*

Rapport de M. Bazy.

Un jeune soldat, atteint depuis quelques mois d'une incontinence d'urine, laquelle avait été précédée, depuis l'enfance, de dysurie, est exploré par M. Bonnet. Ce dernier constate que tous les instruments sont arrêtés au même niveau, à la partie la plus reculée de l'avant-canal. Il n'y a, à ce niveau, ni induration, ni nodosités; de plus, aucun instrument n'est engagé ou serré dans un rétrécissement. Ces signes, associés à l'absence de toute espèce d'antécédents urétraux, font porter le diagnostic de rétrécissement congénital de l'urètre par valvule, dans la région bulbaire du canal, non loin de la portion membraneuse, et l'on décide d'ouvrir l'urètre, de mettre à découvert l'obstacle et de l'enlever. L'urétrotomie externe fut donc pratiquée sur un Béniqué poussé aussi à fond que possible jusqu'à l'obstacle. L'urètre ouvert, on constate que le Béniqué est coiffé, à son extrémité, par une membrane mince, formant valvule et oblitérant presque complètement la lumière du canal. Cette valvule fut excisée, l'urètre refermé complètement par une suture, de même le périnée sans drainage. Le malade guérit complètement, urina spontanément dès le troisième jour, et fut dès lors débarrassé de tous les accidents qu'il avait présentés.

M. Bazy fait observer que M. Bonnet vient fournir ainsi la première démonstration anatomique indéniable de l'existence d'un rétrécissement congénital dans la région bulbaire. Il avait lui-même constaté cliniquement l'existence de rétrécissements de ce genre, mais moins accentués, chez des jeunes garçons atteints d'incontinence d'urine.

M. Moty présente une pièce de *sac herniaire, provenant d'une hernie inguinale droite à double sac.*

M. Potherat présente une radiographie de *fracture totale de la malléole interne.*

M. Delbet présente un *corps étranger contenu dans un hygroma de la bourse du psoas.*

M. Faure présente un *œsophage enlevé pour cancer.*

M. Routier présente un malade chez lequel il a fait une *entéro-anastomose avec bouton de Murphy* pour rétrécissement cancéreux du jéjunum.

M. Gérard Marchant présente un malade chez lequel il a obtenu la *guérison d'un anévrisme du tronc brachio-céphalique par la ligature simultanée de la carotide primitive droite et de la sous-clavière droite.*

M. Berger présente un malade chez lequel il a obtenu la *consolidation irréprochable d'une fracture de l'olécrane, avec conservation de tous les mouvements par les appareils et le massage.*

M. Morestin présente un malade *opéré d'une hernie inguinale par glissement.*

M. Berger présente, de la part de M. Ramaroni (de Bastia), un *volumineux calcul urétral.*

M. Monod présente des pièces *d'association de néoplasmes*; 1° kyste volumineux de l'ovaire et fibromes utérins concomitants; 2° sarcome de l'ovaire gauche et cancer intra-utérin.

M. Delbet présente un nouvel *appareil à extension continue pour les fractures de l'humérus.*

M. Schwartz présente un malade atteint de *luxation incomplète et habituelle du nerf cubital* et chez lequel il a pu maintenir le nerf dans la gouttière épitrochléo-olécranienne à l'aide d'un lambeau aponévrotique emprunté à l'aponévrose épitrochléenne.

M. Monod présente une malade, restée guérie depuis 18 mois d'un *sarcome à myéloplaxes typique* du tibia opéré par simple évidement.

M. Legueu présente un malade opéré de *résection du condyle pour ankylose de la mâchoire.*

M. Sébileau présente cinq enfants chez lesquels il a pratiqué l'*extraction de pièces de monnaie de l'œsophage par l'œsophagotomie externe.*

M. Cahier présente une pièce de *diverticule de l'intestin grêle.*

SOCIÉTÉ DE CHIRURGIE DE LYON.

Séance du 4 décembre 1902. — *Présidence de M. Gayet.*

Ostéome du brachial antérieur.

M. Vialle présente le malade au nom de M. Ruotte. L'ostéome s'est développé après une luxation du coude; il gêne les mouvements de flexion; aussi M. Ruotte pense-t-il qu'une intervention pourrait être indiquée.

M. Vincent ne croit pas que cet ostéome libre puisse être la cause de la gêne fonctionnelle; il s'agit plutôt d'arthrite traumatique, et une intervention paraît contre-indiquée.

Traumatisme du pied.

M. Morel, interne des hôpitaux, présente au nom de M. Pollosson un malade atteint d'une lésion du pied remontant à quinze ans : chute de 3 mètres de haut; traitement par tractions et appareils platrés à l'hôpital d'Oran.

Au bout de six mois, sortie avec état fonctionnel satisfaisant. Depuis deux mois, le malade tousse; apparition d'une fistule anale et de douleurs dans le cou-de-pied.

A la palpation, on sent au-devant des malléoles une saillie arrondie; les mouvements de flexion ou d'extension sont presque nuls. Diagnostic : fracture de l'astragale avec bascule de la tête en avant et subluxation du corps. La radiographie a montré : fracture complète de l'astragale; la tête de l'os a fui en avant; le corps écrasé est légèrement subluxé en avant.

Embolie de l'artère mésentérique.

MM. G. Gayet et Tavernier présentent les pièces provenant d'un malade que l'un d'eux a opéré d'urgence comme chirurgien de garde.

Ce malade avait eu une double phlébite des membres inférieurs; depuis, il avait continué à souffrir de la jambe gauche. Il y a dix jours, augmentation des douleurs; fièvre. Il y a deux jours, douleur abdominale violente, vomissements, symptômes de péritonite. Le ventre ballonné était sillonné de grosses veines très développées.

Laparotomie sous-ombilicale médiane. Immédiatement les anses apparaissent noires avec des dépôts fibrineux. Ce n'est qu'alors qu'on fit le diagnostic de thrombose des vaisseaux mésentériques. Réduction, pansement à la Mikulicz. Mort douze heures après.

A l'autopsie, embolie de l'artère mésentérique supérieure.

Suite et fin de la discussion sur les *fractures de l'astragale.*

M. Vallas. Il semble que le diagnostic d'une fracture de l'astragale soit chose difficile, à part les cas où la tête luxée se décèle sous ou à travers les téguments.

Les fractures marginales du plateau tibial semblables à celles dont je vous montre ici la radiographie, et dont MM. Bérard et Durand vous ont égale-

ment apporté des exemples, demandent un examen minutieux pour ne pas être confondues avec une fracture de la partie antérieure de l'astragale. Il y a aussi des cas où, à la suite d'une chute d'un lieu élevé, on trouve des dislocations considérables du tarse, fracture du calcanéum, énucléation du cuboïde, luxation de l'astragale avec bascule de cet os autour de son axe transversal, sans que, cependant, l'interligne tibio-tarsien soit altéré dans sa continuité. Je pense donc que la radiographie est nécessaire pour porter un diagnostic ferme et précis, quand il s'agit d'un traumatisme du massif tibio-tarsien.

Tous ces cas, quelle que soit leur importance, doivent être éliminés pour ramener la question au point unique en discussion : les fractures de l'astragale.

Si l'on met à part les fractures compliquées et ouvertes, où l'infection de l'article prend la première place et dicte à elle seule la conduite chirurgicale, un point seulement reste à considérer : c'est l'état dans lequel se trouvera plus tard l'interligne tibio-tarsien. Le jeu plus ou moins entravé de cette articulation, voilà le point de vue auquel il faut se placer pour apprécier le pronostic fonctionnel des fractures de l'astragale.

Dans ce but, il y a lieu de distinguer les fractures du col et les fractures du corps.

Les fractures du col, sans énucléation de la tête, ne peuvent gêner la flexion du pied sur la jambe que par les ostéophytes qui vont prendre naissance à leur niveau et s'élever comme une barrière au devant du bord antérieur du plateau tibial. Plus le trait de fracture sera rapproché de ce plateau tibial, plus il y aura de chances pour que la gêne fonctionnelle soit grande dans l'avenir. A ce point de vue, il peut y avoir des différences assez importantes. Voici, par exemple, deux radiographies de fractures du col. Dans la première, le trait effleure la surface scaphoïdienne : le résultat fonctionnel a été assez satisfaisant. Dans la seconde, le col est détaché à sa base, tout contre la poulie astragalienne : la gêne fonctionnelle a été beaucoup plus accentuée.

Les fractures du corps ne sauraient exister sans que la surface articulaire de l'astragale soit déformée. Aussi leur pronostic fonctionnel est-il plus grave. Il est évident que des inégalités de surface, dans une jointure aussi serrée, seront la cause de douleurs perpétuelles au moindre mouvement. L'hydarthrose chronique, l'entorse continue, si l'on peut ainsi parler, tel est le sort réservé à de pareils blessés.

Les fractures du corps peuvent aboutir à un autre résultat. Dans les chutes d'un lieu élevé, le tibia peut s'enfoncer dans l'astragale et se souder avec lui. Je vous en ai présenté un exemple, M. Villard en a cité un autre. En pareil cas, le traumatisme aboutit à une ankylose tibio-tarsienne, et c'est alors la position respective des segments ankylosés qui règle le pronostic. Dans mon cas, les deux pieds étaient ankylosés en équinisme : le malade marchait sur les pointes, comme une danseuse. J'ai dû lui enlever ses deux astragales pour corriger sa difformité, et je vous le présente aujourd'hui commençant à se tenir debout et à marcher correcte-

ment. Mais il peut arriver que l'ankylose se fasse en bonne position, le pied fléchi à angle droit sur la jambe. Alors le malade pourra obtenir un résultat fonctionnel satisfaisant, surtout s'il s'établit des mouvements de compensation et de suppléance dans l'articulation de Chopart et dans la sous-astragalienne.

De tout ceci il me semble qu'on peut déduire quelques indications thérapeutiques, au moins dans les cas-types. Pour mon compte, je n'hésiterai pas à enlever l'astragale dans les fractures du corps, parce que les chances sont trop minimes d'avoir un bon résultat fonctionnel. Pour les fractures du col, sans luxation de la tête, l'indication est moins formelle. Je crois, cependant, que, pour les cas où le trait avoisine le plateau tibial, l'ablation de l'astragale fera gagner du temps au blessé et lui donnera, pour un bon résultat fonctionnel, de plus grandes chances que l'expectation.

Fracture du coude; paralysie radiale.

M. Albertin présente un petit garçon de douze ans qui fit il y a deux mois, en courant, une chute sur la paume de la main. Tuméfaction du coude, traitement par un rhabilleur; aujourd'hui seulement on l'amène à la Charité et on constate un déplacement épiphysaire huméral.

Le cubitus ayant suivi parait en luxation postéro-externe; le radius a gardé sa situation normale par rapport au condyle.

Cette fracture s'est en outre accompagnée d'une paralysie radiale.

L'indication paraît évidente : libérer le radial comprimé, faire une résection orthopédique ramenant les os dans une situation normale. On pourrait, au cours de l'intervention, essayer d'abord la reposition de l'épiphyse.

Gastro-entérostomie complément de la gastrostomie ou entéro-ana-gastrostomie.

M. Goullioud. Les résultats de la gastrostomie sont rarement satisfaisants; la bouche fonctionne mal. Je me suis demandé si on ne pourrait pas diminuer la tendance au reflux des liquides ingérés par une bouche de gastro-entéro-anastomose préalable. Chez un malade qui avait subi successivement les deux opérations, les inconvénients précités étaient nuls. La communication gastro-intestinale supprime en effet la résistance normale du sphincter pylorique.

J'ai exécuté cette opération le 21 novembre dernier.

Elle a consisté dans les temps suivants :

1° On fait d'emblée deux incisions, l'une, celle de Labbé, sous-costale; l'autre médiane;

2° Une pince est mise par l'incision sous-costale sur le point de la face antérieure de l'estomac proche du cardia, au point où l'on se propose de faire la bouche stomacale;

3° L'estomac est attiré par l'incision médiane, et l'on fait une gastro-entéro-anastomose transmésocolique sur la face postérieure dans la région prépylorique au point déclive;

4° On ferme l'incision abdominale médiane;

5° On termine par la gastrostomie, l'estomac étant attiré dans l'incision sous-costale grâce à la pince mise dès le début.

Dans ce temps opératoire, j'ai suivi le procédé de Terrier, cependant en évitant de fixer la muqueuse de l'estomac à la peau.

Le malade que j'ai ainsi opéré, facilement, n'a pas résisté à l'opération parce que celle-ci a été trop tardive. Depuis un mois dans mon service, il a attendu pour donner son consentement, d'être absolument épuisé, fébricitant, atteint d'une congestion pulmonaire étendue. Cet insuccès est donc sans valeur pour apprécier la méthode.

Le nom que je propose pour la désigner serait celui d'entéro-ana-gastrostomie, qui indique bien une gastrostomie précédée d'une anastomose gastro-intestinale.

Il me restera à démontrer par des faits le bien-fondé de la méthode que je ne puis considérer que comme une espérance d'améliorer la gastrostomie.

Séance du 11 décembre 1902.

Tumeur du maxillaire supérieur.

M. Jaboulay présente le malade.

M. Vincent a déjà eu ce malade dans son service; il avait alors une tumeur de la région malaire gauche, s'accompagnant de douleurs et d'un peu d'exorbitisme. Il s'agissait d'un fibrome naso-pharyngien dont l'ablation (par la voie de l'antre d'Highmore) s'accompagna d'une hémorragie formidable, car il y avait une dilatation angiomateuse considérable. Actuellement, il s'agit d'un véritable angiome, et le plan opératoire proposé par M. Jaboulay, consistant dans la compression de la tumeur et la ligature de la carotide, est prudent.

M. Claudot. Pourquoi M. Vincent a-t-il porté le diagnostic de fibrome naso-pharyngien, puisqu'il n'y avait rien du côté du pharynx?

M. Vincent a vu un certain nombre de cas atypiques de fibromes naso-pharyngiens dans lesquels le point d'attache originel est rompu, et où le fibrome contracte des adhérences nouvelles secondaires.

M. Bérard. La tumeur était-elle contenue tout entière dans l'antre?

M. Jaboulay. La rhinoscopie n'a rien donné; il n'y a pas eu de surdité; on peut donc parfaitement admettre ce point de départ initial dans l'antre.

Thrombose des vaisseaux mésentériques.

M. Villard relate l'observation d'une malade entrée dans son service pour des accidents qui paraissaient dus à l'engouement d'une hernie ombilicale; l'obstruction était très incomplète. Il ne se pressait pas d'opérer, lorsque la malade fut prise d'accidents formidables (douleur, vomissements, lipothymie), auxquels elle succomba rapidement. A l'autopsie, on trouva l'intestin rempli de caillots; il y avait une thrombose de la veine mésentérique.

M. Condamin. J'ai observé un cas de thrombose de la veine mésentérique supérieure à la suite de l'ablation d'un kyste de l'ovaire induré, ayant

nécessité une décortication difficile; la mort survint douze jours après l'intervention.

M. Jaboulay. J'ai vu à l'amphithéâtre une hernie du gros intestin qui s'était accompagnée d'une gangrène de l'artère mésentérique inférieure.

M. Goullioud. J'ai pensé, dans un cas, à une thrombose de l'artère mésentérique chez une malade atteinte de phlébite du membre supérieur, qui, brusquement, avait présenté des signes de péritonite suraiguë. Cette malade avait eu des malaises et il existait chez elle une gangrène très étendue de l'intestin.

M. Villard. Ces faits doivent être plus fréquents qu'on ne le dit; beaucoup doivent passer inaperçus. Il ne semble pas que la douleur puisse donner des indications précises, car elle est péri-ombilicale comme dans beaucoup d'infections péritonéales.

Séance du 18 décembre 1902. — *Présidence de M. Horand.*

Polype naso-pharyngien à prolongements intra-craniens.

M. Jaboulay a opéré le malade présenté dans la dernière séance. Ligature de la carotide externe, passage d'un fil provisoire sous la carotide primitive. Résection du maxillaire supérieur avec la tumeur; on voit alors un prolongement du néoplasme vers l'œil et vers la base du crâne; un morceau en est excisé; à ce moment, le malade tombe en syncope. Au bout d'une minute, celle-ci cède aux moyens ordinaires. On tamponne la plaie et on suture les téguments. L'enfant est transporté dans son lit, mais succombe une heure après dans une nouvelle syncope.

Cette mort me parut devoir être attribuée aux manœuvres sur le prolongement intra-cranien. L'autopsie le démontra. Il existait trois tumeurs saillantes dans le crâne : l'une derrière l'apophyse clinoïde antérieure droite, l'autre derrière l'apophyse clinoïde antérieure gauche; celle-ci avait filé le long du nerf optique et l'avait atrophié; une troisième, grosse comme un œuf, occupait la fosse cérébrale moyenne gauche, englobant les trois branches du trijumeau, ce qui explique les douleurs. Enfin, sur l'apophyse basilaire, était implanté un vulgaire polype naso-pharyngien, qui avait 2 pédicules secondaires, l'un sur la face supérieure du voile, l'autre dans la fosse nasale gauche. Les os voisins étaient ramollis, ce qui explique la contusion du cerveau par les manœuvres d'extraction profonde.

Le polype était passé inaperçu, parce qu'il était très vasculaire et disparaissait sous la pression du doigt.

M. Vincent. Les constatations nécropsiques expliquent clairement les symptômes d'exorbitisme, de cécité et de douleur que j'avais observés il y a deux ans. J'avais eu raison de poser le diagnostic de polype naso-pharyngien. Je n'aurais peut-être pas osé tenter l'opération pratiquée par M. Jaboulay, me souvenant de la terrible hémorragie qui survint au cours de ma première intervention. En tout cas, le malade était condamné par les prolongements cérébraux de sa tumeur.

Fracture du scaphoïde du carpe.

M. Destot présente les radiographies d'un malade qui, par suite de la rupture d'une roue, fut précipité d'un tricycle à pétrole marchant à 60 kilomètres à l'heure. Le blessé se releva avec une déformation singulière du poignet, en cou de cygne. Sous l'influence du massage, la déformation a disparu, mais il a persisté une gêne fonctionnelle très marquée. La radiographie montre une fracture du scaphoïde anormale : la partie inférieure de l'os et son apophyse ont été luxées ; cette luxation a dû se faire par flexion forcée.

Ce cas diffère de ceux que j'ai signalés le premier, en 1897, dans l'*Écho médical*, et dans la thèse de Cousin. Je n'ai pu réunir que 7 cas authentiques. Au Congrès de Chirurgie de 1900, on présenta sous ce nom des cas où la fracture n'existait pas; il faut savoir que, dans une légère flexion du poignet ou une subluxation du scaphoïde, l'apophyse transparaît à travers la masse de l'os en donnant un trait noirâtre qui peut être pris pour un trait de fracture.

Il existe 2 types principaux de cette lésion : l'un résulte d'un choc sur l'éminence thénar, la main en abduction, et peut s'accompagner de fracture du radius. L'autre se produit dans un mouvement de flexion forcée de la main sur l'avant-bras et s'accompagne ordinairement de luxation médio-carpienne.

Le pronostic doit être très réservé; l'impotence et les douleurs ont persisté de longs mois dans les cas que j'ai observés. S'il s'agit d'un manœuvre, l'indication de l'intervention peut se poser; chez un homme qui ne travaille pas de force, on peut temporiser et ne conseiller la résection partielle que si les douleurs et l'impotence persistent.

M. Jaboulay a vu le malade de M. Destot et ne se déclare pas partisan d'une intervention.

G. Gayet.

ACADÉMIE DE MÉDECINE.

Séances des mois de décembre 1902 et janvier 1903. — *Présidence de M. Riche.*

M. Duret lit une note *sur un procédé d'extirpation du rectum, par la voie abdomino-périnéale, avec abouchement consécutif de l'S iliaque à l'anus, conservation du sphincter et du canal anal.*

Les opérateurs qui pratiquent l'extirpation totale du rectum par la voie abdomino-périnéale, ordinairement, sectionnent l'*anse Oméga* et la fixent à la paroi abdominale. Il en résulte un anus artificiel et tous les inconvénients inhérents à cette infirmité.

L'auteur a pensé qu'il ne serait pas impossible de descendre l'anse Oméga jusqu'à l'anus, et même, dans nombre de cas (lorsqu'il s'agit de cancers

occupant la moitié supérieure de l'ampoule ou situés plus haut), de rétablir la fonction par les voies naturelles, ce qui constitue un avantage important.

L'anse Oméga, souvent flexueuse, est fixée à la colonne vertébrale par un *méso* très large, souvent encore allongé par la rétention et les efforts de défécation, lorsque le rectum est rétréci. Ce *méso* est plus large à sa partie moyenne qu'à ses extrémités, et il forme des plis en rapport avec les flexuosités de l'S iliaque.

Il suffit de le sectionner un peu sur son bord interne pour qu'il se déploie avec l'intestin et permette à celui-ci de s'allonger considérablement, jusqu'à devenir à peu près rectiligne.

L'*artère mésentérique inférieure*, qui naît très bas sur l'aorte, à 5 ou 6 centimètres de sa bifurcation, et ses branches, les artères côliques, sont elles-mêmes assez flexueuses et anastomosées en arcades. Entre le bord interne du méso-côlon iliaque et l'*artère côlique inférieure gauche*, existe un espace *avasculaire* assez notable.

Ces dispositions anatomiques connues expliquent comment on peut, sans tiraillement exagéré, et sans danger de sphacèle, *descendre l'anse Oméga jusqu'à l'anus*, et l'y fixer.

Dans deux cas de cancers du rectum situés à la partie supérieure de l'ampoule, M. Duret a réussi opératoirement dans cette entreprise, et, bien que ses malades aient succombé, il a cru utile de signaler dès maintenant, en termes sommaires, la méthode suivie.

Premier cas. — Chez une femme très amaigrie par des diarrhées incessantes, et qui portait un cancer du rectum adhérent à l'utérus, il a, *dans un premier temps*, ouvert l'abdomen, sectionné le rectum au niveau de l'anse Oméga, séparé des parois pelviennes la masse cancéreuse rectale et ganglionnaire, et dégagé l'utérus lui-même jusqu'au plancher pelvien.

Dans un second temps, selon le procédé de Murphy, il a ouvert le vagin, disséqué la partie inférieure de l'ampoule rectale, coupé celle-ci en travers, et enlevé, par la brèche vaginale, tout le segment du rectum déjà engagé par l'abdomen.

Dans un *troisième temps*, il a, sans difficulté, descendu l'anse Oméga au contact de l'extrémité inférieure de l'ampoule rectale, et il l'y a suturée ; puis il a fermé le vagin.

Le huitième jour après l'opération, un purgatif à l'huile de ricin fut administré, et l'évacuation se fit par l'anus, sans incidents.

Une complication enleva cependant cette malade quelques jours après, mais elle n'était pas imputable à l'opération de l'extirpation rectale.

Deuxième cas. — Chez un homme de cinquante ans, pour un cancer ulcéreux, large comme la paume de la main, occupant l'ampoule rectale, l'auteur a suivi les temps suivants : ouverture de l'abdomen et section du rectum au niveau de l'anse Oméga; dégagement du rectum de la masse ganglionnaire des parois pelviennes; large incision en U, encadrant le coccyx et à branches vers les fosses ischio-rectales; de son milieu, incision périnéale médiane avec deux branches antérieures autour de la *moitié posté-*

rieure de l'anus; par ces incisions, pénétration jusqu'à la partie inférieure de l'ampoule rectale; dégagement, avec les doigts, de cette ampoule; section transversale et ablation par le périnée (sans aucune brèche osseuse) de tout le cylindre rectal dégagé par la voie abdominale.

Troisième temps. — Léger débridement du *méso-côlon;* descente facile de l'extrémité inférieure de l'anse Oméga, et sa suture à la partie conservée de l'ampoule rectale. Fermeture des plaies périnéales et du ventre.

L'auteur a malheureusement perdu ce malade, incomplètement préparé, à l'occasion d'une débâcle intempestive. Mais, comme dans le cas précédent, à l'autopsie, il a constaté que la translation de l'anse Oméga s'était faite sans qu'il y eût eu aucune altération de ses parois, et sans complication de ce côté.

La seule conclusion qu'il veuille tirer de ces deux faits, *c'est qu'il est possible, sans danger de sphacèle, d'aboucher l'anse Oméga à l'anus*, et d'éviter ainsi l'infirmité de *l'anus artificiel.*

M. L.-G. Richelot revient *sur le traitement de l'appendicite.*

Il reconnaît avec M. Dieulafoy que « toute appendicite aiguë et fébrile doit être opérée dans les deux premiers jours », qu'il est dangereux de « laisser refroidir » l'appendicite, dans certaines formes graves qui répandent des toxines à travers l'organisme et y créent des désordres irrémédiables. Cette formule est d'autant plus vraie que, dans toute appendicite aiguë et fébrile observée à ses débuts, il n'y a aucun signe qui fasse augurer de la gravité future des accidents locaux ou généraux. Quand l'altération des traits, la violence ou la diffusion de la douleur sont absentes, on a tort de parler de la « bénignité apparente des symptômes », et quand la situation tourne court et que le malade meurt, on a tort de croire à des accidents subits et que rien ne faisait prévoir. L'acuité, la fièvre, sont des signes de gravité suffisants; il faut intervenir d'urgence, et dans les quarante-huit heures, l'opération réussit presque invariablement.

Mais on n'est pas toujours appelé dans les deux premiers jours. Que faire, si l'on voit le malade à une période plus tardive? C'est alors qu'il faut ne pas adopter une formule absolue. Dans bon nombre de cas, alors même qu'il y a une détente relative, une diminution de la douleur et de la température, il faut savoir lire l'urgence sur la face du malade, reconnaître l'altération précoce des traits, un état d'anxiété indéfinissable, qui contredit l'optimisme de ses réponses. L'albumine dans les urines est un symptôme grossier, qui vient souligner ce que devine le clinicien; la dissociation du pouls et de la température est un signe de mauvais augure, sur lequel on insiste avec juste raison.

Dans d'autres cas, au contraire, il y a une rémission franche, qu'il faut savoir distinguer. Ni l'atténuation de la douleur, ni l'abaissement de la température ne sont des preuves suffisantes; mais c'est le facies du malade, son aspect, sa manière d'être. Il n'a ni abattement, ni anxiété, ni optimisme factice; ses traits sont reposés; il a le calme vrai, auquel ne peut se tromper l'observateur sagace. Les recrudescences appartiennent aux formes

diffuses et progressives, elles sont des continuations, elles surprennent, parce qu'on avait cru trop vite à la guérison.

La question est fort délicate; on a cité des désastres, des surprises : le malade allait bien, on n'avait pas d'inquiétude, et tout à coup les symptômes graves ont éclaté. Eh bien, on a tort de répéter qu'après une amélioration franche et certaine, l'appendicite peut subitement changer d'allure et entraîner des accidents mortels. Les faits cités sont des malentendus. Ayant le parti pris d'attendre pour opérer à froid, certains chirurgiens ont méconnu la gravité toujours probable d'une appendicite aiguë observée dans sa période ascendante, ou sa gravité persistante — et qu'ils auraient dû voir — après l'amendement de quelque symptôme secondaire.

Si on attaque un foyer encore chaud, un pus très virulent et des adhérences molles, on risque de diffuser l'infection aux parties saines du péritoine et de faire une opération dangereuse; si on abrège les manœuvres pour rester en deçà du danger, on risque de ne pas trouver l'appendice, et d'avoir plus tard une fistule intarissable à guérir par une intervention secondaire; enfin, la suppuration active exige un long drainage, qui peut être suivi du relâchement de la cicatrice.

La rémission franche autorise la temporisation. Autant l'opération est urgente au début des appendicites aiguës, autant il est fâcheux de se jeter aveuglément sur toutes les appendicites qu'on rencontre, à n'importe quel moment et dans n'importe quelles conditions. Il est impossible de nier, en présence d'une appendicite qui tourne bien, l'avantage de la laisser devenir tout à fait bénigne, et d'opérer quand elle s'est refroidie et que l'intervention est sans danger.

A fortiori doit-on recommander la modération dans les appendicites originellement bénignes. Combien n'y en a-t-il pas qui, dès le début, montrent leurs vraies allures et à aucun moment n'inspirent de craintes! Ces cas-là se jugent et se reconnaissent.

Et puis, à côté des appendicites douteuses, il y a les appendicites qui n'existent pas, les douleurs à droite, — pures névralgies ou vagues localisations de l'entéro-colite, — décorées de ce nom terrible par un entraînement qui est de mode aujourd'hui.

Conclusions. — *a*) Toute appendicite aiguë et fébrile, qu'on voit à ses débuts, doit être opérée sans retard. Dans les deux premiers jours, l'opération est presque toujours heureuse. Seuls font exception les cas de perforation appendiculaire suivie de péritonite suraiguë. Celles qu'on voit plus tard et qui restent graves doivent être opérées au plus vite; il est encore temps de sauver le malade. Dans ces deux premières conditions, « attendre que l'appendicite soit refroidie, c'est exposer le malade à la mort » (Dieulafoy).

b) Si la période aiguë et dangereuse est à sa fin, si la rémission franche, différente des « bénignités apparentes » et des « accalmies traîtresses », ne laisse dans l'esprit aucun doute, l'intervention, presque toujours nécessaire en principe, devient affaire d'opportunité. Il est permis et utile d'attendre l'heure où l'opération sera faite dans les meilleures conditions pour

être bénigne, donner la guérison la plus prompte et assurer l'avenir.

c) Si l'appendicite est subaiguë ou apyrétique d'emblée, le chirurgien doit agir avec calme et à tête reposée. Il doit s'attacher à faire connaître au malade sa véritable situation. L'opération est le plus souvent indiquée; elle est d'autant plus nécessaire que la crise actuelle a été précédée d'une ou de plusieurs autres. La forme la plus légère, la plus fugace, oblige tout au moins à réserver l'avenir et à donner au malade des indications très nettes sur sa manière de vivre et de s'observer lui-même.

d) La classe nombreuse des appendicites aiguës observées tardivement, celle des appendicites subaiguës, bénignes, chroniques et à répétition, réservent encore bon nombre « d'opérations à froid », opérations salutaires, excellentes, qu'il ne faut certes pas poursuivre aveuglément à travers les périls mortels des formes graves, mais qu'il faut savoir accueillir quand elles se présentent et faire naître si on peut.

On ne peut pas donner aux médecins une formule définitive qui leur trace une ligne de conduite invariable. La médecine n'est pas une collection de recettes pour guérir les maladies, et rien ne dispensera jamais de réfléchir, d'observer, en un mot, d'être cliniciens.

M. J. Lucas Championnière était jadis temporisateur; aujourd'hui il opère toujours en cas d'appendicite aiguë. Il est d'avis qu'il faut toujours intervenir dans les deux ou trois premiers jours — et il faut intervenir même lorsque le diagnostic n'est pas absolument certain. Une opération exploratrice ne présente aucun danger quand l'antisepsie est parfaite, et elle peut sauver le malade.

M. Richelot a dit qu'il est des appendicites bénignes d'emblée et qu'il ne faut pas opérer. Mais il n'a pas apporté le moindre signe qui permettrait de reconnaître ces appendicites inoffensives. Le tact chirurgical, dont a parlé M. Richelot, est insuffisant; le moindre signe pathognomonique ferait bien mieux son affaire. M. J. L. Championnière se rallie donc absolument à la manière de voir de M. Dieulafoy, c'est-à-dire qu'il ne laisse jamais refroidir l'appendicite aiguë. Il n'opère à froid que lorsque le malade présente dans la dixième ou quinzième journée de l'infection.

M. G. Richelot précise et maintient les conclusions de son mémoire. Il opère des appendicites depuis une douzaine d'années et a perdu exactement *deux malades*, un jeune homme de vingt-trois ans et un enfant de neuf ans. Pour les cas menaçants, il est d'accord avec M. J. L. Championnière, et certaines laparotomies exploratrices n'ont plus besoin d'être justifiées. Seulement les diagnostics incertains sont bien rares dans les formes aiguës, et ils appartiennent surtout aux formes lentes, bénignes, à contours mal dessinés.

M. Le Dentu croit également qu'il faut intervenir chirurgicalement dans les vingt-quatre ou trente-six heures qui suivent le début des accidents; dans tous les cas d'appendicite aiguë, temporiser, sous le prétexte que le malade n'a ni accélération du pouls, ni élévation de la température, c'est s'exposer à de graves mécomptes.

Il a opéré tout récemment un patient qui se trouvait dans ces conditions,

et simplement parce qu'il présentait une douleur iliaque persistante; or, cet homme avait une gangrène de l'appendice, et il n'est pas douteux que si l'opération eût été pratiquée vingt-quatre heures plus tard, on se fût trouvé en présence d'une perforation de l'appendice et d'une infection péritonéale.

M. Albert Boinet présente *un drain à valves formant soupape, destiné au traitement du pneumothorax et de certains épanchements pleurétiques.* Grâce à ce drain, l'entrée de l'air atmosphérique dans la cavité pleurale pendant l'inspiration n'est pas possible, parce qu'à ce moment les bords des fentes pratiquées dans le caoutchouc s'accolent hermétiquement. L'auteur cite plusieurs cas où ce drain lui a rendu le plus grand service.

L'emploi de cet appareil simple et pratique est surtout indiqué dans le pneumothorax à soupape et dans les épanchements pleurétiques abondants, survenant chez des cardiaques, aortiques, brightiques, sujets à l'œdème pulmonaire et prédisposés aux accidents consécutifs à la thoracentèse.

M. Laborde présente, au nom du docteur Guglielminetti, de Monte-Carlo, *un appareil perfectionné* par le docteur Roth, de Lubeck, *pour doser exactement le chloroforme par un courant d'oxygène.* Cet appareil, à la construction duquel M. Guglielminetti a contribué par ses recherches sur l'efficacité de l'oxygène contre le mal de ballon et le mal de montagne, paraît diminuer considérablement le danger dans la narcose chloroformique. L'on peut déjà enregistrer à son actif des résultats fort satisfaisants. La quantité de chloroforme employée est notablement diminuée par le dosage, et l'intervention simultanée de l'oxygène semble contribuer beaucoup à la diminution du danger.

Il importe d'ajouter que dans le cas d'alerte asphyxique, au cours de la narcose, on peut utiliser, seul et à part, le courant d'oxygène, en faisant cesser l'administration du chloroforme.

M. Laborde a fait, avec M. Guglielminetti, dans son laboratoire, deux essais de chloroformisation, avec cet appareil, sur un chien et sur un lapin. La narcose a été facilement et rapidement obtenue, en quelques minutes, sans accident, ni menace d'accident, mais en passant, sans l'éviter, par la période primitive d'excitation (et de rêve chez le chien), période peut-être un peu plus courte et plus passagère qu'avec le procédé ordinaire.

Quelques essais qui semblent également favorables ont été réalisés à l'hôpital, notamment dans les services de MM. J.-L. Championnière et S. Pozzi.

M. Péraire.

BIBLIOGRAPHIE

L'ÉNERGIE DE CROISSANCE ET LES LÉCITHINES DANS LES DÉCOCTIONS DE CÉRÉALES, par **M. Springer** (*Encyclopédie scientifique des Aide-Mémoire*). Paris, Masson et Gauthier-Villars.

Ce livre original ne renferme pas seulement la synthèse des expériences et des faits publiés jusqu'à ce jour sur les phénomènes de croissance. Il représente une étape nouvelle de la physiologie générale du développement des êtres vivants.

L'auteur s'efforce d'établir la notion de ce qu'il appelle l'*énergie de croissance*.

Il étudie plusieurs substances qui jouent un rôle actif dans la production et l'utilisation de cette énergie. Telles sont les *lécithines*, la *potasse*, les *oxydases* et l'*eau*.

S'appuyant sur de nombreuses analyses chimiques et sur des expériences physiologiques, il établit que l'intensité des mouvements moléculaires déterminant la croissance dépend de deux forces physico-chimiques, qu'il étudie avec soin : la *pression osmotique* et l'*électricité*.

Il insiste, non sans raison, sur le rôle de l'*électrogénèse organique* dans la croissance.

Il termine par un exposé des indications générales qui doivent guider le clinicien dans la thérapeutique des *troubles de croissance*.

Ce dernier point méritait un plus long développement, et il est fâcheux que l'auteur, obligé de limiter son sujet, ait dû se contenter d'un simple tableau schématique, destiné à guider le clinicien dans le diagnostic et le traitement des troubles de développement chez l'enfant.

M. PÉRAIRE.

ATLAS MANUEL DE GYNÉCOLOGIE, par **O. Schæffer**. Édition française, par le Dr J. BOUGLÉ. 1 vol. in-16 de 333 p., avec 90 planches, 206 figures coloriées et 62 photogravures. Paris, 1903, J.-B. Baillière et fils.

L'ouvrage est divisé en cinq parties : I. Vices de conformation et arrêts de développement. — II. Vices de conformation et vices de position. — III. Maladies inflammatoires et troubles de nutrition. — IV. Plaies et leurs conséquences. — V. Néoplasmes.

C'est un guide clinique à l'usage du praticien. A. GOSSET.

CONTRIBUTION A L'ÉTUDE DU TRAITEMENT DES ARTHRITES SUPPURÉES DU GENOU, par **Ch. Gauthier**. Thèse de Lyon, 1902.

En présence d'une arthrite suppurée aiguë du genou, le chirurgien est

exposé à faire trop peu (ponctions, arthrotomies latérales et drainage), ou à sacrifier d'emblée l'articulation (arthrectomies, résection), si ce n'est le membre (amputation). M. Gauthier étudie un procédé simple, respectueux de la fonction et pourtant suffisamment efficace, ainsi que le démontrent les preuves expérimentales et cliniques groupées dans cette thèse. Pour ces cas d'arthrite suppurée, et aussi pour ceux d'abcès arthrifluents sous-tricipitaux consécutifs, M. le professeur Jaboulay s'est toujours bien trouvé d'inciser simplement le sommet du cul-de-sac supérieur du genou, d'y placer un gros drain et de faire ensuite l'élévation du membre à 45°. Le drainage est rendu de la sorte parfaitement déclive; il est extrêmement facile à établir; il respecte les éléments articulaires ainsi que les organes du creux poplité. Trois guérisons rapides et sans ankylose ont été le résultat de cette manœuvre à laquelle il fallait penser. G. Gayet.

L'état actuel de la chirurgie nerveuse, par **Chipault**. Vol. de 862 p., avec 230 figures dans le texte. Paris, 1902, J. Rueff.

On ne saurait trop encourager des tentatives du genre de celle que M. Chipault vient de mener à bien avec tant de succès. Il a chargé dans chaque pays un ou plusieurs chirurgiens autorisés de rédiger sur l'état actuel de la chirurgie nerveuse une enquête régionale.

« Ce plan, qui n'a encore été suivi dans aucun ouvrage de chirurgie, avait deux avantages considérables : faire dès à présent entrer dans la science l'amas formidable de documents publiés dans des pays dont les publications scientifiques ne nous parviennent que très incomplètement, ou dont la langue n'est que peu ou pas répandue. — Rendre possible l'adjonction, à ces documents publiés, des documents inédits qui, dans les pays à publicité intensive, sont assez rares, mais qui, dans d'autres, constituent pour ainsi dire la presque totalité d'un apport scientifique qui n'en est pas moins souvent du plus haut intérêt. »

Tel est le plan.

Le premier volume vient de paraître, avec la collaboration de MM. Laborde, Capitan, Londe, Nimier, Chipault, pour la France; — Vincent, pour l'Algérie; — Braquehaye, pour la Tunisie; — J. Crocq et de Buck, pour la Belgique; — C. Winkler et J. Rotgaus, pour la Hollande; — de Quervain, pour la Suisse; — A. de Olivera Feijao, pour le Portugal; — don Federico Rubio y Gali et Osero Acevedo pour l'Espagne.

Et un avant-propos du Dr Laborde sur l'expérimentation et la physiologie, spécialement en chirurgie nerveuse.

L'ensemble constitue une œuvre considérable; tout est à lire pour qui veut être au courant du mouvement de la chirurgie nerveuse. Et nous signalerons spécialement le chapitre remarquable de Chipault sur l'état de la chirurgie nerveuse en France (p. 84 à 493). A. Gosset.

JOURNAUX RUSSES

ИРУРГІЯ

(LA CHIRURGIE)

1902. — 2e semestre (juillet-décembre).

Articles originaux et compte-rendu des Congrès des chirurgiens russes, 61e-72e, t. XI.

N° **67**. — Juillet.

D. I. Tatarinoff. — *Traitement et diagnostic de la péricardite purulente.*

O. Ioutsevitch. — *De l'occlusion intestinale. De deviis intestinorum (ileus).*

F. A. Alexandroff. — *Occlusion intestinale après laparotomie.*

V. I. Gedroitz. — **22** *cas de kélotomie de hernie inguinale d'après le procédé du prof. Roux.*

B. Z. Gordon-Kliatchko. — *De la rupture de l'urèthre*, t. XII.

N° **68**. — Août.

Priv. doc. N. I. Napalkoff. — *De l'anesthésie mixte par le bromure d'éthyle, l'éther et le chloroforme.*

A. M. Orlovsky. — *Des complications chirurgicales rares à la suite de l'influenza.*

M. B. Dempel. — *Cas de recouvrement de la voix à la suite de l'ablation d'un fibrome siégeant sous les cordes vocales d'un malade atteint de laryngite tuberculeuse.*

L. A. Divanine. — *Du traitement opératoire de la maladie de Graves.*

B. K. Trofimoff. — *Des tumeurs primitives des côtes.*

B. I. Semienovitch. — *Des tumeurs conjonctives de la paroi abdominale antérieure.*

Priv. doc. D. E. Gorochoff. — *Désarticulation interscapulo-thoracique du membre supérieur gauche pour ostéosarcome de l'épaule et de l'articulation scapulo-humérale.*

N° **69**. — Septembre.

Prof. P. I. Diakonoff. — *De l'ablation du lambeau cutané dans les greffes d'après le procédé de Thiersch.*

S. V. Kofman. — *De la prothèse dite sous-cutanée d'après le procédé de Gersuny.*

A. V. Beketoff. — *De l'étranglement interne.*

G. A. Jastreboff. — *De l'hypertrophie de la prostate et de sa signification dans la pathologie du tractus urogenitalis senilis.*

I. V. Tchige. — *Du traitement opératoire des luxations récidivantes.*

I. I. Abramoff. — *De la tuberculose ascendante des organes génitaux.*

N° 70. — Octobre.

V. M. Platonoff. — *De l'anesthésie lombaire.*

V. M. Tchekanoff. — *Chirurgie des tumeurs du poumon. Sarcome du poumon. Résection du poumon. Transport de la tumeur dans la région inguinale droite. Guérison de la tumeur de la région inguinale.*

Priv.-doc. V. P. Joukovsky. — *Du rétrécissement congénital de l'intestin. 4 cas de rétrécissement congénital de l'intestin observés sur des enfants. (Rétrécissement du duodénum, de l'iléon, du gros intestin et du rectum).*

Priv. doc. I. P. Feodoroff. — *Des tumeurs abdominales.*

N. V. Altouchoff. — *Cas d'appendice extraordinairement long, logé entre les 2 feuillets du mésentère (d'abord rétrocæcal, puis intramésentérique. Longueur totale, 25 centim. : 15 pour la portion rétrocæcale, 10 pour la portion intramésentérique).*

V. V. Chelepoff. — *De la fracture du calcanéum.*

Compte-rendu des *61e-63e* Congrès des chirurgiens russes :

I. — **61e** (Moscou, 25 octobre 1901).

D. I. Pomerantsoff. — *Luxation compliquée de l'épaule.*

N. I. Chaxovskoï. — *Résection du côlon ascendant.*

F. F. Iourgine. — *Des abcès sous-diaphragmatiques.*

II. — **62e** (Moscou, 8 novembre 1901).

L. V. Kone. — *De la tuberculose de la vessie et de la prostate.*

III. — **63e** (Moscou, 22 novembre 1901).

V. I. Prianischnikoff. — *Traitement de l'anus contre nature.*

S. I. Klimenkoff. — *Cas de guérison d'un anus contre nature par entéro-anastomose.*

N. M. Pliechkoff. — *Suture de la veine axillaire.*

N° 71. — Novembre.

V. A. Storogenko. — *Stérilisation par un courant humide à une haute température.*

S. Spasokoukotsky. — *De la sténose du pylore et de son traitement.*

M. B. Joukelson. — *De la technique de la résection circulaire du bourrelet hemorrhoïdaire* (opération de Whitehead-Vercesco).

R. I. Venglovsky. — *Du traitement de la tuberculose abdominale par la laparotomie.*

N. V. Altouchoff. — *Situation topographique des uretères.*

I. A. Romanine. — *Ligature simultanée de l'iliaque externe, de l'artère et de la veine fémorale.*

M. A. Xvorostansky. — *Cas de ligature de la veine et de l'artère fémorales au cours de l'ablation d'un gros lipome de la hanche.*

A. N. Limine. — *Des traumatismes de la rotule* (2 *cas de fracture*, 2 *cas de déchirure des ailerons rotuliens*).

Compte-rendu des 64e-72e Congrès des chirurgiens russes :

I. — **64e** (Moscou, 13 déc. 1901).

I. S. Trechelaxhvili. — *Des procédés rationnels de préparer et d'ordonner les solutions pour injection sous-cutanée.* (Publié dans les « Retzepte », 1902.)

II. — **65e** (Moscou, 24 janvier 1902).

F. A. Reïne. — *Du cancer du gros intestin.*

V. P. Strachoff. — *Plaie de l'orbite par balle.*

III. — **66e** (Moscou, 7 février 1902).

O. G. Chimanoff. — *2 cas de luxation sous-cutanée du « tali » guéris par une intervention sanglante.*

V. V. Chelepoff. — *De la fracture du calcanéum.*

IV. — **67e** (Moscou, 14 février 1902).

P. I. Postnikoff. — *Observation d'anévrysme poplité.*

A. A. Dechine. — *Du trajet de la hernie ombilicale.*

V. — **68e** (Moscou, 28 février 1902).

A. V. Martinoff. — *Observation d'abcès du lobe temporal du cerveau.*

N. S. Lapine. — *Luxation de « l'epistrophei ».*

V. N. Sawine. — *De l'irrigation de la tête fémorale.*

VI. — **69e** (Moscou, 21 mars 1902).

A. A. Dechine. — *Du traitement de la fistule urinaire ombilicale.*

VII. — **70e** (Moscou, 28 mars 1902).

I. P. Alexinsky. — *Montre un malade atteint d'une tumeur de l'œsophage qu'il examine à l'aide de l'œsophagoscope.*

VIII. — **71e** (Moscou, 25 avril 1902).

A. A. Ignatieff. *Amputation interscapulo-thoracique.*

D. E. Goroxoff. — *Deux cas de spina bifida.*

IX. — **72e** (Moscou, 19 septembre 1902).

S. F. Tchigi. — *Du taxis.*

N° **72.** — Décembre.

Priv.-doc. Napalkoff. — *De l'antisepsie mécanique des mains.*

B. Baour. — *Localisation rare de la plaie sibérienne.*

Priv.-doc. D. E. Gorochoff. — *Traitement par l'autoplastie du trismus buccal.*

D. I. Tatarinoff. — — *Sur la résection du larynx pour néoplasme.*

M. S. Tcheremouchine. — *Des corps étrangers de l'œsophage.*

E. S. Kantzel. — *Du traitement opératoire de la péritonite par perforation chez les typhiques.*

V. N. Glasson. — *Des grands kystes ovariques.*

NÉCROLOGIE

M. le Prof. PANAS (de Paris).

Le début de l'année a été marqué par la mort de M. le Dr Photinos Panas, professeur honoraire à la Faculté de Médecine de Paris, chirurgien honoraire des hôpitaux, membre de l'Académie de Médecine, décédé en son château de Roissy (Seine-et-Marne), le 6 janvier 1903. Avec lui disparaît un des maîtres de l'École ophtalmologique française et le créateur à la Faculté de Médecine de Paris de l'enseignement de l'ophtalmologie, auquel il se consacra entièrement.

Né à Céphalonie (Iles Ioniennes), le 30 janvier 1832, Photinos Panas vint fort jeune à Paris suivre les cours de la Faculté et se fit naturaliser français. Interne des hôpitaux en 1854, lauréat de la Faculté (médaille d'or) en 1856, il fut nommé aide d'anatomie en 1859 et prosecteur deux ans après.

Reçu docteur le 3 mars 1860 avec une thèse remarquable *sur l'anatomie des fosses nasales et des voies lacrymales*, qui témoignait déjà de sa prédilection pour la spécialité dans laquelle il devait passer maître, M. Panas subissait avec succès le concours d'agrégation en 1863 et était nommé, la même année, chirurgien des hôpitaux.

Successivement chef de service à Bicêtre (1865), à Lourcine (1866), au Midi (1867), à Saint-Antoine et Saint-Louis (1868-72), à Lariboisière (1873), M. le Dr Panas entra à l'Hôtel-Dieu en 1879. Il y est resté jusqu'en 1901.

Chargé d'un cours auxiliaire d'ophtalmologie à la Faculté de Médecine, et de la consultation au Bureau central des hôpitaux, M. Panas fit aussi, à l'École pratique, depuis 1859, des cours libres et publics d'anatomie et de médecine opératoire, d'anatomie chirurgicale, de physiologie du système nerveux et des organes des sens et de pathologie externe.

Dans ses divers services hospitaliers, M. le prof. Panas fit des leçons cliniques : à Lourcine, sur les maladies syphilitiques; à Saint-Antoine, sur la clinique chirurgicale; à Saint-Louis, sur l'ophtalmologie. C'est dans un chalet d'isolement de cet hôpital qu'il pratiqua, le premier avec succès, l'ovariotomie (4 août 1870).

A Lariboisière, de 1873 à 1878, il continua ses leçons cliniques d'ophtalmologie, en même temps qu'il était chargé de trois grandes salles de chirurgie.

A cette époque, un des premiers après L. Championnière et F. Terrier, il mit en pratique la méthode listérienne, grâce à laquelle il obtint des résultats remarquables dans les arthrotomies, les abcès par congestion, les fractures de la rotule, les hernies étranglées et l'amputation du sein.

Après avoir fait de 1872 à 1878, à la Faculté, un cours complémentaire d'ophtalmologie, nul mieux que le prof. Panas n'était préparé à la lourde tâche d'organiser le nouvel enseignement de l'ophtalmologie. Titulaire de la première chaire créée à la Faculté, le 2 février 1879, il a su démontrer

par l'exemple la place considérable que cette spécialité occupe dans la science et la pratique médicales. De 1879 à 1901, le prof. Panas a réussi à faire de la clinique de l'Hôtel-Dieu un centre d'études et de recherches ophtalmologiques qui lui permirent de rivaliser avec celles de l'étranger. Il avait fondé, en 1880, les *Archives d'Ophtalmologie*.

Le prof. Panas était un chirurgien d'une haute probité, un clinicien avisé, un professeur éminent, respecté et aimé pour ses belles qualités morales et la dignité avec laquelle il exerça son art.

Bien que français de cœur, — il le fit bien voir en 1870, comme chirurgien militaire à l'hôpital Saint-Martin, — il se souvint de sa patrie d'origine pour organiser, pendant la dernière guerre turco-grecque, une ambulance qui rendit les plus grands services.

M. le prof. Panas avait été élu membre de l'Académie de Médecine, dans la section de pathologie chirurgicale, le 18 décembre 1877; il en fut président en 1899. Membre de la Société de Chirurgie depuis 1865, il en fut président en 1877 et en était membre honoraire depuis 1888.

Il avait été nommé chevalier de la Légion d'honneur le 22 février 1871, et promu officier le 19 avril 1895. Il était également grand'croix de l'ordre du Saint-Sauveur de Grèce.

L'œuvre scientifique du prof. Panas est considérable, et longue est la liste de ses publications, presque toutes relatives à la chirurgie.

1860. — *Anatomie des fosses nasales et des voies lacrymales*. Paris, Thèse de doct., 1860, 4°, n° 39, 46 p.

1862. — *Leçons d'anatomie professées par Malgaigne*, publiées en collaboration avec M. F. Guyon. Paris, 1862, 8°, 1 vol.

1863. — *Des cicatrices vicieuses et des moyens d'y remédier*. Paris, A. Delahaye, Thèse d'agrégation, 1863, 8°, 134 p., 1 pl.

1864. — Du traitement de l'épididymite aiguë par les ponctions multiples. *Bull. Soc. de Chir.*, 1864.

1865. — Glaucome aigu traité par la ponction. *Bull. Soc. de Chir.*, 1865, 17-31 mai. — Entérotomie par le caustique, suivie d'autoplastie, dans un cas grave d'anus contre nature. Guérison. *Bull. Soc. de Chir.*, 1865. — De la paracentèse de la sclérotique contre certains glaucomes de l'œil. *Bull. Soc. de Chir.*, 1865.

1867. — Tissu cicatriciel et cicatrices. *Dict. de Méd. et Chir. prat.* — Nouveaux instruments pour pratiquer l'opération du phimosis, avec les règles qu'on doit suivre en pareil cas pour obtenir la réunion immédiate. *Bull. Soc. de Chir.*, 1867. — Nouvelle canule pour pratiquer la ponction des kystes de l'abdomen avec un cas de guérison d'un kyste hydatique de la rate. *Bull. Soc. de Chir.*, 1867. — Expériences propres à démontrer qu'une anse d'intestin étranglée peut laisser transsuder des liquides dans la cavité du péritoine. *Bull. Soc. de Chir.*, 1867. — Nouvelle pince pour le phimosis. *Bull. Soc. de Chir.*, 1867, 23 octobre. — Tumeur du maxillaire supérieur. *Bull. Soc. de Chir.*, 1867, 6 mars.

1868. — Mémoire sur les effets de la compression du nerf grand sympathique cervical chez l'homme. *Bull. Soc. de Chir.*, 1868. — Recherches sur la disposition anatomique des muscles du périnée. Les pièces anatomiques ont été déposées au musée Orfila, 1868. — Luxation des vertèbres. *Bull. Soc. de Chir.*, 1868, 12 février. — Traitement de l'hématocèle vaginale. *Bull. Soc. de Chir.*, 1868, 15 avril. — Liqueur iodo-tannique dans le traitement des varices. *Bull. Soc. de Chir.*, 15 avril. — Mécanisme de la compression cérébrale à la suite de contusions du cerveau. *Bull. Soc. de Chir.*, 1868, 25 mars. — Sarcome ossifiant du maxillaire inférieur. *Bull. Soc. de Chir.*, 1868, 11 novembre.

1869. — Recherches cliniques sur la direction de l'utérus chez la femme adulte. *Arch. gén. de Méd.*, 1869. — Luxation récente de la mâchoire. *Bull.*

Soc. de Chir., 1869, 15 décembre. — Modification de l'entérotome de Dupuytren. *Bull. Soc. de Chir.*, 1869, 24 novembre.

1870. — Soudure par cartilage vrai de deux cartilages diarthrodiaux. *Bull. Soc. de Chir.*, 1870, 27 avril.

1871. — Laryngotomie cricoïdienne pour une tumeur cancéreuse du pharynx. *Bull. Soc. de Chir.*, 1871, 4 octobre. — Étranglement interne par torsion de l'intestin. *Bull. Soc. de Chir.*, 1871, 28 juin. — Cas d'ovariotomie. *Bull. Soc. de Chir.*, 1871, 14 juin; 26 juillet. — De la blépharorraphie. *Bull. Soc. de Chir.*, 1871, 26 juillet. — Atrophie hérédo-syphilitique. *Bull. Soc. de Chir.*, 1871, 15 novembre. — De la cause réelle de la paralysie réputée rhumatismale du nerf radial. *Acad. de Méd.*, 1871, 21 novembre. — Atrophie congénitale de l'œil, suite de variole intra-utérine. *Bull. Soc. de Chir.*, 1871, 22 novembre. — Lipôme pédiculé de la cuisse. *Bull. Soc. de Chir.*, 1871, 29 novembre.

1872. — Traitement des rétrécissements du rectum par la rectotomie externe. *Bull. Soc. de Chir.*, 1872, 11 décembre. — Traitement des blessures de guerre par la méthode antiphlogistique. *Gaz. hebd. de Méd.*, 1872, p. 357; 389; 426. — Deux observations d'ovariotomie. *Bull. Soc. de Chir.*, 1872, 31 janvier. — Sur les lymphadénomes. *Bull. Soc. de Chir.*, 1872, 14 août; 2 octobre. — Mémoire sur les causes et la nature de l'hydrocèle vaginale simple ou idiopathique des auteurs. *Arch. gén. de Méd.*, Paris, 1872, janvier.

1873. — *Leçons sur le strabisme, les paralysies oculaires, le nystagmus, le blépharospasme, etc.* Paris, G. Lorcy, 1873, 1 vol. — Mémoire sur un procédé particulier de névrotomie du nerf buccal par la bouche. *Arch. de Méd.*, 1873. — Névrotomie du nerf buccal. *Bull. Soc. de Chir.*, 1873. — Exposé critique des divers procédés d'opération de la cataracte. *Bull. Soc. de Chir.*, 1873. — Névrite optique ascendante, avec atrophie du tissu nerveux, consécutive à un phlegmon érysipélateux de l'orbite. *Bull. Soc. de Chir.*, 1873. — Cas rare d'anévrysme spontané de l'artère pédieuse. Ligature. *Bull. Soc. de Chir.*, 1873. — *Nouveau procédé d'opération contre le trichiasis.* Paris (Thèse Menu), 1873. — *Du siphon en chirurgie, et surtout dans ses applications au traitement des affections de la vessie et de l'urèthre.* Paris (Thèse Gripat), 1873. — Erysipèle de la face avec exophtalmie. *Bull. Soc. de Chir.*, 1873, 5 novembre. — Sur les méthodes d'extraction de la cataracte. *Bull. Soc. de Chir.*, 1873, 26 mars. — Varice artérielle de la région palpébrale. *Bull. Soc. de Chir.*, 1873, 12 mars. — Article « Genou », in *Dict. de Méd. et Chir. prat.*

1874. — Du traitement des ulcères variqueux par l'application locale des hypochlorites, en particulier de l'hypochlorite de chaux et par l'épidermisation, *J. de Thérap.*, 1874, n° 2. — De la section du nerf buccal par la bouche. Règles opératoires à suivre. Opération chez une femme. *Arch. gén. de Méd.*, 1874, février. — Trépanation de la cornée. *Bull. Soc. de Chir.*, 1874, 21 janvier. — Laryngo-trachéotomie. *Bull. Soc. de Chir.*, 1874, 10 juin. — Résultats éloignés de l'ovariotomie. *Bull. Soc. de Chir.*, 1874, 27 mai. — Kystes dermoïdes. *Bull. Soc. de Chir.*, 1874, 29 avril.

1875. — Traitement des kystes ovariques uniloculaires. *Bull. Soc. de Chir.*, 1875, 9 mars. — Du traitement de la chute complète de l'utérus. *Bull. Soc. de Chir.*, 1875, 3 mars. — Nouvel ophtalmoscope à deux faces. *Bull. Soc. de Chir.*, 1875, 17 mars. — D'un cas de méningo-encéphalite. *Bull. Soc. de Chir.*, 1875, 12 mai. — Procidence de l'utérus opérée par la méthode de Sims. *Bull. Soc. de Chir.*, Paris, 1875, mars 10. — Nature et traitement de certains kystes de l'ovaire. *Acad. de Méd.*, 1875, mars 9. — Mémoire sur les kystes séreux de l'ovaire. *Ann. de Tocol.*, 1875, avril.

1876. — Ligature de la sous-clavière en dehors des scalènes. Guérison. *Bull. Soc. de Chir.*, 1876, 2 février. — Troubles circulatoires du fond de l'œil dans les traumatismes du cerveau. *Bull. Soc. de Chir.*, 1876, 8 mars. — Épingle à cheveux perdue dans la vessie; extraction par le vagin. *France méd.*, 1876 26 avril. — Odontome du maxillaire inférieur. *Bull. Soc. de Chir.*, 1876, 26 avril. — Note sur la structure de l'espace vaginal du nerf optique. *Bull. Soc. de Chir.*, 1876, p. 668. — Plaie de l'aisselle droite par instrument piquant et tranchant. — Hémorragies consécutives répétées. — Écrasement de l'avant-pied gauche.

— Amputation tibio-tarsienne (désarticulation). Fusées purulentes entre les couches musculaires superficielles et profondes de la face postérieure de la jambe. Guérison. *Bull. Soc. de Chir.*, 1876, 1 et 8 mars. — Contribution à l'étude des troubles circulatoires visibles à l'ophtalmoscope dans les lésions traumatiques de l'encéphale. *Acad. de Méd.*, 1876, 22 février. — *Leçons sur l'anatomie, la physiologie et la pathologie des voies lacrymales.* Paris, 1876, 8°, 200 p. — *Leçons sur les kératites, précédées d'une étude sur la circulation, l'innervation et la nutrition de l'œil.* Paris, 1876, 8°, 200 p. — Considérations pratiques sur les cataractes. *Bull. de Thérap. méd. et chir.*, 1876, 32 p.

1877. — Mémoire sur les paralysies traumatiques du nerf cubital. *Acad. de Méd.*, 1877, 16 février. — Tumeur congénitale de la région coccygienne. *Bull. Soc. de Chir.*, 1877, 30 mai. — *Leçons sur les maladies de l'appareil lacrymal.* Paris, Delahaye, 1877, 8°, 224 p. — Articles : Luxation de l'épaule; Anatomie, physiologie et pathologie des articulations en général; Nerfs oculo-moteurs (anatomie, pathologie et physiologie), in *Dict. de Méd. et Chir. prat.*

1878. — Article : Orthopédie (spécialement du pied bot et des courbures idiopathiques du rachis), in *Dict. de Méd. et Chir. prat.* — Sur les dangers possibles du tatouage de la cornée. *Bull. Soc. de Chir.*, 1878, IV, p. 86. — Double hydarthrose intermittente des genoux. *Bull. Soc. de Chir.*, 1878, IV, 240. — *Leçons sur les maladies inflammatoires des membranes internes de l'œil.* Paris, 1878, 8°, 246 p. — *Leçons sur les rétinites et les névrites optiques.* Paris, Delahaye, 1878, 8°, 258 p. — Plaies et fractures du larynx. Observations cliniques. *Ann. d. mal. de l'oreille et du larynx*, 1878, IV, 1-20. — Du pansement antiseptique de Lister. *Gaz. hebd. de Méd.*, 1878, 310-313. — Traitement du pannus de la cornée par l'inoculation du pus blennorragique. *Bull. Soc. de Chir.*, 1878, 26 juin. — Ostéomyélite pendant la croissance. *Acad. de Méd.*, 1878, 17 décembre.

1879. — Chute de l'utérus opérée par le procédé de Le Fort. *Bull. Soc. de Chir.*, 1878, p. 188. — Sur le kératocome. *Bull. Soc. de Chir.*, 1878, IV, p. 373. — *Leçons d'ouverture de la clinique ophtalmologique de l'Hôtel-Dieu, concernant l'histoire de cette branche.* Paris, Martinet, 1879. — Ostéomyélite. *Acad. de Méd.*, 1879, 6 mai. — Sur les pansements. *Bull. Soc. de Chir.*, 1879, 2 avril. — Coup d'œil sur l'histoire de l'Ophtalmologie. *Gaz. Hôp.*, Paris, 1879, LII, 1105; 1137.

1880. — Indications et contre-indications de l'emploi de l'eau dans les affections de l'œil. *J. de Méd. et Chir. prat.*, Paris, 1880, 3 s., LI, 19. — De la paralysie du nerf moteur oculaire externe consécutive aux traumatismes du crâne. *Arch. d'Opht.*, 1880-81, I, 3-9, 1 pl.

1881. — Élongation du nerf sciatique devenu névromateux et provoquant des douleurs vives accompagnées d'épilepsie spinale à la suite de plaie du nerf. *Bull. Acad. de Méd.*, 1881. — Goitre exophtalmique. *Arch. d'Opht.*, 1881, janvier, février. — Paralysie du nerf moteur oculaire interne. *Arch. d'Opht.*, 1881, n° 1. — Sur l'élongation des branches du trijumeau dans le traitement du blépharospasme douloureux. *Arch. d'Opht.*, 1881, I, 386. — Considérations sur la nature et le traitement de la kératite interstitielle diffuse. *Arch. d'Opht.*, 1881, 576. — Examen des conditions qui peuvent influencer les résultats opératoires en ophtalmologie. *Progrès méd.*, Paris, 1881, IX, 1; 20.

1882. — Sur la cataracte nucléaire de l'enfance, simulant la cataracte stratifiée ou zonulaire. Déductions opératoires qui en découlent, *Arch. d'Opht.*, 1882, 481. — De l'ostéomyélite pendant la croissance. *Bull. Acad. de Méd.*, 1882, 2 s., VII, 1288. — Paralysie du nerf radial. *Bull. Acad. de Méd.*, 1882, 14 mars. — Chloroformisation. *Bull. Acad. de Méd.*, 1882, 18 avril. — Article : Rétine. In *Dict. de Méd. et Chir. prat.*, Paris, 1882. — Diagnostic des tumeurs de l'orbite. *Semaine méd.*, Paris, 1882, II, 213. — Blépharospasme hystérique traité par l'élongation du nerf sus-orbitaire. *Semaine méd.*, Paris, 1882, II, 33.

1883. — De l'inflammation de la bourse celluleuse rétro-oculaire ou ténonite. *Arch. d'Opht.*, 1883, mai, juin, 202. — Leçons sur le strabisme à l'Hôtel-Dieu. *Union méd.*, 1883, 721; 759; 812; 821; 857. — A propos de deux nouvelles observations d'angiomes caverneux de l'orbite. *Arch. d'Opht.*, 1883, III, 1. — Des

exostoses fronto-orbitaires. *Arch. d'Opht.*, 1883, III, 289. — L'irido-sclérotomie. Opération nouvelle. *Arch. d'Opht.*, 1883, III, 481. — Les arthrites blennorragiques. *Gaz. Hôp.*, Paris, 1883, LVI, 618.

1884. — Sur l'anesthésie de l'œil obtenue avec la cocaïne. *Bull. Acad. de Méd.*, 1884, novembre. — Nouvelles leçons sur les paralysies des muscles de l'œil. *Union méd.*, Paris, 1885, 3 s., XL, 853; 887; 949. — Influence des maladies générales sur l'appareil de la vision; rétinites hémorragiques. *Union méd.*, Paris, 1884, 3 s., XXXVII, 501-509. — Manifestations des maladies générales sur l'appareil de la vision; rhumatisme oculaire. *Union méd.*, Paris, 1884, 3 s., XXXVII, 681-685. — De l'amblyopie toxique. *Union méd.*, Paris, 1884, 3 s., XXXVII, 657-660.

1885. — *De la formation par greffe des kystes et des tumeurs perlées de l'iris*, in *Mém. de Méd. et Chir.*, 8°, Paris, 1885, 49-59. — Etude expérimentale sur la tuberculose de la cornée. *Arch. d'Opht.*, 1885, V, 193. — Du choix du meilleur procédé d'extraction de la cataracte. *Arch. d'Opht.*, 1885, 283; 1126. — Phlébites suppurées des veines ophtalmiques et des deux tissus caverneux. Leçon de clinique et observation publiées par de Lapersonne. *Arch. d'Opht.*, 1885, 436. — Considérations sur le traitement du kératocone, avec une observation nouvelle à l'appui. *Arch. d'Opht.*, 1885, 348. — Exostose du sinus frontal. *Rev. de Chir.*, Paris, 1885, X, 356-358. — De l'emploi de la cocaïne en ophtalmologie. *Bull. Acad. de méd.*, Paris, 1885, 2 s., XIV, 583-585. — Diagnostic d'une thrombose des veines ophtalmiques et des sinus caverneux. *Semaine méd.*, Paris, 1885, V, 255. — Dermoïdes de l'œil. *Union méd.*, Paris, 1885, 3 s., XL, 13-20. — Pathogénie et pronostic des épithéliomas. *France méd.*, Paris, 1885, II, 1593-1596.

1886. — Amaurose double déterminée par une méningite chronique de la base du cerveau. *Rec. d'Opht.*, Paris, 1886, 3 s., VIII, 651-656. — Considérations sur la pathogénie des kystes dits séreux de l'orbite, à propos d'une nouvelle observation. *Bull. Acad. de Méd.*, Paris, 1886, 2 s., XVI, 507-516. — Modèle définitif de sa seringue à injections intra-oculaires. *Bull. et Mém. Soc. franç. d'Opht.*, Paris, 1886, IV, 334. — Des derniers progrès réalisés dans l'opération de la cataracte par extraction. *Bull. Acad. de Méd.*, Paris, 1886, 2 s., XV, 18-27. — *Nouvelles leçons sur les paralysies des muscles de l'œil.* Paris, Delahaye et Lecrosnier, 1886, 8°. — Des ostéomes fronto-orbitaires. *Cong. franç. de Chir.*, 1885, Paris, 1886, I, 53-62. — *D'un nouveau procédé opératoire applicable au ptosis congénital et au ptosis paralytique.* Paris, 1886, 8°. — Notice historique d'actualité (à propos d'un mode de section du lambeau cornéen dans l'opération de la cataracte). *Arch. d'Opht.*, 1886, 97; 165. — Nouvelle seringue pour le lavage intra-oculaire. *Arch. d'Opht.*, 1886, 471. — Épithéliomes et dermoïdes du limbe sclèro-cornéen. *Gaz. méd. de Paris*, 1886, 7 s., III, 301-303. — Du traitement de certaines formes de glaucomes sans opérations. *Thérap. contemp.*, Paris, 1886, VI, 425-429. — Scléro-choroïdite antérieure double rhumatismale; guérison par le salicyclate de lithine. *France méd.*, Paris, 1886, II, 1145-1147.

1887. — Pathogénie des lésions cornéennes chez les granuleux, traitement des granulations. *Union méd.*, Paris, 1887, 3 s., XLIV, 793; 807. — Études sur la nutrition de l'œil d'après les expériences faites avec la fluorescéine et la naphtaline. *Bull. Acad. de Méd.*, Paris, 1887, 2 s., XVII, 167-194. — Hémorragie du corps vitré. *Bull. méd.*, Paris, 1887, I, 179. — Périostite suppurée des parois de l'orbite consécutive à une suppuration du sinus frontal. *Progrès méd.*, Paris, 1887, 2 s., VI, 549. — Les mouches volantes. *Progrès méd.*, Paris, 1887, XCVII, 166-180. — Des manifestations oculaires de la lèpre et du traitement qui leur convient. *Bull. Acad. de Méd.*, Paris, 1887, 2 s., XVIII, 757-760.

1888. — Action des inhalations de chlorure d'éthylène pur sur l'œil. *Comptes rendus Acad. des Sc.*, 1888, 3 novembre. — De l'énucléation dans la panophtalmie. *Arch. d'Opht.*, Paris, 1888, VIII, 216-327. — Des opérations de cataracte par extraction pratiquées à la clinique de l'Hôtel-Dieu dans les trois dernières années avec lavage de la chambre antérieure. *Arch. d'Opht.*, Paris, 1888, VIII, 64-69. — Hématomes spontanés de l'orbite, avec un nouveau fait clinique à l'appui. *Cong. franç. de Chir.*, Paris, 1888, III, 301-308. — Sur la valeur de l'érythrophléine en ophtalmologie. *Bull. Acad. de Méd.*, Paris, 1888, 2 s., XIX, 351-354. — Cécité subite consécutive à une plaie encéphalique par

arme à feu. *Union méd.*, Paris, 1888, 3 s, XLVI, 85-87. — De l'emploi des pulvérisations phéniquées dans les affections palpébrales. *Rec. d'Opht.*, Paris, 1888, 3 s., X, 266-268. — Des manifestations oculaires de la lèpre et du traitement qui leur convient. *Arch. d'Opht.*, 1888, VII, n° 6, 481. — Opérations de cataracte par extraction avec lavage de la chambre antérieure. *Bull. Acad. de Méd.*, 1888, janvier 31. — Action des inhalations du chlorure d'éthylène pur sur l'œil. Compt. rend. *Bull. Acad. de Méd.*, Paris, 1888, CVII, 921-923. — Exploration de l'œil. *Progrès méd.*, Paris, 1888, 2 s., VIII, 405.

1889. — *Anomalies de développement des yeux chez un monstre épiencéphale s'accompagnant d'un double bec-de-lièvre orbito-buccal.* Paris, G. Steinheil, 1889, 8°, 11 p. — La kératite phlycténulaire. *Gaz. hebd. de Paris*, 1889, 7 s., VI, 87-90. — Physiologie, anatomie et pathologie de l'appareil accommodateur par M. Hoquart; étude physique du cristallin, par M. Tscherning. [Rapport sur le prix Meynot.] *Arch. d'Opht.*, Paris, 1889, IX, 358-365.

1890. — Du champ d'action du thermocautère. *Bull. Acad. de Méd.*, Paris, 1890, 2 s., XXIII, 693-696. — Épisclérite syphilitique. *Union méd.*, Paris, 1890, 3 s., XLIX, 865-869. — Névrite optique d'origine blennorragique. *Semaine méd.*, Paris, 1890, X, 477. — Paralysie de la 6e paire avec paralysie du trijumeau d'origine nasale. *Progrès méd.*, Paris, 1890, 2. s., XII, 495. — Mélano-sarcome de la choroïde. *Bull. méd.*, Paris, 1890, IV, 1165-1167. — Sur l'action anesthésique locale de la strophantine et de l'ouabaïne. *Bull. Acad. de Méd.*, 1890, 18 février. — Considérations cliniques sur les abcès des sinus frontaux pouvant simuler des lésions indépendantes de la cavité orbitaire. *Bull. et Mém. Soc. franç. d'Ophth.*, 1890, VIII, 311.

1891. — Hétéroplastie dermique des paupières. *Bull. Acad. de Méd.*, 1891, 21 juillet. — Suppuration de l'œil par refroidissement. *J. de Méd. et Chir. prat.*, 1891, mars 10. — Angiome encapsulé et suppuré de l'orbite dans le cours de la fièvre typhoïde. *Bull. méd.*, 1891, avril 1. — Rapport sur un mémoire de M. le Dr Dransart concernant le traitement des granulations par les injections sous-conjonctivales de sublimé. *Bull. Acad. de Méd.*, Paris, 1891, 3 s., XXVI, 769. — Double symblépharon cicatriciel suite de brûlure. *Bull. Acad. de Méd.*, Paris, 1891, 3 s., XXVI, 99. — Ectropion des deux paupières, suite de lupus traité et guéri à Saint-Louis. *Bull. Acad. de Méd.*, Paris, 1891, 3 s., XXVI, 95. — Sur le travail de M. le Dr Valude, au sujet de la prophylaxie de l'ophtalmie des nouveau-nés. *Bull. Acad. de Méd.*, Paris, 1891, 3 s., XXVI, 247. — Gommes syphilitiques de l'œil et du poumon simulant la tuberculose. *Méd. mod.*, Paris, 1891, II, 83-95. — Sur une communication de M. le Dr Kalt, concernant un cas d'anévrysme artérioveineux de la carotide interne gauche dans le sinus caverneux du même côté. *Bull. Acad. de Méd.*, Paris, 1891, 3 s., XXVI, 249. — Sur la conjonctivite granuleuse dans les écoles d'Algérie. *Bull. Acad. de Méd.*, 1891, 3 s., XXVI, 243-245. — La maturité de la cataracte et les cataractes supramûres. *Union méd.*, Paris, 1891, 3 s., LII, 745-749. — Opération du trichiasis. *Méd. mod.*, Paris 1891, II, 709.

1892. — Traitement des granulations, précédé d'un aperçu historique. *Arch. d'Opht.*, Paris, 1892, XII, 358-366. — Sur un mémoire de M. le Dr E. Landolt, intitulé : De l'abus du mercure dans le traitement des maladies des yeux. *Bull. Acad. de Méd.*, 1892, 3 s., XXVII, 616-624. — Sur un mémoire du Dr Poncet, concernant divers points d'anatomie pathologique de l'œil. *Bull. Acad. de Méd.*, Paris, 1892, 3 s., XXVIII, 862-865. — Troubles oculaires d'origine hystéro-traumatique. *Méd. mod.*, Paris, 1892, III, 141-143. — Rapport sur un mémoire de M. F. Boé relatif au traitement d'un cas de cécité à marche rapide par le lactate de zinc. *Bull. Acad. de Méd.*, 1892, 3 s., XXVIII, 7-9.

1893. — Kératite neuro-paralytique. *Rev. gén. de Chir. et Thérap.*, Paris, 1893, VII, 33-35. — L'opération des cataractes congénitales. *Progrès méd.*, Paris, 1893, 2 s., XVII, 113-115. — Prophylaxie des accidents consécutifs à l'opération de la cataracte. *Arch. d'Opht.*, Paris, 1893, XIII, 593-596.

1894. — Paralysie oculaire motrice par pression latérale du crâne. *Rev. d'Opht.*, 1894, septembre. — *Traité des maladies des yeux.* Paris, Masson, 1894, 8°, 772 p.; 514 p., 7 pl. — Nature et prophylaxie des affections oculaires d'ori-

gine variolique. *Rev. gén. de Clin. et Thérap.*, Paris, 1894, VIII, 1-3. — Sur une observation de M. le Dr Piedvache relative à un cas de névrites périphériques primitives du membre inférieur droit; ulcération dystrophique, puis gangrène sèche du gros orteil; douleurs excessives; amputation au lieu d'élection; guérison. *Bull. Acad. de Méd.*, Paris, 1894, 3 s., XXXII, 58-61; 582-587. — Dacryoadénite, iritis et conjonctivite séro-vasculaire d'origine blennorragique. *Rev. gén. de Clin. et Thérap.*, Paris, 1894, VIII, 169-171.

1895. — Sur un cas de papillite. *Ann. de Méd. scient. et prat.*, Paris, 1895, V, 361. — Troubles oculaires dans la paralysie générale. *Rev. gén. de Clin. et Thérap.*, Paris, 1895, IX, 145. — Parésie des branches oculaires du grand sympathique. *Presse méd.*, Paris, 1895, 485. — Procédé d'autophakoscopie applicable à l'étude du développement de la cataracte. *Bull. Acad. de Méd.*, Paris, 1895, 10 juillet. — Empyème du sinus maxillaire compliqué d'ostéo-périostite orbitaire avec perforation de la voûte, abcès du lobe frontal et atrophie du nerf optique; mort. *Bull. Acad. de Méd.*, 1895, 3 s., XXXIV, 290-297. — Névrite optique d'origine blennorragique. *Presse méd.*, Paris, 1895, 65. — Variétés, nature et traitement des conjonctivites phlycténulaires. *Ann. de Méd. scient. et prat.*, Paris, 1895, V, 289-291. — Des pseudoplasmes malins de l'orbite. *Rev. gén. d'Opht.*, Paris, 1895, XIV, 433-439. — Des paralysies oculaires d'origine tabétique. *Presse méd.*, 1895, 161. — Cancroïdes de l'œil. *Gaz. méd. de Paris*, 1895, 9 s., II, 555. — De l'élongation des muscles oculaires dans le traitement du strabisme non paralytique. *Acad. de Méd.*, Paris, 1895, 24 décembre. — Dacryoadénite double d'origine amygdalienne. *Semaine méd.*, 1895, janvier 22. — Paralysie de l'accommodation et mydriasis par autointoxication ou médicamenteuse. *Bull. d'Ocul.*, Firenze, 1895, XVII, 153.

1896. — Pathogénie de l'appendicite. *Acad. de Méd.*, 1896, 31 mars. — Atrophie optique unilatérale survenue après cécité subite. *Rev. gén. de Clin. et Thérap.*, Paris, 1896, X, 1-3. — Expériences sur l'absorption dans l'intestin rétréci par une ligature. *Acad. de Méd.*, Paris, 1896, mars 31. — Traitement chirurgical de la myopie. *Bull. Acad. de Méd.*, 1896, 113-118. — Double ophtalmoplégie externe et héréditaire chez six membres de la même famille. *Bull. Acad. de Méd.*, Paris, 1896, 3 s., XXXVI, 749-753. — Sur un cas d'hémianopsie compliquée d'hémiplégie. *Bull. méd.*, Paris, 1896. — Sarcome choroïdien de la région de la macula avec une propagation orbitaire. *Bull. Acad. de Méd.*, 1896, XVI, 465-472. — Tumeur rare du globe. *Ann. d'Ocul.*, Paris, 1896, CXVI, 62.

1897. — Pathogénie et traitement des hémorragies spontanées profuses du vitré. *Presse méd.*, Paris, 1897, 149. — *Traitement des maladies des yeux*, en collaboration avec MM. Valude, Parinaud, Kalt, Chevallereau. Paris, 1897, 8°. — Ténonite et orchite doubles. *Semaine méd.*, Paris, 1897, janvier 13. — De l'iridectomie partielle périphérique dans le traitement du glaucome chronique. *Acad. de Méd.*, Paris, 1897, 13 avril. — Le rôle de l'auto-infection dans les maladies oculaires. *Soc. franç. d'Opht.*, Paris, 1897, 3 mai. — Traitement de la papillite. *Indépend. méd.*, Paris, 1897, 217.

1898. — Avantages des collyres huileux. *Bull. Acad. de Méd.*, Paris, 1898, mai 21, 596. — *Recherches anatomiques et cliniques sur le glaucome et les néoplasmes intra-oculaires.* Paris, Masson, 1898, 450 p., 41 fig. — Sur la chirurgie oculaire. *Acad. de Méd.*, Paris, 1898, août 23. — Un cas d'ophtalmoplégie interne totale. *Leçons clin. de l'Hôtel-Dieu*, 1898. — La kératite herpétique. *Clin. de l'Hôtel-Dieu*, Paris, 1898. — Des hémorragies intra-oculaires chez les adolescents. *Cong. d'Opht.*, Paris, 1898, mai 2-5. — Nature et traitement du strabisme. *Bull. Acad. de Méd.*, Paris, 1898, 28 juillet, 770. — Kératectomie totale combinée suivie de sutures. *Bull. Acad. de Méd.*, Paris, 1898, 3 s., XL, 106-115. — Atrophie du nerf optique consécutive à une fièvre typhoïde. *Rev. internat. de Méd. et de Chir.*, Paris, 1898, IX, 181. — Suppuration intra-oculaire métastatique d'origine blennorragique. *Rev. gén. de Clin et de Thérap.*, Paris, 1898, XII, 721. — Rapport sur un mémoire de M. le Dr Jonnesco, intitulé : Résection du sympathique cervical dans le traitement du glaucome. *Bull. Acad. de Méd.*, Paris, 1898, 3 s., XXXIX, 656-660. — Luxation de l'atlas et de l'axis, et amblyopie consécutive. *Anjou méd.*, Angers, 1898, V, 41-45.

— Meine Erfahrungen über Nierenexstirpationen. *Berl. klin. Wchnschr.*, 1890, 496.

1891. — Ueber die Erfolge des Koch'schen Verfahrens bei der Behandlung der chirurgischen Tuberculose im allgemeinen Krankenhause zu Hamburg. *Verhandl. d. deutsch Gesellsch. f. Chir.*, Berl., 1891, XX, pt. 1, 41-63. — Thoraxresection. *Verhandl. d. X. internat. med. Cong.*, 1890, Berl., 1891, III, 7 Abth., 121. — Zur Behandlung des Lupus mit Koch'schen Injectionen. *Deutsche med. Wchnschr.*, Leipz., 1891, XVII, 1332-1334.

1892. — Die sacrale Methode des totalen Exstirpation des carcinomatösen Uterus. *Jahrb. d. Hamb. Staatskrankenanst.*, 1890, Leipz., 1892, II, 190-222. — Die chirurgische Behandlung der Perityphlitis. *Deutsche med. Wchnschr.*, Leipz. u. Berl., 1892, XVIII, 520-526.

1893. — Demonstration von Präparaten von geheilten Hüftgelenksresectionen. *Verhandl. d. deutsch. Gesellsch. f. Chir.*, Berl., 1893, XXII, 93-99. — Ueber den Gebrauch der versenkten Drahtnaht bei Laparotomien und bei Unterleibsbrüchen. *Festschr. z. Feier... Fr. von Esmarch*, Kiel u. Leipz., 1873, 393-410. — Ein verbesserter Skoliosenapparat. *Verhandl. d. deutsch. Gesellsch. f. Chir.*, Berl., 1893, XVII, pt. 2, 307-309, 1 pl.

1894. — Ueber die nicht operative Behandlung der angeborenen Verrenkung des Hüftgelenkes. *Ber. ü. d. Verhandl. d. deutsch. Gesellsch. f. Chir.*, Leipz., 1894, XXIII, 116-120. — Zur v. Büngnerschen Methode der hohnen Castration. *Deutsche med. Wchnschr.*, Leipz. u. Berl., 1894, XX, 541.

1895. — Ueber die Resection des Mastdarms bei den stricturirenden Geschwüren desselben. *Verhandl. d. deutsch. Gesellsch. f. Chir.*, Berl., 1895, XXIV, pt. 2, 573-582. — Discussion über den Vortrag des Herrn Kümmell : Ueber ambulante Behandlung von Gelenkaffectionen an den unteren Extremitäten. *Deutsche med. Wchnschr.*, Leipz. u. Berl., 1895, XXI, Ver.-Beil., 56; 66.

1896. — Ueber die chirurgische Behandlung der traumatischen Jackson-Epilepsie. *Berl. klin. Wchnschr.*, 1896, oct. 26, 969. — Chirurgie des peripheren Nerven und des Rückenmarks. *Handb. d. spec. Therap. inner. Krankh.*, Jena, 1896, V, 2. Theil, 1033-1034. — Ueber die unblutige Reposition der angeborenen Hüftluxation. *Berl. klin. Wchnschr.*, 1896, oct. 19, 944. — Traitement de la luxation congénitale de la hanche. *68e Réunion des naturalistes et médecins allemands*, Francf.-s.-M., 1896, sept.

1897. — Traitement opératoire de l'hypertrophie de la prostate. *XXVIe Cong. de la Soc. allemande de Chirurgie*, Berlin, 1897, avril 21-24.

1898. — La thoracoplastie et le traitement de l'empyème. *XXVIIe Cong. Soc. all. de Chir.*, Berl., 1898, avril 13-16. — Ein praktische Modification des Calot'schen Verfahrem zur Behandlung der Spondylitis. *Ztschr. f. prakt. Aerzte*, Frankf.-a.-M., 1898, VII, 485-494. — Ueber Tuberculinwirkung bei Lupus. *Nieder. Ges. f. Nat. u. Heilk.*, 1898, décembre 12. — Ueber die anatomischen Veranderungen nach Calot'schen Redressement. *XXVIIe Cong. d. deut. Gesellsch. f. Chir.*, Berl., 1898, avril 13-16. — Chirurgische Behandlung der Erkrankungen des Brustfells und Mittelfellraums. *Handb. d. Therap. inn. Krankh. v. Pentzoldt u. Stintzing*, 2 Aufl., Bd. III, 506. — Die Behandlung der Spondylitis im Gipsbett. *Ber. ü. d. Chir. Abth. d. 70 Naturf. u. Aerzte-Versamml. in Düsseldorf*, 1898.

1900. — *Die angeborene Luxation des Hüftgelenks.* Hamburg, Sillem u. Gräfe, 1900, 4°, 26 S., 8 Taf. — Zwei Fälle von Kleinhirntumoren. *Deutsche med. Wchnschr.*, Leipz. u. Berl., 1900, XXVI, 477-478.

Le propriétaire-gérant : FÉLIX ALCAN.

Coulommiers. — Imp. PAUL BRODARD.

DE LA LIGATURE DES VEINES

ET EN PARTICULIER DE LA VEINE CAVE INFÉRIEURE

Par le Dr G. HOUZEL (de Boulogne-sur-Mer),
Membre correspondant de la Société de Chirurgie.

Depuis toujours, les chirurgiens se sont préoccupés de trouver les meilleurs moyens d'arrêter les hémorragies provenant des plaies veineuses. Il serait fastidieux d'énumérer tous les styptiques, les emplâtres, les tampons, la compression, le fer rouge, qui ont été employés. Quand la plaie était petite ou n'intéressait qu'une veine moyenne éloignée du tronc, ces moyens pouvaient être efficaces, mais quand la veine ouverte était volumineuse ou voisine du tronc, ils étaient impuissants. La compression notamment, qui peut suffire dans beaucoup de cas, était très mal appliquée. Ignorant la circulation du sang, les anciens se figuraient que, dans les veines, le sang allait du centre vers la périphérie; ils étaient ainsi amenés à comprimer entre le cœur et la plaie, et on peut facilement se figurer le résultat de cette méthode.

Pour les grosses veines voisines du tronc, et à plus forte raison pour les veines splanchniques, le moyen le plus certain est la ligature circulaire au-dessus et au-dessous de la plaie.

Lister[1] a employé la suture au catgut pour une plaie de la veine axillaire; Schede[2], Czerny l'ont imité pour la fémorale et la jugulaire interne; Blasius[3] et d'autres ont préconisé la ligature ou la forcipressure latérale, qui avaient été employées par Blandin, Bérard, Guthrie, Travers; mais ces moyens, qui ne s'adressent qu'aux plaies longitudinales des veines, ne sont plus utilisables quand la section est complète, et sont toujours moins sûrs que la ligature totale du vaisseau.

1. Lister, in Lucas Championnière, *Chirurgie antiseptique*, p. 223.
2. Schede et Czerny, in Braun, Ueber den seitlichen Verchluss der Venenwunden, *Arch. für klin. Chirurgie*, XXVIIII, fasc. 3, p. 671.
3. Blasius, *Ueber die seitliche Unterbindung der Venen*, Dissert., Halle, 1871.

Historique.

Dans l'antiquité, Celse est le premier qui parle de la ligature des veines. Archigène, Galien paraissent les avoir pratiquées. Avicenne commande de lier la veine et l'artère après l'avoir découverte vers son origine. Mais il faut en arriver à Guy de Chauliac, et surtout à Ambroise Paré, pour voir la ligature des veines érigée en véritable méthode.

Nous trouvons en effet dans Guy de Chauliac[1] : « Mais si quelque notable veine est continuée avec son pied, il (Albucasis) *commande de la lier*, et la laisser ainsi jusqu'à ce qu'elle tombe ». Et il ajoute en note : « Et il faut que le lien soit de matière non facilement pourrissable, comme le filet de soye ou *une petite corde de luth* ». Cette petite corde de luth nous laisse songeur. Ne serait-ce pas ce que nous appelons aujourd'hui du catgut, et serait-il vrai qu'il n'y a rien de nouveau sous le soleil ?

Un peu plus loin, il est plus explicite[2] : « Quant aux grosses veines et artères, soient cousues, et emplatrées de la poudre Galen, et poil de lieure, aubin d'œuf, et si cela ne vaut, *les chefs des veines soient écorchez* (dénudées) et *soient liez* ». La ligature des veines est très nettement recommandée ; il ne faudrait cependant pas s'y tromper, ce n'est qu'en dernier ressort que Guy de Chauliac conseille la ligature, car, selon son expression, il coud la peau par-dessus la blessure du vaisseau, et il paraît attacher plus d'importance à cette suture qu'à la ligature elle-même.

Ambroise Paré est encore plus affirmatif; c'est à lui du reste que nous devons ce merveilleux moyen d'hémostase : la ligature des vaisseaux, c'est lui qui l'imposa et le généralisa dans la pratique chirurgicale[3] : « Dans les amputations..., il faut promptement lier les grosses veines et artères si ferme qu'elles ne fluent plus. Ce qui se fera en prenant les dits vaisseaux avec tels instruments, nommez *Bec-de-Corbin* ». Et il donne la figure de deux de ces becs-de-corbin, instruments ingénieux pour l'époque, et qui sont les ancêtres directs de nos pinces à forcipressure. La seconde figure surtout est élégante. Ajoutez une crémaillère aux manches de ce bec-de-corbin, et vous aurez les pinces longuettes dont nous nous servons aujourd'hui. Il termine sa description par cette phrase caractéris-

1. *La Grande Chirurgie de Guy de Chauliac*, composée en 1363, par Nicaise (F. Alcan, édit., Paris, 1890), p. 130.
2. Guy de Chauliac, *loc. cit.*, p. 275.
3. Ambroise Paré, *Œuvres complètes*, 4e édit., de 1585 (chez Gabriel Buon, Paris), p. 489, douzième livre : *Des contusions*.

tique : « Ainsi tirez (les vaisseaux) on les *doit bien lier avec un bon fil* qui soit en double ». A plusieurs reprises, il insiste sur la nécessité de lier les vaisseaux et il cite entre autres une observation qu'on dirait écrite d'hier[1] : « Un sergent du Chastelet demeurant près Saint-André des Arts, qui eut un coup d'espée à la gorge au pré au clercs, qui coupait tout en travers la veine jugulaire externe, subit qu'il fut blessé, posa son mouchoir sur la plaie, et me vint trouver en ma maison, et lorsqu'il osta son mouchoir, le sang jaillissait d'une grande impétuosité, subit *liay la veine* vers la racine : par ce moyen fut estanché, et guarit grâce à Dieu ».

Jusqu'ici on faisait l'hémostase des veines d'une façon empirique, sans trop savoir pourquoi le sang s'échappait des vaisseaux blessés ; quand, en 1628, Harvey, régent du Collège de médecine de l'hôpital Saint-Barthélemy à Londres, publia sa découverte de la circulation du sang. La question entra alors dans une phase plus scientifique.

Jean Vigier[2], docteur médecin à Castres d'Albigeois, dans sa *Grande Chirurgie des tumeurs*, publiée à Lyon en 1614, consacra un chapitre aux plaies des veines et, à propos des plaies du cou, conseilla la ligature des jugulaires.

L'Académie royale de Chirurgie ne s'occupa pas de cette question, et il nous faut arriver à Heister[3], un siècle plus tard, pour voir l'hémostase des plaies veineuses fixer de nouveau l'attention des chirurgiens. Il considère les plaies des grosses veines comme presque toujours mortelles; il ajoute cependant, à propos des plaies de la jugulaire interne : « Cependant, si par bonheur il se trouvait un chirurgien présent, ou qui pût être appelé assez tôt, je lui conseillerai de faire comprimer tout de suite avec l'index, ou le pouce, l'ouverture de la veine, sur laquelle on aurait placé de petites compresses, et de dilater après, supérieurement et longitudinalement, la plaie, autant qu'il faut pour pouvoir passer sous la veine ouverte, à l'aide d'une aiguille très courbe, un fil avec lequel on la liera fortement ».

La ligature fut acceptée par Richter (1812)[4], par Sabatier (1811), et par Larrey. A partir de cette époque, la ligature des veines fut universellement regardée comme le moyen le plus certain pour assurer l'hémostase des gros troncs blessés ; ce n'est cependant pas sans une certaine terreur que les chirurgiens osaient l'employer, par crainte

1. A. Paré, *loc. cit.*, *Apologie et Voyages*, p. 1211.
2. Nicaise, *Des plaies et de la ligature des veines*, Thèse d'agrégation, 1872, p. 10.
3. Heister, *Institutions de chirurgie*, traduit par Paul, Paris, 1771, p. 241.
4. Nicaise, *loc. cit.*, p. 10.

des complications. Si on savait que la ligature arrêtait le sang dans le vaisseau lié, on ignorait comment pouvait se rétablir le cours du sang et quelles étaient les phases de la réparation de la veine.

Les travaux de Hunter sur la phlébite avaient expliqué l'origine de la plupart des accidents des plaies des veines, et, avec les moyens de ligature dont disposaient nos devanciers, les plaies suppuraient fatalement et la phlébite était inévitable. Outre les accidents dus à la phlébite, on croyait que la gangrène était la conséquence presque fatale de la ligature des veines importantes; aussi, comme le dit Nicaise, vers 1830, la plupart des chirurgiens français établissaient en précepte de ne jamais lier les vaisseaux à sang noir.

« La crainte de la gangrène, nous dit Schwartz [1], à la suite de la ligature de la veine fémorale au niveau de l'arcade de Poupart, était telle, que grand nombre de chirurgiens avaient préconisé la ligature de l'artère fémorale pour empêcher le sang d'arriver dans le membre. C'est Gensoul qui, d'après tous les auteurs, eut le premier, en 1826, l'idée de lier l'artère principale du membre pour arrêter l'hémorragie veineuse du tronc collatéral. Quand on remonte à l'observation originale, on trouve que Gensoul lia en effet l'artère fémorale en 1831, mais qu'il n'avait même pas recherché, avant de pratiquer l'opération qui fut suivie de l'arrêt des hémorragies, si c'était elle ou la veine qui était blessée. Il dit en effet que ce n'est qu'à l'autopsie qu'on reconnut que c'était la veine. »

Quelqu'excessive que puisse paraître cette manière de faire, c'était cependant celle qui était généralement admise; elle était enseignée par Hodgson, Carmichaël, en Angleterre, et pratiquée par la généralité des chirurgiens allemands. C'est celle qu'indique Raige-Delorme [2] dans son article du *Dictionnaire en 30 volumes*. « Après avoir employé les styptiques, les astringents, les réfrigérants, si rien ne réussissait, on serait obligé d'avoir recours à la ligature du bout inférieur, quelquefois même des deux : on évite en général d'employer ce moyen parce qu'il expose à la phlébite. Enfin, tout ayant échoué, si la ligature ne pouvait être pratiquée, on pourrait imiter l'exemple de M. Gensoul qui, dans un cas de blessure de la veine fémorale, lia l'artère de ce nom avec un plein succès. Dans un cas analogue, on lierait l'artère principale du membre. On conçoit que ce procédé n'est pas applicable aux veines du tronc. »

Le plein succès de Gensoul ne fut pas si complet qu'on veut bien le dire, puisqu'il fut suivi d'autopsie, et que ce n'est qu'alors qu'on

1. *Dict. de Jaccoud*, Schwartz, t. XXXVIII, p. 706.
2. *Dict. en 30 volumes*, Raige-Delorme, t. XXX, p. 633.

reconnut que c'était la veine fémorale qui avait été blessée. On se croirait vraiment reporté de cinq siècles en arrière et revenus à la pratique de Guy de Chauliac.

Pour donner une idée des craintes des chirurgiens de cette époque et en donner la raison, nous ne pouvons mieux faire que de citer l'ouvrage d'Albert[1]. « Lorsque j'étais étudiant, Hyrtl enseignait que la blessure de la veine fémorale était aussi dangereuse que la décapitation ! D'où venait cette crainte? Roux et Linhart avaient observé la gangrène du membre inférieur à la suite de la ligature de la veine fémorale. En France, le cas de Roux avait fait une grande impression. Boyer, Dupuytren et Chassaignac admirent que la veine fémorale était le seul vaisseau qui ramenât le sang du membre inférieur, et les premières injections de Sappey confirmèrent cette manière de voir. C'est sans doute à ce dernier auteur que Hyrtl devait ses craintes. Mais bientôt des chirurgiens français observèrent plusieurs cas qui prouvèrent que ces craintes étaient exagérées. Larrey et Malgaigne lièrent la veine fémorale sans que l'opération fût suivie de gangrène. Roux lui-même fit une seconde opération qui infirma la première. On refit de nouvelles injections, et Richet, Nicaise, Verneuil découvrirent de nombreuses anastomoses veineuses. Mais entre le moment où ces anastomoses avaient été niées et celui où elles furent admises, un fait étrange avait été observé. Gensoul avait arrêté l'hémorragie de la veine fémorale par la ligature de l'artère. On admit alors que la ligature de l'artère fémorale conjurait les dangers de la blessure de la veine. »

On a peine à comprendre cette crainte exagérée de la gangrène comme conséquence obligée de la ligature d'un tronc veineux, fût-il même important, alors que dans toute la littérature chirurgicale de cette époque, on ne trouve pas un cas précis de gangrène imputable uniquement à une ligature veineuse. On redoutait de lier une veine saine par crainte de la gangrène et on n'hésitait pas à faire la même opération sur des veines malades, atteintes de varices. « Everard[2] Home (1763) rappela cette opération, abandonnée alors dans le traitement des varices, et trouva des imitateurs dans Smith, Travers, Brodie, Physic, Bérard et Dupuytren. Reynaud, de Toulon, faisait sa ligature en passant au-dessous des vaisseaux un fil dont les deux chefs étaient ensuite serrés sur un rouleau de diachylon. Vidal (de Cassis) pratiquait ce qu'il appelait l'enroulement. Velpeau étranglait la veine avec une épingle et un fil.

1. Albert, *Traité de chirurgie clinique*, traduit et annoté par Aug. Broca, t. III, p. 306.
2. Nicaise, *loc. cit.*, p. 12.

Cette question de la gangrène par suite de la ligature des veines a été définitivement et magistralement jugée par Cruveilhier[1]. « Existe-t-il une gangrène par oblitération veineuse, comme il existe une gangrène par oblitération artérielle? Dirons-nous avec Godin : « L'oblitération artérielle produit la gangrène, parce que le sang ne peut plus arriver aux parties; l'oblitération veineuse l'engendre parce qu'une fois arrivé il n'en peut plus sortir? »

« Je peux affirmer qu'il n'existe pas un seul fait positif de gangrène par oblitération veineuse; que si l'on a rencontré des oblitérations veineuses dans les cas de gangrène, c'est qu'il y avait en même temps oblitération artérielle; l'oblitération veineuse explique l'œdème, l'oblitération artérielle explique la gangrène; l'oblitération veineuse coïncidant avec l'oblitération artérielle a pour conséquence la gangrène humide. »

Quelques pages plus haut, il expliquait les effets de l'oblitération des veines et les ressources que la nature avait pour y parer[2] : « Les effets de l'oblitération veineuse sont :

« 1° La dilatation des veines collatérales;

« 2° L'œdème;

« 3° L'hémorragie.

« Quant à la gangrène, que nous avons démontré être la conséquence immédiate de l'oblitération des artères, nous reviendrons encore sur la part que peut prendre l'oblitération veineuse à la production des gangrènes spontanées.

Le premier effet d'un obstacle considérable au cours du sang veineux, c'est la dilatation des veines collatérales : dilatation temporaire lorsque l'obstacle est temporaire, dilatation permanente lorsque l'obstacle est permanent. Cette dilatation, qui doit nous occuper bientôt (classe des dilatations), est une véritable hypertrophie et consiste non seulement dans une ampliation dans le diamètre du cylindre du vaisseau, mais encore dans une ampliation suivant la longueur des veines qui décrivent alors des sinuosités serpentines, sans que les valvules veineuses opposent la moindre résistance au reflux du sang, contre les lois ordinaires de la circulation veineuse.

« Or, la dilatation peut porter sur les veines de divers calibres, et, quand il est nécessaire, les vaisseaux veineux de tous les ordres, même les vaisseaux capillaires, sont mis à contribution pour le rétablissement du cours du sang veineux. »

1. Cruveilhier, *Anatomie pathologique générale*, t. II, p. 358; 1852.
2. *Id.*, *loc. cit.*, t. II, p. 343.

Ainsi donc la circulation n'est nullement compromise par l'oblitération d'une veine fût-elle importante, et la crainte de la gangrène doit être complètement écartée. Il n'en est pas, ou pour mieux dire, il n'en était pas de même de la phlébite avec toutes ses désastreuses conséquences. Avec les anciens pansements, qui ne guérissaient qu'après une suppuration souvent très longue, les plaies étaient envahies par le pus, les veines blessées ou liées n'échappaient pas à la loi commune, et on conçoit tous les dangers que la moindre intervention sur les vaisseaux faisait courir aux opérés. Depuis l'application rigoureuse de la méthode antiseptique, perfectionnée encore et devenue la méthode aseptique, les choses ont complètement changé de face.

Dans son excellente revue sur la ligature et la résection des grosses veines dans la continuité, M. Jules Bœckel[1] démontre victorieusement que la ligature des grosses veines est sans danger, à la condition de ne pas infecter son malade, et d'employer pour les ligatures une substance résorbable préparée antiseptiquement, telle que le catgut, qui permet une réunion par première intention. A l'appui de sa thèse, il cite 25 observations de ligatures de grosses veines, avec 6 morts. Bien qu'une bonne partie de ces décès soient imputables à des causes étrangères à la ligature en elle-même, la proportion est encore importante. Il ne faut pas oublier que cette statistique date de 1881, c'est-à-dire des débuts de l'antisepsie. Les chirurgiens n'étaient pas encore familiarisés avec la méthode qui, elle-même, en était encore à la période de tâtonnement. Depuis, les choses ont bien changé et les statistiques se sont sensiblement améliorées. Néanmoins, les conclusions de M. Jules Bœckel sont très affirmatives :

« Le catgut de bonne qualité assure l'oblitération des gros troncs veineux ;

« Il constitue, comme pour les artères, le meilleur agent de déligation des veines volumineuses;

« Il permet, grâce au lister, de pratiquer la réunion immédiate et la ligature des collatérales tout près du tronc principal. »

Déjà, M. Lucas Championnière avait écrit dans sa *Chirurgie antiseptique* que la ligature des veines, qu'on hésitait à pratiquer autrefois, pouvait se faire aujourd'hui en toute sécurité, le lien ne provoquant aucune inflammation, aucune suppuration autour de lui.

1. Jules Bœckel, *Revue de Chirurgie*, 1881, p. 119.

Ligature circulaire et suture latérale.

Faire l'hémostase de la veine blessée en l'enserrant dans une ligature circulaire est chose facile et généralement admise, mais ce moyen a l'inconvénient de supprimer le cours du sang dans le vaisseau lié. La circulation en retour n'est pas compromise par ce fait, puisque la circulation collatérale, se développant, supplée la veine oblitérée. Ce n'est cependant pas un idéal. Pratiquer l'hémostase tout en conservant libre la lumière du vaisseau blessé serait assurément préférable, c'est ce qu'on a tenté en faisant la suture latérale de la plaie au lieu de faire la ligature circulaire. Cette opération se peut faire de deux manières, par ligature latérale faite au moyen d'un fil, ou même d'une pince à forcipressure laissée à demeure, ou par surjet au catgut fin. Encore faut-il pour cela que la plaie soit latérale et n'ait pas une trop grande étendue, car, dans ce dernier cas, le fil, devant étreindre une trop grande quantité de tissus, formerait des plis qui effaceraient la lumière des vaisseaux. Avec cette manière de faire, on redoutait autrefois la thrombose et l'hémorragie secondaire. Ces accidents, conséquence de la phlébite et de la septicémie, ne sont plus à redouter avec le matériel de suture et les pansements dont nous disposons aujourd'hui.

La technique en est très simple. La plaie pariétale étant saisie entre les mors d'une pince à forcipressure, on jette par-dessus une ligature aseptique et, pour cela, c'est le catgut qui est préférable. Si la plaie longitudinale était trop longue pour pouvoir être fermée par une ligature latérale sans crainte d'obturer la lumière du vaisseau, on pourrait la fermer par une ou plusieurs pinces hémostatiques laissées à demeure. Watmann Raeis laissa des pinces à demeure pendant trois jours; Péan les laissa six à douze heures pour des petites veines, deux à quatre jours pour les grosses, et Schmid [1], qui a ainsi fermé des plaies de la jugulaire interne, de l'axillaire, de la fémorale, de la sous-clavière, réussit en ne les laissant que deux jours. Les pinces hémostatiques à demeure ne sont ici qu'un pis aller, la suture latérale leur est évidemment préférable quand la plaie le permet.

Bien que rejetée par Billroth, Malgaigne, Langenbeck, Pirogoff, Mosetig et Blasius, qui, dans sa thèse inaugurale, impute à la méthode 71,5 p. 100 de décès, l'idée fait son chemin et, onze ans après la thèse de Blasius [2], Pilcher [3] publiait trois succès, ajoutant que la

1. Schmid, *Berliner klinische Wochenschrift*, 17 janvier, 9 mai 1887.
2. Blasius, *Ueber die seitliche Unterbindung der Venen*, Halle, 1871.
3. Pilcher, *Philadelphia med. Times*, t. XII, n° 381, p. 664, juillet 1882.

ligature n'offre pas de danger par elle-même, les accidents étant imputables aux inflammations voisines, par traumatisme violent ou par périphlébite externe.

La suture latérale, bien qu'accueillie d'abord avec défiance : « la suture de la plaie veineuse n'est pas à essayer », disaient Forgue et Reclus[1] en 1892, est aujourd'hui préférée à la ligature latérale et aux pinces hémostatiques, qui ne sont employées exceptionnellement que par nécessité. Elle permet de réparer une brèche plus étendue sans oblitérer le vaisseau, et elle est inoffensive, à la condition que le matériel de suture et le chirurgien soient aseptiques. En 1888, Horoch[2] (de Vienne) prouva, par une série d'expériences sur des chiens, que la suture des veines n'amène pas l'imperméabilité de ces vaisseaux, mais épaissit légèrement leurs parois. Il recommande la suture des veines axillaire, fémorale ou iliaque externe, en ajoutant qu'on évite le danger, pouvant résulter de la formation d'embolies, en immobilisant le membre dans un appareil plâtré. Ce dernier conseil peut donner à réfléchir. Ces expériences furent reprises et complétées par Mayr[3], puis un peu plus tard par Tikhow[4], qui obtint des résultats sans réplique. Sur trente sutures veineuses, à la soie fine, sur seize chiens, la veine ne fut oblitérée que 8 fois et l'hémostase fut toujours parfaite. Sous l'inspiration de M. Villar (de Bordeaux), M. Brachet[5] reprit et compléta les expériences de Tikhow; il insista particulièrement sur la nécessité d'enfouir la suture veineuse proprement dite sous une suture périveineuse, faite au moyen du tissu celluleux enveloppant le vaisseau. Schede[6] est un de ceux qui insistèrent le plus sur les avantages de la suture veineuse. Il la pratiqua avec succès sur une veine cave inférieure déchirée au cours d'une néphrectomie. L'autopsie lui permit de constater que l'hémostase était parfaite et que le vaisseau était resté perméable. Cette observation sera publiée plus loin.

Marin[7] et Jordan[8] ont également publié des faits de sutures latérales de grosses veines faites avec succès, une fois sur le tronc brachiocéphalique et deux fois sur la fémorale. Un seul cas fut

1. *Traité de thérapeutique chirurgicale*, Forgue et Reclus, 1892, p. 334.
2. Horoch, Beiträge zur Lehre von der directen Ligatur der Venen, *Allgemeine Wiener medizinische Zeitung*, 1888, et *Semaine médicale*, 1888, p. 251.
3. Mayr, *Ueber die Venennaht*, Inaugural-Dissertation, Erlangen, 1890.
4. Tikhow, *Chirurgicheskaja Laitopis*, Saint-Pétersbourg, 1894.
5. Brachet, *Traitement des plaies latérales des veines, suture, ligature et forcipressure latérales*, Thèse de Bordeaux, 1895.
6. Schede, *Arch. f. klinische Chirurgie*, Bd XLIII, 1892.
7. Marin, Suturing of the brachiocephalic vein, *New-York med. Journal*, 1893.
8. Jordan, *Centralblatt für Chirurgie*, 1895, p. 745.

suivi de mort : c'est celui de Czerny. Il fut pratiqué dans des conditions particulières, qui suffisent à expliquer le décès. Son malade, en proie à la septicémie, avait une plaie de la veine jugulaire interne. La suture latérale fut suivie d'hémorragie secondaire qui força de faire la ligature circulaire. Cette opération ne put arrêter la septicémie qui emporta le malade. Au dixième Congrès de Chirurgie de langue française, M. Schwartz[1] présenta une observation de *suture du sinus latéral déchiré pendant une trépanation*. Son intervention fut couronnée du succès le plus complet, et il accompagna sa présentation d'un excellent exposé auquel nous avons fait de larges emprunts.

Technique de la suture latérale.

Le manuel opératoire de la suture des veines est un peu plus délicat que celui de la ligature. Le matériel employé a été du catgut 00 ou plus souvent de la soie fine 0 enfilée sur des aiguilles de couturières, comme celles qui servent pour les sutures intestinales. On pourrait encore employer du fil de lin, car la nature du fil employé est secondaire; le principal, pour réussir, est d'avoir un matériel et des mains aseptiques. La veine étant saisie, il faut d'abord faire l'hémostase temporaire du bout à suturer, afin de bien voir ce qu'on fait. On y arrive en soulevant la veine sur deux sondes cannelées, ou si ce moyen est insuffisant, en mettant deux pinces hémostatiques l'une en amont, l'autre en aval de la déchirure. Cette dernière étant bien en vue, on en traverse les deux lèvres dans toute leur épaisseur, à une petite distance des bords, et on fait une suture en surjet si la déchirure est minime. Pour peu qu'elle s'étende, il vaut mieux faire une suture à points séparés, en prenant bien soin de ne pas espacer les points de plus de trois à quatre millimètres. Ce premier plan de suture pourrait céder ou n'être pas absolument étanche. Il est prudent de le soutenir par un second plan en ramassant la gaine cellulaire du vaisseau et le tissu celluleux qui l'entoure et en suturant le tout avec beaucoup de soin.

Exécutée de cette façon, la suture des plaies veineuses est l'idéal; elle assure l'hémostase tout en ménageant la lumière du vaisseau, mais pour qu'elle soit possible, faut-il encore réunir certaines conditions. Il faut que la plaie veineuse soit linéaire, parallèle au vaisseau, n'ait pas une étendue trop considérable et que la veine blessée ne

1. Schwartz, De la suture des veines et en particulier d'un cas de suture du sinus latéral déchiré pendant une trépanation pour un enfoncement du crâne, *Xe Congrès de Chirurgie*, p. 263.

soit pas trop profondément située. En effet, il est indispensable d'y pouvoir faire une hémostase temporaire préliminaire, afin de bien voir clair et de pouvoir manœuvrer les instruments pour faire une suture hermétique. Ces conditions ne sont pas toujours réunies; aussi la ligature circulaire ne perd pas ses droits, et, bien qu'elle soit moins parfaite comme résultat physiologique que la suture latérale, elle est encore d'un emploi courant. Si elle est moins élégante, elle est plus sûre, et dans bien des cas, elle est la seule opération à laquelle on puisse se fier.

C'est également l'opinion de M. Lejars[1], qui rejette la ligature latérale comme une méthode mauvaise, ne donnant qu'une sécurité aléatoire. Il indique la suture latérale ayant donné des succès à Schede, Ricard, Jordan, mais il a encore plus de confiance dans la ligature circulaire, qui peut s'appliquer à tous les cas et donne la plus grande somme de sécurité. « Jetez une pince sur la déchirure veineuse, mais renoncez à passer un fil autour de ce segment de paroi que vous venez d'amener : *passez un double fil sous le tronc veineux, liez-le au-dessus et au-dessous et sectionnez-le entre deux ligatures.* »

Mode d'occlusion des plaies veineuses après la ligature circulaire et après la suture.

Le mécanisme de l'hémostase des plaies veineuses a été longuement étudié pendant le siècle dernier et a été le sujet de nombreux travaux et d'expériences de la part de Travers, Trousseau, Bigot, Amussat, Robin, Ollier, Weber, Nicaise, Rigal, pour ne citer que les plus connus. Mais nous n'avons à nous occuper ici que de ce qui se passe dans une veine qui a été ligaturée ou suturée. Nous n'avons pas à tenir compte des opérations pratiquées avant la méthode antiseptique. Avant, les plaies guérissaient par suppuration, maintenant, la réparation est silencieuse, par première intention; aussi conçoit-on que le mode d'occlusion définitif de la veine doive être différent.

D'après Pilcher[2] et Fowler, voici comment évolue le processus réparateur après la ligature par le catgut. Le tissu du fil de la ligature n'est nullement désagrégé; il fait partie intégrante des tissus; la tunique externe et la tunique moyenne sont fondues ensemble, la tunique interne est rebroussée en cul-de-sac. Il n'y a aucune

1. Lejars, *Chirurgie d'urgence*, 3e édition, 1901, p. 978.
2. Pilcher, *loc. cit.*

trace de phénomène inflammatoire. L'absence de tout processus inflammatoire rappelle le mode d'oblitération de la veine ombilicale et du trou de Botal.

D'une manière générale, voici ce qui se produit après la ligature circulaire d'un gros tronc veineux. Les membranes sont plissées, tassées sur elles-mêmes et non sectionnées comme le seraient celles d'une artère (Nelaton-Nicaise). Sur la membrane endothéliale se dépose un caillot conique dont les transformations ont été étudiées par Travers, Bigot et Trousseau, Renaut, Bouley, Nicaise. Ce caillot est formé de couches concentriques et diminue peu à peu de volume. De fibrino-glandulaire au début, il devient fibrineux et stratifié (Terrier). Vers le 7e ou 8e jour, d'après Waldeyer, Thiersch, Maier, Tschausoff, il se produit une endophlébite végétante qui pénètre le caillot et aboutit à la production d'un tissu cicatriciel final, à la condition que la plaie soit aseptique.

Voici d'ailleurs comment Cornil et Ranvier[1] décrivent les phénomènes qui succèdent à la ligature des veines. Lorsqu'on fait une ligature veineuse, le sang se coagule dans le bout périphérique jusqu'à la première collatérale; il se forme aussi un caillot dans le bout central. Pendant les premiers jours, on n'observe pas d'autres phénomènes que le gonflement et la multiplication des cellules épithéliales. Bientôt la tunique interne tout entière se gonfle par suite de l'hypergenèse des cellules et forme des bourgeons surtout remarquables au niveau de la ligature. Ces bourgeons envahissent le caillot qui se résorbe; ils se vascularisent, se soudent, et l'oblitération définitive de la veine est constituée. C'est donc à l'endothélium veineux que revient le plus grand rôle dans la formation de la cicatrice définitive[2].

Un certain nombre d'auteurs tels que Spencer Watson, Baumgarten, Hueter, Billroth, Marquardt, admettent que les tuniques peuvent ne pas être divisées, s'accoler directement, devenir adhérentes, et que la formation d'un caillot n'est pas nécessaire pour l'oblitération définitive. Bryant, au contraire, admet que les trois tuniques sont divisées. La théorie qui rallie le plus de suffrages, étant basée sur des faits cliniques et sur des faits d'expérience, est celle-ci : les tuniques interne et moyenne de la veine sont coupées consécutivement par une striction suffisante; l'externe résiste et, au lieu de s'ulcérer et de se mortifier comme dans la ligature avec un fil non résorbable, elle persiste parce que le catgut se résorbe. C'est

1. Cornil et Ranvier, *Histologie pathologique*, t. I, p. 621 ; Paris, F. Alcan.
2. Schwartz, *Dict. Jaccoud*, t. XXXVIII, p. 709.

ce qu'ont démontré les expériences d'Eliaschewitsch, de Murinoff, confirmées par celles de Gross et Rohmer sur les artères. En général, le dixième jour, le nœud seul persiste pour un fil moyen, tandis que le trentième, tout a disparu. Lorsque l'anse qui enserre le vaisseau est résorbée, l'oblitération est effectuée et la tunique externe est là pour soutenir les tuniques internes divisées. De là l'impossibilité d'une hémorragie secondaire.

Depuis que l'antisepsie a été perfectionnée pour devenir de l'asepsie, il est loisible d'employer des fils non résorbables, de soie ou de lin. S'ils sont bien aseptiques, le fil s'enkyste et on obtient le même résultat final qu'avec les fils résorbables.

Un point d'une importance extrême est qu'une bonne asepsie permette une réunion immédiate, une cicatrisation par première intention par-dessus la ligature veineuse. On est ainsi à l'abri de toutes les complications des plaies veineuses si justement redoutées des anciens chirurgiens.

Voici ce que Tikhow[1] a observé dans ses expériences : vingt-quatre heures après l'opération, la veine est entourée d'un infiltrat séro-sanguinolent qui la fixe aux parties voisines et qui présente son maximum d'épaisseur au niveau de la partie moyenne de la plaie. Il est difficile à apercevoir ailleurs. Trois centimètres au-dessus et au-dessous de la plaie, la veine paraît absolument normale; son calibre est intact; il est impossible d'enlever le fil.

L'intégrité des tissus de la paroi veineuse est complète.

A la place de la plaie se voit un petit pli qui augmente de volume à mesure qu'on examine une coupe plus voisine du centre.

En ce point, ce n'est plus un pli, mais un véritable coin revêtu d'un thrombus et qui s'enfonce dans la lumière du vaisseau. Sur quelques préparations, le thrombus revêt la forme d'un champignon, sur d'autres, c'est un prolongement. L'endothélium n'est altéré qu'au voisinage et au niveau de la cicatrice.

Romme[2] décrit ainsi les phénomènes qui surviennent après la suture d'une plaie veineuse :

1° Il se forme un thrombus nettement pariétal, rétrécissant à peine la lumière du vaisseau ;

2° La réaction des tissus sectionnés se manifeste par une infiltration cellulaire, qui s'insinue entre les segments des tuniques coupées entourant la ligne des sutures;

3° Le thrombus pariétal s'organise et se vascularise;

1. Tikhow, *loc. cit.*
2. Romme, *Gaz. hebdom. de médecine et de chirurgie*, 16 janvier 1895.

4° La tunique interne et son endothélium prolifèrent; leurs cellules arrivent à recouvrir le thrombus organisé de façon à le transformer en partie intégrante de la paroi vasculaire;

5° La suture est éliminée progressivement vers la gaine du vaisseau;

6° Le tissu embryonnaire se transforme en une cicatrice fibreuse solide, qui réunit les segments des tuniques sectionnées.

Au Congrès de Chirurgie de 1895, M. Ricard[1] en a donné deux exemples remarquables. Une première fois, il fit la suture latérale du tronc brachio-céphalique veineux avec de la soie. Cinq points suffirent pour obtenir une hémostase définitive. Dans sa seconde observation, il sutura la veine fémorale avec un égal succès. Il y a une petite remarque à faire à propos de la technique opératoire.

La plupart des opérateurs mirent leurs points de suture traversant les trois tuniques des veines, tandis que M. Ricard mit ses points à la Lembert. Comme le succès a couronné l'une et l'autre manière de faire, il est difficile de déterminer celle qui est préférable à l'autre.

Nous ne nous occuperons guère de la manière dont guérissent les plaies veineuses à la suite de la ligature latérale, cette opération étant peu recommandable. Le fil qui enserre la plaie veineuse plisse les tuniques, et il est toujours à redouter qu'une thrombose, en se formant sur ces aspérités, ne soit ensuite entraînée par le courant sanguin et ne donne lieu à des embolies. Puis ce mode de ligature rétrécit toujours plus ou moins le calibre du vaisseau. Avec les anciens fils à ligature qui tombaient au bout de 5 à 8 jours, on était toujours menacé d'hémorragie secondaire. Les faits de Travers, de Roux sont de nature à inspirer une sage réserve. Avec les fils résorbables, avec l'asepsie, le péril est bien moins grand, mais, dans ce cas, la suture serait préférable. Elle rétrécit moins le calibre du vaisseau et donne une plus grande garantie contre les hémorragies secondaires.

Veines pour lesquelles la ligature est généralement admise.

Toutes les grosses veines des membres ont été liées avec succès, et il n'est plus un chirurgien qui hésiterait aujourd'hui à jeter une ligature ou, selon le cas, à faire une suture latérale, sur plaie de la jugulaire, de l'axillaire ou de la fémorale. Dans sa revue générale sur la ligature et la résection des grosses veines dans la continuité,

1. Ricard, De la suture appliquée à l'hémostase des plaies accidentelles ou opératoires des gros troncs veineux, *IX*e *Congrès de Chirurgie*, Paris, 1895, p. 800.

Jules Bœckel cite 25 observations avec 6 morts. Les veines liées ont été : la jugulaire interne, l'axillaire, la veine fémorale, la faciale, la thoracique, les collatérales de l'axillaire et la saphène interne. Depuis, les statistiques se sont bien améliorées et les succès sont la règle dans cette opération où, avant l'ère antiseptique, on ne comptait guère que des revers.

Cependant, s'il est de pratique courante de lier ou de suturer les grosses veines des membres qui saignent, peu de chirurgiens ont eu, jusqu'ici, l'occasion ou la hardiesse de jeter une ligature sur les grosses veines du tronc et notamment sur la veine cave. Il n'y a pas encore bien longtemps, les plaies de la veine cave étaient regardées comme fatalement mortelles.

La Motte[1] cite un cas de mort consécutif à une plaie de la veine cave large comme une saignée. Dupuytren[2] s'exprime ainsi sur ce sujet : « Lorsque la blessure atteint un des gros troncs veineux renfermés dans le ventre ou la poitrine, elle est des plus graves et ordinairement fait périr plus ou moins promptement les blessés avec tous les signes d'une hémorragie interne, sans qu'il soit possible de lui opposer aucun moyen efficace ». A l'appui de cette opinion, il cite une observation de Breschet où un duelliste succomba en peu de jours à une hémorragie occasionnée par la blessure de la veine azygos, un peu au-dessous de la courbure qu'elle décrit avant son embouchure dans la veine cave.

Philippe Boyer[3] n'est pas moins catégorique : « Lorsque les grosses veines des cavités thoraciques ou abdominales et la veine jugulaire interne sont blessées, la maladie est au-dessus des ressources de l'art, et le malade meurt d'hémorragie. Dans les cas où la veine jugulaire interne a été liée, la mort est également survenue », à plus forte raison, sous-entendu, pour les veines des grandes cavités splanchniques.

Raige-Delorme[4] n'est pas plus encourageant : « Relativement aux ruptures des veines des grandes cavités, la mort en est, on peut le dire, la conséquence presque constamment immédiate ».

Dans l'article de Jamain[5] dans la pathologie chirurgicale de Nélaton, la conclusion est identique : « Les blessures de ces vaisseaux (aorte, veine cave inférieure, veine porte) sont promptement mor-

1. La Motte, *Traité de chirurgie*, Paris, 1771, t. II, p. 120.
2. Dupuytren, *Leçons orales de clinique chirurgicale*, 1839, 2e édition, t. VI, p. 63.
3. Philippe Boyer, *Maladies chirurgicales*, 1849, t. II, p. 442.
4. Raige-Delorme, *loc. cit.*, t. XXX, p. 633.
5. Nélaton, *Éléments de pathologie chirurgicale*, 1857, t. IV, p. 163.

telles à cause de l'hémorragie foudroyante qui en est la conséquence immédiate ». En nous rapprochant de l'ère antiseptique, à son début, nous retrouvons les mêmes doctrines.

M. Schwartz[1] conclut nettement : « Quant aux plaies des veines internes, leur traitement échappe à la chirurgie, et ce que nous avons dit dans le cours de cet article suffit pour le prouver ». La même opinion règne en Amérique.

John A. Liddel[2] déclare que les plaies de la veine cave inférieure sont généralement promptement mortelles, et il ne parle pas de la possibilité d'arrêter l'hémorragie par la ligature. A l'appui de son opinion, il cite l'observation suivante :

« Un soldat fut blessé[3] le 24 février 1862 et survécut seulement quelques minutes. La balle pénétra dans le côté droit du thorax, fracturant la neuvième côte près de son angle et blessant le bord inférieur du poumon droit. Elle traversa alors le diaphragme, déchirant le foie, la *veine cave inférieure*, l'estomac, etc. Le cœur fut trouvé vide, tandis que les cavités de l'abdomen et du thorax étaient entièrement remplies de sang. » Ce blessé avait des causes multiples de mort et, dans le fait, l'hémorragie peut être imputée au foie ou aux vaisseaux de l'estomac aussi bien qu'à la veine cave; il n'en reste pas moins acquis que Lydell ne parle même pas de la possibilité de jeter une ligature sur le vaisseau qui saigne. Pour trouver cette idée si rationnelle, il faut en arriver au remarquable article de M. Quénu[4] dans le traité de chirurgie où il ajoute en note : « Je n'ai pas spécialement mentionné dans ce chapitre les plaies des veines splanchniques; il me paraît évident que leur traitement ne diffère pas de celui des autres plaies veineuses, et si un signe quelconque trahissait l'existence d'une hémorragie dans une cavité viscérale, le devoir du chirurgien serait d'aller voir directement s'il peut lier le vaisseau qui saigne ».

Rien n'est plus judicieux et plus indiqué que la note de M. Quénu, et on ne s'explique pas pourquoi les auteurs ont tant tardé à appliquer à l'hémostase des veines du tronc et de l'abdomen les procédés qui leur avaient si bien réussi pour arrêter le sang dans les grosses veines des membres quand elles étaient blessées.

1. Schwartz, *Dict. Jaccoud*, t. XXXVIII, p. 712.
2. John A. Liddel, *Encyclopédie internat. de Chir.*, 1884, t. III, p. 285.
3. Med. and Surg. hist., etc., *Soc. Surg.*, p. 138-139, cité d'après Liddel.
4. Quénu, *Lésions traumatiques des veines*, in *Traité de Chirurgie*, t. II, p. 192.

LE RÉTABLISSEMENT DE LA CIRCULATION VEINEUSE ASSURÉ APRÈS LA LIGATURE, A PLUS FORTE RAISON, DE LA SUTURE DE LA VEINE CAVE INFÉRIEURE.

La principale préoccupation des chirurgiens était que le retour du sang au cœur pouvait être compromis par l'oblitération d'un gros tronc veineux. Sans parler des accidents dus à l'inflammation, nous avons vu qu'ils redoutaient l'œdème et même la gangrène. Si ces craintes avaient pu paraître justifiées pour les veines des membres, à plus forte raison devait-on les admettre pour la veine cave inférieure, cet énorme vaisseau qui ramène au cœur le sang de toutes les parties inférieures du corps.

Cependant, on savait depuis longtemps, à la suite de trouvailles d'autopsie, que la vie était encore compatible avec l'oblitération de la veine cave inférieure, et même avec l'oblitération simultanée de la veine cave supérieure et de la veine cave inférieure. Haller[1] cite un cas où la veine cave inférieure était oblitérée entre les veines émulgentes et les veines iliaques. Le retour du sang était confié à la veine spermatique droite énormément dilatée, qui portait le sang à une veine de l'uretère également dilatée et née de la veine iliaque du même côté. Baillie[2] a vu la veine cave inférieure convertie en une substance ligamenteuse dans tout l'intervalle compris entre les veines rénales et l'oreillette droite du cœur. Raynaud[3] a communiqué à l'Académie de Médecine une observation remarquable d'oblitération de la veine cave inférieure et d'une partie de la veine porte. La circulation de la veine cave était suppléée par les veines de la paroi abdominale. « De chaque région iliaque s'élevait un tronc du volume du petit doigt, lequel divisé en une multitude de grosses branches, s'anastomosant un grand nombre de fois entre elles et avec celles du côté opposé, donnait naissance, sur toute la partie antérieure du tronc, à un plexus à larges mailles, des côtés duquel s'échappaient de nombreux rameaux qui semblaient s'enfoncer dans les espaces intercostaux, pendant que d'autres, naissant de sa partie supérieure, allaient se jeter dans l'une et l'autre aisselle. » Il serait facile de multiplier ces exemples sans qu'ils fussent plus probants. Un fait reste acquis : *la vie et même la santé sont compatibles avec l'oblitération de la veine cave inférieure.*

1. Haller, *Opusc. pathol.*, obs. XXIV, Lausanne, 1768.
2. Baillie, *Transactions of the Society for the improvement of med. and surg. knowledge*, t. I, p. 127.
3. *Journal hebdomadaire*, t. V, p. 178.

VEINES QUI ASSURENT LE RETOUR DU SANG AU CŒUR QUAND LA VEINE CAVE INFÉRIEURE EST OBLITÉRÉE.

Cruveilhier[1] nous indique les veines qui suppléent la veine cave ascendante alors qu'elle est oblitérée. « Un des grands moyens de rétablissement de la circulation entre la veine cave supérieure et la veine cave inférieure, lorsqu'une de ces veines est oblitérée, c'est : 1° le système des veines azygos et des veines vertébrales rachidiennes; 2° ce sont encore les veines superficielles du tronc, les veines dites tégumenteuses de l'abdomen et les veines thoraciques superficielles, aussi bien celles qui vont se jeter dans les veines axillaires que celles qui vont se jeter dans les veines mammaires internes; 3° c'est enfin l'anastomose des veines épigastriques avec les veines mammaires internes qui forme un grand canal de communication antérieure. »

La circulation veineuse des parties inférieures du corps est donc assurée par de larges anastomoses, et l'oblitération de la veine cave ascendante ne peut pas empêcher le retour du sang à l'oreillette droite du cœur.

Bien d'autres observateurs ont vérifié l'exactitude de la description de Cruveilhier. Pour n'en citer que quelques-uns, Sappey et Dumontpallier[2] ont fort bien étudié les voies par lesquelles se rétablit la circulation collatérale. Ils ont montré que la veine cave étant oblitérée dans son tiers inférieur, la circulation est rétablie par les veines pariétales du tronc, à savoir : en avant, par les veines sous-cutanées, par les veines épigastriques et les veines mammaires internes; de chaque côté, par les veines sous-cutanées qui versent le sang des parties inférieures dans toute la série des intercostales et des axillaires; en arrière, par les veines rachidiennes postérieures et intra-rachidiennes. En outre, par la veine mésentérique inférieure, la veine porte peut prendre une part assez importante au rétablissement de la circulation. La veine spermatique gauche contribue aussi à ce résultat par ses anastomoses avec les branches de l'hypogastrique. Dans les cas d'oblitération des deux tiers inférieurs de la veine cave inférieure, il fut constaté : 1° que le sang des membres inférieurs était ramené dans l'oreillette droite, en partie par les veines de la paroi postérieure du bassin qui le transmettaient aux veines extra et intra-rachidiennes, puis aux azygos, et en partie par la veine mésentérique inférieure qui le transmettait au foie et

1. Cruveilhier, *loc. cit.*, t. II, p. 343.
2. Lancereaux, *Dict. Dechambre*, t. XIII, p. 513.

aux veines hépatiques; 2° que le sang des veines rénales était versé dans les veines lombaires. Dans ce cas, il n'est pas fait mention des veines pariétales du tronc; il est cependant probable que ces veines ont concouru au rétablissement de la circulation dans une certaine mesure.

Dans son *Anatomie descriptive*, Cruveilhier[1] explique le retour du sang au cœur dans les cas d'oblitération de la veine cave inférieure. D'après lui, la grande veine azygos, qui est généralement regardée comme la principale voie de communication entre les deux veines caves, n'est pas indispensable à cause de la présence des plexus rachidiens antérieurs et postérieurs. Il a vu plusieurs fois l'une ou l'autre veine cave oblitérée sans augmentation notable de la veine azygos et même sans œdème des membres supérieurs ou inférieurs. Que la circulation soit interrompue dans la veine cave ascendante entre les hépatiques et les rénales, le sang refluera par les veines vertébro-lombaires dans les plexus du canal rachidien; par ces plexus, il remonte dans les veines vertébro-costales, de là dans les veines azygos, et par ces dernières, dans la veine cave supérieure.

Poirier[2] s'est également occupé de la question sur laquelle il donne les détails les plus précis. « Un grand nombre d'observations cliniques montrent que le tronc de la veine cave inférieure peut être oblitéré sur une partie de son trajet, ou même dans sa totalité, sans provoquer de troubles circulatoires notables. De même, si on lie la veine cave sur un point quelconque de son parcours, depuis son origine jusqu'à son embouchure, et qu'on pousse une injection dans les veines iliaques, on constate que l'injection arrive facilement au cœur droit (Schwartz, Vimont).

« Les voies collatérales de la veine cave inférieure sont nombreuses et très perméables. Elles comprennent les veines azygos, lombaires et sacrées, les diaphragmatiques, les veines rachidiennes, les rénales, et surtout leurs branches adipeuses, les veines de la paroi abdominale antérieure, enfin, la veine porte elle-même par ses nombreuses anastomoses porto-caves. Suivant le siège de l'oblitération, c'est telle ou telle de ces veines qui est utilisée de préférence. Mais, d'une façon générale, ce sont les veines rachidiennes soit extérieures, azygos et lombaires, soit les plexus intra-rachidiens qui sont la principale voie de retour. Dans un grand nombre d'observations, on note le gros volume de l'azygos : Osler, dans un cas d'oblitération ancienne, l'a vue atteindre un diamètre intérieur de deux centimètres. »

1. Cruveilhier, *Anatomie*, t. III, p. 262.
2. Poirier, *Anatomie*, t. II, p. 991.

Des auteurs ont fait, sur des animaux, de curieuses expériences, liant la veine cave inférieure et notant avec soin tous les phénomènes qui en résultaient. Raynaud[1] a expérimenté sur des chiens et des lapins. Il a trouvé que les ligatures placées au-dessus de l'embouchure des veines émulgentes amenaient toujours une albuminurie intense au bout de quelques heures. A l'autopsie, les reins étaient énormément congestionnés. En liant au-dessus et au-dessous des veines rénales, il a encore trouvé une énorme quantité d'albumine dans l'urine. Dans ce cas, « une turgescence énorme se fait entre les deux ligatures au moment même de l'opération et persiste après la mort, tandis qu'elle n'a pas lieu dans le bout de veine situé au-dessous de la ligature inférieure. Ce bout est, en effet, richement pourvu de veines collatérales, qui font défaut dans la partie interceptée ». En appliquant une ligature unique au-dessous de la veine rénale, il trouva encore de l'albumine dans l'urine, mais en quantité beaucoup moindre. Voici l'explication qu'il en donne : « Il est vrai que les reins ne sont pas augmentés de volume, mais il n'y a pas moins une stase veineuse très réelle. La preuve, c'est qu'à l'autopsie, on trouve la veine également distendue au-dessus et au-dessous de la ligature, avec cette seule différence que le sang est coagulé dans le bout inférieur, et qu'il est liquide dans le bout supérieur. Cette distension au-dessus du lien constricteur est d'autant plus digne d'attention que, dans le cas de ligature unique au-dessus des veines rénales, le bout inférieur seul était turgescent, le supérieur étant au contraire affaissé. Elle indique une richesse d'anastomose toute particulière au niveau de la région des lombes et une singulière facilité pour le sang à rentrer, par un léger circuit, dans le bout supérieur. Seulement le sang se trouve privé d'une grande partie de sa *vis a tergo* et tend à s'accumuler passivement dans la veine rénale et dans la partie correspondante du tronc de la veine cave ».

Dans notre observation personnelle de ligature de la veine cave ascendante, exécutée sur une femme en dessous des veines rénales, et que nous donnerons plus loin, nous n'avons pu vérifier si cette opération avait déterminé de l'albuminurie. L'opération étant faite en même temps qu'une néphrectomie pour pyonéphrose, les voies urinaires étaient infectées. Pendant plusieurs jours après l'opération, les urines contenant du pus et du sang, la recherche était impossible. Dès que les urines redevinrent claires, elles ne contenaient pas d'albumine. Ce fait n'est pas en contradiction avec les conclu-

1. Maurice Raynaud, *Dict. Jaccoud*, t. VI, p. 630.

sions de Raynaud. Le rein droit avait été enlevé; le rein gauche, communiquant normalement avec la veine cave restée libre vers le cœur, ne devait pas être congestionné, ni gêné par la ligature, et devait remplir normalement ses fonctions.

A propos du retour du sang des parties inférieures du corps au cœur, il n'est pas sans intérêt de transcrire les expériences de Sappey, relatées par Nicaise [1]. « Une ligature étant faite sur ce tronc (veine cave inférieure), dit Sappey, le liquide injecté par l'une des veines iliaques externes arrive avec la plus grande facilité jusqu'au cœur. J'ai posé deux ligatures à 10 centimètres d'intervalle : même résultat. Si on en pose trois, quatre, cinq, le résultat reste encore le même; et telle est l'ampleur des voies anastomotiques qui suppléent ce tronc veineux, qu'on pourrait le rendre imperméable dans toute son étendue, l'anéantir en un mot, sans que les liquides injectés cessassent de parvenir facilement jusqu'à l'oreillette droite. » Non seulement les voies anastomotiques suffisent à suppléer la veine cave, mais, d'après ce que nous dit encore Nicaise, en peu de temps, il se crée des *anastomoses directes* entre les deux bouts des veines liées, qui rétablissent directement la circulation. D'après une expérience de Jones, citée par Malgaigne, l'artère et la veine crurale d'un chien ayant été liées, au trente-septième jour, l'artère était oblitérée dans une longueur de 18 lignes, la veine dans une plus grande étendue encore; mais les portions supérieure et inférieure de ce dernier vaisseau communiquaient par des branches qui se rendaient de l'une à l'autre. Renault et Boulay ont observé un fait semblable sur la veine jugulaire d'un cheval. On voit de suite tout ce qu'on peut espérer des efforts de la nature quand on est amené à lier une grosse veine.

1. Nicaise, *loc. cit.*, p. 113.

(*A suivre.*)

AMPUTATIONS OSTÉOPLASTIQUES
FÉMORO-ROTULIENNES

Par le Dr J.-A. BUSSIÈRE,
Médecin-major de 2e classe des troupes coloniales

I. — OPÉRATION DE GRITTI

Conserver au bout du moignon une surface d'appui naturelle, habituée aux pressions et pouvant porter le poids du corps, est un objectif que prétendent réaliser les opérations ostéoplastiques calcanéennes et fémoro-rotuliennes. Mais, tandis que les premières jouissent de la faveur des chirurgiens, l'opération de Gritti n'a pas eu, en France du moins, l'approbation des grands maîtres. « Les Anglais et les Allemands en ont pratiqué un assez grand nombre, et les avis restent partagés. Avec le professeur Le Fort, je doute que les mutilés puissent ordinairement marcher longtemps sur la rotule.... Pour souder la rotule au fémur, il faut d'abord la mettre, puis la maintenir au contact avec la surface du trait de scie.... Les précautions les plus minutieuses pour immobiliser le moignon, neutraliser l'action du muscle et éviter l'amaigrissement ne sont pas à dédaigner. » (Farabeuf, *Précis de Manuel opératoire*, p. 630.) Enfin, les résultats de l'opération de Gritti parfaitement réussie ne seraient pas supérieurs à la désarticulation simple avec l'ablation de la rotule ou l'amputation sus-condylienne.

Je conçus au cours de mes études le projet d'améliorer cette opération, et j'eus la persuasion d'y être parvenu théoriquement après études faites au laboratoire de M. Masse, professeur de médecine opératoire à la Faculté de Bordeaux, auprès duquel je remplissais les fonctions de préparateur.

Trois ans plus tard, à Karikal et à Pondichéry, j'eus l'occasion d'amputer près du genou et fis quatre fois des opérations ostéoplastiques en modifiant l'opération de Gritti.

Les résultats obtenus furent assez satisfaisants pour me convaincre que la section fémoro-rotulienne améliorée vaut mieux que

sa réputation et qu'elle peut occuper une place honorable parmi les amputations voisines du genou.

Je n'ai jamais pratiqué l'opération de Gritti, telle que la donne M. Farabeuf, autrement qu'à l'amphithéâtre. Les modifications que je crus devoir apporter à cette intervention seront seules décrites ci-après. Je crois inutile de donner les observations des malades qui furent opérés successivement par les procédés suivants.

II. — MODIFICATIONS AU PROCÉDÉ DE GRITTI

A. Sutures tendineuses et fibreuses. — La rétraction musculaire et la soudure de la rotule en mauvaise position sont les deux principaux écueils de l'opération. Les modifications ci-après parurent d'abord suffisantes pour les éviter :

1° Conservation des tendons et ailerons rotuliens, des tendons des muscles de la cuisse ayant leur insertion sur le tibia. Ceci est du reste conseillé par M. Farabeuf;

2° Sutures en U du ligament rotulien aux tendons ou muscles de la région postérieure de la cuisse et de la patte d'oie;

3° Sutures en surjet des ailerons et des parties fibreuses ou aponévrotiques restantes, de façon à combler les vides dans la tranche du moignon.

La coupe des os et le reste de l'opération avaient été conduits comme dans le Gritti.

L'opéré guérit sans incidents, mais il fallut prendre des précautions minutieuses pour éviter que la rotule ne fût déplacée. Le moignon fut beau, solide, indolore aux pressions et aux chocs. Le mutilé, un hindou sujet anglais, refusa de porter un appareil et se servit de béquilles. Il n'a pu être revu après sa sortie de l'hôpital de Karikal. La rotule ne semblait pas étroitement en contact avec le fémur, car on lui imprimait des mouvements très limités, mais qui étaient indépendants de ceux du fémur; peut-être n'y eut-il qu'un cal fibreux très court.

B. Sutures osseuses, tendineuses et fibreuses. — Dans une seconde opération, le contact fémoro-rotulien fut assuré par la suture osseuse des deux parties solides affrontées après la section. On employa le fil d'argent et deux sutures latérales furent faites, comme le montre la figure ci-jointe. A la rigueur, une seule suture faite en arrière eût suffi à parer aux inconvénients de la rétraction du quadriceps fémoral.

Le reste de l'opération se fit comme dans la première intervention.

Le résultat fut parfait, malgré l'indocilité exceptionnelle du malade, qui voulut se suicider : il essaya de se couper le cou avec un tesson de bouteille. Le moignon est très beau, point amaigri. La cicatrice, postérieure, est à trois travers de doigt au-dessus du bout du moignon, à peine large comme une pièce de deux francs,



Fig. 1. — Préparation anatomique montrant les coupes osseuses et les sutures dans l'opération de Gritti modifiée.

cachée et presque en capiton. La rotule est rigoureusement appliquée contre la tranche du fémur, absolument immobile. Le tout est indolore et supporte des chocs violents sans répercussion douloureuse.

L'opéré qui avait, avant l'intervention, pris l'habitude de se traîner à la façon des culs-de-jatte, n'a jamais voulu changer son mode de locomotion habituel. Il mendie dans les fêtes religieuses

et n'éprouve pas le besoin de se servir de béquilles ou de pilon. Mes collègues de Karikal et les étrangers de passage le connaissent bien, car il ne manque jamais de venir leur montrer son moignon et demander l'aumône. L'opération l'a laissé mendiant comme devant.

III. — AMPUTATION OSTÉOPLASTIQUE CUNÉIFORME FÉMORO-ROTULIENNE

Cette opération a quelque analogie avec le procédé de Burns dans les amputations ostéoplastiques calcanéennes, lequel consiste en un chantournage des os de la jambe et du calcanéum, pour donner à celui-ci une surface concave et à ceux-là une surface convexe.

L'opération comporte, outre les modifications décrites dans le paragraphe précédent :

1° L'abrasion de la surface articulaire rotulienne parallèlement à ses deux plans, de façon à former un dièdre dont l'angle est en moyenne de 130°;

2° La section du fémur suivant un angle dièdre rentrant à arête antéro-postérieure, *mortaise* dans laquelle viendra s'adapter le *coin* rotulien.

J'ai été conduit à modifier la coupe osseuse du Gritti pour utiliser la plus grande partie de la rotule, si diminuée et rendue si fragile après la section par un seul plan. Avec les sutures osseuses, on peut conserver une plus longue portion du fémur. Il semble qu'ainsi l'immobilisation est encore plus parfaitement obtenue. J'ai opéré deux hindous par ce procédé. On trouvera ci-jointes les photographies du dernier malade, qui a été revu en mars 1902 à Pondichéry, plus d'un an après l'intervention.

Manuel opératoire.

Le malade, le chirurgien et les aides sont placés comme dans l'amputation sus-condylienne. Les mêmes précautions sont prises et le même appareil instrumental préparé, avec en plus du fil d'argent de grosseur moyenne; un appareil à forer les os et une tarière de 2 millimètres de diamètre environ.

1er temps. Incision des téguments. — Le tracé adopté est la raquette à queue postérieure, à branches arrondies (raquette améliorée). La queue remonte à cinq ou six centimètres au-dessus de l'interligne articulaire; la partie moyenne, la plus basse de la

boucle, répond à la tubérosité antérieure du tibia, 2 ou 3 centimètres au-dessous. Deux aides principaux sont nécessaires dès le tracé de l'incision : l'un tend la peau vers la racine de la cuisse, l'autre soutient la jambe à amputer et fait décrire au membre les mouvements les plus propres à faciliter le travail du chirurgien.

2e temps. DÉSINSERTIONS LIGAMENTEUSES ET TENDINEUSES. — DÉSARTICULATION. — Ce temps ne comporte aucune particularité et se fait comme dans l'opération de Gritti. Les tendons désinsérés, ou simplement sectionnés au ras de l'os, sont gardés dans le lambeau que relève le premier aide.

3e temps. SECTION DES OS. — Toilette de l'épiphyse fémorale comme dans l'amputation sus-condylienne : le périoste, les insertions musculo-tendineuses et ligamenteuses sont refoulées jusqu'à 3 ou 4 centimètres de la surface cartilagineuse de la trochlée.

Les chairs sont garanties par des compresses.

A. Rotule. — Est présentée par sa face articulaire dans le lambeau relevé sur la cuisse et maintenue à plat solidement par un davier de Farabeuf, qui laisse le champ libre à la scie en mordant par les faces latérales de l'os dans les parties fibreuses (ailerons). Le premier aide tient la cuisse relevée et le second, qui a déposé la jambe désarticulée, saisit les branches du davier, maintenant la rotule immobile. Le sciage consiste en une abrasion du cartilage suivant ses deux plans naturels; commencer le trait de scie par la crête médiane.

B. Fémur. — Immobiliser au davier l'os pris par sa partie intercondylienne, les mors dans le plan antéro-postérieur. La meilleure position est de se placer face à l'os tenu verticalement.

Il faut tailler le fémur suivant un angle dièdre rentrant, à arête antéro-postérieure, fait aussi juste que possible pour recevoir le coin rotulien. L'opération ostéoplastique est d'autant plus parfaite que l'adaptation est plus exacte.

Il est important de repérer au crayon ou à l'œil les points d'arête de la mortaise : l'un à 3 ou 4 centimètres *au plus* au-dessus de la surface cartilagineuse de la trochlée, en avant; l'autre en un point opposé, en arrière, mais à 1 centimètre plus bas. Ceci pour que l'extrémité du futur moignon soit formée par la face antérieure de la rotule bien à plat. Cet os est moins épais dans sa partie inférieure, qui s'appliquera en arrière sur le fémur. L'obliquité de l'arête de la mortaise fémorale ramène la face utilisable pour les pressions dans le plan horizontal. Scier en partant de la saillie extrême de chaque condyle, en visant à la fois les deux repères.

Les branches latérales de la mortaise sont trop longues et dépas-

seraient la rotule. Il faut les raccourcir en les chantournant; laisser pour hauteur un peu moins de 2 centimètres, ce qui répond à l'épaisseur moyenne de la rotule. On peut chantourner avant, ou mieux, après avoir taillé la mortaise.

L'extrémité osseuse ainsi formée offrira une surface d'appui

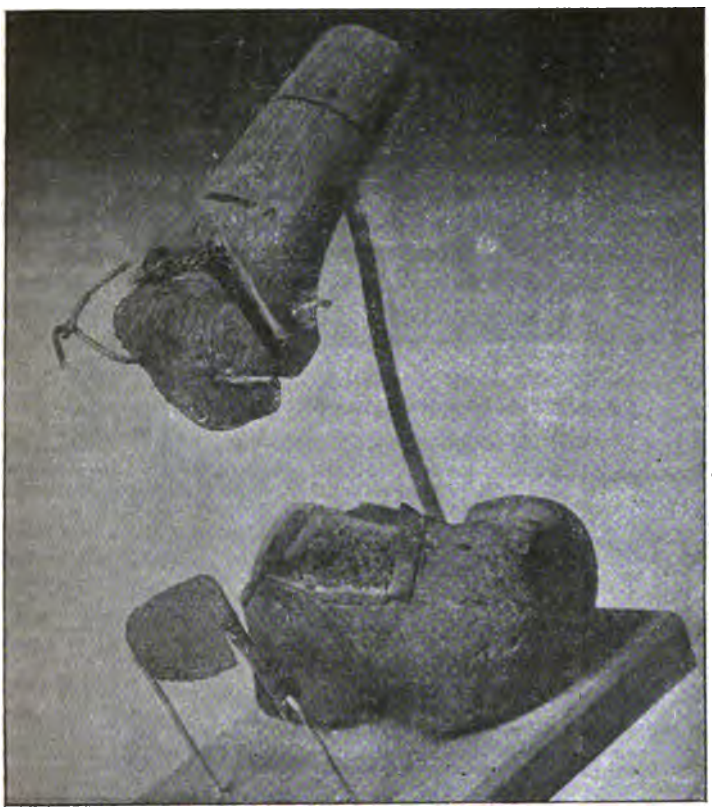

Fig. 2. — Préparation anatomique montrant les coupes osseuses et les sutures dans l'amputation ostéoplastique cunéiforme fémoro-rotulienne.

régulièrement arrondie en tous sens, sans saillies dangereuses pour la peau; son profil en massue sera éminemment favorable à une bonne prothèse.

4e temps. HÉMOSTASE ET SUTURES. — L'hémostase n'offre rien de particulier; les os saignent peu, car on a scié en tissu spongieux.

Les sutures osseuses se pratiquent après l'hémostase, comme l'indique la figure ci-jointe. Les bords latéraux de la rotule sont perforés à 1 centimètre du bord en des points symétriques, vers

la partie moyenne ou un peu plus près de la pointe de l'os. On y arrive en refoulant légèrement les ailerons et autres parties molles qu'il n'est pas nécessaire de désinsérer; il est sans importance qu'il en reste un peu dans l'anse métallique de la ligature. Les branches de la mortaise fémorale sont également forées de trous latéraux, obliques de bas en haut vers l'axe de l'os, correspondant autant

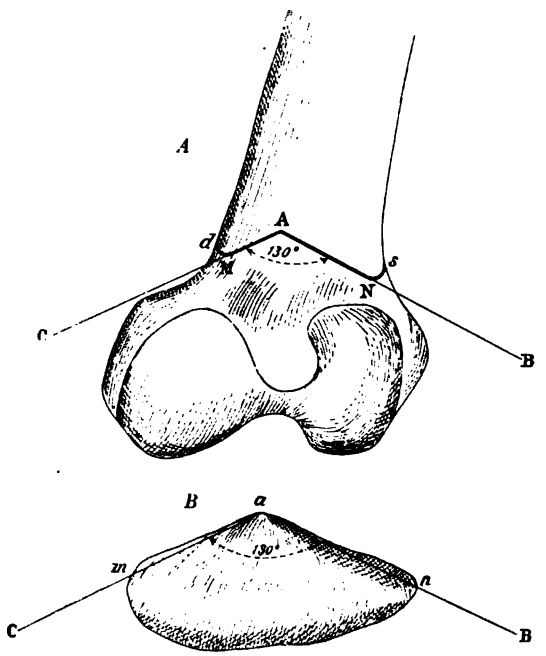

Fig. 3. — A, extrémité inférieure du fémur très diminuée (1/2 nat.). Le trait *dAs* indique la trace du trait de scie avec les deux portions chantournées, *s* et *d*. — B, rotule, grandeur naturelle; *man* viendra s'adapter exactement dans MAN, sans dépasser les deux saillies AM*d* et AN*s*.

que possible à ceux de la rotule mise en place. Le fil d'argent est passé de chaque côté et, par une torsion modérée, affronte solidement les surfaces osseuses qui s'engrènent. Les pointes de fil sont rabattues dans l'interligne fémoro-rotulien.

Les autres sutures se font comme il a été dit précédemment.

Les surfaces synoviales et séreuses peuvent avant les sutures être touchées légèrement à l'acide phénique liquide. Mais il est prudent de prévoir du suintement et, par un petit drain en caoutchouc ou un paquet de crins de Florence, d'assurer une issue aux liquides épanchés.

La suture cutanée se fait en T renversé. Le drain se place au croisement des branches du T. Très saillantes après l'opération, les oreilles latérales disparaissent tout à fait dans la suite.

PANSEMENT. — L'immobilisation est moins indispensable et le pansement est plus simple que dans l'opération primitive de Gritti;

Fig. 4. — X..., sujet hindou, 35 ans, atteint d'éléphantiasis du pied et de la jambe gauches.

un des opérés a pu guérir malgré une grande indocilité. Il est plus sûr de prescrire le repos et l'immobilité. Le moignon est bien protégé par un pansement volumineux, avec compresse humide sur l'ouate, bandage récurrent et bonnet protégeant le tout.

SUITES OPÉRATOIRES. — La guérison, sauf complications inflammatoires, se fait dans le même temps que pour les opérations similaires du pied. En général, vers le trentième ou le trente-cinquième

jour, l'opéré peut porter un appareil, le cal osseux étant définitivement constitué et solide.

La cicatrice est postérieure, à 3 ou 4 centimètres au-dessus du bout du moignon, bien protégée. On a parlé d'amaigrissement du membre amputé à la façon de Gritti, de rétraction musculaire : mes opérés n'ont eu aucun accident de ce genre.

Fig. 5. — *Le même.* Après l'opération. Vue du moignon et de la cicatrice qui revêt la forme d'une étoile à 3 branches (piqûre de sangsue).

Par le toucher, on constate que l'os se termine en une massue régulièrement arrondie, plus volumineuse que la diaphyse, supportant parfaitement et sans douleur les pressions et les chocs.

Prothèse. — Un seul des mutilés a consenti à porter un appareil assez rudimentaire, construit sur mes indications par un menuisier indigène de manière à ce que le poids du corps, dans la station debout et la marche, pèse sur les tissus pré-rotuliens et la rotule. La

marche avec ce pilon, sans bâton ou béquille fut, dans les premières semaines, possible pendant une demi-heure à une heure seulement. Puis, avec l'exercice et le temps, l'accoutumance est venue, et l'opéré peut utiliser son appareil pendant presque toute la journée. Le segment de membre remue aisément et avec force le pilon dans tous les sens. Nul doute qu'une prothèse moins rudimentaire ne donne des résultats parfaits au point de vue de l'utilisation du moignon pour la marche sans appui.

Critique des opérations ostéoplastiques fémoro-rotuliennes.

Les opérations dérivées du procédé de Gritti n'échappent point à la critique générale qui s'adresse à ces interventions : elles sont plus compliquées que la simple amputation de cuisse ou la sus-condylienne. Il me semble cependant qu'elles ne sont pas sans avoir quelques avantages sur ces opérations et sur celle qui leur a servi de modèle.

Contrairement à ce qui survient souvent à la suite de l'opération de Gritti :

1° Mes opérés ont pu longtemps et continuellement marcher sur la rotule;

2° La rotule peut être fixée dans une bonne position, de telle sorte que les pressions soient réparties sur toute sa face antérieure. Peu à peu les tissus se font mieux aux pressions; peut-être se forme-t-il sous la peau une bourse séreuse, fort utile pour rendre la tolérance de l'appareil prothétique plus complète;

3° Enfin, il n'y a ni amaigrissement du moignon, ni rétraction tendineuse ou musculaire, ni conicité à redouter.

Les avantages de la section fémoro-rotulienne sur l'*amputation de cuisse* sont les suivants :

1° Une gravité moindre, tenant à ce que l'on coupe plus loin de la racine du membre;

2° Moignon plus long de 8 à 10 centimètres;

3° Marche sur l'extrémité du moignon possible;

4° Prothèse plus efficace et plus exacte avec un segment de membre plus puissant;

5° Conservation des muscles et des tendons dans leur intégrité : ce qui donne à la fois plus de force et plus de mobilité au moignon.

6° Enfin, section osseuse en tissu spongieux, au-dessous du canal médullaire, et pas de conicité possible.

L'*amputation sus-condylienne* seule peut être comparée à l'opéra-

tion de Gritti modifiée sans désavantages. Chacune d'elles, y compris la désarticulation du genou, peut avoir ses indications suivant le degré des lésions qui nécessitent le sacrifice de la jambe, de l'articulation et des condyles fémoraux.

1° Dans l'une et l'autre, la coupe osseuse a lieu en tissu spongieux qui s'exfolie moins et se modèle plus vite;

2° La sus-condylienne, respectant le cartilage de conjugaison, doit être le procédé de choix chez l'enfant ou l'adolescent;

3° La fémoro-rotulienne exige moins de téguments intacts et utilise mieux la peau pré-rotulienne;

4° Elle permet de sacrifier l'épiphyse fémorale tout en donnant un moignon de grande longueur;

5° Enfin, un bon moignon de sus-condylienne reporte l'articulation de la jambe artificielle trop en avant dans l'attitude assise, trop bas dans la marche, tandis qu'un moignon de Gritti, légèrement plus court, permet de placer cette jointure exactement au même niveau que celle de la jambe opposée.

CONCLUSIONS

L'opération de Gritti avec sutures tendineuses et osseuses, ainsi que le procédé ostéoplastique cunéiforme, donnent des moignons corrects, non amaigris, avec la rotule exactement soudée au fémur. Ces moignons, mobiles et très puissants, permettent l'usage d'appareils prothétiques bien tolérés, faisant porter le poids du corps sur la rotule.

N. B. — La première amputation de Gritti avec sutures osseuses a été pratiquée à l'hôpital de Karikal le 3 octobre 1899 sur un hindou musulman du nom de Mira Houssin. L'opéré, revu au mois de mars 1902, est dans le même état satisfaisant qu'à sa sortie de l'hôpital. On peut frapper, même violemment, sur l'extrémité du moignon sans éveiller la moindre douleur.

SUR UN CAS D'ONYCHOGRYPHOSIS

Par M. ALEXANDRE,

Interne des hôpitaux de Paris.

Nous nous sommes trouvé en présence d'un cas intéressant d'onychogryphosis, maladie d'un diagnostic facile, mais d'une pathogénie controversée. Aussi, avant de donner l'observation de notre malade, nous dirons quelques mots de cette affection.

La plupart des détails qui suivent sont empruntés à l'excellent livre de Jules Heller[1].

DÉFINITION. — Heller, à l'instar d'Unna, insiste sur la difficulté de donner une définition exacte de l'onychogryphosis. Il n'est pas juste de dire que c'est une hypertrophie de l'ongle. Pour se servir de cette expression, il faudrait prouver qu'il y a une surproduction de cellules cornées de l'ongle, tandis qu'il y a peut-être un arrêt de leur destruction. Dans une hypertrophie, l'ongle devrait s'accroître dans tous les sens et traverser les téguments qui recouvrent sa matrice.

S'il est vrai que l'ongle lui-même est modifié dans la longueur de ses diamètres, il suffit de le sectionner perpendiculairement à sa surface pour voir qu'il est peu épaissi, mais qu'il repose sur une substance cornée qui lui adhère, mais qui s'en distingue parfaitement. On peut donc dire que l'onychogryphosis est une affection caractérisée par une production cornée anormale, partant du derme sous-unguéal et recouverte à son extrémité libre par un ongle lui-même modifié.

HISTORIQUE. — C'est donc à tort que Schwimmer comprenait dans les variétés d'onychauxis cette affection connue depuis longtemps. En 1716, Muséus en décrit un cas. Plus tard, en 1770, Saillant publie l'observation de la veuve Melin, dite « la femme aux ongles ». Locke signale le cas d'un jeune homme chez qui la déformation survint à tous les doigts à la suite d'une petite vérole.

1. Julius Heller, *Die Krankheilen der Nagel*, Berlin, A. Hirschwald, 1900.

ÉTIOLOGIE. — Les causes de cette production pathologique de tissu corné sont de plusieurs ordres. Il y a lieu de distinguer une onychogryphosis congénitale, comme Fohn en a décrit un cas, mais c'est là une exception. L'onychogryphosis est une affection acquise, et lorsqu'elle siège aux orteils, cas le plus fréquent, il est rationnel de se demander si elle n'est pas la conséquence d'une pression trop forte exercée par les chaussures ou d'un manque de soins de propreté des pieds. Virchow et Unna attribuent une grande importance à ces causes et surtout à la pression mécanique. Il serait bien étonnant que cette pression puisse entrer en ligne de compte dans l'étiologie de l'affection, étant donné la rareté de celle-ci et sa préférence marquée pour le gros orteil, alors que les autres orteils sont comprimés davantage. Quant au manque de soins de propreté, sa fréquence fait contraste avec la rareté de l'onychogryphosis.

D'autres causes ont plus d'importance : l'onychogryphosis survient principalement chez les vieillards qui si souvent présentent des cancroïdes et des cornes de la peau. Elle accompagne les déformations digitales, en particulier l'hallux valgus.

On l'a observée au cours de la syphilis, de la variole, de la trichophytie, ainsi qu'à la suite de lésions nerveuses, centrales et périphériques.

Des troubles circulatoires prolongés peuvent la provoquer, tels l'anévrisme artérioso-veineux, dans le cas de Huchard, et la thrombose des veines profondes du bras, dans celui de Parisot.

Dans un certain nombre de cas, on ne peut invoquer aucune cause; l'onychogryphosis est dite idiopathique.

PATHOGÉNIE. — Deux théories ont été invoquées pour expliquer la formation de l'onychogryphosis. Pour Virchow et Unna, c'est une lésion d'ordre purement mécanique. Nous venons de réfuter cette théorie, qui ne peut être invoquée lorsque l'affection siège aux doigts.

Pour Heller, c'est un trouble trophique, qui a son point de départ au niveau du derme sous-unguéal. A la surface de celui-ci apparaissent des masses cornées, d'abord peu élevées. puis en forme de papilles ramifiées, envoyant des branches latérales. La production ne se fait pas en tous les points avec la même rapidité; c'est ce qui explique la forme si curieuse de l'ongle gryphotique. En même temps, une modification se produit dans l'ongle lui-même : ses cellules semblent se multiplier et sa résistance en est augmentée. La phalange participe également au processus hyperplasique, et souvent il existe une exostose sous-unguéale.

SYMPTÔMES. — Virchow distingue trois types d'onychogryphosis, suivant que la déformation revêt la forme plate, conique ou crochue. Chez un même malade, on peut voir ces différents types, et se rendre compte ainsi des degrés qui séparent le simple épaississement du derme sous-unguéal de la véritable tumeur cornée. Aucune description ne peut donner une idée aussi nette de ces déformations que la photographie du pied malade. Les plus grandes productions cornées siègent au gros orteil de préférence et s'enroulent de façon à former une ou plusieurs spires. Heller donne la photographie de plusieurs cas d'onychogryphosis, entre autres, d'un cas de Naegeli, où les cornes atteignaient 14 centimètres au gros orteil et 35 millimètres, au minimum, aux autres orteils.

Nous n'insisterons pas sur les caractères extérieurs de cette production cornée, qui présente des strates d'une extrémité à l'autre, et nous ferons remarquer qu'à son extrémité libre, on voit l'ongle un peu déformé, mais bien reconnaissable.

Nous ne parlerons pas du diagnostic, qui est des plus faciles; rien ne peut prêter à confusion.

TRAITEMENT. — En présence d'une déformation gênante comme celle de l'onychogryphosis, il est indiqué de réséquer la production cornée. C'est ce qu'on a fait à notre malade, et c'est le traitement qui s'impose.

Heller recommande, en outre, de limer la partie qui reste à l'orteil, et de la recouvrir par un emplâtre contenant de l'acide salicylique; mais il s'oppose au traitement radical, qui consisterait à extirper toute la substance cornée avec la matrice et le derme sous-unguéal. Cette extirpation n'empêcherait pas, l'expérience l'a montré, l'affection de récidiver, et l'orteil aurait une sensibilité qui lui rendrait pénibles les chocs les plus légers.

Voici l'observation de notre malade :

Joséphine P..., âgée de quatre-vingt-un ans, ménagère, est entrée à la clinique chirurgicale de la Pitié, salle Lisfranc, le 1er mai 1902, pour un ulcère variqueux de la jambe gauche. Elle a en outre des troubles trophiques osseux et articulaires des deux jambes, et surtout elle présente à tous les orteils des lésions déformantes des ongles si prononcées que ceux-ci ont l'apparence de griffes ou de cornes.

A. H. — Mère morte paralysée à soixante-seize ans.

Fille morte à vingt-trois ans de bacillose pulmonaire.

Fils vivant (quarante-sept ans), probablement bacillaire.

A. P. — Jusqu'à trente-six ans, pas de maladie sérieuse; la malade a toujours été bien réglée, mais depuis son enfance, elle a des épistaxis avec céphalée. — Pas de fausse couche; deux enfants à terme. — A trente-six

ans, après une couche normale, arthrite du genou gauche, de nature indéterminée, qui l'immobilise pendant quatre mois.

A quarante ans, ménopause.

Histoire de la maladie. — Vers l'âge de cinquante ans, la malade s'aperçoit qu'elle a des varices aux deux jambes.

Il y a dix ans, entorse de la tibio-tarsienne gauche, assez légère cependant, puisque la malade continue à marcher après cet accident; mais depuis ce jour, dit-elle, son pied s'est dévié en dedans; un cor s'est formé sur le bord externe de la face plantaire au même moment, et elle évite de poser le pied à plat sur le sol. Peu à peu les déformations qu'elle présente actuellement ont apparu.

Fig. 1. — Pied droit.

Il y a deux ans, rupture d'une varice : hémorragie peu abondante; à la même époque, ses ongles se recroquevillent, « se mettent en coquille », selon son expression, deviennent friables, tombent en partie; puis cette chute s'arrête, et ils poussent avec une intensité telle que la malade renonce à les couper.

Il y a trois mois enfin, apparaît sur la face externe de la jambe gauche un ulcère variqueux, qui gagne bientôt la face interne et décide la malade à entrer à l'hôpital.

Examen. — Les membres inférieurs attirent immédiatement l'attention; on y constate:

1° *Des déformations des os et des articulations.*

A. — Les os :

A droite, fémur normal, mais un peu d'hypertrophie du condyle interne. Rotule inégale, à face antérieure rugueuse. Tibia, péroné, os du pied normaux.

A gauche, fémur normal, mais rotule plus inégale qu'à droite; crête saillante sur sa face antérieure; exostose de petit volume sur le plateau tibial interne. Espace intermalléolaire très élargi.

Pied bot varus équin, face plantaire regardant en bas et en dedans,

face dorsale présentant trois saillies osseuses, deux en avant de la malléole interne et une répondant au tubercule du cinquième métatarsien.

Orteils normaux.

B. — Les articulations :

Les deux articulations du genou sont le siège de craquements pendant les mouvements ; à gauche, la flexion est douloureuse ; à droite, elle est normale.

Fig. 2. — Pied gauche.

La tibio-tarsienne droite fonctionne bien ; la gauche est complètement ankylosée.

2° *Des lésions musculaires.*

Atrophie marquée des muscles de la jambe : à droite, ceux de la région postérieure sont flasques ; à gauche, ils sont tendus et contracturés.

3° *Des lésions des téguments et des ongles.*

La peau est sèche, rugueuse, desquamée à la face postérieure des jambes et des cuisses. A l'union du tiers inférieur et moyen de la jambe gauche, on trouve deux plaies bourgeonnantes, entourées d'une zone de peau rouge et épaissie ; l'une de ces plaies, sur la face externe, est large comme une pièce de 5 francs ; l'autre, sur la face interne, est losangique, longue de 8 centimètres environ, large de 3 à 4.

Tous les ongles des orteils sont déformés. Dans leur ensemble, ils forment chacun une sorte de corne, ou de griffe, contournée en spirale, recourbée à son extrémité libre.

Les ongles des deux gros orteils sont surtout atteints; ils mesurent 8 à 10 centimètres, et se recourbent vers la base des premières phalanges des troisièmes orteils, en décrivant une courbe à concavité inféro-interne.

L'ongle du petit orteil gauche est simplement allongé; ceux des autres orteils rappellent en plus petit la forme des ongles des gros orteils.

La surface de chaque ongle est parcourue par des bourrelets curvilignes et transversaux, imbriqués les uns dans les autres; à l'extrémité libre de l'ongle du gros orteil gauche, on trouve un ongle de forme normale, qui est évidemment l'ongle primitif repoussé en avant par la production nouvelle.

Système nerveux. — Sensibilité à la douleur, normale partout, sauf à la périphérie de l'ulcère, où elle est accrue, et dans l'ulcère même où elle est abolie; au niveau du bord externe du pied gauche et de la partie correspondante de la face dorsale du pied, elle est augmentée.

Sensibilité au froid et au chaud.

Dysesthésie thermique à la face externe de la jambe droite (la malade ne sent pas le froid).

Réflexes. — Rotulien diminué à gauche, normal à droite.

Cutané plantaire diminué à droite, mais en flexion normale.

Diminué à gauche, se fait presque en extension.

Les autres réflexes, pharyngien, palpébraux, celui des extenseurs et des radiaux, le réflexe olécranien sont normaux.

Pas de rétrécissement du champ visuel.

Cœur et vaisseaux. Cœur normal.

Radiales dures, épaissies, mais peu sinueuses. Varices peu marquées aux mollets. Fin réseau veineux sur les faces dorsales des pieds.

Les autres appareils sont indemnes; les poumons seuls présentent des lésions d'emphysème.

DE L'ACTION COMBINÉE

DES OPÉRATIONS AUTOPLASTIQUES

ET DES APPAREILS PROTHÉTIQUES

POUR LES RESTAURATIONS DE LA FACE

PAR

le Dr VALLAS,
Professeur agrégé,
Chirurgien des hôpitaux.

et le Dr Claude MARTIN,
de Lyon.

Les grands traumatismes de la face produisent souvent des délabrements étendus, qui entraînent à leur suite des déformations extrêmes et des troubles fonctionnels très accusés.

Les plaies par coups de feu sont à ce point de vue les plus néfastes; elles déterminent de vastes pertes de substance des parties molles, des fractures multiples, étendues, parfois très comminutives, dont la guérison, ordinairement lente, laisse subsister des déformations qui donnent à la face un aspect de laideur parfois effrayant.

Ces grandes mutilations, qui étaient généralement considérées autrefois comme au-dessus des ressources de l'art, ne doivent plus l'être aujourd'hui.

Grâce aux perfectionnements des procédés autoplastiques qui, à eux seuls, sont parfois insuffisants, mais qui rendent d'immenses services, surtout lorsqu'ils sont combinés avec la prothèse, on peut améliorer beaucoup ces malades et leur rendre la vie tolérable. Mais il faut souvent des opérations multiples et un temps parfois considérable pour obtenir des résultats satisfaisants et durables. Chaque cas particulier nécessite une étude soigneuse, car les opérations et les appareils doivent varier avec chacun d'eux. Donc, s'il existe pour leur traitement des méthodes générales, les procédés pourront varier à l'infini.

Le malade observé par nous est un bel exemple des bons résultats qu'on peut obtenir de la combinaison des interventions chirurgicales et des méthodes de prothèse, et son observation mérite d'être rapportée en détail.

Ce malade était un homme de vingt-quatre ans, entré le 28 juin 1897 dans le service de M. Vallas à l'Hôtel-Dieu. Le 24 septembre 1895, le malade, qui faisait alors son service militaire en Afrique, s'était tiré sous le menton un coup de fusil Lebel. La balle avait pénétré dans la région sus-hyoïdienne gauche, et était ressortie vers la racine du nez. Le maxillaire inférieur fut fracturé en trois fragments, dont le médian, complètement isolé, pendait au dehors, attaché à un lambeau formé par les parties molles du menton. Une plaie contuse, partant de la commissure labiale gauche, et allant jusqu'à l'origine d'entrée de la balle, ouvrait le foyer de cette fracture.

La langue avait éclaté, et le moignon qui persistait comprenait la base et le bord latéral droit; toute la partie antérieure gauche avait disparu.

Le maxillaire supérieur gauche était également fracturé en plusieurs fragments mobiles les uns sur les autres.

Le squelette du nez avait également disparu sur toute la moitié gauche. Le lobule et les ailes cartilagineuses subsistaient seuls de ce côté.

A ce moment, le malade fut soigné à l'hôpital militaire d'Oran par le médecin-major Linon. Celui-ci opéra deux fois le malade. Tout de suite après la blessure, il fit des sutures des lambeaux de parties molles, tenta de rapprocher les fragments du maxillaire inférieur par des fils métalliques attachés aux dents, désinfecta et draina le foyer traumatique. Quelque temps après, une nécrose partielle du fragment médian du maxillaire inférieur nécessita une résection. Enfin, après vingt-deux mois de traitement, le malade, très amélioré, mais incomplètement guéri, fut envoyé en France.

Au moment de son entrée dans le service, le malade était dans l'état suivant :

Les deux orifices d'entrée et de sortie de la balle sont cicatrisés et fermés.

De la commissure gauche, part un tractus cicatriciel qui rejoint la région sous-maxillaire; une encoche en forme de bec-de-lièvre entame à ce niveau le contour de l'orifice buccal. Une dépression profonde existe sur la partie supérieure gauche du nez vers l'orifice de sortie. En ce point, le squelette manque, et le nez est complètement effondré.

La lèvre supérieure fait saillie en avant, proémine au-dessus de la lèvre inférieure et détermine ainsi un prognathisme extrêmement prononcé.

En faisant ouvrir la bouche au malade, on constate d'énormes dégâts sur le maxillaire inférieur, sur le maxillaire supérieur et sur la langue.

La fracture du maxillaire inférieur n'est pas consolidée. Le fragment médian semble avoir complètement disparu, et les deux fragments qui restent sont séparés par une brèche d'un centimètre environ, dans laquelle on ne trouve que du tissu fibreux de cicatrice. La cicatrice des parties molles de la lèvre se confond en bas avec ce nodule profond. Le fragment postérieur gauche du maxillaire est déjeté en dehors, et remonte de 2 centimètres au moins dans sa partie profonde (fig. 3).

Du côté de la mâchoire supérieure, la déformation est considérable. A droite, la partie antérieure du maxillaire avait été séparée de la partie

postérieure par un trait de fracture, actuellement consolidé en position vicieuse; elle est repoussée en avant, et, par son arcade qui soulève la lèvre supérieure, détermine le prognathisme constaté à l'inspection du malade. A gauche, au contraire, la partie postérieure, depuis la canine jusqu'à la dernière molaire séparée du corps de l'os par un trait horizontal, est refoulée en dedans et s'étend en travers de la voûte palatine sous forme d'une barrière encore garnie de dents (fig. 1).

La langue présente une grosse encoche cicatricielle sur son bord gauche. Elle est solidement fixée au plancher de la bouche par un énorme tractus de tissu fibreux de l'épaisseur d'un doigt, lequel va rejoindre la masse cicatricielle qui remplit l'orifice d'entrée de la balle. Les mouvements de la langue sont extrêmement gênés et ses déplacements à peu près nuls. Le malade ne peut la projeter au dehors. Il ne peut non plus la retirer en arrière et la mouvoir dans l'intérieur de la bouche. Comme conséquence, on note la difficulté de la parole et de la déglutition. Les aliments solides surtout restent souvent sur le dos de la langue ou dans les sillons latéraux, et le malade ne peut les ramasser en un bol susceptible d'être dégluti. Aussi, pendant longtemps, il a dû s'alimenter seulement avec des liquides. Enfin, la salive s'écoule continuellement par l'encoche qui existe sur le contour de l'orifice buccal.

Fig. 1.

La ligne de conduite générale du traitement de ce malade comprenait trois indications principales :

1° Corriger la déformation du maxillaire inférieur résultant du déplacement du fragment gauche et de la disparition du fragment médian;

2° Décoller et mobiliser la langue fixée au plancher buccal par un épais tissu de cicatrice;

3° Corriger le prognathisme de la mâchoire supérieure résultant du déplacement des fragments.

Dans une première intervention pratiquée le 24 juillet 1897, M. Vallas chercha à satisfaire par une seule opération aux deux premières indications.

Le malade est endormi à l'éther. Une incision, suivant le trajet de la cicatrice, mène sur la masse fibreuse cicatricielle qui remplit l'espace interfragmentaire du maxillaire inférieur, et dans laquelle vient se fixer également le tractus fibreux qui fait adhérer la langue au plancher de la bouche. Ce tractus est sectionné, séparé autant que possible de la langue,

de manière à ce que celle-ci devienne libre et puisse se détacher du plancher buccal. La muqueuse linguale est suturée par-dessus la section.

En même temps, on libère de leurs attaches fibreuses les deux fragments antérieur et postérieur du maxillaire. Cette libération est poussée jusqu'à ce que ces deux moitiés soient parfaitement mobiles l'une en face de l'autre et puissent reprendre la place qu'elles doivent occuper normalement dans la bouche. M. Martin pose alors un appareil prothétique qui fixe les deux fragments dans leur nouvelle position.

Cet appareil est en tout semblable à ceux décrits dans le mémoire de M. Martin sur la « Prothèse immédiate ».

Cette opération ne donna pas de résultats définitifs. Deux mois et demi après, on constate que la cicatrice rétractile fixant la langue au plancher buccal s'est reproduite, et la situation du malade n'a pas changé de ce côté. D'autre part, il supporte mal son appareil, et le fragment postérieur gauche a toujours de la tendance à s'échapper et à s'enfoncer dans la cavité buccale, par suite de la rétraction cicatricielle qui a ramené les choses à leur état initial.

Aussi M. Vallas se décida-t-il à pratiquer, le 12 octobre, une nouvelle opération.

Anesthésie à l'éther; le tissu cicatriciel de la langue est non-seulement sectionné, mais excisé dans la plus large mesure possible. Cette ablation détermine une perte de substance à la face inférieure de la langue.

Le fragment postérieur du maxillaire inférieur, comprenant une petite portion de la branche horizontale et toute la portion verticale gauche, est réséqué par une désarticulation temporo-maxillaire. Cette désarticulation laisse disponible, en avant du pilier antérieur, une certaine quantité de la muqueuse qui recouvrait le fragment postérieur du maxillaire. Cette muqueuse est rabattue sur la perte de substance linguale et suturée aux bords de la muqueuse linguale, dans le but d'interrompre, par une bande de muqueuse saine, le trajet cicatriciel qui fixe la langue en bas.

M. Martin applique alors un nouvel appareil approprié à la perte de substance. Cet appareil est plus volumineux que le précédent, car il remplace la portion gauche du maxillaire enlevé, y compris une partie de la branche montante. Il présente en outre, comme la plupart de ces appareils, une plaque latérale s'appuyant sur une autre plaque identique, fixée à la mâchoire supérieure, et destinée à empêcher le déplacement en dedans du fragment restant.

Malheureusement, cette fois encore, le succès ne répondit pas complètement à notre attente. La résection du maxillaire inférieur avait bien corrigé la déformation de celui-ci, mais, dans les jours qui suivirent, la muqueuse gingivale, rabattue sur la langue, se sphacéla, et la plaie ne put se réunir que par seconde intention.

Au mois de novembre, la situation était la suivante : le maxillaire artificiel reste en place, mais la langue vient de nouveau se souder au plancher buccal et les troubles fonctionnels dus à cette adhérence se reproduisent.

En présence de ce double échec des procédés autoplastiques, et voyant

qu'il ne fallait plus compter sur eux pour obtenir la libération de la langue, nous décidâmes d'avoir recours à la prothèse pour tenter ce décollement.

M. Martin fixa alors à la partie interne et inférieure du maxillaire artificiel un petit bloc d'étain qui venait appuyer au point d'union de la langue et du plancher buccal. Plus tard, comme la muqueuse tolérait parfaitement ces pressions et que la cicatrice commençait à céder, un deuxième bloc fut surajouté au premier, mais dans une direction un peu plus horizontale et avec une convexité plus accentuée.

Au bout de quelque temps, la partie antérieure de la langue était à peu près libérée, mais la partie postérieure était encore adhérente. Un troisième bloc d'étain fut ajouté; fixé en arrière des deux premiers, il venait par sa saillie appuyer sur cette partie postérieure.

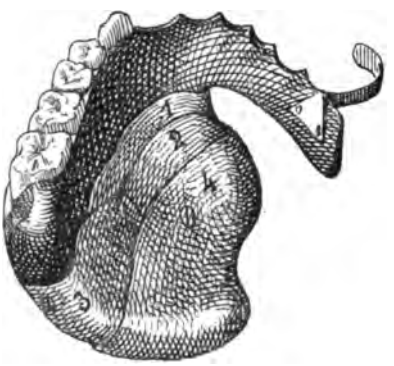

Fig. 2.

Celle-ci fut peu à peu mobilisée et la langue commença à reprendre ses fonctions. Enfin, un quatrième bloc fut fixé pour accentuer le décollement de la langue dans la même direction et sur la même étendue (fig. 2).

Au mois d'avril 1900, la langue était devenue complètement mobile. Le malade pouvait la projeter hors de la bouche, mais avec une déviation en dehors et en bas. La mastication et la parole étaient devenues à peu près normales. Le traitement avait demandé deux ans, mais à aucun moment n'avait été pénible pour le malade. Le poids total de l'appareil était, à la fin du traitement, de 125 grammes.

Ainsi, à cette époque, deux des indications principales étaient remplies : la déformation avait été corrigée par la résection suivie de prothèse, et la langue, mobilisée par des appareils lourds, avait repris à peu près complètement ses fonctions.

Il restait à remplir la troisième indication, c'est-à-dire à faire disparaître le prognathisme très accentué de la mâchoire supérieure, résultant du déplacement de nombreux fragments produits par l'éclatement du massif osseux facial supérieur.

Le traumatisme avait abouti, sur les deux maxillaires supérieurs, à la production de cinq fragments ainsi disposés :

A gauche, deux fragments placés l'un au-devant de l'autre, mais tous deux projetés fortement vers la ligne médiane, si bien que leurs dents correspondaient presque au milieu de la voûte palatine qu'ils barraient d'avant en arrière (fig. 3).

Ils empêchaient presque absolument la mastication et obligeaient le malade à se nourrir d'aliments liquides.

De ces deux fragments, l'un, postérieur, comprenait les trois grosses

molaires, l'autre, les deux prémolaires (fig. 1). Ce dernier était situé sur un plan plus supérieur, si bien qu'il était à 22 millimètres au-dessus de l'extrémité inférieure de la canine. Les dents de ces deux fragments étaient très mobiles.

Du même côté existait un troisième fragment peu déplacé, comprenant la canine et l'incisive latérale gauches, qui étaient aussi très mobiles. L'incisive centrale gauche avait disparu, ce qui avait permis à l'incisive latérale de se rapprocher jusqu'au contact de l'incisive centrale droite.

Fig. 3.

A droite existait un trait de fracture très visible, passant entre la 2e prémolaire et la 1re grosse molaire. Cette moitié de l'arcade dentaire était déformée, sans cependant empêcher l'articulation; les dents étaient au complet depuis l'incisive centrale jusqu'à la dent de sagesse. Elles étaient en outre très solidement implantées.

La voûte palatine offrait donc, dans sa moitié gauche, la saillie du fragment gauche muni de ses dents, et, sur la ligne médiane, un large orifice faisant communiquer la cavité buccale avec les fosses nasales et les sinus maxillaires, orifice résultant de la destruction de la voûte palatine sur une large étendue.

De toutes ces lésions résultait le prognathisme très accentué de la

mâchoire supérieure. A ce moment, la distance séparant le centre de la

Fig. 4.

première grosse molaire supérieure droite du milieu de l'incisive centrale droite était de 39 millimètres.

Pour corriger le prognathisme, nous eûmes recours au procédé suivant : toutes les dents ébranlées du côté gauche furent enlevées. La barrière de la voûte palatine fut ainsi en partie supprimée; il ne resta plus, après cicatrisation, qu'un gros mamelon saillant au milieu du palais (fig. 4), puis on refoula et maintint en arrière le fragment médian, de la façon suivante : ce fragment, qui comprenait les incisives centrale et latérale, la canine et les deux prémolaires droites, n'avait plus de continuité osseuse avec les fragments gauches, mais le trait de fracture droit passant entre la 2e prémolaire et la première grosse molaire s'était fortement consolidé.

Fig. 5. — La partie comprise entre les deux traits blancs est celle qui a été réséquée.

Pour libérer ce fragment et le refouler en arrière, on sectionna obliquement le maxillaire de bas en haut et de dehors en dedans par deux traits parallèles qui, partant de l'arcade dentaire, l'un en avant, l'autre en arrière des prémolaires, venaient aboutir presque dans les fosses nasales (fig. 5).

On put, avec la plus grande facilité, rétropulser en masse le fragment antérieur ainsi isolé, de telle façon que la distance séparant le centre de la première grosse molaire supérieure droite du milieu de l'incisive centrale droite fut réduite à 26 millimètres, au lieu de 39 millimètres qui existaient auparavant, ce qui correspondait à la largeur des deux prémolaires enlevées avec la bande osseuse. On diminua donc ainsi la saillie du fragment antérieur de 13 millimètres. Le fragment mobilisé fut ensuite maintenu en place au moyen d'un appareil constitué de la façon suivante (fig. 6):

Fig. 6. — La partie couverte de hachures à gauche est celle qui a été réséquée, et à droite elle correspond à l'incisive latérale et à la canine qui étaient mobiles et ont été enlevées.

1° Une pièce palatine, qui prenait appui sur les molaires droites et sur le mamelon central de la voûte palatine;

2° Une pièce moulée sur les dents du fragment médian et prenant appui sur elles. Cette pièce avait grossièrement la forme d'un triangle dont la base antérieure encastrait les dents; de son sommet, placé en arrière, partait une tige métallique dirigée d'avant en arrière et aplatie dans le sens vertical. Cette tige, qui était percée de trous, venait glisser dans une coulisse creusée dans la pièce palatine. Celle-ci, vers le milieu du trajet du canal, portait une vis qui pénétrait dans un des trous de la tige métallique et immobilisait ainsi parfaitement le fragment antérieur, dans la position définitive qui lui avait été donnée par sa rétropulsion.

L'appareil fut gardé jusqu'à consolidation.

Nous relèverons dans cette observation les points suivants :

1° L'impossibilité où nous avons été de corriger, par la libération

simple et les procédés autoplastiques, les troubles fonctionnels résultant de l'adhérence de la langue au plancher buccal. Ce n'est que par l'élongation progressive de la cicatrice par les appareils lourds que nous avons pu en venir à bout.

2° Les procédés mis en œuvre pour corriger le prognathisme du maxillaire supérieur, consistant dans la libération du fragment médian par l'ablation d'une bande osseuse de 15 millimètres de large, comprenant les deux prémolaires, ablation qui a permis la rétropulsion de ce fragment. Ce procédé n'a pas encore été, croyons-nous, employé dans des cas analogues, et c'est pour cela que nous tenons à attirer sur lui l'attention des chirurgiens.

Cette observation vient encore confirmer ce que l'un de nous a déjà dit à propos des cicatrices résultant de plaies par armes à feu à bout portant : dans ces cas, les tissus sont très profondément modifiés par le traumatisme résultant de l'explosion des gaz, et sur une grande profondeur. Ces tissus offrent une résistance extrême, et on n'en peut ordinairement venir à bout qu'en les excisant. C'est cette résistance qui nous oblige à faire l'ablation du fragment gauche du maxillaire inférieur.

Nous résumerons l'observation du malade en disant :

Aux déformations, aux pertes de substance du maxillaire inférieur, nous avons opposé la résection du fragment postérieur avec prothèse immédiate ;

A la fixation de la langue au plancher buccal, nous avons opposé, après l'échec des méthodes autoplastiques, la mobilisation par les appareils lourds ;

Au prognathisme de la mâchoire supérieure, nous avons remédié par la rétropulsion du fragment médian, que nous avons pu obtenir par l'ostéotomie unilatérale large, procédé non encore employé, et qui, dans des cas analogues, serait à recommander.

DE LA DILATATION DITE IDIOPATHIQUE
DU GROS INTESTIN

MÉGACÔLON CONGÉNITAL (MYA) — MALADIE DE HIRSCHSPRUNG

PAR

Pierre DUVAL,

Prosecteur à la Faculté.

La dilatation idiopathique du gros intestin est une affection que nos traités classiques français de pathologie n'étudient pas. Elle semble considérée comme une maladie si rare qu'elle ne mérite d'être connue que comme une simple curiosité scientifique.

Elle est pourtant, à l'étranger, l'objet de travaux nombreux, surtout en Amérique et en Angleterre; l'Allemagne lui réserve le nom de « Maladie de Hirschsprung ». En France, de très rares observations isolées ont été publiées; M. Marfan, seul, dans son article CONSTIPATION, du *Traité des maladies de l'Enfance*, et dans des articles antérieurs, lui réserve une mention.

Il nous a paru intéressant de donner une description complète de cette affection. Elle intéresse la première enfance avec prédilection, mais porte ses conséquences jusqu'à l'âge adulte, et même jusqu'à la vieillesse. Elle est actuellement, à l'étranger, l'objet d'un traitement chirurgical radical. La dilatation, dite idiopathique, du gros intestin mérite à tous égards une place dans la nosographie des côlons. Nous avons pu en réunir 48 observations rapportées ci-dessous.

SYNONYMIE : *Dilatation idiopathique du gros intestin* (Américains et Anglais);

Dilatation congénitale et hypertrophie du gros intestin;

Mégacôlon congenito, *Ectocôlon* (MYA);

Maladie de Hirschsprung (Allemagne).

Il faut entendre sous ces dénominations toutes les dilatations du gros intestin qui ne sont pas consécutives à un obstacle anatomique au cours des matières.

Le terme idiopathique, employé par certains auteurs, signifie, comme tous du reste l'expliquent, sans cause connue. Dans ces lésions, il n'y a ni compression externe, ni rétrécissement, ni arrêt de développement, ni malformation stricturante de l'intestin; ce ne sont pas des rétro-dilatations. Ce sont purement des ectasies côliques définitives, sans cause connue.

Le terme congénital préjuge de la pathogénie de l'affection; nous envisagerons plus loin sa légitimité.

Historique.

L'historique de cette question semble débuter avec Banks et Favalli qui, en 1846, publièrent deux observations avec examen nécropsique.

Porro, en 1871, rapporte un cas d'ectasie congénitale du côlon, mais compliqué d'imperforation anale et d'abouchement urinaire du rectum; cette observation ne rentre donc pas dans les ectasies dites idiopathiques. Peacock, en 1871, rapporte une longue observation; Chapmann (1878); et ces quatres premières relations sont intéressantes, parce qu'elles concernent des adultes.

Le premier cas relatif à un enfant est celui de Gee (1884), puis ceux de Bristowe (1885), Gaume (1886), Fütterer et Middeldorpf (1866), Cheadle (1886), Hughes (1887).

En 1888 paraît le premier mémoire de Hirschsprung, puis un second, en 1896. Cet auteur étudie six cas et donne une description de l'affection.

Comme le dit Concetti, la priorité n'est donc pas en faveur de Hirschsprung, mais le travail de cet auteur est la première étude importante du sujet, et justifierait que son nom fût donné à la maladie, bien que Bristowe, un an auparavant, ait rapporté trois cas personnels.

Puis les observations se succèdent, isolées, et les travaux importants sur la question sont ceux de Osler (1893), Mya, Genersich (1894), Treves (1898), Fitz (1899), Griffith (1899), Concetti (1899), Fenwick (1900).

En France, M. Marfan envisage incidemment la question dans son article Constipation, du *Traité des maladies de l'enfance* (1897), et dans d'autres articles.

Étiologie.

L'étiologie du mégacôlon est peu connue.

L'affection tout d'abord est relativement rare, puisque nous n'avons

pu en réunir que 48 observations. Fenwick n'avait pu en recueillir que 12, Concetti, 30.

Fenwick remarque que dans les registres du London Hospital, pendant soixante années (1840-1900), sur 30000 nécropsies, on ne trouve que 3 cas d'ectasies côliques.

Quelques facteurs étiologiques pourtant peuvent être relevés.

L'affection est inégalement répartie sur les deux sexes. Nous trouvons 45 cas : 36 chez l'homme, 9 chez la femme. C'est à peu près la même proportion que donne Fenwick sur 16 cas : 13 hommes, 3 femmes.

L'âge a une grosse importance; la maladie est pour ainsi dire élective vis-à-vis de l'enfance. Sur 48 cas, nous en trouvons 4 où l'affection est congénitale, au sens propre du mot. Ammon a constaté une ectasie côlique chez un fœtus de sept mois, Fütterer, Hoobs et de Richemond, Mya ont rapporté des observations où la distension abdominale existait à la naissance; dans cinq autres cas, le méconium n'a été rendu que du troisième au cinquième jour. Mais les enfants n'avaient pas encore de distension abdominale.

Dans 39 cas, les débuts remontent à la première enfance, des premiers jours aux premiers mois.

Dans 5 cas seulement, le début a été tardif : quinze ans (Fitz), vingt-quatre ans (Woolmer), trente-deux ans (Woolmer), cinquante ans (Favalli), à l'âge adulte (Richardson).

Hirschsprung, dans son observation II, note qu'un des frères du malade souffre aussi de constipation et de distension abdominale; l'affection pourrait donc avoir un caractère familial.

Hors ces points, l'étiologie est négative; chez les malades, on ne note aucune malformation congénitale personnelle ou héréditaire. L'influence de l'alimentation sur la genèse de la maladie, sinon sur son évolution, semble nulle. Les malades étaient les uns allaités au sein, les autres artificiellement, les uns soumis très tôt à l'alimentation générale, les autres en temps normal ou même tardivement.

Comme le dit Griffith, « le terme idiopathique, appliqué à la distension des côlons, ne signifie que notre ignorance ».

Anatomie pathologique.

L'ectasie côlique est généralement extrême; les comparaisons suivantes se trouvent constamment dans les descriptions : « le côlon est gros comme un intestin de bœuf ou de cheval »; « l'anse dilatée figure assez bien une cuisse et une jambe fléchie » (Walker); « l'intestin est gros comme un estomac d'adulte » (Treves).

Comme dimensions précises, nous ne citerons que les chiffres suivants : Fenwick : côlon pelvien, 31 cm. 25 de circ. ; côlon transverse, 38 cm. 25 ; Hichens : côlon pelvien, 35 centimètres; Walker : côlon transverse, 57 cm. 5; Banks : côlon pelvien, 66 centimètres; Fütterer : côlon pelvien, 66 centimètres.

Il fallut 16 litres de liquide pour remplir l'ectasie diverticulaire

Fig. 1. — Cas de Fenwick. — Ectasie du côlon transverse et du côlon pelvien.

de Fütterer. Le côlon du malade de Formad contenait 47 livres de matières fécales.

On conçoit facilement que de tels « sacs intestinaux » remplissent toute la cavité abdominale, refoulent le reste de la masse intestinale, les diaphragmes et tous les organes thoraciques (fig. 1). Lorsque l'ectasie siège sur le côlon pelvien, elle a presque toujours la disposition suivante :

Elle forme deux « sacs intestinaux » verticaux parallèles. Le premier s'élève de la fosse iliaque gauche jusque sous le diaphragme, en passant devant l'estomac et le foie; le second redescend vers la fosse iliaque droite et le bassin. Une profonde incisure siège au point de réflexion. Dans le cas de Gaume, c'est entre le foie forte-

ment comprimé et déprimé et la cage thoracique que s'était insinuée l'anse dilatée.

Le siège de l'ectasie côlique est variable.

On peut ranger les lésions à ce sujet en trois classes :

1° Ectasie totale des côlons (rectum non compris).

2° Ectasie segmentaire.

3° Ectasie partielle, dite diverticulaire.

Sur 40 observations où les lésions sont décrites en détail, nous trouvons :

Ectasie totale : 13 cas, 32,5 p. 100.

Ectasie segmentaire : 27 cas, 67,5 p. 100, ainsi répartis :

Côlon pelvien seul	12 cas
— — et transverse	4 —
— — et descendant	3 —
— — transverse et ascendant	1 —
— — ascendant	1 —
— transverse et descendant	3 —
— — ascendant	2 —
— descendant isolé	1 —
	27 cas

Dans ces ectasies segmentaires, le côlon pelvien participe 21 fois; le côlon transverse, 10 fois; le côlon descendant, 6 fois.

Il faut remarquer que l'ectasie peut avoir lieu en deux segments du côlon séparés par une portion saine (2 cas, côlons pelvien et ascendant; 4 cas, côlons pelvien et transverse).

La lésion siège avec prédilection sur le côlon pelvien seul, 12 fois, 43,4 p. 100; associé à un autre segment, 9 fois, 33,3 p. 100.

Et dans les ectasies totales, sur 13 cas, nous trouvons 8 fois le maximum de dilatation au niveau du côlon pelvien.

L'intestin grêle n'a participé à la dilatation côlique que dans 2 cas (Hadden, les 61 derniers centimètres de l'iléon sont très dilatés. Concetti, la terminaison seulement de l'iléon).

Ectasie partielle, dite diverticulaire : 2 cas seulement (Berti 2°, Fütterer et Middeldorpf).

L'état du rectum n'est pas noté, dans la majorité des observations, au point de vue anatomique. Dans toutes, au contraire, la clinique note que sa perméabilité est parfaite, qu'il ne présente aucun obstacle, que la sonde introduite par l'anus pénètre très facilement jusqu'à des hauteurs variables, 15 à 25 centimètres.

Il est tantôt rempli de matières fécales, dures, conglomérées, tantôt vide de fèces, mais rempli de gaz : rectum en ballon de Treves. L'anus est très souvent contracturé, et la dilatation en est douloureuse.

Le rectum, dans 3 cas seulement, participe à la dilatation côlique (Ammon, II; Gee, I; Bristowe, III). Dans le cas de Treves, il est réduit, ainsi que le segment recto-sigmoïde, à l'état de tube étroit, cylindrique, de la grosseur de l'index, mais perméable. Treves considère cet état comme un rétrécissement congénital par arrêt de développement; il semble, au contraire, que ce soit une contraction permanente de ce segment intestinal.

De même, Fütterer note que le côlon iliaque est très rétréci : 2 centimètres de diamètre; sa musculature est contractée au point que ses trois bandes longitudinales se touchent et qu'elles ne laissent passer que le petit doigt, encore qu'avec peine.

Cette disposition n'est pas un rétrécissement par malformation congénitale; c'est bien au contraire la disposition normale du côlon descendant et iliaque toujours contracté, revenu sur lui-même, gros comme une bougie ordinaire (Quénu).

Dans les ectasies segmentaires, le reste des côlons est sain, de conformation normale. Le tube digestif de même, dans toute sa longueur. Il n'est pas noté chez les malades ou dans leur lignée familiale, de malformation congénitale quelconque.

Dans les ectasies segmentaires, le point où se termine le segment dilaté, et où le calibre normal se retrouve, est généralement peu net; l'intestin diminue progressivement de volume et reprend peu à peu ses dimensions normales; aussi le rectum est souvent en entonnoir (Fenwick).

Dans le cas de Treves, au contraire, la transition est brusque entre le côlon pelvien dilaté et le côlon présacré contracté. Le doigt introduit dans l'ectasie rendait compte que la muqueuse formait en ce point une sorte de valvule obturante qui devait compléter l'obstruction intestinale.

Dans le cas de Fütterer (ectasie diverticulaire), l'aspect de l'ectasie avec les deux segments intestinaux sus- et sous-jacents est celui d'un anévrisme sacciforme; le segment supérieur est accolé sur une certaine distance à la paroi de la poche, et les deux orifices de celle-ci sont peu éloignés l'un de l'autre.

La longueur de l'intestin dilaté est toujours bien plus considérable qu'à l'état normal. Or, cet allongement côlique segmentaire est dû à deux causes bien différentes.

Dans la très grande majorité des cas, il est fonction de la dilatation même du côlon et ne porte que sur le segment ectasié seul. Mais, dans 4 cas, nous avons relevé, outre un allongement du segment ectasié, des malformations anatomiques des segments adjacents du côlon.

Dans le cas de Fütterer, le côlon descendant a un méso de 8 centimètres.

Dans l'observation de Walker, les côlons ascendant et descendant non dilatés sont munis d'un méso long de 10 centimètres; ce sont des anomalies par arrêt de développement.

Dans le cas II de Berti, le côlon descendant depuis l'angle splénique ne s'est pas accolé à la paroi abdominale postérieure, a conservé son méso, et décrit une longue série de flexuosités sur une desquelles siège l'ectasie segmentaire; le côlon pelvien non dilaté est très long et très flexueux (voir fig. 7). Dans le cas I de Berti, l'anse pelvienne est très longue, très flexueuse et n'est que partiellement dilatée.

Ces trois cas concernent des malformations congénitales concomitantes, sur la signification desquelles nous aurons à revenir à l'étude de la pathogénie.

Le mésocôlon est presque toujours épaissi, infiltré; les appendices épiploïques sont très gros, les artères côliques très dilatées (Treves, Fütterer); les ganglions mésentériques sont souvent hypertrophiés (Walker, Fenwick).

L'état des parois du segment ectasié est toujours modifié, et le fait dominant est leur hypertrophie considérable. Dilatation et hypertrophie sont toujours parallèles, au point que presque tous les auteurs anglais et américains nomment l'affection : « Dilatation and hypertrophy of the large bowel »[1]. Toutes les observations notent cette hypertrophie; Concetti et Mya donnent les chiffres suivants :

	MYA	CONCETTI
Muqueuse	0,055 mm.	0,513 mm.
Muscularis mucosæ	0,220 —	0,105 —
Sous-muqueuse	0,550 —	1,398 —
Musculaire circulaire	0,330 —	0,447 —
Musculaire longitudinale	0,035 —	»
Séreuse	1,505 —	0,057 —
	2,695 mm.	2,521 mm.

Or, l'épaisseur normale du gros intestin est, d'après Mya, 1,5 millimètres à deux ans, et, d'après Beaunis et Bouchard, 1,5 millimètres à l'âge adulte. C'est donc une épaisseur plus que double de l'état normal. Elle est surtout répartie sur la sous-muqueuse et la musculaire.

Même dans la couche musculaire, faut-il distinguer les faisceaux

1. Parfois l'hypertrophie s'étend à quelque distance sur les segments intestinaux non dilatés (Walker).

circulaires et les fibres longitudinales. Les premiers sont toujours très hypertrophiés; les seconds (Berti, Mya, Concetti) ont presque leur volume normal.

La séreuse, dans les cas de Mya et de Fütterer, avait une épaisseur considérable; ce sont les seules observations qui notent cette grande altération du péritoine; dans toutes les autres, la séreuse est normale ou rarement quelque peu épaissie.

La muqueuse est toujours profondément altérée.

Macroscopiquement, les plis en sont effacés; elle est rouge, vascularisée, pigmentée, fréquemment ulcérée.

L'ulcération complique souvent l'ectasie côlique, et la rétention fécale en est la cause directe.

Sur 34 observations où l'état de la muqueuse est noté, nous trouvons 11 fois (1/3 des cas) des ulcérations.

Elles sont toujours nombreuses, de forme irrégulière; dans le cas de Fenwick, la muqueuse du côlon descendant « semble rongée aux vers »; entre les ulcères, le tissu muqueux semble sain (Concetti).

Ces ulcérations sont muqueuses, parfois elles attaquent la tunique musculaire (Fenwick) et peuvent même devenir perforantes (Fenwick, Concetti). Dans le premier de ces deux cas, il s'ensuivit seulement une péritonite adhésive de réaction locale.

L'observation de Gaume est la seule où une inflammation chronique diffuse avait tellement modifié les couches de la paroi côlique que leur distinction était devenue impossible.

Les lésions histologiques sont les mêmes dans toutes les observations (Mya, Concetti, Fütterer, Walker, Fenwick). L'examen de Concetti est le plus complet; nous le rapportons ici.

Dans les côlons ascendant, transverse et descendant (1re moitié), la muqueuse n'est en aucun point normale; pas de traces d'épithélium, ni de conduits glandulaires; amas de leucocytes. Par places, la muqueuse forme un détritus amassé où il n'y a plus aucune trace d'organisation; à de nombreuses places, la muscularis mucosæ est à nu; aux points ulcérés, les couches moyennes disparaissent. En certains points, où les couches basales de la muqueuse persistent, on voit des capillaires gonflés de sang qui la pénètrent plus ou moins. L'épaisseur de la muqueuse conservée est de 0,513 mm.; 0,291 mm. en coupe.

La muscularis mucosæ est hypertrophiée; elle est traversée, par places, de faisceaux conjonctifs, de vaisseaux sanguins, de leucocytes ou de lymphocytes, à côté de nombreux globules blancs.

Épaisseur : 0,024-0,105 mm. Coupe 0,069.

Le tissu conjonctif de la sous-muqueuse ne montre pas la même épais-

seur dans les différents segments. Par places, 0,708, 0,960 mm., avec des faisceaux conjonctifs épais, des lymphocytes, des vaisseaux dont les parois sont infiltrées et épaissies.

En d'autres points, cette couche occupe le tiers de l'épaisseur totale (1,104-1,398 mm.), avec des vaisseaux sanguins nombreux, à parois épaissies; quelques-uns sont remplis de sang et contiennent des globules bien conservés, d'autres sont thrombosés de longue date et complètement oblitérés. Autour des vaisseaux, des amas de cellules lymphatiques.

Fig. 2. — Coupe du côlon ectasié (d'après CONCETTI).

Dans les points ulcérés, cette couche est nécrosée ou complètement détruite.

La couche musculaire transverse est très épaissie; sur quelques préparations, les faisceaux sont longitudinaux, sur d'autres, circulaires; ils sont séparés par des travées conjonctives qui font suite aux vaisseaux de la sous-muqueuse. Les fibres musculaires sont bien conservées, leurs noyaux sont nets; de nombreuses fibres sont plus épaisses que normalement.

Entre les fibres aussi, une infiltration leucocytaire nette, plus prononcée encore dans les travées conjonctives et aux limites de la sous-muqueuse et

de la musculaire; par places, des vaisseaux nombreux, remplis de globules bien conservés.

Aux points ulcérés profondément, la musculaire est profondément altérée par la nécrose. A la limite de la nécrose, des groupes de leucocytes.

La musculaire longitudinale est un peu plus épaisse que normalement. Mais elle n'atteint pas l'épaisseur de la couche circulaire, 0,024-0,447. L'infiltration leucocytaire et le développement vasculaire sont très limités; de même pour le tissu conjonctif. La couche longitudinale est répartie également sur toute la longueur des côlons. La séreuse ne prend que peu part à l'hypertrophie générale : 0,050-0,157; elle montre de rares vaisseaux sanguins et des leucocytes.

L'épaisseur totale de l'intestin mesure 2,903 mm.; elle est le double de l'épaisseur normale du côlon chez un adulte (1,5 mm., Beaunis et Bouchard) et environ le triple de celle d'un enfant de cet âge (1,2 mm., Mya) [1].

En résumé : hypertrophie totale de la paroi intestinale dans toutes ses couches; modification profonde ou disparition totale de l'épithélium; infiltration diffuse inflammatoire de la sous-muqueuse et de la couche musculaire; hypertrophie musculaire considérable, portant surtout sur les fibres circulaires; artérite chronique.

Pathogénie.

La pathogénie du mégacôlon a donné lieu à quelques théories diverses, et l'accord n'est pas fait, à ce point de vue, sur cette question encore neuve. Les opinions émises sont les suivantes.

Hirschsprung admet une anomalie segmentaire de développement, qui produit l'ectasie côlique, et la compare à celle qui crée la mégalogastrie. La dilatation excessive de l'intestin entrave la circulation des matières : d'où stase fécale. Quant à l'hypertrophie de la couche musculaire, Hirschsprung ne l'interprète pas.

Fenwick, à l'inverse de Hirschsprung, considère l'hypertrophie des parois côliques comme le fait fondamental, et la dilatation comme secondaire et variable. Refusant d'admettre, comme non prouvée par la clinique ou l'anatomie pathologique, la dilatation congénitale, il conclut que l'ectasie côlique est toujours consécutive à une occlusion mécanique quelconque. Il en reconnaît trois variétés : 1° une torsion ou coudure du côlon pelvien ou du rectum; 2° un rétrécissement congénital du gros intestin; 3° une contraction spasmodique permanente de l'extrémité inférieure du côlon; et la contracture du sphincter externe de l'anus lui semble la cause la plus fréquente.

Griffith considère plusieurs variétés de dilatation côlique. La plus

1. Fütterer, dans son cas, note que l'épithélium de la muqueuse est cubique.

fréquente, qui survient à l'âge adulte, est due à la seule constipation habituelle; puis vient la dilatation paralytique de l'intestin, due à la côlite aiguë; puis les ectasies secondaires, les rétrodilatations au-dessus de rétrécissements congénitaux; enfin, une dernière variété est celle qui est due à « une tendance innée à la dilatation sans cause organique connue ». Pour cette dernière, il se demande si la grande longueur du côlon pelvien, chez l'enfant, ne prédispose pas à sa dilatation; il ne se prononce pas sur l'origine primitive ou secondaire de l'hypertrophie musculaire.

Treves rejette formellement le terme idiopathique appliqué à la maladie. Après avoir passé en revue les dilatations passagères de l'intestin, dues à des troubles vasculaires ou nerveux, il écrit que « la majorité des cas de dilatation idiopathique chez des gens âgés sont de simples dilatations au-dessus d'obstructions mécaniques incomplètes ».

« Je vais jusqu'à affirmer, dit-il encore, que tous les cas sont dus à des malformations congénitales de l'intestin, qu'il y a obstruction réelle, et que la dilatation n'est pas idiopathique. L'hypertrophie des parois côliques fait penser que l'obstacle peut être forcé; elle est inexplicable dans la conception de l'idiopathie. »

Fitz distingue deux variétés. La première, due à une malformation congénitale stricturante, n'est qu'une rétrodilatation. L'autre, qui n'apparaît qu'après la naissance, doit être dite idiopathique; la cause première en est la stase fécale qui crée secondairement et la dilatation, et l'hypertrophie pariétale.

Mya pense que l'ectasie côlique est une malformation embryonnaire. Il admet comme lésions premières une dilatation de l'intestin, mais aussi une hyperplasie conjonctive qui augmente l'épaisseur de la paroi. Secondairement se développent l'hypertrophie musculaire et une côlite interstitielle diffuse, fonction de la stase fécale. Il insiste sur les lésions secondaires d'artérite oblitérante.

Genersich écarte tout d'abord l'idée de maladies intra-utérines du côlon, et admet une anomalie de développement du gros intestin.

L'ectasie constitue elle-même cette malformation, et il la compare aux diverticules œsophagiens que Ziemssen a décrits et qui sont des malformations congénitales. Genersich cherche à expliquer la genèse de cette anomalie. Il fait remarquer que la délimitation entre l'intestin grêle et le gros intestin se fait au deuxième mois de la vie embryonnaire. A partir de ce moment, le gros intestin croît bien plus vite que le grêle, et au troisième mois, tous ses segments sont bien conformés, recouvrant le duodénum.

Ce développement du gros intestin, poussé plus loin que les limites

normales, ne constitue-t-il pas l'ectasie congénitale? Il trouve logique de se le demander.

L'hypertrophie musculaire côlique serait, de ce fait, primitive, mais l'auteur fait remarquer que la dilatation compromet la motilité et la puissance de contraction intestinales. La stase fécale s'ensuit, provoquant à son tour une augmentation compensatrice de l'hypertrophie musculaire.

Marfan écrit : « Rien ne prouve que la dilatation soit une modification primitive. Elle n'a jamais été rencontrée chez un enfant venant de naître. Jusqu'à plus ample information, nous devons la considérer comme une modification consécutive à la constipation congénitale, affection qui est essentiellement liée à la multiplicité et à l'exagération des inflexions de l'S iliaque. La stase des matières fécales dans le côlon suffit à expliquer toute la série des faits qu'on a observés dans le mégacôlon; la dilatation, en particulier, est probablement due à la distension par les gaz de putréfaction. L'hypertrophie des parois est analogue à celle qui se produit dans la vessie lorsqu'il existe un obstacle au cours de l'urine; elle est due en partie aussi à la côlite chronique. ».

Concetti, poussant plus loin l'analyse des faits, distingue dans l'ectasie côlique deux variétés :

1° Agrandissement général du diamètre interne de l'intestin et hypertrophie des parois.

2° Ectasie simple, congénitale, d'un segment côlique avec dilatation et hypertrophie compensatrice du segment sus-jacent.

Il explique la première variété de la façon suivante : par un développement embryonnaire anormal, le côlon est énorme, le tissu conjonctif de sa paroi est très développé, les cellules en sont embryonnaires. Le tissu conjonctif paralyse l'action de la musculaire dont les éléments, bien qu'ils soient eux-mêmes en nombre inaccoutumé, sont annihilés. La prolifération conjonctive atteint aussi les artères et peut les oblitérer.

La côlite constante entraîne secondairement une prolifération inflammatoire diffuse, qui, avec l'hyperplasie conjonctive embryonnaire, conduit à la sclérose côlique.

La deuxième variété repose surtout sur son deuxième cas, où il constata une aplasie du segment inférieur de l'ectasie avec hypertrophie des portions sus-jacentes. Il admet que l'atonie du segment inférieur a entravé le circulation fécale, d'où dilatation et hypertrophie compensatrices du segment sus-jacent.

Telles sont les théories émises au sujet du mégacôlon.

Les points sur lesquels l'accord n'existe point sont les suivants :

La dilatation est-elle une ectasie simple, ou une rétrodilatation au-dessus d'un obstacle côlique ou rectal?

L'affection est-elle proprement congénitale?

L'hypertrophie de la paroi est-elle primitive ou secondaire?

Treves, Fenwick, Griffith admettent, le premier pour tous les cas, les seconds pour certains seulement, l'obstacle mécanique originel. Treves s'appuie en particulier sur les cas de Dodd et Atkin où, chez deux enfants qui vécurent douze semaines l'un et deux jours l'autre, les auteurs trouvèrent des rétrécissements congénitaux des côlons ascendant et transverse et du rectum.

Dans son cas personnel, Treves trouve, de plus, le rectum et le côlon pelvien gros comme un index sur une longueur de 8 à 9 pouces. Il généralise ces données anatomiques et conclut que, chez l'adulte aussi bien que chez l'enfant, l'ectasie côlique est toujours secondaire à un obstacle intestinal.

On peut, à cette théorie, objecter tout d'abord que les rétrécissements congénitaux du gros intestin sont très rares, et que surtout ils ne sont pas compatibles avec la vie. Les cas de Dodd et Atkin invoqués en sont eux-mêmes des preuves. Puis, le cas de Treves lui-même n'est pas un exemple indiscutable de rétrécissement côlo-rectal. Treves a pu facilement introduire une sonde rectale jusque dans l'ectasie, et franchir ainsi facilement la zone rétrécie.

N'était-ce pas plutôt une simple contraction permanente de l'intestin, comme cela se produit normalement sur certains segments du côlon (Quénu)?

Enfin, la très grande majorité des relations autopsiques témoigne que nulle part sur le gros intestin il n'y a d'obstacle à la circulation des matières, et tous les auteurs sont unanimes à ne comprendre sous le titre de dilatation idiopathique que les cas où il n'y a pas d'obstacle mécanique à l'évacuation intestinale. Il n'y a donc pas lieu, croyons-nous, d'accepter la théorie de la rétrodilatation au-dessus d'un obstacle congénital à la circulation intestinale.

Quant à la contracture du sphincter externe de l'anus qu'invoque Fenwick, elle est certes la cause fréquente de la constipation infantile, mais nous avons peine à croire qu'elle puisse créer l'ectasie côlique hypertrophique.

Que si nous sommes conduits à nier l'existence d'un obstacle mécanique originel à la circulation intestinale, nous ne pouvons affirmer que, du fait même de la dilatation et des coudures qui en résultent, il ne soit pas créé des entraves à l'évacuation fécale; mais, nous insistons, elles ne seraient que consécutives à l'ectasie côlique.

Fütterer, dans son cas, a constaté que l'écoulement des liquides hors le sac côlique s'arrêtait en certaines positions. Aussi bien Quénu a-t-il démontré que les dilatations côliques avec leurs coudures secondaires n'influent pas sur la circulation intestinale, et que l'obstruction, dans ces cas, relève directement de la paralysie intestinale.

Le second point discuté est l'origine congénitale ou acquise de l'affection. Il va sans dire que par congénitale il convient d'entendre ce qui existe à la naissance effectivement, ou virtuellement en une malformation constituée.

Marfan se refuse, ainsi que Fenwick, à admettre la dilatation congénitale; pour ces auteurs, elle est toujours secondaire, pour Marfan, à une exagération simple de longueur du côlon pelvien, pour Fenwick, à un obstacle mécanique.

Nous ne pouvons que répondre par les quatre observations rapportées à l'anatomie pathologique, où la dilatation côlique fut congénitale au sens propre du mot.

Ammon a observé la dilatation à l'autopsie d'un fœtus de sept mois. Hobbes rapporte le cas d'un enfant dont l'abdomen fort distendu fut une gêne pour l'accouchement; Fütterer et Mya, chacun un cas où l'abdomen était déjà distendu à la naissance.

Aussi devons-nous, avec la majorité des auteurs, admettre que la dilatation est congénitale ou fonction plus ou moins tardive d'une malformation congénitale (Hirschsprung, Mya, Concetti, etc.).

Quelle est maintenant cette malformation congénitale?

Griffith et Marfan admettent que l'ectasie côlique est une disposition secondaire acquise par suite d'une malformation initiale : la très grande longueur du côlon pelvien. Cette affection, en elle-même, comme Jacobi, Marfan, l'ont montré, est essentiellement constipante, et la rétention fécale qu'elle provoque entraîne la dilatation secondaire.

Cette théorie *a priori* est séduisante et rationnelle.

Elle nous semble pourtant passible de certaines objections. Tout d'abord, les faits d'ectasie proprement congénitale plaident contre elle; on ne saurait admettre que l'accumulation du méconium, même en très grande quantité, pendant la vie intra-uterine, puisse causer l'ectasie côlique. Puis, si cette théorie est applicable aux ectasies localisées au côlon pelvien, elle ne peut l'être aux dilatations isolées des autres portions, cæcum, ascendant, transverse, descendant; et nous avons vu que ces dernières sont fréquentes.

Mais nous aurons à revenir sur les rapports généraux qu'ont entre elles ces deux malformations du côlon, longueur anormale et ectasie.

Le dernier point à examiner est l'origine de l'hypertrophie côlique pariétale. L'augmentation de l'épaisseur des parois côliques est-elle primitive ou secondaire? A vrai dire, pour répondre exactement, il faudrait que nous ayons l'examen histologique d'une dilatation fœtale; et le cas d'Ammon ne le comporte pas.

Concetti, nous l'avons vu, admet un développement embryonnaire anormal du tissu conjonctif de la sous-muqueuse, qui paralyse les fibres musculaires et crée l'hypertrophie côlique. Billard, en 1829, a rapporté, chez un enfant de six jours, un cas de sclérose côlique congénitale, avec hypertrophie des parois de l'intestin. Peut-être sont-ce là les lésions de début, une malformation élective du tissu conjonctif avec hypertrophie; mais ce n'est qu'une hypothèse.

Aussi bien faut-il tenir compte, comme Mya le fait remarquer, qu'il s'adjoint toujours et très rapidement un processus de côlite interstitielle chronique, avec poussées aiguës passagères; et l'infiltration inflammatoire des couches intestinales s'ajoutant aux lésions congénitales, augmente encore leur hypertrophie générale.

L'hypertrophie des parois côliques devrait donc être considérée comme mixte, primitive, peut-être originelle, congénitale, secondaire, inflammatoire.

Quant à l'hypertrophie de la couche musculaire, qui porte surtout, nous l'avons vu, sur la couche circulaire, et peu sur les fibres longitudinales, la solution du problème est plus simple. Concetti admet une hypertrophie congénitale du tissu musculaire, et le fait n'est pas impossible. Mais tous les auteurs sont d'accord pour considérer l'hypertrophie musculaire comme compensatrice, secondaire.

L'intestin, du fait de sa dilatation et de sa sclérose congénitale, a une contractilité compromise; l'élément musculaire s'hypertrophie pour parvenir à réaliser l'évacuation intestinale. Le fait n'a rien que de général, et de nombreux auteurs, Mya, Marfan, ont comparé l'hypertrophie musculaire, dans l'ectasie côlique, à l'hypertrophie vésicale dans l'hypertrophie de la prostate. C'est une loi générale que devant un obstacle à son évacuation, un organe musculaire hypertrophie, pour le vaincre, ses éléments contractiles.

Aussi bien, dans ce développement musculaire du côlon, retrouvons-nous toutes les phases de l'hypertrophie vésicale dans le prostatisme. L'hypertrophie est tout d'abord suffisante, et les évacuations fécales se font suffisamment, quoique irrégulièrement.

Puis survient de temps à autre que le muscle côlique, comme le muscle vésical, est forcé, entre en « asystolie » aiguë; c'est la crise passagère de rétention, d'obstruction intestinale, et ces crises peu-

vent se répéter progressivement. Le dernier terme enfin, c'est l'insuffisance absolue de la musculature côlique, forcée et annihilée par la sclérose, et, de même que chez les vieux prostatiques infectés, la sclérose vésicale conduit à la rétention chronique avec distension (Guyon), de même, dans les ectasies côliques anciennes, la rétention fécale permanente avec grande distension est réalisée par la sclérose côlique secondaire. L'observation de Gaume en est un exemple typique.

Ces points particuliers discutés, il nous est peut-être possible de jeter une vue d'ensemble sur la pathogénie de l'ectasie côlique.

Le mégacôlon est une affection qui relève d'une malformation congénitale du gros intestin.

Cette malformation consiste vraisemblablement en une hyperplasie du tissu conjonctif de la paroi côlique, entraînant secondairement une dilatation de l'intestin.

Cette ectasie côlique peut être congénitale au sens propre du mot, c'est-à-dire exister à la naissance; elle peut encore se développer pendant la vie extra-utérine, soit dans les premiers mois, soit dans les premières années, soit tardivement, mais elle doit encore être considérée comme congénitale, c'est-à-dire relevant d'une malformation embryonnaire.

Secondairement, il se développe, d'une part, une hypertrophie musculaire compensatrice, d'autre part, une côlite interstitielle, fonction de la stase fécale, qui, concurremment à l'hyperplasie conjonctive embryonnaire, aboutit à la sclérose du côlon ectasié, à sa distension définitive.

Que si, maintenant, nous recherchons les causes directes de cette malformation côlique, nous sommes obligés d'avouer, là comme pour toutes les malformations congénitales, notre ignorance presque absolue.

Il n'est pas sans intérêt pourtant de remarquer que le gros intestin, plus que tout autre organe, et surtout plus que toute autre portion du tube digestif, est prédisposé pour ainsi dire à ce genre d'affection.

Le côlon, en général, a une morphogénèse à peine terminée, et son segment pelvien n'a pas encore acquis sa forme définitive.

Les portions dont l'évolution peut être considérée comme terminée, c'est-à-dire les segments fixes et le côlon transverse, présentent très fréquemment des anomalies réversives, telles que des situations rétrogrades (cæcum), une persistance de méso (côlon ascendant, descendant et iliaque). Quant au côlon pelvien, nous avons ailleurs tenté de prouver que toutes ses variations de forme,

de longueur, de situation, ne sont que des étapes transitoires d'une évolution progressive vers la disposition définitive : côlon pelvien court, accolé dans la moitié gauche du bassin.

Le côlon, en général, et surtout son segment pelvien, est en pleine évolution morphogénétique, achevée pour certains segments, inachevée pour d'autres; il présente de fréquentes anomalies réversives; il n'est pas étonnant qu'il soit le siège d'anomalies par malformations vraies, et l'ectasie côlique doit être considérée comme une malformation embryonnaire, qui peut frapper tous les segments du gros intestin, mais avec prédilection celui dont l'évolution anatomique est inachevée, le côlon pelvien.

Au point de vue pathologique, l'ectasie côlique (ecta-côlon) doit être rangée dans la série des malformations du gros intestin et prendre place immédiatement à côté de celles qui se traduisent cliniquement par la constipation infantile et sur lesquelles Jacobi, de New-York, a eu le mérite d'appeler l'attention : trop grande longueur (macrocôlie), trop grand calibre (mégalocôlon), positions vicieuses anormales du côlon pelvien (côlon omega, et autres variétés).

Elles peuvent du reste coexister, comme dans les deux cas de Berti.

Ce ne sont pas des lésions identiques, mais simplement de même ordre.

(A suivre.)

DÉFORMATIONS CONGÉNITALES

DES QUATRE MEMBRES

LÉSIONS SYMÉTRIQUES DES MAINS ET DES PIEDS

Par le Dr Nicanor MAGNANINI,

Chirurgien de la Société protectrice de l'enfance de Buenos Aires.

Malgré le nombre déjà grand de cas de déformation des membres supérieurs et inférieurs qu'enregistrent les annales médicales, j'ai pu me convaincre, en parcourant les statistiques, que l'observation que je vais rapporter est particulièrement rare, à cause de la symétrie et de la perfection des lésions. Je n'ai trouvé dans aucun ouvrage la description d'un cas analogue.

Je regrette que les photographies ne soient pas plus complètes, mais nous savons tous combien il est difficile d'obtenir de bons négatifs avec les petits malades.

Werner-Kümmel, en s'occupant de ce genre de déformations, s'exprime à peu près dans ces termes, que je reproduis pour donner plus de valeur à mon affirmation.

« Je vais décrire, sous le nom de *main divisée* ou *pied divisé*, la déformation caractérisée par l'absence du médius de la main ou du troisième orteil du pied avec leur métacarpien ou métatarsien correspondant.

« La main ou le pied dans cet état prennent généralement un aspect particulier : ils sont divisés en deux parties inégales, qui sont mobiles et peuvent se séparer ou s'ouvrir sans aucune difficulté.

« La déformation se présente fréquemment aux quatre extrémités à la fois; souvent elle n'en atteint que deux; quelquefois elle est symétrique et d'autres fois franchement héréditaire. »

Après d'autres considérations qu'il me paraît inutile de reproduire, Kümmel cite un cas, le numéro 14, dans lequel il manquait le médius avec son métacarpien correspondant, le quatrième et le cinquième métacarpien étant soudés, et il ajoute que le seul cas

sans soudure est celui de Otto, les autres présentant tous cette combinaison.

Pour cet auteur, l'unique cas typique de déformation est celui de Otto, qui ne présentait aucune anomalie en dehors de l'absence du médius avec son métacarpien, et le cas le plus compliqué est celui de Schäfer, où l'on remarquait une grande quantité de défauts de formation et d'anomalies dues à des processus de soudure.

Au point de vue étiologique, Kümmel donne la théorie suivante : une cause mécanique, qui pourrait être quelque adhérence aux membranes fœtales pendant la vie intra-utérine, empêche le développement d'un doigt, ou bien produit la séparation de la main en deux parties égales ou inégales. Dans ce cas, ce serait le médius.

D'autre part, le refoulement des autres doigts, les uns vers le côté radial, les autres vers le côté cubital, donnerait lieu à la formation de syndactylies. Kirmisson n'accepte pas cette théorie ; pour lui, ceci est dû uniquement à un arrêt dans le développement ou la croissance.

Klaussner rapporte quatre cas, tandis que Werner-Kümmel en cite soixante-quatre, sur lesquels vingt-deux présentaient des déformations aux mains et quarante-quatre aux pieds.

Il faut ajouter à ceux-là les cas de Fronhöfer, Riedinger et C. Mayer, de Francfort.

Ce dernier, dans une communication, se déclare partisan résolu de l'hérédité de cette affection, et il appuie sa théorie sur ce fait qu'une famille a vu, pendant quatre générations, ses membres fréquemment atteints de cette déformation. Sur vingt-six individus, treize ont les mains dans cet état et treize les pieds. Un seul des membres de cette famille avait de la syndactylie; tous les autres présentaient des déformations.

Mayer croit que les hommes transmettent plus facilement cette déformation; c'est du moins ce qu'il a constaté dans la famille qu'il a observée.

Sur l'origine de l'affection, Klaussner pense comme Werner-Kümmel. Breschet, d'après Dechambre, voit de la même manière.

Dans l'ouvrage de Duplay et Reclus, Kirmisson cite seulement une observation de Nicaise, qui est la même, je suppose, que celle décrite par Dechambre dans son encyclopédie.

Nicaise observa les mains d'un homme, mort à quarante-cinq ans, qui était atteint de son vivant d'une déformation des deux mains. A la main droite, le troisième métacarpien était plus court que le second. La première phalange du médius était couchée transversalement sur le troisième et le quatrième métacarpien et s'articulait avec les extrémités de ces os qui étaient très séparés l'un

de l'autre à leur extrémité inférieure. A la main gauche, il manquait le médius. L'annulaire, assez volumineux, était soutenu par le troisième et le quatrième métacarpien, lesquels, moins gros qu'à l'état normal, se touchaient par leurs extrémités inférieures.

M. Fort, dans sa thèse, expose trente-deux cas d'ectrodactylie, dont vingt avec déformation des deux mains, huit avec déformation de la main gauche et quatre avec déformation de la main droite.

E. Albert se borne à donner la définition de l'*ectrodactyle* et cite une observation, une seule, appartenant à Geoffroy Saint-Hilaire, et qui ne ressemble guère à la mienne.

Observation I. — Román Diaz, né le 26 août 1901, argentin, enfant bien constitué, bon pannicule adipeux, n'ayant souffert d'aucune affection, sauf d'un eczéma généralisé, dont il n'est pas encore complètement rétabli. Cet eczéma apparaît quelques jours après la naissance et envahit rapidement tout le corps.

Les antécédents héréditaires que je puis recueillir sont les suivants : Il est issu de germains. La mère déclare que ses parents étaient sains et robustes, qu'elle a six frères, tous bien constitués et n'ayant souffert d'aucune maladie digne de mention. Elle, la mère, était simplement frêle étant jeune, mais elle a grossi et s'est fortifiée après son mariage. Elle a eu quatre grossesses : la première est normale, comme aussi l'accouchement, mais il n'en est pas de même de la seconde, qui aboutit à un avortement, sans que rien, dit-elle, justifiât cet accident.

La troisième grossesse, régulière comme la première, finit par un accouchement normal. La quatrième, normale également, donne lieu à un accouchement avec hémorragie abondante. On n'a cependant pas recours au médecin. C'est de cet accouchement que naît Román.

Le père de ce dernier est un homme débile, avec propension à tomber malade. Il a souffert, dès sa première jeunesse, d'une affection à la hanche, où il a une fistule. On me dit que la claudication se note très peu.

Il est atteint, depuis quatre ans, d'une éruption qui lui cause beaucoup de démangeaisons. Ses père et mère, de même que ses frères, étaient sains.

On ne trouve, dans les antécédents héréditaires de l'enfant, aucun indice certain de maladies constitutionnelles ou héréditaires; il n'y a ni névrose, ni tuberculose, ni alcoolisme.

On pourrait peut-être trouver des symptômes de syphilis héréditaire, mais je ne veux pas me risquer à tirer une pareille conclusion des renseignements obtenus, malgré les fortes douleurs de tête de la mère avant l'avortement et malgré la chute des cheveux à cette même époque, chute qui ne prit jamais du reste de proportions alarmantes.

On le voit, chez mon malade, il n'y a pas d'hérédité, comme en ont trouvé quelquefois Werner-Kümmel et C. Mayer (ce dernier tirant cette conséquence de l'observation faite par lui que, dans une famille, il y eut, pendant quatre générations, des individus atteints de cette déformation).

Je décrirai une seule main, les deux présentant, comme je l'ai déjà dit, une lésion symétrique et exactement semblable.

Fig. 1. — Mains du petit Román Diaz : la droite vue de dos; la gauche avec les doigts séparés pour rendre visible le sillon qui divise la main.

Il manque le médius et, à la place de son métacarpien correspondant, il y a une division allant jusqu'au carpe. Le pli interdigital, au lieu de se trouver à la hauteur de l'articulation métacarpo-phalangienne, se trouve alors au niveau de l'articulation carpo-métacarpienne. C'est là tout le

Fig. 2. — Les mains du petit Román Diaz dans leur position normale en forme de griffes.

défaut. Le reste du squelette osseux est normal, comme le démontre un examen prolongé et comme le confirme la radiographie. Les mouvements de la main se font parfaitement; l'enfant opère la flexion des doigts et

serre avec une force proportionnée à son âge. Il n'y a pas d'anomalie comme chez le malade de Schäfer.

La main a l'aspect d'une griffe. L'expression de *main en ciseaux* ne me paraît pas d'une application exacte dans ce cas particulier.

Il y a un peu de tendance à la flexion des doigts, bien que cela puisse pour ainsi dire paraître normal. L'index et l'annulaire forment, avec leurs portions de main correspondantes, un angle dont le sommet se trouve, comme je l'ai déjà dit, à la hauteur de l'articulation carpo-métacarpienne.

Fig. 3. — Radiographie de la main droite de Román Diaz.

L'absence de ligament entre l'annulaire et l'index augmente la divergence des deux parties de la main, radiale et cubitale. La concavité palmaire est légèrement exagérée, précisément, je pense, à cause de l'absence du médius.

Les deux portions de la main peuvent s'écarter davantage ou se rapprocher complètement, sans aucun effort et sans la moindre douleur.

A part cela, tout est normal et ni la peau, ni les ongles n'offrent rien de particulier.

Dans l'épreuve radiographique on voit les phalanges très séparées les unes des autres, de même que l'on remarque l'absence du carpe. C'est qu'à cet âge une grande quantité de cartilages ne font pas ombre.

L'enfant remue bien les mains; il cherche à saisir les objets qui appel-

lent son attention et il y réussit avec très peu de difficulté, non pas qu'il ne puisse effectuer les mouvements avec facilité, mais parce qu'il éprouve quelques inconvénients de la forme même de sa main.

La lésion des pieds diffère un peu de celle des mains; elle est la même pour les deux pieds.

Ces extrémités ont l'aspect de pinces de homard dont un côté est figuré par le gros orteil et l'autre par les quatrième et cinquième orteils. Le second et le troisième doigt manquent; à leur place est une cisure qui va

Fig. 4. — Pieds du petit R. Diaz.

jusqu'aux métatarsiens, c'est-à-dire plus haut que le pli interdigital normal. Le sillon des pieds n'est pas aussi profond que celui des mains. mais on le remarque tout autant parce qu'il manque deux doigts au lieu d'un. D'autre part, les tissus mous, et principalement la peau, ont emprisonné les extrémités des second et troisième métatarsiens avec le premier et le quatrième doigt. Les second et troisième métatarsiens ne manquent donc pas, ils sont simplement refoulés dans la forme que je viens d'indiquer. L'épreuve radiographique ci-dessous démontre clairement cette particularité.

Comme pour les mains, c'est là l'unique défaut; le reste du pied est parfaitement normal. Il y a tendance à la séparation, bien que les deux portions puissent être réunies sans aucun effort. Evidemment cette union

ne pourra jamais être aussi parfaite que dans les mains, puisque là elle ne rencontre aucun obstacle, tandis qu'ici elle est gênée par la présence de deux métatarsiens.

La déformation des pieds du jeune Román présente quelque ressemblance avec la déformation des mains du malade de Nicaise. Dans ce der-

Fig. 5. — Radiographie des pieds du petit Román Diaz.

nier cas, la première phalange du médius était couchée entre le troisième et le quatrième métacarpien.

On le voit, nous sommes en présence d'une déformation qui s'attaque aux quatre membres; les lésions sont respectivement symétriques pour les mains et pour les pieds, et la seule différence qu'il y ait entre les membres supérieurs et inférieurs, c'est que, dans les premiers, il manque seulement un doigt avec son métacarpien correspondant, tandis que dans les seconds, il manque deux doigts, mais leurs métatarsiens existent.

Opérations.

Je pensai, dès le premier moment, qu'un seul traitement s'imposait, traitement simple, sans aucun danger, et qui modifierait notablement les mains aussi bien que les pieds, mais surtout les premières, qui sont plus nécessaires et qui exigent une plus grande esthétique. Je proposai donc à la mère l'opération, à laquelle elle s'empressa de consentir.

Le 19 novembre 1901, après avoir chloroformé le petit malade et en prenant toutes les précautions aseptiques d'usage, j'opérai la main gauche seulement, le seul des quatre membres libre d'eczéma.

Comme j'avais pour but d'unir, par le moyen de la peau, les deux portions de la main, radiale et cubitale, je traçai deux lambeaux, comme pour une opération de syndactylie, l'un dorsal et l'autre palmaire.

Une première incision, faite dans la partie centrale de l'annulaire, au-dessous de l'articulation métacarpo-phalangienne et dans la région dorsale, suit transversalement l'axe du doigt et aboutit dans la région palmaire où elle tourne à angle droit pour se prolonger jusqu'en haut et, décrivant un arc de cercle, finir dans la région dorsale, sur le carpe, à l'endroit où devrait se trouver le métacarpien du médius, c'est-à-dire le troisième. Je dissèque et transforme en lambeau avec sommet supérieur.

De la même manière, je trace un autre lambeau aux frais du second métacarpien, mais en sens inverse. Je commence dans la région palmaire, au-dessous de l'articulation métacarpo-phalangienne et dans la partie centrale de l'index, je vais jusqu'au dos en un point opposé, et, courbant l'incision à angle droit, je remonte suivant une ligne en spirale jusqu'à la région palmaire, sur le carpe, à l'endroit opposé à celui où finit la première incision. Je dissèque et j'obtiens un autre lambeau triangulaire avec sommet supérieur.

Comme on peut facilement le supposer, en unissant les deux portions de la main, je me trouve avec un excès de peau, que je résèque pour maintenir le rapprochement entre l'annulaire et l'index et leurs métacarpiens correspondants. Je suture avec du crin de Florence, en ayant soin de disposer les lambeaux de telle sorte que les sutures de la paume et du dos ne correspondent pas entre elles.

Cette blessure se cicatrise par première intention.

Je ne peux pas pratiquer l'opération de l'autre main, ni celle des pieds, parce que l'eczéma ne cède pas au traitement.

Finalement, Román, débarrassé de sa maladie de peau, se trouve en état de supporter une nouvelle intervention à laquelle je procède le 3 mai 1902.

Je ne décrirai pas, pour ne pas me répéter, cette seconde opération, identique à la première.

Dans la même séance, j'opère également le pied droit par la méthode des lambeaux triangulaires avec sommet supérieur ou postérieur.

Depuis l'époque de la première intervention jusqu'à ce jour, plus de six mois se sont écoulés, et la cicatrice a déjà presque entièrement disparu, mais il me semble que la peau a cédé légèrement, car l'index et l'annulaire ne me paraissent pas aussi étroitement unis qu'au début.

Faudra-t-il procéder à une nouvelle intervention?

Le défaut principal, la division intermétacarpienne, est maintenant corrigé; l'inconvénient le plus important a donc cessé d'exister et il n'y a plus à craindre de voir ces mains s'ouvrir davantage, ce qui les eût rendues à peu près inutiles. Je crois que ce n'est plus aujourd'hui qu'une question d'esthétique et je crois aussi que l'on pourra très bien, plus tard, pratiquer

une nouvelle opération. Si je la faisais, je placerais un ou deux points de suture dans la partie interne, pour ne pas laisser à la peau seule le soin de maintenir unies les deux portions de la main.

Le jour même où je présentais mon petit malade à la Société médicale, le 18 mai 1902, mon éminent confrère et ami, le Dr Otto Wernicke, me parla d'un individu qu'il avait vu le matin à sa consultation d'Ophtalmologie de la Société de Bienfaisance et m'offrit fort aimablement de m'envoyer ce malade pour que je pusse joindre son observation à celle de Román Diaz.

C'est un cas d'ectrodactylie du médius dans les deux mains; le sujet a, de plus, une déformation du pied droit, une hernie inguinale et il est né avec une oblitération de l'anus. Il s'était présenté à la consultation du Dr Wernicke pour une conjonctivite granuleuse.

Cela seul démontre que cet individu est un véritable dégénéré; il s'exprime cependant assez bien, eu égard à son ignorance absolue (il ne sait ni lire, ni écrire) et au genre de vie qu'il a mené. Il possède une bonne mémoire, ce dont je profitai pour pratiquer des investigations sur ses antécédents héréditaires et individuels.

Il raconte que tous les membres de sa famille — il se rappelle depuis ses aïeux jusqu'à ses collatéraux à des degrés assez éloignés — ont joui d'une santé remarquable. Ils sont arrivés à un âge avancé et beaucoup sont morts par accident. Il n'y a pas de mariage entre consanguins. Lui seul est né avec des défauts sans nombre.

Comme on le verra par la description que l'on trouvera plus loin, le seul point de ressemblance entre cette observation et la précédente consiste dans l'absence des médius, mais ici il y a des métacarpiens rudimentaires (les troisièmes). Il manque la double lésion des pieds. Le facteur hérédité, dont D. Mayer se montre le partisan si acharné, n'apparaît pas davantage dans ce cas. Des syndactylies, nous en trouvons seulement dans le pied, mais il n'y a pas d'ectrodactylie, et, si l'on veut bien se rappeler que, suivant Werner-Kümmel, en pratiquant l'arrachement et l'amputation d'un doigt, — dans le cas du médius, par adhérences avec les enveloppes fœtales, — il s'opère un refoulement des deux paires de doigts restants, qui, par la même pression ou adossement continu, produit des syndactylies, on remarquera que c'est une autre particularité qui n'existe pas dans cette observation.

Obs. II. — Bantista Gambiaze, tel est son nom, est italien, âgé de quarante-cinq ans; il s'occupe d'un travail quelconque, pourvu que ce travail n'exige pas une grande fatigue de l'esprit.

Ses déformations sont les suivantes :

Mains. — *Gauche.* — Il manque le médius et, à la place de son métacarpien, il y a une division qui va jusqu'à l'articulation carpo-métacarpienne, séparant la main en deux parties égales qui forment un V renversé. La main a d'autres déformations.

L'index est court et terminé en pointe. Il est mal planté, avec une direction anormale. On dirait que le premier et le second métacarpien sont soudés par leur extrémité inférieure. En outre, l'index se dirige d'une façon très accentuée vers l'annulaire.

Dans l'encoche formée par l'absence du médius, on remarque deux tumeurs correspondantes, l'une au second et l'autre au quatrième métacarpien. La première est la plus grande, principalement dans sa partie inférieure où elle offre une consistance analogue à celle de la paume de la main. Un peu plus haut, on sent une résistance, dure et de nature osseuse. La seconde tumeur est également de nature osseuse.

Droite. — Il manque aussi le médius avec son métacarpien correspon-

Fig. 6. — Les mains de Bautista Gambiaze, vues de dos.

dant. L'aspect est le même que celui de la main gauche; il n'y a pas, par contre, les tumeurs ou saillies qui existent dans cette dernière et qui sont formées, à la place du troisième métacarpien, aux frais des second et quatrième de cet os. En opérant une pression, on sent cependant d'une façon très nette une petite formation osseuse dans le tiers moyen du quatrième métacarpien.

Malgré tous ces inconvénients, Gambiaze se sert parfaitement de ses mains; il est doué d'une force assez considérable, et si on lui avait appris à écrire, il aurait pu tenir la plume et la manier avec facilité. Ses mains, comme celles de Román, ressemblent à des griffes d'oiseau de proie et elles ont le même aspect répugnant.

Radiographies. — *Gauche.* — La radiographie nous montre très clairement le genre de lésions dont il s'agit. Le second métacarpien forme une concavité dirigée vers le premier, et la tête inférieure, qui doit s'articuler avec la phalange, est usée. La face, ou pour mieux dire le bord qui regarde le troisième métacarpien, est augmenté de volume depuis la moitié jusqu'à

l'épiphyse inférieure. Les phalanges qui composent l'index sont plus courtes qu'à l'état normal, et la première, qui a une bonne superficie articulaire, ne trouve pas, comme nous l'avons déjà dit, une surface équivalente sur son métacarpien correspondant. Le troisième métacarpien existe,

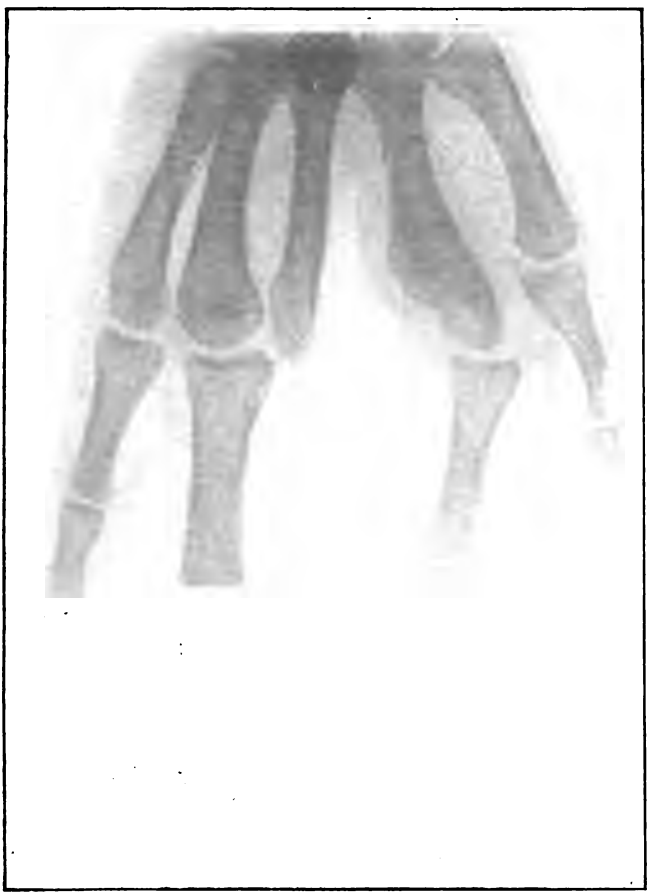

Fig. 7. — Radiographie de la main gauche de Bantista Gambiaze.

de longueur normale, mais pauvre en épaisseur. Il semble uni par l'épiphyse avec la tête inférieure du quatrième métacarpien notablement augmenté de volume, ce qui lui donne l'aspect d'une masse. Les phalanges de l'annulaire ont un développement exagéré.

Droite. — Lésions à peu près semblables à celles de la main gauche.

Le deuxième métacarpien est de longueur normale, épaissi, sans tête articulaire inférieure, et parait soudé par l'épiphyse avec le premier. Les

phalanges correspondantes sont plus courtes qu'à l'état normal et se dirigent vers l'annulaire.

Fig. 8. — Pied droit du sujet Bantista Gambiaze.

Le troisième métacarpien, complètement atrophié, se réduit à une épine qui finit à la hauteur du point de jonction du tiers moyen avec le tiers inférieur du quatrième métacarpien. Ce dernier, très développé, est soudé, dans presque toute son extension, avec le cinquième métacarpien. Comme dans la main gauche, les phalanges qui constituent l'annulaire sont très développées.

Pied droit. — L'aspect extérieur est le suivant : syndactylie du gros orteil avec le second, qui va jusqu'à la naissance des ongles, et du troisième avec le quatrième, mais moins accentuée. Les deuxième et troisième orteils sont plus courts qu'à l'état normal, principalement le troisième qui est rudimentaire.

La déviation en dehors du gros orteil, bien que très accentuée, est due, je crois, à l'usage de la chaussure. Le sujet ne ressent aucune gêne.

Pied gauche. — Normal.

Je dois ces épreuves radiographiques des deux observations à l'amabilité de mon éminent condisciple et ami, le Dr Mariana Alurralde.

Dans la dernière, c'est-à-dire celle de Gambiaze (fig. 7), on remarque une grande tache noire qui est due au numéro du châssis fait sur un disque de bronze.

J'aurais voulu pouvoir présenter cette épreuve en meilleur état, mais le sujet se refuse à prêter ses mains pour un nouvel examen.

TRAITEMENT CHIRURGICAL DES SALPINGITES

(ÉTUDE HISTORIQUE ET CLINIQUE)

PAR MM. LES DOCTEURS

ACQUAVIVA,
Ex-chef de clinique à l'École de Médecine de Marseille,
Chirurgien des Hôpitaux.

et

ROUX DE BRIGNOLES,
Professeur suppléant à l'École de Médecine de Marseille,
Chirurgien des Hôpitaux.

(*Suite et fin* [1].)

Drainage. — Dans tous les cas rendus suspects soit par l'existence d'une hémorragie, même légère, soit par la présence d'une simple goutte de pus, il est indispensable de recourir au drainage. On peut le faire par l'abdomen, par le vagin, ou simultanément par les deux voies. Son importance est telle que les partisans de l'emploi de la voie vaginale en ont fait un des principaux arguments en faveur de cette méthode; mais l'écoulement des liquides par le point déclive n'est pas un privilège de la voie vaginale; on peut l'obtenir tout aussi bien dans les opérations transpéritonéales ; et ici on dispose de deux voies : l'une abdominale; l'autre vaginale. Si on se trouve simplement en présence d'une extravasation de sang légère, on peut se contenter du drainage abdominal à la Mikulicz, avec ou sans drain. Dans les cas où le danger d'infection est plus grand, où l'on a, dans le cours de l'intervention, vu sourdre du pus, quelle qu'en soit la quantité, il faut redouter sa virulence et drainer le plus complètement possible ; c'est le but que remplit le drainage abdomino-vaginal, heureuse combinaison du drainage abdominal, dont nous venons de parler, et du drainage vaginal évacuant les liquides par le point déclive et que l'on pratique en effondrant le cul-de-sac pour permettre le passage du drain. Si nous avons parlé longuement des indications du drainage, c'est que nous croyons que l'on ne pourra jamais trop insister sur les dangers de ne pas le pratiquer à la plus

1. Voir les numéros de janvier et février 1903.

légère menace, c'est qu'on ne saura jamais se défier assez des surfaces ayant donné lieu à un suintement et de la goutte de pus dont la virulence nous est inconnue. Voici du reste un exemple personnel.

Obs. XXVI. — L., Joséphine, vingt-huit ans, tailleuse. Règles à dix ans et demi, régulières, longues et abondantes; à dix-huit ans et demi, avortement d'un mois; à vingt-trois ans et demi, accouchement à terme; à vingt-six ans, avortement de quatre mois et demi suivi de leucorrhée abondante. Entre à l'hôpital avec le diagnostic de salpingo-ovarite double. Laparotomie le 6 novembre 1901; à droite, trompe augmentée de volume, coudée en forme d'U dont les deux branches seraient accolées. Ovaire microkystique situé sous la masse de la trompe; un fil sur la trompe et son aileron, un autre sur le pédicule des vaisseaux utéro-ovariens. Surjet de la tranche péritonéale au catgut. En sectionnant la trompe, on voit sourdre une goutte de pus; le calice est plein de pus jaunâtre et épais. A gauche, trompe coudée aussi, dont l'extrémité libre atteint la face postérieure de l'utérus. Ovaire prolabé dans le Douglas, volumineux, polykystique. Même manœuvre que du côté droit; ligature des vaisseaux et surjet du péritoine; vomissements répétés. Le 10, l'état général devient grave; vomissements porracés. Injections sous-cutanées de sérum et de caféine.

Le 11, on ouvre le ventre : sérosité louche, abondante dans le petit bassin; lavage au sérum artificiel et sublimé à 1 pour 4000. Brassage des anses intestinales. Drains dans le petit bassin; injections sous-cutanées de sérum. Mort deux heures après.

L'hystérectomie abdominale eût mieux valu ici ; elle était indiquée par l'infection de l'appareil utéro-ovarien. L'absence de drainage que nous avons cru possible d'éviter parce que le pus avait été rapidement enlevé et ne nous avait paru avoir aucun contact avec la séreuse, a été la cause des phénomènes péritonéaux.

Péritonisation. — L'extirpation des annexes achevée, voici quel est l'aspect du petit bassin : au milieu, l'utérus avec la légère saillie des ligatures du pédicule interne; à côté de lui, la cavité laissée béante par l'extirpation des tumeurs contenues dans le ligament large. Rien ne sépare plus la masse intestinale du plan inférieur du pelvis et des faces latérales de l'utérus ; il y a là des surfaces dépouillées de séreuse, des ligatures avec leurs nœuds en saillie, tout ce qu'il faut enfin pour provoquer des adhérences multiples dont le résultat final sera la gêne des fonctions intestinales, pouvant aller jusqu'à l'occlusion. Contre ces inconvénients il existe un moyen d'action, imaginé par Amann (de Munich) et décrit par Quénu[1] sous le nom de péritonisation, qui consiste en l'affrontement des deux

1. Quénu et Judet, *Revue de Chirurgie*, février 1901.

feuillets du péritoine. Voici comment nous avons l'habitude de le pratiquer. Nous servant d'un fil passé tout près de la ligature du pédicule externe, nous exerçons sur lui une légère traction. Nous obtenons ainsi une tension des deux bords péritonéaux et, au moyen de quelques pinces de Kocher, nous rapprochons les surfaces de loin en loin ; un surjet au catgut selon le point spécial décrit par Reverdin, point qui est également le nôtre, termine rapidement l'affrontement de la séreuse en ayant soin d'enfouir toutes les ligatures. Ce surjet est arrêté par un point affrontant le péritoine au ras de l'utérus et traversant un peu du tissu utérin lui-même. On obtient ainsi l'occlusion de la séreuse, protection puissante contre les accidents ultérieurs.

Mais ceci n'est possible que quand le ligament large n'a pas été trop altéré dans sa substance propre ; si les tumeurs annexielles se sont développées tout à fait en arrière, il ne reste que la tranche antérieure, de sorte qu'après leur extirpation il n'y a plus d'affrontement, plus de suture possible des deux lèvres. Quelle conduite tenir alors ? Renoncer de propos délibéré aux précieux services de la péritonisation ? C'est une décision des moins prudentes et qui peut donner des regrets. Il faut en pareil cas s'inspirer des circonstances et s'ingénier à trouver ailleurs, si possible, les éléments qui manquent en l'espèce ; c'est la tranche postérieure qui fait défaut ; on pourra demander au péritoine de l'anse sigmoïde, ordinairement mobile, de la suppléer. D'autres débris péritonéaux peuvent être utilisés, et en dernier resssort, l'épiploon lui-même. On doit avant tout se souvenir que l'on ne saurait faire trop d'efforts pour obtenir la restauration d'une surface séreuse.

Les considérations précédentes s'appliquent aux cas de moyenne intensité, dans lesquels la salpingectomie est l'opération de choix ; mais, si nombreuses sont les variétés de lésions annexielles qu'il est de toute évidence qu'aucun procédé ne peut s'appliquer indistinctement à toutes. Lorsque l'abdomen étant ouvert, nous nous trouvons en présence de ces collections salpingo-ovariennes de cellulites purulentes para-utérines, d'hématocèles suppurées, nous ne pourrons conseiller d'essayer une décortication qui laisserait après elle, en admettant qu'elle pût être menée à bien, un utérus infecté, une surface cruentée, infectée elle aussi. A ces cas graves, nous le verrons, s'adresse l'opération complète, qui permet de se mettre autant que possible à l'abri d'accidents ultérieurs : nous voulons parler de l'hystérectomie abdominale.

En opposition à ces lésions graves, justiciables de l'hystérectomie seulement, existent au contraire des altérations limitées, dont l'étude

anatomo-pathologique et clinique a conduit à l'opération plus conservatrice qui porte le nom de procédé anatomique : on enlève seulement la partie malade, puis on lie les vaisseaux intéressés. Ce procédé a été préconisé par Kelly, Krüge, P. Delbet, vanté par Truzzi (1900), Hartmann, Terrier, et étudié en particulier dans la thèse de Valsamidès (1901). C'est en somme le procédé que Pozzi décrivait ainsi à la Société de Chirurgie, 1900 [1] :

Pratiquer une faible incision, rarement de plus de dix centimètres, partant de la symphyse pubienne, et suffisante pour passer la main. Chercher le fond de l'utérus, arriver aux annexes, ordinairement repliées et enroulées sur elles-mêmes vers le Douglas. Chercher le plan de clivage et, si le décollement est possible, continuer jusqu'à ce que la tumeur soit amenée dans l'incision abdominale. Ponctionner à l'aspirateur les poches volumineuses. Si elles sont petites, il est plus commode de les détacher sans les vider. La petite incision permet de se passer de la vue et d'éviter l'issue de l'intestin, que l'on protège par des compresses-éponges. Excision des trompes le plus près possible de la corne utérine et cautérisation du pédicule au thermo. Pas de drainage, sauf lorsqu'il y a persistance d'hémorragie après le décollement des adhérences ou lorsque le péritoine a été souillé par du pus; dans ce cas, on pourra employer les lavages à l'eau salée.

La petite incision de Pozzi, surtout avec l'emploi de la suture dermo-dermique, sauvegarde en partie l'esthétique de l'abdomen. Ce but est encore mieux atteint, quand on peut l'employer, par le procédé spécial, décrit par Segond. On se rappelle qu'il consiste en une incision semi-lunaire faite immédiatement au-dessus du pubis; le chirurgien relève le large lambeau cutané ainsi dessiné, en décollant la peau à sa face profonde, puis incise la couche musculaire verticalement et arrive ainsi à masquer complètement la cicatrice et lutter contre l'éventration. L'abdomen étant ouvert, il cherche l'utérus, le suit jusqu'à la trompe malade, saisit celle-ci à son insertion utérine, puis, au lieu d'exercer sur elle des tractions en masse, isole rapidement son insertion utérine. Sur la trompe, au doigt ou au bistouri, il ouvre le péritoine parallèlement à la trompe, lie celle-ci au catgut, place une pince de l'autre côté, et entre les deux sectionne au thermocautère. Il décolle ensuite la trompe en incisant à petits coups le péritoine, s'il adhère trop à elle, comme dans une dissection anatomique. Arrivé à l'extrémité, il lie en dehors du pavillon, de manière à embrasser aussi les vaisseaux qui abordent la

1. La laparotomie dans les pyo-salpinx, *Soc. de Chir.*, 3 décembre 1900.

partie externe de la trompe. Si l'ovaire est malade, on l'isole des adhérences et on lie au-dessus et en dehors du pavillon de la trompe et de l'ovaire. Les deux faces du ligament large sont rapprochées et suturées de manière à enfouir les deux moignons.

Il est certain qu'une pareille opération mérite le nom d'idéale, car elle a le double avantage de n'enlever que les parties malades, de respecter les feuillets péritonéaux qui, par leur suture, fermeront la cavité de la séreuse. Mais elle n'est applicable qu'aux petits salpinx non adhérents. Dans des formes plus étendues bien que limitées encore, la règle de conduite doit être de se souvenir qu'il en est des opérations sur les annexes comme de toutes les interventions chirurgicales, conserver autant que possible les organes ou portions d'organes qui ne constituent pas une menace pour l'avenir et sont encore en état de remplir un rôle physiologique même restreint [1]. Il y a là tout un champ d'expériences cliniques ouvert depuis quelques années et dans lequel les éléments ne sont pas suffisants pour permettre un jugement définitif. Après avoir trop enlevé autrefois, sur le cri d'alarme de Nordau, Pichevin, Pilat, on en est venu à des tentatives plus sagement modérées, que nous croyons devoir être à l'avenir la règle de conduite pour les pyo-salpinx de moyenne intensité. Essayons d'en donner un rapide aperçu.

Obs. XXVII. — D..., âgée de quarante ans. Avortement qui a été le point de départ de pertes au moment des menstruations, et de leucorrhée abondante. Nous posons le diagnostic de pyo-salpinx gauche avec intégrité probable de l'utérus. Laparotomie : adhérences du salpinx en haut avec l'intestin grêle, en haut et en dehors avec l'anse oméga. Le détachement de l'intestin donne lieu à une déchirure de la tunique externe qui est immédiatement suturée. La poche est vidée par aspiration de son contenu, puis décortiquée d'abord en dehors (temps pendant lequel on lie le pédicule et les vaisseaux), puis du côté de l'utérus, ce qui fait apercevoir une seconde poche que l'on vide et décolle comme la première. Le plancher pelvien après ce décollement saigne un peu, mais l'hémorragie est arrêtée par tamponnement. Les annexes droites, qui nous paraissent saines, ainsi que l'utérus un peu augmenté de volume, sont respectés. Drainage à la Mikulicz, glace sur le ventre, injection de sérum.

Malgré un shock assez intense, la guérison se fit rapidement et la malade sortit de l'hôpital à la fin du mois de juillet. Mais, dès le début de 1901, elle

1. Il ne faut pas cependant pousser à l'extrême les tendances conservatrices. Un organe suspect, utérus ou annexes, doit être sacrifié, car on pourrait sans cela être forcé de pratiquer à brève échéance une nouvelle intervention, et nous croyons inutile d'insister sur les ennuis qui peuvent en résulter pour le chirurgien et sur les dangers que court la malade exposée une seconde fois aux risques d'une nouvelle laparotomie.

revient, accusant des troubles de menstruation, des douleurs utérines et ovariennes. En avril, je pratique la dilatation douce de l'utérus, puis un curettage dont le premier résultat fut assez bon. Mais j'avais pu constater que l'utérus était en voie de dégénérescence fibreuse et, la malade souffrant toujours, je la décidai à subir une nouvelle laparotomie. L'utérus a le volume d'une tête de fœtus de sept mois. Après avoir essayé du procédé de Richelot, je fus obligé, pour enlever la tumeur, de lier l'artère du côté droit, puis de sectionner la portion cervicale et de faire basculer l'organe sur la gauche. L'utérus enlevé, je vis à gauche un hydro-salpinx qui fut rapidement enlevé avec les organes contenus dans le ligament large. Péritonisation. La guérison s'est depuis toujours maintenue.

Six variétés peuvent se présenter : les deux annexes sont prises, une seule, les deux ovaires, les deux trompes, l'ovaire droit et la trompe gauche, ou bien encore l'ovaire gauche et la trompe droite. Nous avons déjà examiné le cas où les deux annexes sont malades; celui où une seule est atteinte est justiciable soit d'un procédé d'extirpation totale, soit du procédé anatomique. Restent à examiner les quatre autres suppositions. Les deux ovaires sont pris seuls : il n'y a pas à insister sur ces cas d'ailleurs rares (Caire, 1897); il est facile d'inciser le ligament large, de décoller la séreuse, d'extirper l'ovaire après une fine ligature au catgut. Hegar, avec Lawson Tait et Delbet, disent qu'en pareil cas il convient d'extirper en même temps les trompes, organes inutiles et qui peuvent devenir malades. Nous croyons cependant que l'on peut très bien, malgré le peu de dangers que présente leur extirpation, les conserver si elles ne sont pas contaminées. En effet, les cas de lésions doubles des ovaires sont toujours des cas anciens. Une infection récente porte toujours sur les trompes et si l'ovaire seul est atteint, c'est que la trompe, après avoir subi elle-même la contamination, s'est guérie, l'ovaire continuant à être enflammé. Donc, dans ces cas, il est le seul organe malade et théoriquement doit seul subir l'exérèse.

L'ovaire peut cependant être atteint primitivement soit dans les cas d'altération tuberculeuse, — on a alors un véritable abcès froid sans que la trompe soit envahie; le fait est cependant rare, — soit dans les cas d'hémorragie due à la rupture d'une vésicule de Graaf. Si nous nous trouvons en face de pareilles lésions, le mieux est d'enlever l'ovaire et de conserver la trompe. Pourquoi, nous dira-t-on, tant discuter pour la conservation d'un organe qui est appelé à devenir inutile et à s'atrophier? Nous croyons que le rôle de la trompe ainsi conservée est de consolider le bord supérieur du ligament large qui, bien que ses faces antérieure et postérieure soient respectées, n'existera plus après l'extirpation de la trompe, ou tout au

moins ne pourra plus s'opposer à des déviations qui peuvent être douloureuses et même dangereuses. En conservant la trompe, nous n'entamons que très peu la statique du ligament large, nous assurons le maintien de ses fonctions de soutien.

Les probabilités de la limitation des lésions aux ovaires nous ont été indiquées par les commémoratifs, la douleur qu'éveille le toucher vaginal et rectal dans le palper bi-manuel. C'est alors le cas ou jamais d'avoir recours aux petites incisions de Pozzi, Segond, etc. L'ovaire enlevé, il est bon, si on a eu affaire à une lésion tuberculeuse, par exemple, de toucher la cavité avec un tampon imprégné de chlorure de zinc. Les pinces enlevées, on fait, s'il y a lieu, une petite ligature au catgut, on retouche avec un tampon imbibé de chlorure de zinc, et la séreuse est suturée par-dessus.

Dans les cas où on trouve deux ovaires malades, il suffit de répéter la même manœuvre du côté opposé. Avant de refermer l'abdomen, il faut avant tout s'assurer de l'état des trompes; si elles sont augmentées d'épaisseur, si elles présentent sous le doigt cette sensation particulière d'un canal athéromateux, et surtout si elles sont fortement coudées et fixées dans cette position, il faut les enlever sans hésiter. Dans le cas contraire, il est préférable de les conserver.

La deuxième catégorie comprend les lésions des trompes avec ovaires sains; le diagnostic n'est pas aussi facile que dans le cas précédent; cependant on peut avoir des présomptions sur l'intégrité de l'ovaire, présomptions qui tiennent à une atténuation remarquable de la douleur, à une nature moins franchement gonococcique de l'élément inflammatoire.

Au reste, ce n'est qu'après examen pendant la laparotomie que l'on sera fixé sur l'intégrité de l'ovaire et, lorsque les conditions anatomiques seront celles que nous venons de décrire, on devra se ranger à l'avis de Delbet, conserver autant que possible l'ovaire, afin d'éviter les troubles ultérieurs dus à l'insuffisance ovarique et laisser à l'opérée des organes capables de fonctionner comme glande de sécrétion interne. La conservation même partielle de l'ovaire en pareil cas aurait de l'importance.

La première partie de l'intervention se fera comme nous l'avons déjà exposé. L'abdomen ouvert, on cherchera avec le doigt les ligaments larges et l'on sentira alors la trompe malade, puis, passant à l'examen de l'ovaire il sera facile de voir si cet organe est sain ou altéré. S'il est sain, il faudra le conserver en entier; et s'il n'est que légèrement touché, respecter tout ce qui n'est pas atteint. Pour l'extirpation de la trompe, il faut fixer par deux pinces de Kocher le

péritoine qui la recouvre, le couper parallèlement à son axe, puis disséquer la trompe, se tenant près d'elle quand elle n'est pas trop atteinte, s'en éloignant, au contraire, dans les parties enflammées et suppurées; on arrivera sur le pavillon, et on examinera alors plus sûrement l'ovaire et, si cet organe est sain, on placera une ligature au catgut sur les tissus en dehors et au-dessous du pavillon de la trompe. — Même conduite au niveau de l'utérus, en faisant, selon les habitudes de chacun, la section de la trompe au thermo ou au bistouri; nous n'ajoutons pas grande importance au choix de l'instrument. La trompe enlevée, le ligament large présente en général une sorte de cavité assez vaste en certains endroits et où nous avons l'habitude de réserver une petite loge dans laquelle nous fixons l'ovaire. S'il a été nécessaire, à cause de la dimension du salpinx, de faire une ablation considérable, il est préférable de fixer l'ovaire sur le bord de l'utérus et de ramener par-dessus le péritoine ou les lambeaux de séreuse que l'on a pu conserver.

Enfin, il peut se faire, par une bizarre combinaison des phénomènes inflammatoires que, tandis que la trompe est enflammée d'un côté, l'ovaire étant sain, du côté opposé, l'ovaire soit malade alors que la trompe est saine. En pareil cas, nous n'avons qu'à nous rappeler ce que nous avons dit plus haut et à l'appliquer. Non pas que la conservation d'une trompe, en pareil cas, puisse avoir grande importance, mais il est loin d'en être ainsi de la conservation de l'ovaire.

Cette variété est assez fréquente et a donné lieu à des interprétations diverses en théorie et en pratique. En théorie, les annexites sont assez souvent unilatérales; nous avons pu vérifier ce fait énoncé depuis longtemps par Lawson Tait et confirmé par Delbet. Cependant on se rappelle que dans les discussions qui ont eu lieu à ce sujet, on a souvent nié cette intégrité de l'annexe opposée et, comme conséquence, demandé l'extirpation bi-latérale. Il y a là, croyons-nous, de l'exagération. Que l'intégrité d'une annexe ne soit pas parfaite lorsqu'il y a une ou plusieurs collections dans l'annexe opposée, nous l'admettons volontiers. Mais il est bien des cas où elle est suffisante pour, en clinique, justifier un atermoiement. Nous savons bien que la plupart du temps les causes des collections salpingiennes ou oophoro-salpingiennes sont des inflammations gonococciques, et ont par conséquent plus de tendances à être bilatérales. Mais n'y a-t-il pas à côté de celles-ci des inflammations produites par la contamination à la suite d'accouchement, d'avortement, contamination due à la présence de microbes banals, qui trouvent une porte d'entrée dans les déchirures du col, et, par les réseaux lymphatiques, décrits par Poirier, vont infecter la trompe, l'ovaire, ou même le tissu cellulaire pelvien? Pareille infection peut s'être portée d'un côté

en respectant l'autre. Nous savons aussi que les tuberculoses génitales n'ayant pas débuté par l'utérus, mais primitivement par les annexes, peuvent très bien n'avoir attaqué qu'un seul côté. Si l'on veut enfin être plus exact, on peut dire que si souvent les deux annexes sont prises, avec prédominance des lésions d'un côté, il arrive souvent que la prédominance est telle que, tandis que l'une est fortement envahie, l'autre l'est assez peu pour que cliniquement on puisse l'estimer saine. Nous sommes donc complètement de l'avis de Delbet, avis du reste partagé par bon nombre de gynécologistes modernes, et aux 40 cas d'ablations unilatérales qu'en 1891 ce maître pouvait citer, on pourrait maintenant en ajouter de bien nombreux. Nous en rapporterons quelques-uns qui nous ont paru intéressants à plusieurs points de vue.

Obs. XXVIII. — C., Rose âgée de vingt-huit ans; règles normales et régulières : dernières règles le 1er juillet, avec quinze jours de retard; ont duré deux semaines avec douleurs abdominales. Entre à l'hôpital le 23 juillet 1901 : diagnostic d'hémato-salpinx. Pendant quelques jours, traitement médical, puis, le 7 août, laparotomie. L'intestin grêle adhère légèrement à la tumeur; il est décollé, et une tumeur noirâtre apparaît sur le côté gauche du petit bassin. La trompe au-dessous est noirâtre et distendue. La poche est vidée de ses caillots; ses parois sont enlevées difficilement et par fragments. Elle adhère à l'utérus, remplit le Douglas et, en arrière, est accolée au rectum et à la partie inférieure du côlon iléo-pelvien. La trompe gauche est liée et sectionnée. La trompe droite qui, par ses trois quarts externes, adhère à la tumeur, est aussi réséquée. L'ovaire droit sain est laissé. Drainage Mikulicz.

Guérison complète; la malade sort de l'hôpital le 2 septembre 1901.

Obs. XXIX. — D., âgée de trente-trois ans, ménagère, réglée à quatorze ans, mariée à quinze; 4 enfants, 2 morts à terme, 2 vivants, le dernier en 1893. Cinq ans après le dernier accouchement, règles douloureuses tous les vingt jours et durant une semaine. Dans l'intervalle des règles, pertes jaunes. Entrée à l'hôpital le 2 juin 1900 : diagnostic de pyo-salpinx droit.

Laparotomie : ligament large droit soulevé par une poche purulente, fortement adhérente au cul-de-sac. Après incision de la séreuse, cette tumeur est extraite; elle englobe la trompe et l'ovaire. Ligature des vaisseaux du pédicule et suture du péritoine. L'annexe gauche saine est respectée. Surjet du péritoine du ligament large.

La guérison a été définitive; la malade sort de l'hôpital le 7 juillet 1900.

Obs. XXX. — S., Antoinette, âgée de vingt-cinq ans. Fièvre typhoïde il y a deux ans. Souffre depuis longtemps; règles régulières, mais douloureuses et prolongées. Depuis trois mois, tuméfaction douloureuse dans les fosses iliaques droite et gauche; à l'examen (28 octobre 1899), nous portons le diagnostic de pyo-salpinx gauche avec douleurs sympathiques à droite.

Laparotomie, 10 novembre 1899 : tumeur adhérente au petit bassin, fixée à l'utérus. La poche est vidée par aspiration (150 grammes de pus bien lié), puis décortiquée. On est obligé d'entamer légèrement l'utérus, pour la libérer en dedans; une suture au catgut arrête l'hémorragie résultant de ce décollement; la poche est enlevée entièrement, elle est constituée par tout le ligament large; la trompe est hyperplasiée et l'ovaire présente plusieurs loges purulentes; les annexes droites sont saines.

La malade sort quinze jours après l'intervention et n'a plus présenté d'accidents.

Il y a donc eu là guérison à la fois de l'annexe malade et de celle qui, bien que saine, attirait l'attention de la malade à cause des douleurs dont elle était le siège. L'effet thérapeutique de la chirurgie conservatrice chez elle a donc été des plus complets. Tout autre au contraire fut le résultat dans le cas suivant :

Obs. XXXI. — A., Marie, âgée de vingt-six ans, domestique. Réglée à dix-neuf ans, souffre depuis sa première menstruation; en juin 1900, traitement consistant en repos et dilatation du col. Examen le 2 juin 1901 : ovaire droit atteint, côté gauche intact, bien que la malade y accuse des douleurs. Entrée à l'hôpital le 11 janvier 1902.

Laparotomie : utérus sain, ovaire droit kystique, qui se crève dès que nous le soulevons; le liquide séreux est absorbé par les compresses. Au-dessous, petit pyo-salpinx facile à énucléer. Ligature du pédicule. L'ovaire et la trompe gauches, qui sont sains, sont respectés.

La cicatrisation se fait rapidement, mais quelque temps après la malade, une arthritique nerveuse, recommence à souffrir du côté gauche. Après plusieurs examens, dont l'un sous le chloroforme, rien ne nous paraît justifier cette douleur.

Pour ne pas obscurcir la discussion, nous avons fait jusqu'ici une étude générale sans spécifier le côté auquel nous nous adressions; il est nécessaire d'entrer dans quelques développements complémentaires à cause de la présence d'un élément spécial sur lequel nous ne saurions trop attirer l'attention : le ligament appendiculo-ovarien.

Très souvent, dans les opérations faites pour lésions du côté droit, nous avons rencontré un prolongement de l'enveloppe appendiculaire se rendant à la face antérieure de l'extrémité externe du ligament large; nous y avons trouvé soit l'appendice se prolongeant lui-même jusqu'au ligament large, soit seulement sa gaine celluleuse. Cette disposition anatomique a une importance très grande, et ce n'est pas d'aujourd'hui que les relations de l'appendicite et des salpingites frappent le chirurgien.

Les communications à la Société de Chirurgie, octobre 1898, un article de la *Revue de Chirurgie*, octobre 1899, sur les relations entre

l'appendice et les organes génitaux de la femme, un autre de la *Revue de Chirurgie*, 10 septembre 1900, sur les appendicites et affections de l'utérus et des annexes, à la Société de Chirurgie, 31 juillet 1901, sur les appendicites et salpingo-ovarites combinées, montrent que ces faits sont fréquents; s'il n'y a pas ou plutôt si l'on ne peut pas toujours établir une relation de cause à effet entre les affections appendiculaires et les affections salpingiennes, s'il paraît n'y avoir quelquefois que retentissement des unes sur les autres, un fait clinique nous a néanmoins frappés : c'est que bien souvent nos interventions sur les annexes droites ont dû se compléter d'une résection de l'appendice justifiée et nécessitée par la relation intime qui existe entre les gaines celluleuses et les lymphatiques des deux organes. Nous ne nous croyons pas encore assez documentés pour lutter avec succès contre les tendances générales qui sont de faire de l'appendicite une lésion secondaire à l'annexite et pour pouvoir démontrer qu'au contraire l'appendicite est le facteur étiologique de certains pyo-salpinx. Mais, cliniquement, nous avons observé trop de faits probants pour ne pas avoir la conviction absolue que l'appendicite joue dans la pathogénie des annexites un rôle des plus importants. Nous sommes donc complètement d'accord avec Potherat, qui, le 12 février 1902, a communiqué à la Société de Chirurgie trois observations concluantes et a présenté à maintes reprises des pièces de nature à entraîner les convictions. Aussi croyons-nous qu'il sera prudent, et c'est la ligne de conduite que nous avons adoptée, toutes les fois qu'on aura affaire à une lésion du côté droit, non seulement d'examiner la face supérieure du ligament large, mais encore de le suivre jusque dans la partie la plus reculée de ses attaches externes. Si alors on trouve le ligament appendiculo-ovarien, il faut, après en avoir terminé avec la lésion annexielle, après avoir pédiculisé l'extrémité externe du ligament large, exercer une légère traction; on verra alors un cordon de dimension variable se dessiner dans une direction oblique de haut en bas et d'arrière en avant, pour aboutir en haut au niveau de la région cæcale. Nous avons vu comment ce cordon pouvait être confondu avec l'uretère à cause de sa direction. Une simple vérification des rapports et de la profondeur de cet organe fera éliminer l'idée qu'on se trouve en présence du conduit urétéral. Le cordon que nous suivons n'aboutit pas au rein, mais au cæcum. Dissociez alors l'enveloppe et vous verrez un appendice qui atteint parfois une longueur considérable, jusqu'à 10 et 12 centimètres. Il faut le sectionner, en cautériser la lumière au thermocautère, refermer par un premier plan de suture, puis par une seconde suture séro-séreuse. Nous avons insisté sur ce fait

parce que son importance nous paraît considérable : laisser de semblables appendices serait conserver une source d'inflammation bien inutile et s'exposer en outre, par la marche ultérieure des phénomènes cicatriciels, à provoquer des accidents d'occlusion dont on connaît toute la gravité.

Appendicite et occlusion intestinale, tels sont les dangers qui pourraient résulter de la conservation d'un organe inutile.

VI

Hystérectomie abdominale.

Les longs développements auxquels nous nous sommes livrés dans les chapitres consacrés à l'hystérectomie vaginale et à la laparotomie nous permettront d'être brefs pour l'hystérectomie abdominale. Dans l'étude sur la laparotomie, nous avons insisté sur cette considération que l'hystérectomie abdominale n'est en somme qu'une variété, un complément de la salpingectomie; celle-ci est l'opération conservatrice, l'hystérectomie, au contraire, l'intervention définitivement mutilante, imposée à l'opérateur par l'étendue des lésions, leur bilatéralité, l'infection simultanée de l'utérus et des annexes, ou par des accidents (hémorragie) survenus dans le cours d'une autre intervention; on peut la considérer comme le dernier terme d'une série d'interventions dont le premier est l'extirpation partielle unilatérale. Ce n'est qu'au moment où, l'abdomen ouvert et le péritoine protégé, on se prépare à attaquer la lésion utéro-annexielle, que l'hystérectomie vaginale diffère de la salpingectomie; c'est-à-dire que tout ce que nous avons exposé dans le chapitre précédent s'appliquera à l'hystérectomie et, pour éviter les redites, nous n'y reviendrons pas.

La première idée d'une intervention sur l'utérus par la voie abdominale est due à Delpech, en 1830; mais c'était pour utérus cancéreux et plus tard, les opérations de Burnham, Kimball et Koeberlé, Freund, etc., n'ont été dirigées que contre des tumeurs fibreuses.

C'est en Amérique que l'idée d'appliquer au traitement des suppurations annexielles l'hystérectomie par voie abdominale prit naissance et se développa. Polk (13 février 1892), Krucz (avril 1893), puis, quelques mois plus tard, Baldy, de Philadelphie, et Brown, de Chicago, interviennent pour annexites en enlevant l'utérus. Nous avons vu plus haut[1] comment Delagenière fut conduit par les fail-

1. Historique, p. 61. Pour éviter toute répétition, nous renverrons, pour les détails bibliographiques aux pages 391 et suivantes, où sont rapportées par ordre chronologique les nombreuses publications qui, soit en France, soit à l'étranger, ont paru sur cette intéressante question.

lites des autres interventions à pratiquer en 1894 la première hystérectomie abdominale en France; nous avons relaté dans notre historique les discussions qui suivirent sa communication, soit à la Société de Chirurgie, soit dans les divers congrès de France et de l'étranger; nous avons assez développé le compte rendu des communications et publications de Richelot (1897), de Routier, Ricard, Terrier, Jonnesco (1898), Doyen, Legueu, Villard (1898-1899) pour n'y pas revenir.

A l'heure actuelle, l'hystérectomie abdominale a fait ses preuves; elle a brillamment conquis le rang qui lui est dû; aussi les publications récentes ne portent-elles plus que sur des questions de détail.

Nous n'avons pas ici à faire un parallèle entre la laparotomie et l'hystérectomie abdominale. C'est parce qu'il existe des suppurations pelviennes qui ne peuvent être guéries par la laparotomie que l'opération américaine s'est implantée chez nous, et c'est parce qu'il est des cas où la possibilité même d'une conservation n'est pas discutable que, l'hystérectomie vaginale étant souvent irréalisable ou dangereuse, l'idée d'employer la voie abdominale a pris l'importance qu'elle a aujourd'hui. Parmi les procédés d'hystérectomie abdominale, les uns conservent le col utérin, les autres l'enlèvent avec l'utérus lui-même; de là deux variétés :

1° Hystérectomie abdominale supra-vaginale;

2° Hystérectomie abdominale totale.

1. — *Hystérectomie abdominale supra-vaginale.*

Procédé de Kelly. — Kelly a décrit en 1896 son procédé (procédé dit américain), dont voici les grandes lignes. Après l'ouverture de la paroi :

1° On sectionne et on lie les vaisseaux utéro-ovariens;

2° On procède aux mêmes manœuvres pour le ligament large;

3° On libère le péritoine vésico-utérin de gauche à droite et on le repousse en bas vers la vessie;

4° On met à nu et on lie l'utérine du côté gauche;

5° On ampute le col de l'utérus;

6° On pince et on lie l'utérine du côté droit; on en fait autant pour le ligament rond et les vaisseaux;

7° On pratiquera la fermeture du moignon cervical au catgut;

8° On procède à la manœuvre de péritonisation.

On sait combien il est difficile de faire évoluer l'utérus lorsqu'il est enclavé au milieu des fausses membranes, lorsqu'il est pour ainsi dire cimenté dans la gangue de nouvelle formation qui l'en-

globe, lorsqu'il est flanqué de poches purulentes toutes prêtes à déverser leur contenu dans l'abdomen; très difficile alors et parfois même impossible, la mobilisation est pleine de dangers. C'est pour ces cas que Kelly, utilisant la manœuvre qui donne de si bons résultats pour l'hystérectomie vaginale, a imaginé son deuxième procédé par hémisection.

2° procédé de Kelly (hémisection). — Une pince à griffes saisit un peu latéralement le sommet de l'utérus; le chirurgien sectionne la matrice sur la ligne médiane, se servant du bistouri, du thermocautère, ou mieux encore, des ciseaux qui sont l'instrument de choix. Une amorce suffisante étant pratiquée, on applique une pince de Museux à droite et une à gauche de l'incision; ces pinces servent à tirer sur les lambeaux utérins à la fois en dehors et en haut; elles sont déplacées alternativement et replacées au ras de l'angle inférieur de l'incision, à mesure que celle-ci est poussée plus loin; on continue de proche en proche, jusqu'à ce que l'hémisection aboutisse au plan du plancher pelvien. A remarquer que si l'on suit bien la ligne médiane, l'incision se fait à blanc, parce qu'il n'y a pas de vaisseau important et que, du reste, la traction que subit le tissu utérin s'opposerait à toute hémorragie; sur un des segments ainsi obtenus, on fait l'amputation supra-vaginale; on lie l'utérine, le ligament rond, le pédicule utéro-ovarien; on procède à la même manœuvre sur le côté opposé. Enfin, on enlève les annexes de bas en haut, d'abord d'un côté, puis de l'autre; on suture le moignon cervical et on procède à la péritonisation.

Procédé de Terrier. — Terrier est en France un des protagonistes de l'hystérectomie supra-vaginale. C'est lui qui a fait sur ce sujet les publications les plus complètes; aussi décrirons-nous avec plus de détails son procédé, déjà publié en 1900, exposé dans la thèse de Delage et dans l'article déjà cité (Terrier et Delage, *Rev. de Chirurgie*, 10 décembre 1901).

1er temps. — Ouverture de la cavité abdominale. Incision de 10 à 12 centimètres, de l'ombilic au pubis, intéressant successivement la peau, le tissu cellulaire, la gaine des grands droits, l'aponévrose et le péritoine.

Le péritoine ouvert, on place une compresse sur l'abdomen et on met la malade en position de Trendelenburg. Puis on installe la grande valve de Doyen et deux écarteurs latéraux; on regarde alors le petit bassin sans y toucher; on verra s'il y a des adhérences ou s'il n'y en a pas et, dans le premier cas, on les libérera comme nous avons appris à le faire précédemment; la masse intestinale est alors refoulée vers le diaphragme avec des compresses; de même on

place deux grandes compresses sur les parties latérales de l'abdomen. L'intestin est ainsi parfaitement protégé. Désormais on a sous les yeux le petit bassin.

2e temps. — On saisit le fond de l'utérus avec une pince à kyste de Péan et on l'attire vers l'angle ombilical de l'incision. La main explore le cul-de-sac de Douglas et en ramène les annexes souvent prolabées; le doigt déchire facilement les adhérences peu tenaces, qui ne donnent lieu à aucune hémorragie. Le cul-de-sac postérieur étant rendu libre, sa cavité est bourrée de gaze aseptique pour protéger le rectum.

Quelquefois l'utérus peut être recouvert par des adhérences au rectum et à la vessie; ces cas sont rares, mais peuvent exister. Kelly, de Baltimore, en pareille occurrence, réséqua une partie de la vessie qu'il sutura immédiatement.

Il n'en est pas de même des adhérences de l'utérus soit avec le rectum, soit avec les annexes. On commence par celles qui réunissent le rectum à l'utérus [1]; le doigt cherchera à décortiquer; s'il ne peut y arriver, on pourra amorcer un plan de clivage avec l'instrument tranchant; si, malgré cela, la séparation est impossible, on pourra détacher l'un de l'autre les deux organes au bistouri, en ayant soin de se tenir en tissu utérin, plutôt que de chercher à sectionner entre l'utérus et le rectum. En général, la décortication est plus facile à la partie inférieure. Lorsque la face postérieure de l'utérus sera libérée, on ne poussera pas plus avant la décortication, qui sera achevée plus tard, après l'ablation de l'organe.

Au ras de l'utérus, une longue pince de Kocher étreint le ligament large dans toute sa hauteur; une autre pince est placée parallèlement, à un centimètre en dehors; section du ligament entre les deux. Il en est fait de même pour le ligament large gauche. Puis, sur la face antérieure de l'utérus, on taille un lambeau péritonéal à convexité supérieure, allant d'une extrémité d'une pince à l'autre. Du côté du cul-de-sac vésico-utérin, on décolle le péritoine resté adhérent à l'utérus avec deux pinces et, en exerçant une légère traction sur la matrice, on voit apparaître les utérines; on les pince, puis on sectionne au-dessus du vagin le col de l'utérus. Grâce aux pinces de Kocher, il n'y a aucune hémorragie; pour parfaire l'asepsie, on introduira dans la cavité cervicale la lame d'un thermocautère.

3e temps. — Ablation des annexes et des poches annexielles; si

1. Celles-ci sont ordinairement la conséquence de l'ouverture antérieure d'une poche purulente dans le rectum.

celles-ci sont trop tendues, on peut les ponctionner, puis on les décolle de bas en haut ; une pince sur le ligament rond et une sur le ligament infundibulo-pelvien assurent l'hémostase; les ciseaux[1] peuvent aider grandement à détacher les annexes de la paroi pelvienne.

4e temps. — Hémostase. Les trois artères, utérine, funiculaire, ovarienne, sont liées avec une soie de grandeur moyenne; une bonne manœuvre consiste à prendre dans l'anse du fil, outre l'artère, un peu de tissu péri-artériel[2].

5e temps. — Suture du moignon utérin, par un simple surjet, si les tissus sont assez souples, en les excavant légèrement au bistouri, si au contraire ils sont rigides; on peut aussi employer le catgut fort[3].

6e temps. — Reconstitution du plancher péritonéal. Procédé de Amann (de Munich). Après l'ablation des tumeurs annexielles, il faut absolument refaire au plancher pelvien une couverture séreuse; c'est pour cela que, dans le troisième temps de cette opération, on isole un lambeau péritonéal sur la face antérieure de l'utérus.

Surjet. — Dans les cas faciles, c'est-à-dire dans ceux où il n'y a pas de grandes adhérences, on suture d'abord le ligament large gauche en enfouissant sous la ligne de suture la ligature du pédicule ovarien et le ligament rond, puis plus bas, au niveau du moignon, en rabattant par-dessus lui les artères utérines, le lambeau antérieur dont le bord est suturé à la collerette du péritoine postérieur; on termine ensuite par la fermeture du ligament large droit.

La conduite à tenir est différente lorsque, après de vieilles salpingites, on se trouve en présence d'un bassin à surface cruentée, saignante.

Dans la majorité des cas, on peut fixer le péritoine de la partie antérieure à l'anse sigmoïde par quelques points de suture. Si cette anse ne peut descendre, est friable, on peut se contenter de suturer au péritoine les franges épiploïques. Enfin, s'il y a des déchirures de la séreuse, on utilisera les lambeaux de péritoine et les organes que l'on pourra, en veillant bien à ce qu'ils n'aient pas de tiraillements douloureux. Avant de ramener la malade en position horizontale, on place un drain dans la partie qui correspond au cul-de-sac de Douglas.

1. Nous croyons qu'il faut conserver l'emploi de l'instrument tranchant pour des cas spéciaux très rares; en général, il faut être réservé, et le meilleur agent pour le décollement des poches purulentes est certainement le doigt.
2. A cause des lésions, plus haut signalées, des tuniques artérielles.
3. Nous avons dit ce qu'il faut penser de la soie.

7e temps. *Suture de la paroi.* — On fait un premier plan de points séparés en U à la soie fine, pour le péritoine, puis un second, pour l'aponévrose antérieure et la gaine des grands droits; enfin, deux au crin de Florence, l'un profond, l'autre superficiel, pour la peau. En agissant ainsi, on n'aura pas à craindre les éventrations.

Tels sont les procédés d'hystérectomie supra-vaginale les plus fréquemment employés; on peut voir qu'ils constituent des opérations bien réglées, à temps, régulièrement instituées, dans lesquelles l'imprévu se réduit au minimum; les succès obtenus par elles sont fort beaux; on peut s'en convaincre par la lecture des séries, de plus en plus heureuses, publiées par Terrier (*Rev. Chir.*, 1899-1900; Congrès de Médecine, 1900; thèse de Delage). Nous préférons l'hystérectomie totale, pour des raisons que nous exposerons plus loin, bien que, comme on peut s'en rendre compte, nous n'ayons eu qu'à nous louer des résultats de la supra-vaginale.

Obs. XXXII. — G..., Marie, âgée de vingt-huit ans, domestique, entrée à l'hôpital de la Conception le 10 septembre 1901, salle Sainte-Eugénie, n° 28.

Coqueluche à onze ans, réglée à seize ans, menstruations irrégulières et douloureuses; deux grossesses, l'une à vingt ans, l'autre à vingt-deux ans; il y a trois ans, légère leucorrhée; actuellement, dans le cul-de-sac postérieur, existe un gros cordon douloureux à la pression, douleur marquée à l'examen du cul-de-sac droit augmenté de volume et du cul-de-sac gauche moins volumineux. La malade est mise au repos. Irrigations antiseptiques.

Opération le 7 octobre. Les organes du petit bassin sont baignés dans un sang noirâtre. L'appendice adhérent est libéré, et sectionné après ligature. Ovaire droit kystique; dans le Douglas, grosse masse noirâtre, incomplètement enkystée, dans laquelle est englobé l'ovaire gauche. Hystérectomie abdominale supra-vaginale. Ligature de quelques vaisseaux peu importants au niveau du col. Péritonisation. Drainage à la Mikulicz avec deux grands drains en caoutchouc; tamponnement vaginal; compression abdominale avec la bande élastique; injections répétées de sérum et de caféine. Lavage. Guérison rapide. La malade sort le 22 décembre 1901.

Obs. XXXIII. — H..., vingt-sept ans; deux accouchements, un avortement; salpingite ayant provoqué il y a deux ans une première intervention dans un service des hôpitaux de Lyon, qui consista en incision du cul-de-sac de Douglas et extirpation de l'ovaire gauche; soulagée pendant quelques mois et non guérie, elle vient demander une opération plus radicale. Au toucher, on constate l'existence d'un salpynx à droite; l'utérus est assez volumineux, incliné fortement vers la gauche, par suite de la traction du tissu cicatriciel et de la pression que lui fait subir l'augmentation du volume des organes contenus dans le ligament large droit; il présente des signes manifestes d'infection.

Le 10 mai 1901, hystérectomie. L'abdomen étant incisé, le péritoine protégé, l'examen du petit bassin montre à gauche une masse fibreuse unissant l'utérus au cul-de-sac latéral et au Douglas, à droite, un pyo-salpinx. Incision du péritoine et décollement de la séreuse en avant et en arrière de l'utérus; pincement et section de l'utérine gauche; section de l'utérus en dessus du col, section et ligature de l'utérine droite; décollement de deux poches purulentes, l'une développée dans la partie extérieure et inférieure du ligament large, l'autre aux dépens de la trompe qui sert de coque à cet abcès; ligature de l'utéro-ovarienne; suture des deux lèvres du col au catgut; péritonisation.

Le lendemain et les jours suivants, accidents graves de bronchite dus à l'anesthésie par l'éther. Guérison le 26 mai. Depuis, à signaler chez cette malade dont la santé générale est excellente, la persistance d'un peu de gonorrhée au niveau des lèvres du col.

Malgré les services qu'a rendus et que rendra l'hystérectomie subtotale, nous croyons cependant qu'à l'avenir elle est appelée à céder le pas à l'hystérectomie totale, que l'on emploiera de plus en plus à mesure que l'on sera plus familiarisé avec elle. C'est que la subtotale, par son moignon cervical, conserve une source d'infection qu'il vaut mieux détruire; en outre, l'hystérectomie pour annexite n'est pas seulement destinée à enlever un organe dangereux, à faciliter l'enlèvement des annexes malades, mais encore à fournir un drainage vaginal large et facile, que l'on perd par la supra-vaginale. Quant à la question de gravité, retenons ce que dit Terrier (*Rev. de Chir.*, 1899, p. 518), c'est que, si on voulait tirer de sa statistique la conclusion que l'hystérectomie totale est plus grave que la supra-vaginale, on commettrait une erreur, l'accroissement apparent de la gravité ne résultant que des lésions qui, dans la pratique de Terrier, décident le choix de l'intervention.

2. — *Hystérectomie abdominale totale.*

Procédé de Delagénière[1]. — 14 février 1894 (Société de Chirurgie). — Incision de la peau sur la ligne médiane, de 10 centimètres environ. L'utérus est saisi solidement par son fond avec le désenclaveur de Delagénière, de moyenne dimension. On s'efforcera, par des tractions, de découvrir et d'isoler les annexes du côté gauche; on les pédiculise sur l'angle utérin, puis on place au-dessous une pince-clamp dont les mors arrivent bien au contact du corps de l'utérus. On fait une ligature à la soie et on sectionne au-dessous de la pince. Même manœuvre du côté droit. On pratique ensuite une incision

1. Procédé suivi lors de la première opération d'hystérectomie abdominale faite en France.

circulaire sur l'utérus et on énuclée la matrice au moyen du bistouri; puis on incise les culs-de-sac vaginaux avec les ciseaux; on referme le péritoine par-dessus. La toilette de ce qui représente le cul-de-sac de Douglas est faite avec des liquides antiseptiques; s'il a fallu détacher les adhérences, et c'est le cas le plus fréquent, on placera des drains et on fermera la paroi abdominale.

Procédé de Hartmann. — Hartmann a décrit en 1896, pour l'hystérectomie abdominale totale, un excellent procédé, dont voici le résumé. Après incision de la paroi et précautions d'usage, on saisit fortement l'utérus avec une pince et on récline par côté; on pince et on lie l'utéro-ovarienne et le ligament rond d'un côté et on les sectionne; on recommence du côté opposé. Puis on attire l'utérus en haut; on dissèque un lambeau péritonéal sur la face antérieure; on isole, on lie, on sectionne l'utérine; l'utérus est basculé en avant, le cul-de-sac postérieur incisé; une pince est placée sur le col au ras duquel le vagin est incisé; l'utérus n'étant plus retenu par rien, est attiré au dehors; les annexes sont ensuite extirpées, puis on suture le vagin et on procède à la péritonisation en établissant un drainage abdominal s'il y a lieu.

Procédé de Bardenheuer. — Bliesner décrit ainsi le procédé de Bardenheuer (1897). Incision d'une collerette péritonéale sur la face postérieure de l'utérus et des annexes; on décolle le péritoine jusqu'à ce qu'on arrive au tissu cellulaire pelvien; la séreuse soulevée forme comme un rideau protecteur; on essaie de libérer les poches purulentes de bas en haut et d'arrière en avant; on fait la ligature du ligament infundibulo-pelvien et des utérines; puis on fait le tracé d'une collerette péritonéale antérieure; *progressivement* on sectionne le dôme du vagin en repérant les lèvres par un fil de soie. La péritonisation est ici un peu spéciale; on utilise la portion du péritoine voisin du mésocôlon et on forme un plancher qui isole totalement les surfaces cruentées; avant d'achever la suture du péritoine pelvien, on tamponne la plaie avec une gaze qui sort par le vagin et sera retirée vers le huitième jour.

Procédé de Richelot. — Richelot avait déjà décrit en mars et avril 1897 (*Rev. de Gynécologie*) un procédé d'hystérectomie abdominale totale pour fibrome utérin, mais, frappé du danger que courrait le péritoine si, l'utérus étant en place, on enlève les annexes, alors que dans les cas d'adhérences, les anses grêles sont fatalement mal protégées, il propose un procédé destiné à attaquer l'utérus de bas en haut et à en faire l'ablation, pour que, fléchi et relevé, il entraîne avec lui les annexes dont l'énucléation, commencée à la partie déclive, sera ainsi rendue plus facile.

2° procédé de Delagénière. — Dans les *Archives provinciales de Chirurgie* de 1899, Delagénière a décrit son procédé modifié d'hystérectomie abdominale totale, qui consiste essentiellement :

1° Dans le pincement des annexes d'un côté. On place une première pince coudée en dehors des annexes, de façon à ce que le bec arrive presque sur le bord de l'utérus, au niveau du point de réflexion du péritoine de l'utérus sur la vessie. Une deuxième pince droite est placée verticalement sur l'angle utérin et arrive jusqu'à la rencontre de la pince coudée; la section entre les deux pinces est faite aux ciseaux et l'annexe est ainsi enlevée;

2° La même manœuvre est faite pour le côté opposé;

3° On trace une collerette péritonéale;

4° La dissection de cette collerette est poursuivie avec le doigt en avant, puis en arrière, jusqu'au cul-de-sac vaginal;

5° A ce moment, on découvre et on lie les artères utérines; de même on pose une ligature sur la partie externe de chaque ligament large;

6° Puis on incise le cul-de-sac postérieur; on désinsère tout le vagin;

7° On suture le vagin par un surjet au catgut; de même pour le péritoine, avec enfouissement des pédicules;

8° Enfin, on fait le drainage abdominal avec un tube métallique.

Procédé de Jonnesco (Congrès international de Médecine, 1900, section de Gynécologie). — On isole les annexes et on les décortique de haut en bas; on saisit le fond de l'utérus que l'on récline à gauche, puis on lie et sectionne le pédicule utéro-ovarien et le ligament rond. La même manœuvre est faite du côté opposé. On incise ensuite le péritoine vésico-utérin et on le décolle; on isole les utérines et on les lie en dehors des uretères. Le cul-de-sac vaginal antérieur est incisé, le col utérin pincé et attiré en haut et en arrière; le vagin est désinséré; enfin, l'orifice vaginal est simplement rétréci par deux points de suture, mais non complètement obstrué; drainage du vagin à la gaze iodoformée. Enfin, on procède à la péritonisation par un surjet du mésocôlon pelvien et du péritoine vésical.

Procédé de Faure. — Faure, à son tour, en 1900, publie un nouveau manuel opératoire. Le fond de l'utérus est saisi avec deux pinces de chaque côté de la ligne médiane. Hémisection de l'utérus faite avec de forts ciseaux; dès que la cavité utérine est ouverte, on y plonge le thermocautère pour éviter l'infection, mais on a soin de se tenir toujours sur la ligne médiane. On pince ensuite le col; on l'attire en haut; on sectionne la paroi vaginale; l'utérine est pincée

et coupée, et les annexes se déroulent par simple traction; on les décolle de bas en haut, puis on sectionne entre deux pinces le ligament rond et l'artère utéro-ovarienne. La même manœuvre est répétée du côté opposé; on fait la péritonisation et on ferme ou non le vagin selon les cas.

Procédé de Doyen. — Il n'existe pas, à proprement parler, un procédé de Doyen spécial pour les suppurations pelviennes. « Le manuel opératoire de la castration abdominale totale pour suppurations pelviennes, dit-il, est sensiblement celui de l'hystérectomie abdominale totale pour fibromyômes. »

Voici, d'après sa *Technique chirurgicale*, Paris, 1897, la description de son procédé.

1er temps. — Incision de la paroi abdominale et extraction de la tumeur au-dessus du pubis. La malade placée dans la position de Trendelenburg, la paroi abdominale antérieure est incisée, du pubis vers l'ombilic, aussi loin qu'il semble nécessaire pour l'extraction de la tumeur.

Le péritoine ouvert et saisi à l'aide de 6 à 8 pinces hémostatiques, une large compresse est introduite au-dessus du fibrome et celui-ci perforé à l'aide d'une érigne hélicoïde, puis attiré au dehors. Si la tumeur est piriforme et présente un pédicule cervical et ligamentaire assez long, elle est immédiatement rabattue sur le pubis. Une seconde hélice est implantée sur le point où les tractions semblent devoir être le plus efficaces, la première, fixée à la face antérieure de la tumeur, se trouvant dès lors dans une position défavorable, pour faciliter les manœuvres ultérieures.

Deux ou trois compresses larges sont placées au-dessus du détroit supérieur, dans les flancs, pour éviter l'issue des intestins et la contamination du péritoine, où pourraient pénétrer soit des caillots sanguins, soit du mucus utérin, et l'on procède à l'extirpation de la tumeur.

2e temps. — Extirpation de l'utérus et hémostase de ses attaches pelviennes. L'extirpation de l'utérus, lorsqu'il a pu être facilement attiré au dehors du ventre, doit être pratiquée très vite et sans hémostase préventive; une longue pince courbe, introduite dans le vagin, qui a été préalablement désinfecté, est poussée par l'assistant en arrière du col, de manière à faire saillie aussi haut que possible dans le cul-de-sac vaginal postérieur.

La hauteur exacte de l'insertion postérieure du col se trouvant ainsi déterminée au niveau de la paroi antérieure du cul-de-sac de Douglas, un gros fil de soie est immédiatement passé à un centimètre environ au-dessous du point où le vagin va se trouver ouvert.

Ce fil sera précieux à la fin de l'opération pour attirer en haut les lèvres postérieures de la plaie péritonéale et faciliter la fermeture de l'orifice vaginal.

Le cul-de-sac de Douglas est incisé longitudinalement sur la saillie de la pince, soit au bistouri, soit à l'aide des ciseaux, et celle-ci, poussée vigoureusement par l'assistant, pénètre dans le péritoine. Elle est immédiatement ouverte aussi fort que possible. La boutonnière vaginale ainsi agrandie, le chirurgien y introduit l'index droit, reconnaît le col et plonge dans la plaie l'érigne spéciale que nous avons fait construire par M. Collin pour la préhension du museau de tanche.

L'érigne est introduite armée, la tige tirée, l'arrêt de la crémaillère rabattu. La griffe terminale, poussée dans la profondeur, vient agrafer la lèvre antérieure du col, ou, à son défaut, sa lèvre postérieure; l'anneau supérieur est poussé aussi loin que possible et la fourche vient s'implanter dans la paroi cervicale postérieure. La tige crénelée de l'instrument se trouvant arrêtée par la crémaillère, le col est solidement saisi.

Il est alors attiré en haut et apparaît entre les lèvres de la boutonnière vaginale.

Il est facile de reconnaître, avec l'index gauche, des attaches latérales qui le brident étroitement.

Un coup de ciseaux ou bien une section au bistouri est pratiquée de chaque côté au contact du tissu utérin, et nous libérons le museau de tanche de ses attaches latérales à l'étage supérieur du ligament large. Aussitôt il s'élève sous les tractions de la pince-érigne, qui l'attire vigoureusement en haut.

Le cul-de-sac vaginal antérieur devient alors visible. La lèvre antérieure du col est saisie isolément, s'il semble nécessaire, à l'aide d'une pince à griffes ordinaire, et le cul-de-sac vaginal antérieur est sectionné avec les ciseaux au contact du col.

Il suffit alors de tirer plus énergiquement sur les pinces, en détachant de l'index droit le col de la vessie, pour voir sauter celui-ci entièrement libéré.

L'utérus ne présente plus que des connexions vasculaires latérales.

Il suffit, pour le détacher entièrement, d'introduire à droite, au-dessus du ligament large, l'index gauche, de perforer le péritoine vésico-utérin et d'achever, avec le doigt recourbé en crochet, de décoller le ligament large droit. Ce dernier est saisi par l'assistant entre le pouce et l'index, et coupé entre les annexes et l'utérus.

La tumeur est alors rapidement basculée vers la gauche. Elle se

dépouille, en se dévidant, en quelque sorte, de son enveloppe séreuse antérieure, qui est sectionnée si elle offre quelque résistance, puis de ses connexions avec le ligament gauche, et n'adhère bientôt plus qu'au bord de ce dernier. Un dernier coup de ciseaux libère l'utérus, qui, exsangue, entièrement détaché, est reçu par un aide. Le chirurgien saisit alors dans ses doigts le ligament large de son côté, le gauche.

Quand le cas est favorable, c'est à peine si quelques petits jets de sang, provenant des utérines, des utéro-ovariennes, et deux ou trois artérioles accessoires, apparaissent au moment de l'extraction de l'utérus.

En effet, si l'on a pris soin de raser avec les instruments le tissu utérin, la section porte non pas sur le tronc même de l'utérine ou de l'arcade utéro-ovarienne, mais sur leurs branches internes, de beaucoup plus petit diamètre.

Hémostase. — Nous avons bien souvent démontré aux confrères présents qu'on peut à ce moment abandonner sans hémostase le champ opératoire, où jaillissent à peine quelques artérioles du calibre d'une épingle.

Un fil est jeté et noué d'abord circulairement, puis, après transfixion du pédicule, au-dessous des annexes droites, et celles-ci réséquées. Les annexes gauches sont liées et réséquées à leur tour. Les chefs de ces fils, noués deux à deux, sont maintenus entre les mors de deux pinces hémostatiques.

Les utérines ou leurs branches principales, qui ont été souvent pincées aussitôt après l'extirpation de l'utérus, sont liées isolément.

Deux ligatures de chaque côté sont suffisantes dans les cas simples.

La cavité pelvienne épongée, on observe souvent encore un suintement sanguin au niveau de la tranche vagino-péritonéale postérieure; la lèvre péritonéale correspondante est attirée en haut, à l'aide de l'anse de soie placée en ce point avant l'ouverture du vagin; la muqueuse vaginale est saisie à son tour avec une ou plusieurs longues pinces à griffes, et on les rapproche par deux ou trois points de suture. Les chefs des fils qui lient les pédicules tubo-ovariens sont alors attirés dans le vagin à l'aide de la pince courbée qui a servi, au début de l'opération, à perforer le cul-de-sac postérieur, et il ne reste plus qu'à fermer le péritoine pelvien.

3e temps. — Fermeture du péritoine pelvien. Le cul-de-sac de Douglas épongé et garni d'une compresse blanche, on charge successivement, à l'aide d'une pince à griffes, sur une longue aiguille

courbe, le pédicule tubo-ovarien gauche, puis de petits plis du péritoine postérieur, et enfin, le pédicule ligamentaire droit. On prendra soin de n'y blesser avec l'aiguille aucun des vaisseaux volumineux, qui donneraient lieu en pareil cas à une hémorragie immédiate et devraient être pincés et liés.

Une forte soie passée dans le chas de l'aiguille, celle-ci est attirée au dehors et les deux chefs du fil, qui circonscrit alors la demi-circonférence postérieure de la plaie péritonéale, sont momentanément abandonnés. On charge sur la même aiguille, toujours du pédicule gauche au pédicule droit, le péritoine vésical, en prenant soin de ne pas pénétrer dans le réservoir urinaire, ce qui est aisé lorsqu'on possède quelque expérience du maniement des aiguilles en chirurgie intestinale, et le chef droit du fil, passé dans le chas de l'aiguille, est ramené vers la gauche.

Les replis séreux, ainsi circonscrits par cette anse de soie circulaire, sont froncés en bourse, jusqu'à venir en contact, et le fil noué d'un double nœud. Si les replis péritonéaux qui circonscrivent l'orifice péritonéo-vaginal, ne sont pas assez lâches pour permettre l'application d'une ligature en bourse, on pratique un surjet transversal ou quelques points séparés. Toute déchirure séreuse latérale doit être soigneusement réparée.

La toilette du cul-de-sac de Douglas est alors terminée, une compresse blanche placée en ce point, et le lit est basculé en avant, de manière à redevenir horizontal. Les grandes compresses supérieures sont enfin remplacées par deux plus petites, disposées sous l'incision, où elles demeureront jusqu'à la fin des sutures, et le ventre est refermé.

4e temps. — Fermeture du ventre. La suture de la paroi est faite comme d'habitude à deux plans, et à la soie, par points séparés, plan séro-aponévrotique avec coaptation exacte de la ligne blanche et suture de la peau au crin de Florence.

Si la malade est grasse, nous rapprochons la couche adipeuse sous-cutanée par quelques points séparés de catgut, de manière à éviter la persistance d'un vaste espace libre entre la suture aponévrotique et la ligne de réunion superficielle. L'adjonction de ces points de catgut sur la graisse sous-cutanée ne modifie en rien le principe de la suture, qui demeure de fait une suture à deux plans, les catguts sous-cutanés ne servant aucunement de moyen d'union entre les lèvres de l'incision abdominale.

Nous extirpons ainsi très rapidement l'utérus, tandis que nous prenons, pour la fermeture du péritoine pelvien et du ventre, tout le temps nécessaire.

Tout chirurgien qui cherche à diminuer la durée d'une opération en hâtant la fermeture du ventre, fait de mauvaise besogne.

L'ablation seule de la tumeur doit être rapide.

La réparation du champ opératoire doit au contraire, si l'on veut réaliser toutes les conditions du succès, être conduite avec une méthode et un soin rigoureux, et durer tout le temps indispensable.

La description précédente est celle de l'hystérectomie pour fibrome et non pour pyo-salpinx, et s'écarte par conséquent de notre sujet. Si nous l'avons donnée *in extenso*, c'est que Doyen applique à l'hystérectomie abdominale pour salpingite la même technique que pour tumeur fibreuse et que son procédé est adopté par nombre de chirurgiens.

De l'examen général de ces divers modes opératoires, il résulte que l'hystérectomie abdominale peut, comme la vaginale, être exécutée sûrement et rapidement par plusieurs procédés qui diffèrent sensiblement, tout en étant régis par les mêmes règles générales. Les divergences tiennent sans doute aux tendances individuelles et aux habitudes personnelles des chirurgiens, mais surtout à la diversité des cas cliniques; aussi est-il bon de connaître ces deux procédés avant d'entreprendre une hystérectomie abdominale, les circonstances pouvant forcer le chirurgien à délaisser celui qu'il emploie d'ordinaire pour utiliser quelqu'une des manœuvres fondamentales décrites dans un autre. Quelques exemples tirés de notre pratique nous permettront d'appuyer cette assertion.

Nous pratiquons en général l'hystérectomie comme Doyen ou comme Richelot, mais, selon les circonstances, l'hémisection de Faure, le morcellement, les modifications apportées aux procédés américains par Delagénière, Terrier, nous ont été d'un puissant secours.

Obs. XXXIV. — M., Marguerite. Accouchement normal il y a six ans. Avortement (quatrième mois de la gestation) remontant à un an. Depuis, douleurs, troubles dans la miction, constipation. Entre à l'hôpital avec une double salpingo-ovarite. L'état général de la malade mauvais est remonté, pendant quelques jours, par des injections de sérum. Enfin, laparotomie. Ligature de la trompe gauche qui contient un peu de pus. Incision du col utérin jusqu'à l'utérine droite qui est liée. Décortication de la poche purulente droite; elle se crève, et le pus inonde le petit bassin, heureusement bien protégé. La poche est détachée et le ligament tubo-ovarien lié. Péritonisation; drainage abdominal. Guérison.

Obs. XXXV. — X..., âgée de trente ans; accouchement en 1896. Un an après, avortement au deuxième mois; depuis, douleurs accentuées; rentre à

l'Hôtel-Dieu le 15 juillet 1899. Le diagnostic est celui de métro-salpingite. Laparotomie : 2 poches englobant le fond de l'utérus. Détachement de quelques adhérences épiploïques et des annexes gauches, après ligature du ligament tubo-ovarien. La poche salpingienne est décortiquée et l'utérine liée. Désinsertion du vagin sur tout le pourtour du col. L'utérus bascule de gauche à droite; ligature de l'utérine droite. Poche droite décollée; pendant la ligature du pédicule tubo-ovarien droit, un peu de pus s'écoule dans le petit bassin. La température baisse; la malade nous semblant en bonne voie de guérison, nous lui permettons quelques aliments, lorsque, subitement, elle ressent une forte douleur à la poitrine, se cyanose et meurt brusquement, malgré des soins immédiats (quinze jours après l'intervention).

A l'autopsie, rien d'anormal dans l'abdomen; nous n'avons pu, à cause de l'opposition de la famille, pratiquer l'examen du cerveau.

Obs. XXXVI. — M..., Caroline, âgée de vingt-deux ans, entre à l'Hôtel-Dieu le 7 mars 1899, avec une salpingite double. Effrayée à l'idée de subir une opération, elle quitte l'hôpital et n'y revient qu'au bout de deux mois de souffrances. Laparotomie avec l'assistance et les conseils de M. le professeur Combalat. Ligatures du ligament tubo-ovarien, du ligament rond, et de l'utérine droite assez faciles; en décortiquant la poche droite, issue de quelques gouttes de pus. Libération du col en avant, en arrière et sur les côtes jusqu'à l'utérine gauche qui est liée. Poche gauche décollée avec facilité. Ligature du pédicule ovarien. Péritonisation. Drainage à la Mikulicz, fait avec deux gros drains en verre.

Glace sur le ventre. Injections de caféine et de sérum.

Après un shock assez intense, guérison complète cinq semaines après l'intervention.

Obs. XXXVII. — X..., âgée de trente-quatre ans; plusieurs grossesses, dont la dernière (remontant à six ans) a nécessité une intervention gynécologique. Depuis, règles douloureuses et, dans l'intervalle, pertes blanches. Hémorragies le 20 et le 23 février 1900. Le 24, nous pratiquons l'examen, qui nous permet de reconnaître une salpingite double suppurée. L'état général étant mauvais, injections sous-cutanées de sérum, de caféine, asepsie rigoureuse du vagin; le 6 mars, laparotomie. La masse utéro-annexielle remplit tout le bassin. L'utérus est complètement masqué; à droite et à gauche, trompes distendues et déformées, décrivant un demi-cercle à convexité externe et dont les extrémités sont adhérentes aux culs-de-sac. Au-dessous, plusieurs poches. D'abord, décortication de la poche médiane assez facile. Ablation des annexes gauches, en commençant par la partie interne. Ligature du pédicule. Nous attaquons ensuite l'utérus. Ligature de l'utérine gauche, désinsertion du col, ligature de l'utérine droite. Décollement de la poche droite, qui se crève et dont le contenu s'écoule par le vagin.

Double drainage vaginal et abdominal. Guérison le 5 avril.

Obs. XXXVIII. — M..., Marie, âgée de vingt-cinq ans, Fausse couche à vingt ans; depuis, douleurs intolérables. L'état général est mauvais, les règles irrégulières. L'examen de la malade, fait le 8 mai 1901, permet de diagnostiquer un pyo-salpinx double. Elle refuse l'intervention, mais, le 15 mai, les douleurs redoublent. Le 17, la poche postérieure s'ouvre dans le rectum. Enfin, le 23, la malade entre à l'hôpital.

Pendant quatre jours, injections massives de sérum artificiel, et le 27, laparotomie. Décollement de quelques légères adhérences avec l'intestin grêle. Le petit bassin présente une série de poches purulentes. Décollement de la face antérieure de l'utérus, et effondrement du cul-de-sac antérieur. Le mouvement de bascule du col est arrêté par les adhérences de la poche postérieure. Nous n'osons pas y toucher de peur de déchirer plus le rectum, et nous procédons à l'hémisection. Nous faisons basculer la moitié droite de bas en haut, lions l'utérine et cherchons un plan de clivage. La poche ouverte dans le rectum ne se décolle pas, mais se déchire, et une autre se crève; le pus s'écoule par le vagin. Ligature du pédicule externe, tamponnement de la surface saignante. Mêmes manœuvres de décollement du côté opposé sans incident. La partie de la poche adhérente au rectum est décollée doucement jusqu'aux bords de la perforation. Drain vaginal. Péritonisation possible seulement au milieu et aux deux extrémités droite et gauche. Malgré un shock intense, la guérison est complète le 6 juin.

Obs. XXXIX. — B..., âgée de trente-cinq ans, ménagère. Réglée à quinze ans; 5 grossesses et une fausse couche entre le deuxième et le troisième enfant, le dernier accouchement remontant à quatre mois. Douleurs intolérables à droite, qui forcent la malade à entrer à l'hôpital de la Conception (salle Sainte-Eugénie, n° 28) le 27 mai 1901. Le toucher permet de constater une salpingite double suppurée, avec excès de tension et de douleur du côté droit. La malade refuse l'intervention et sort de l'hôpital le 31, elle rentre quinze jours après, en demandant elle-même à être opérée.

16 juin. Hystérectomie abdominale : poche droite énorme, adhérente à l'intestin et au petit bassin; à gauche, tumeur moins volumineuse. L'utérus fait corps avec l'une et l'autre poche.

La partie antérieure du col est libérée de la vessie; section de la tranche vaginale d'abord en avant, puis en arrière. A ce moment, la poche droite commençant à se vider, nous l'effondrons, et le pus s'écoule en quantité considérable par le vagin. La masse est détachée de ses adhérences. Résection de l'appendice. Ligature de l'utérine droite. L'utérus est basculé; ligature de l'utérine gauche. La poche purulente gauche est décortiquée. Ligature du pédicule; toute la masse est extraite. Mais suintement considérable, dû au détachement des adhérences. Drainage vaginal et Mikulicz. Injections sous-cutanées de sérum artificiel.

La malade sort de l'hôpital le 20 juillet 1900.

La grande question de l'hémostase, préventive ou non, qui, à un moment donné, a divisé les chirurgiens, perd aujourd'hui beaucoup

de son importance; qu'elle soit préventive ou non, on sait assez bien la faire pour ne pas avoir peur de perdre une malade d'hémorragie; mais le fait qui prime tout, à notre avis, c'est la nécessité de parer à l'infection avant l'opération et après; on y arrivera en suivant exactement les règles qui doivent présider à la préparation de la malade et à la protection de la séreuse péritonéale, règles exposées mieux que nous ne pourrions le faire par Delagénière (*Archives provinciales de Chirurgie*, 1er mars 1897) et par Terrier, dont nous allons résumer l'article si instructif de la *Revue de Chirurgie* du 10 décembre 1901.

« Cette opération est d'une telle gravité qu'on devra avant de s'y résoudre essayer le repos et le traitement médical, sans cependant les trop prolonger. Il faut, pour décider l'époque de l'intervention, songer non seulement à la santé générale de la malade, mais encore à sa position sociale *et aux moyens dont elle dispose pour obtenir sa guérison définitive*. D'ailleurs, s'il y a là une indication d'opérer vite, il faut songer qu'il est des contre-indications formelles à toute intervention, telles que lésions tuberculeuses, néphrite chronique, affections cardiaques avancées, le shock opératoire et l'anesthésie pouvant avoir, dans ces conditions, des résultats funestes. Enfin, il faut savoir reconnaître si la maladie locale a apporté des troubles considérables dans la santé générale, a amené l'épuisement, et, dans ces cas, remonter la malade par des injections massives de sérum artificiel[1]. »

On devra, de plus, examiner les urines, très attentivement, pour savoir s'il y a du sucre ou de l'albumine. Une fois l'opération décidée, il faut préparer la malade : pendant deux ou trois jours, elle prendra un bain de sublimé et ne se nourrira que légèrement; enfin, la veille, elle sera purgée, avec un purgatif doux; puis on rasera la vulve et l'abdomen[2]; la peau étant aseptisée, le ventre sera recouvert d'un pansement humide ou sec selon les cas[3]; on procédera à l'anesthésie dans une pièce isolée, et elle sera de préférence toujours confiée au même aide si c'est possible, condition de succès bien importante et que nous espérons voir prendre en sérieuse considération. Pendant l'anesthésie, le chirurgien et les aides se sont préparés; on

1. Dans le cas d'un état trop menaçant, nous rappellerons ce que nous avons dit dans l'étude de l'incision vaginale, c'est-à-dire que l'ouverture d'un abcès bombant dans le cul-de-sac, en vidant le pus et en supprimant ainsi la fièvre et la plupart des phénomènes de résorption purulente, permettra de remonter bien plus rapidement l'état général.

2. On peut également se servir d'une pâte épilatoire.

3. Il faut tenir grand compte de l'état de l'épiderme, du tempérament de la malade, et les pansements humides ont l'inconvénient bien souvent de provoquer des érythèmes.

peut se contenter de se brosser les mains avec une brosse dure, de l'eau stérilisée et un savon d'une formule spéciale, puis de se passer les mains dans une solution de sublimé à 1/1000; il est entendu qu'il ne faut avoir touché aucun objet septique; durant l'opération, on peut, si on le veut, se laver les mains avec du sérum stérilisé. On procède ensuite à la toilette de l'abdomen; on pratique le cathétérisme; on savonne les organes génitaux externes, le vagin; on donne une grande injection d'eau bouillie; puis on recouvre toutes les parties d'une compresse stérilisée; on porte alors la malade sur la table d'opération où on la fixe par des bandes modérément serrées. Après avoir placé la branche fémorale de la valve de Doyen, si l'on doit se servir de celle-ci, un aide défait le pansement et procède au nettoyage de la paroi abdominale; on nettoie l'ombilic en s'aidant d'une pince de Kocher amarrée dans sa profondeur, et on savonne la paroi; d'abord sur la ligne médiane, puis sur les côtés; on peut se servir du tampon de paille de bois, préférable à la brosse dure.

L'abdomen bien savonné, on enlève la mousse et les compresses stérilisées, puis, avec une compresse trempée dans du sublimé au 2 p. 1000, on rince la peau et on l'essuie avec soin; on recouvre avec de grandes compresses stérilisées les jambes, les cuisses, la poitrine de la malade; on délimite le champ opératoire par de grandes compresses que l'on réunit entre elles par des pinces à pression ordinaire. Les assistants, avant d'entrer, doivent revêtir une blouse, se placer derrière le chloroformisateur et, sous aucun prétexte, ne s'avancer, ni parler. Le chirurgien se place à droite; près de lui, un aide qui tiendra les écarteurs; derrière lui, les tampons, gaze, fils, aiguilles, bistouris, cuvettes, etc.; en face, son premier assistant qui l'aidera directement; à côté de celui-ci, un deuxième aide qui tiendra les pinces et les écarteurs; à portée de l'opérateur et de ses aides se trouvent des cuvettes remplies de sérum artificiel ou de sublimé. Pendant l'opération, les soins à donner ne diffèrent pas de ceux déjà décrits pour le temps correspondant de la laparotomie. Voulant autant que possible éviter toute redite, nous renverrons au chapitre précédent pour tout ce qui a trait à la libération des adhérences intestinales, à l'ouverture du péritoine, etc.; mais nous croyons qu'il ne peut être inutile d'insister encore sur la nécessité de soigner particulièrement l'isolement du péritoine; c'est du temps bien employé que celui que l'on sacrifie à coincer les extrémités des compresses protectrices dans les angles de l'abdomen. On arrive ainsi à l'attaque de l'utérus lui-même, que nous faisons en général en suivant les procédés américains, mais en nous inspirant surtout des indications cliniques. Suivant les cas, nous attaquons l'utérus

soit par devant, soit par le côté, où elle paraît devoir être plus facile.

Une des annexes est-elle moins envahie, plus facile à isoler et à soulever; enlevez-la, puis attaquez l'utérus en commençant par le côté correspondant à cette annexe; pincez l'utérine, coupez-la; faites la collerette vaginale; placez une pince sur le col pour faire basculer et attirer l'utérus du côté malade; élevez sur la base du ligament large opposé; pincez ou liez l'utérine quand vous la rencontrerez et terminez toujours de bas en haut; votre opération sera rapide, facile et sans danger. Si, au contraire, on rencontre une lésion bi-annexielle importante, on se trouvera bien de la pratique de Richelot; son procédé, qui, du reste, diffère peu des procédés américains, offre de grands avantages. Il n'est pas à conseiller cependant, quand l'utérus est fortement bâti, car il est arrivé de ne pouvoir le faire basculer; nous conseillons alors l'hémisection, cette opération si simplifiée, qui nous paraît appelée à rendre des services de plus en plus considérables; partagé en deux, l'utérus est facilement déplaçable; on peut le détacher de ses adhérences et continuer ce décollement des annexes. Mais, quel que soit le procédé auquel on s'arrête, quels que soient les incidents que l'on rencontre, il faut se souvenir qu'il est important d'assurer le drainage; aussi conseillerons-nous de ne pas fermer entièrement la collerette vaginale, mais de la laisser suffisante en son centre pour laisser passer un tube volumineux bien perméable; on a fait sauter la « bonde », les liquides doivent s'écouler facilement par là. Le drainage vaginal peut être complété par le drainage abdominal; nous n'insisterons pas, ayant déjà traité cette question. C'est le moment alors de donner tous ses soins à cette manœuvre dont nous avons déjà parlé page 362 : la péritonisation, et dont l'importance est telle que l'on a pu diviser les hystérectomies abdominales en deux groupes : celles où le péritoine pelvien est complètement suturé; celles où il reste ouvert. Les premières sont les procédés que nous conseillerons toujours; les autres sont, au contraire, les formes dangereuses auxquelles nous recommanderons de ne s'arrêter qu'en cas d'impossibilité. Moins difficile après l'hystérectomie abdominale qu'après la salpingectomie, à cause de la conservation des collerettes antérieure et postérieure, elle n'est pas toujours aisée à accomplir, et nous croyons que Legueu a rendu un grand service en faisant construire les aiguilles à pédale à courbure spéciale (présentées à la Société de Chirurgie en janvier 1902); par elles la péritonisation est plus facile et plus rapide.

Ces indications générales constituent un simple résumé des remarques que nous avons pu faire dans le cours de notre pratique chirurgicale, et nous nous sommes placés à un point de vue exclusi-

vement clinique, le seul qui nous permît de revenir sur une question admirablement étudiée par nos devanciers dans une série de publications que l'on consultera avec fruit et dont voici l'indication bibliographique.

BIBLIOGRAPHIE.

1886. — Femger, Des avantages offerts par la section abdominale sur les autres modes opératoires, Société gynécologique de Chicago, *American Journal of Obst.*, 1886.

1887. — Defontaine, Opérations pratiquées par la voie abdominale pour tumeurs et suppuration de l'utérus et des annexes, *Centre médical*, 1887, n° 8, p. 143; *Centre médical*, 1897, n° 11, p. 202.

1888. — Malherbe, *Des avantages de la laparotomie pour l'ouverture de certains abcès profonds du bassin*, thèse de Paris, 1887-88, t. XII.

1891. — E. H. W. Morro, *Die Indicationen der ventralen Methode der Totalextirpation des Uterus*, 8° Halle a. S., 1891.

1892. — Lannelongue, *Hystérectomie totale par la voie abdominale*, 8°, Paris, 1892.

Guermonprez, F., et Duval, Hystérectomie abdominale totale : 1° communication à l'Académie; 2° observation; 3° recherches expérimentales; 4° Lille, 1892.

1893. — Boiffin, *Sur le traitement des suppurations pelviennes et des indications des différentes méthodes opératoires.* Assoc. franç. de Chir., Proc.-verb., Paris, 1893, 598-617.

Broca, *Laparotomie pour suppuration pelvienne*, Assoc. franç. de Chir., Proc.-verb., Paris, 1893, 574-578.

Delagénière, Supériorité de la laparotomie sur l'hystérectomie vaginale dans les cas de suppuration pelvienne, Assoc. franç. de Chir., Proc.-verb., Paris, 1893, 617-622.

Pozzi, S., Sur le traitement des suppurations pelviennes, Résumé, Association franç. Chir., Proc.-verb., Paris, 1893, 622-625.

Segond, P., Des suppurations pelviennes, Assoc. franç. Chir., Paris, Proc.-verb., 1893, 701-704.

Queirel, Hystérectomie abdominale totale, Assoc. franç. Chir., Proc.-verb., Paris, 1893, p. 81-83.

Terrier et Hartmann, Remarques cliniques, anat.-opératoires, à propos de 59 cas consécutifs de laparotomie pour lésions suppurées péri-utérines; suites immédiates et éloignées de l'opération, Assoc. franc. Chir., Proc.-verb., Paris, 1893, p. 565 et 573.

1894. — Delagénière, H., De l'hystérectomie abdominale totale dans certaines lésions suppurées des annexes; une observation. *Ann. Gynéc. d'obst.*, Paris, 1894, p. 185-192.

Delagénière, H., *Bull. et Mém. Soc. Chir.*, 1893, p. 157.

Quénu et Delagénière, *ibid.*, p. 163.

Henrotin, B., Hysterectomy in septic pelvic diseases, *Trans. Am. Gyn. Soc.*, Philad., 1894, p. 308-319.

Delagénière, H., 2 cas d'hystérectomie abdominale totale, *Ann. de gyn. et d'obst.*, Paris, 1894, p. 376.

Schwartz, Ch., *Hystérectomie abdominale totale secondaire à une laparotomie avec ablation bilatérale des annexes*, *Ann. Gyn. et Obst.*, Paris, 1894, 331-339.

Chiron, J.-M., *De la position élevée du bassin en chirurgie abdominale*, thèse de Paris, 1894, n° 107.

Baldy, *Amer. Jour. of Obst.*, 1894, p. 28.

Pryor, W., *The Amer. gyn. and obst. Journ.*, nov. 1894.

Chaput, *Bull. et Mém. Soc. Chir.*, Paris, 1894, p. 18.

Delagénière, *Bull. et Mém. Soc. Chir.*, Paris, 1894, p. 18.

Pozzi, *Bull. et Mém. Soc. Chir.*, Paris, 1894, p. 160.

Coe, H. C., Abdominal hysterectomy for pelvic suppuration; recovery, *Am. Gyn. a Obst. J., N.-Y.*, 1894, p. 583.

Brose, Zür Techniq. der Feund'schen Operation, *Ztschr. f. Gerburtsh. u Gynäk.*, Stuttg., 1894, 254-281.

Reclus, Suppurations pelviennes et laparotomie, *Clin. Chir. Pitié*, Paris, 1894, 507-518.

1895. — Du Bouchet, Sur l'hystérectomie abdominale contre les suppurations pelviennes, *Ann. Gynécol. et d'Obst.*, Paris, 1895, 319-24.

Baldy, J. M., Hysterectomy for suppurative disease of the pelvic organs, *Am. Gynaec. a Obst. J.*, N.-Y, 1895, 221-225.

Gentilhomme, E. J. H., *Hystérectomie abdominale, technique critique, résultats*, thèse de Paris, 1894-95, n° 8.

Bunkley, J. T., Abdominal hysterectomy with enucleation of the appendages in septic pelvic diseases, *Am. J. Obst.*, N.-Y., 1895, p. 500-505.

Irish, J. C., *Abdominal hysterectomy in the treatment of septic pelvic disease and for cancer of the os uteri, Boston M. et S. J.*, 1895, p. 615.

Brown, Hysterectomy abdominal. Indications, methods with report of cases, *Med. Rewiew*, Saint-Louis, 1895, 352-354.

Camescasse P., Un procédé d'hystérectomie totale par voie double ou par manœuvres abdominales et vaginales combinées. *N. Arch. d'Obst. et de Gyn.*, Paris, 1895, 349-360.

1896. — Cordier, A.-H., The vaginal v. s. the abdominal of dealing with inflammatory diseases of the pelvis, *Am. Gyn. a Obst. J.*, N. Y., 1896, p. 160-165.

Delassus, Le traitement des suppurations pelviennes au Congrès de Genève, *J. d. Sc. méd. de Lille*, 1896, p. 345-368.

Reynier, P., Traitement des suppurations pelviennes, *Ann. Gyn.*, 1896, 2, p. 176.

Richelot, G., *id.*, p. 183-209.

Bouilly (Paris), rapporteur Congrès Genève, *id.*, p. 232.

Kelly, H., Procédé américain, *Bull. of the John Hopkins Hosp.*, 1896, p. 27.

Liell, E. M., A comparaison of the known advantages and disadvantages of vaginal v. s. abdominal hysterectomy, *N.-York Polyclin.*, 1896, p. 132.

Chavin, H., *Traitement des salpingo-ovarites par la laparotomie (résultats éloignés)*, thèse de Paris, 1895-96.

Vautrin (Nancy), Des collections séreuses pelviennes, *Revue Chir.*, 1896, p. 905.

Bliesener, K., Die abdominale radicale Operation bei entzundlicher adnexer, Krankung, *Monatschrift für Geburtsh. und Gynaekologie*, Berlin, 1896, t. III, p. 458, et t. IV, p. 15 et p. 144. Voir le résumé *Ann. Gynécol.*, 1897, 2, p. 177, « L'opération abdominale radicale pour l'inflammation des annexes. »

Delagénière, Indications de la castration abdominale totale dans le traitement de certains cas de suppurations pelviennes, *Ann. Gyn.*, 1896, 2, p. 161.

Hartmann, Traitement des inflammations des annexes et du péritoine pelvien, *id.*, p. 163.

Doyen, Le traitement des suppurations pelviennes, *Arch. prov. de Chir.*, Paris, 1896, p. 565-623.

Terrier, M., Hystérectomie abdominale totale et partielle, *Rev. Chir.*, 1896, p. 898, Congrès franç. Chir.

Poirier, *id.*

Goullioud, *id.*

Pozzi, *id.*

Delbet, *id.*

Pantaloni, *id.*

Monprofit, *id.*

Reverdin, Aug., *id.*

Goullioud, Procédé d'hystérectomie abdominale, Assoc. Franç. de Chir., Proc.-verb. etc., Paris, 1896-97, p. 396-404.

Audian, *Contribution à l'étude du traitement opératoire des annexites*, thèse de Paris, 1896-97.

Cushing, E. V., The indications for vaginal hysterectomy and for abdominal section, respectively, in salpingitis, pelvic suppuration and uterine myomata, *Internat. J. Surg.*, N.-Y., 1896, 121-124.

Peterson, Treatment of pelvic suppuration by abdominal section without hysterectomy, *Am. J. Obs.*, N.-Y., 1896, 31-36.

Frank, L., Operative procedures for pelvic inflammations, *Am. Pract. News*, Louisville, 1896, 177-180.

Hardy, Observations relatives au choix de la voie abdominale dans certains cas d'extirpation d'organes pelviens, *Ann. Soc. Méd.-Chir.*, Liège, 1896, 308-312.

Reynier, P., Traitement des suppurations pelviennes, *Ann. Gynécol. et d'Obst.*, 1896, 176-183.

Richelot, Sur le traitement des suppurations pelviennes, *id.*, 1896, 183-230. — Le traitement des suppurations pelviennes au Congrès de Genève, *Gaz. Hôp.*, Paris, 1896, 1049-1057 ; *Union médicale*, 421-436-445.

Bouilly, *id.*, *Gaz. Gynécol.*, 1896, 289-305.

1897. — Pozzi, *Traité de gynécologie* (1897), 3e édit., p. 353 (procédé de Doyen, p. 739-740).

Noble, P.-Ch., Rev. Génér. L'hystérectomie pour fibromyômes et pour l'inflammation des annexes en Amérique, *Ann. Gyn.*, 1897.

Diriart, Raymond, Technique de M. Routier pour l'hystérectomie abdominale totale, *Ann. Gyn.*, 1897, 2, p. 14, 109-151.

Richelot, *id.*, p. 27. — Discussion sur l'hystérectomie abdominale, *Bull. et Mém. Soc. Chir.*, 1897, p. 747-767.

Segond, L'hystérectomie abdominale totale dans l'ablation des gros fibromes et le traitement des suppurations pelviennes. Considérations sur son manuel opératoire et sur la supériorité du procédé américain, *Rev. gyn. et de chir. abdominale*, 1897, p. 605.

Hartmann, L'hystérectomie abdominale totale, sa technique opératoire, ses indications, *Ann. gynécol.*, juillet 1897.

Richelot, Hystérectomie abdominale totale et lésions des annexes, *Rev. chir.*, 1897, p. 612.

Reclus, suite de la discussion, p. 692.

Quénu, *id.*, p. 761.

Nélaton, *id.*, p. 761.

Routier, *id.*, p. 761.

Richelot, L.-G., L'hystérectomie abdominale totale contre les affections des annexes, *Rev. Chir.*, 1897, p. 701.

Tournay (Bruxelles), Technique opératoire, *Rev. Chir.*, 1897, p. 1049.

Doyen, *id.*, p. 1049. Traitement des suppurations pelviennes, Congrès intern. de Gynécologie. Voir *Rev. Chir.*, 1897, p. 153.

Terrier, De l'hystérectomie abdominale totale et partielle, *Rev. Chir.*, 1897, p. 882.

Goullioud, Procédé d'hystérectomie abdominale, Ass. franç. de Chir., Proc.-verb., Paris, 1896-97, p. 396-403. Discussion sur l'hystérectomie abdominale totale, *Bull. et Mém. Soc. Chir.*, Paris, 1897, p. 474-517-541.

Masson, Hystérectomie abdominale totale après castration pour ovaro-salpingite suppurée ancienne, *J. de Sc. méd.*, Lille, 1897, p. 599-601.

Pozzi, *Traité de gynécologie clinique et opératoire*, 3e édit., avec 628 fig., 1897.

Audiau, J., *Contribution à l'étude du traitement opératoire des annexites*, thèse de Paris, 1896-97.

Renoux, F., *Contribution à l'étude des collections séreuses pelviennes*, thèse de Nancy, 1897, n° 22.

Kelly, A., Traitement chirurgical des suppurations pelviennes. Congr. périod. intern. de Gynéc. et d'Obst., C. r., 2e session, 1896, Genève, 1897, *Gynéc.*, p. 133-150.

Sänger, *id.*, p. 69-132.

Jocet, *Des collections séreuses pelviennes*, thèse de Paris, 1897.

Defontaine, Opérations pratiquées par la voie abdominale pour tumeurs et suppurations de l'utérus et des annexes, *Centre médical*, 1887, n° 8, p. 143; 1897, n° 11, p. 202.

1898. — Landau, De la technique de l'extirpation totale de l'utérus par la voie abdominale, *Ann. Gynéc.*, 1898, 1, p. 334 (Résumé).

Chalot, *Traité de chirurgie et de médecine opératoire. Différents procédés opératoires*, 1898, p. 945.

Depage, A propos de l'hystérectomie abdominale par le procédé Jacobs, *Ann. Soc. belge. Ch.*, Brux., 1897-8, p. 234-240.

Reynier, *Bull. et Mém. Soc. Chir.*, 1898, p. 721.

Anwandter, G., La histerectomia abdominal total (metodo yankee) como tratamiento quirurgico de las affectiones inflamatorias bilaterales de los annexos, *Rev. Med. Chile*, Sant. de Chile, 1898, 185-218-251.

Bertazzoli, A., Trattamento chirurgico delle forme suppurate degli annessi uterini, *Prat. ostet. gynec.*, Milano, 1898, p. 2-9. — De l'hystérectomie abdominale totale (suite de la discussion), *Rev. Chir.*, 1898, p. 74.

Pichevin, De quelques indications de l'hystérectomie abdominale, etc., *Semaine gynéc.*, Paris, 24 mai 1898, p. 161.

Richelot, Total abdominal hysterectomy for diseases of the adnexa, *Annals of Gyn. and Pediat.*, juin 1898, p. 637.

Damas, Quelques considérations sur l'hystérectomie abdominale totale, *Gaz. hôp.*, Paris, 1898, 1273-1301.

Noble, C.-P., The development and present status of hysterectomy for fibromyomata and for inflammations of the uterine appendages in America, *Brit. Gynec. J.*, Lond., 1897-98, 48-49.

Frank, Hysterectomy : is it justificiable in septic diseases of the appendages, *N.-York Med. J.*, 1898, p. 110-114.

Jacobs, De l'ablation utéro-annexielle par la voie abdominale, *Ann. Soc. belge Chir.*, Bruxelles, 1897-98, 190-198.

Gallet, Notes sur l'hystérectomie abdominale, Indication technique opératoire, *Clinique*, Bruxelles, 1898, p. 225-237; *Gaz. Gynéc.*, Paris, 1898, p. 113-129.

Pichevin, De quelques indications de l'hystérectomie abdominale (historique), p. 161, *Semaine gynéc.*, 1898, Paris, 166-172.

Georgiadès-Sassi, *Incision du cul-de-sac postérieur dans les suppurations pelviennes*. Thèse de Paris, 1898, n° 348.

J. Massier, *De la valeur de la colpotomie postérieure dans les suppurations pelviennes*. Thèse de Paris, 1898, n° 468.

Pichevin et Bonnet, Quelques détails historiques à propos de l'hystérectomie abdominale totale. *Semaine gynécol.*, 30 août 1898 p. 275; *id.*, 31 mai, p. 168.

Angelesco, *Hystérectomie abdominale totale pour tumeurs fibreuses de l'utérus*, thèse de Paris, 1897-98.

1899. Delagénière, H., Rev. générale de l'hystérectomie abdominale totale. *Arch. prov. de Chir.*, 1899, p. 141, 17 fig.

Ch. Diot, *Nouveau procédé d'hystérectomie abdominale avec marsupialisation péritonéale temporaire*, thèse de Lyon, 1898-99, n° 183.

Mathieu. *Le traitement des annexites suppurées*, thèse de Nancy, 1898-99, n° 1.

Bonamy, R., *De l'hystérectomie dans l'infection puerpérale aiguë*, thèse de Paris, 1898-99.

Masson, M , *Hystérectomie vaginale et abdominale dans le traitement des suppurations pelviennes. Indications*, thèse de Paris, 1898-99.

Myers, E., A new method of abdominal hysterectomy, *Cleveland Med. Gaz.*, 1898-99, 11-4. Voir Congrès français de Chirurgie, 1899, dans la *Revue de Chirurgie*, 1899, p. 522-616.

Cavazza, *La blessure de la vessie au cours de l'hystérectomie abdominale*, thèse de Bordeaux, 1898-99, n° 28.

Chapeyron, B., *De l'hystérectomie abdominale totale comme premier temps de l'extirpation des salpingites purulentes*, thèse de Bordeaux, 1898-99, n° 71.

Terrier, De l'hystérectomie abdominale, *Rev. Chir.*, 1899, p. 617.

Schmeltz, Nouveau procédé d'hystérectomie abdominale, *Semaine gynécol.*, Paris, 1898, p. 395. *Indépend. Méd.*, 1899, p. 10.

W. A. Polk, New method of abdominal hysterectomy, *Cleveland Med. Gaz.*, 1898-99, XI, 141.

1900. Jonnesco, Ch. (de Bucarest), Hystérectomie abdominale totale, nouveau procédé, *Rev. Chir.*, 10 sept. 1900, p. 335.

Secheyron, *Traité d'hystérectomie.*

Faure, J.-L., Sur la technique de l'hystérectomie abdominale totale dans les suppurations annexielles, *Clin. de la Charité. — Journ. des Praticiens*, 1900, p. 17.

Labadie-Lagrave et Legueu, *Traité de Gynécologie* (1900).

Hagopoff, Nouveau procédé d'hystérectomie abdominale par forcipressure vaginale à demeure, *Ann. Gynéc. et d'Obst.*, Paris, 1900, p. 421-422,

Jonnesco (de Bucarest), Nouvel écarteur abdominal applicable à toutes les laparotomies, *Congrès intern. Méd., sect. de Chir.* Voir *Rev. Chirurg.*, 10 septembre 1900, p. 418.

Stapler (de Vienne), Hystérectomie rapide, *Congrès intern. de Méd., sect. de Chir.* — *Rev. Chir.*, 10 sept. 1900, p. 329.

Terrier, *Rev. Chir.*, 10 sept. 1900, p. 330.

Hagopoff (de Constantinople), Un nouveau procédé, *id.*, p. 331.

Quénu E. et L. Longuet, De l'hystérectomie abdominale, *Rev. Chir.*, 10 juillet 1900.

Roger, J., *Essai sur les indications opératoires et le choix de l'intervention dans le traitement des suppurations pelviennes*, thèse de Paris, 1900, n° 543.

Dona, Hystérectomie abdominale totale pour annexite suppurée, *Bull. et Mém. Soc. Chir. de Bucarest*, 1900, p. 82-83.

Jonnesco, Hystérectomie abdominale totale pour annexite avec évidement du pelvis pour un cancer utérin limité au col, *Bull. et Mém. Soc. Chir. de Bucarest*, 1900, p. 32.

Villar, Extirpation des salpingites purulentes doubles et adhérentes après hystérectomie abdominale totale par le procédé de Faure, *Mém. et Bull. Soc. de Méd. et Chir. de Bordeaux*, 1900, 4-6.

Dubourg, *id.* Discussion, *id.*, 1900, 4-6.

Poenaru, Trei histerectomi abdominale totale piutru infectiun puerperala, *Spitalul*, Bucuresci, 1900, 413-419.

Faure, J.-L., Sur la technique de l'hystérectomie abdominale totale dans les suppurations annexielles, *J. des Praticiens*, Paris, 1900, 17-22.

Chenoweth, J.-S., Hysterectomy by the abdominal route in pus cases, *Louisville monthly J. M. A. S.*, 1900, 311-312.

Verdelet, Hystérectomie abdominale et cellulite pelvienne, *J. de Méd. Bordeaux*, 1900, p. 105-106. *Semaine gynéc.*, 1900, p. 75-76.

Racoviceano Pitesti, Hystérectomie abdominale subtotale, *Bull. et Mém. Soc. de Chir. de Bucarest*, 1900, p. 95.

Faure, L.-J., L'hystérectomie subtotale par section première du col, Clin. de la Charité, *Bull. Méd.*, 7 nov. 1900, p. 1245.

Lutaud, *Manuel complet de gynécologie médicale et chirurgicale.*

Boeckel, *De l'hystérectomie abdominale totale pendant la grossesse et l'accouchement*, thèse de Nancy, 1900.

Drouart, *De l'hystérectomie abdominale totale pendant la grossesse et l'accouchement*, thèse de Nancy, 1900.

Pètron, *L'hémisection utérine dans l'hystérectomie abdominale. Procédé de J.-L. Faure*, thèse de Paris, 1900, n° 284.

1901. — Delage, J.-F., *L'hystérectomie abdominale dans le traitement des lésions inflammatoires des annexes de l'utérus*, thèse de Paris, 1900-1901.

Benoist, F., *Contribution à l'étude de l'hystérectomie dans l'infection puerpérale avec lésions internes prédominantes*, thèse de Paris, 1900-1901.

Faure, J.-L., *Traité de chirurgie des annexes et de l'utérus*, hystérectomie abdominale, p. 144. Différents procédés, p. 234.

Lepage et Gross, *Opération de Porro et hystérectomie abdominale et subtotale*, *Bull. méd.*, 30 oct. 1901, p. 925.

Sorel et Faure, Delaunay et Championnière, Des indications de l'hystérectomie abdominale dans le traitement des suppurations pelviennes. Congrès franc. de Chirg., 14e session. Voir *Bull. Méd.*, 4 décembre 1901, p. 1026.

Roussel, *Bull. méd.*, 30 nov. 1901, p. 1012.

Petit, P., *Anatomie gynécologique clinique et opératoire*, 1901, p. 147.

Sorel (le Havre), Des indications de l'hystérectomie abdominale dans le traitement des suppurations pelviennes, Cong. franc. Chir., 21 au 26 oct. 1901. Voir *Rev. Chir.*, 10 nov. 1901, p. 580.

Heigler (de Bâle), Des suppurations dues aux fils à ligature, compte rendu du XXXe Congrès Soc. Allem. de Chirurg. Voir *Rev. Chir.*, 10 nov. 1901, p. 590.

Roussel, Hystérectomie abdominale totale pour fibrome, cancer et suppurations pelviennes. Cong. franc. de Chir., 26 oct. 1901. Voir *Rev. Chir.*, 10 novembre 1901, p. 574.

REVUE DES SOCIÉTÉS SAVANTES

SOCIÉTÉ DE CHIRURGIE.

Du 21 janvier au 11 février 1903.

Traitement de l'appendicite (Suite de la discussion).

M. Pierre Delbet se range parmi les opportunistes et fait observer tout d'abord qu'il y a un certain courage à faire cet aveu, étant donné l'état d'esprit du public, qui est radical et qui absout l'opérateur quoi qu'il arrive et est toujours prêt à condamner l'abstentionniste.

L'argument capital des interventionnistes consiste à apporter la relation de quelques faits, dans lesquels le malade est mort d'appendicite sans avoir été opéré. Mais cet argument n'aurait une valeur démonstrative que si on démontrait en même temps : 1° que le malade ne serait pas mort s'il avait été opéré ; 2° que les opportunistes n'auraient pas opéré dans ce cas. — Or, les interventionnistes à outrance sont loin de guérir les malades qu'ils opèrent; quand ils en perdent, ils disent qu'ils ont opéré trop tard. C'est possible; mais oseraient-ils affirmer que l'opération est absolument innocente ? M. Delbet se demande si certains malades, parfaitement capables de refroidir leur crise d'appendicite, ne se trouvent pas dans un état d'infériorité les rendant incapables de résister à un traumatisme opératoire. Il en est certainement ainsi dans les cas où l'appendicite, loin d'être la cause de l'ensemble morbide, n'est elle-même qu'un effet d'une infection généralisée. M. Delbet cite l'observation d'un malade de ce genre chez lequel il se refusa à l'intervention malgré les instances du malade lui-même, et qu'il fut heureux de voir guérir, alors que l'opération avait de fortes chances d'échouer dans les conditions où elle aurait dû être pratiquée.

Les interventionnistes prétendent que les malades qui meurent à la suite de l'intervention, succombent non à l'opération, mais par le fait de leurs lésions. C'est là une affirmation qui paraît très hasardée; car les statistiques datant d'une époque où l'intervention ne s'était pas encore imposée, celles de Renvers et Guttmann, par exemple, statistiques intégrales, montrent que la mortalité oscillait entre 5 et 8 p. 100. Or, la statistique chirurgicale qui, par sa bénignité, se rapproche le plus de la précédente, est celle de M. Jalaguier, précisément du plus fervent des opportunistes.

En terminant, M. Delbet insiste encore sur la possibilité de l'éventration après une intervention à chaud, et estime que cet argument n'est pas absolument négligeable.

M. Tillaux tient à déclarer que, s'étant rangé parmi les opportunistes dès les premières discussions sur le traitement de l'appendicite, il n'a pas varié dans ses opinions depuis lors.

M. Quénu estime que la solution des questions qui concernent le traitement de l'appendicite ne pourra sortir que de l'étude clinique et anatomique de l'infection appendiculaire. Les formes cliniques sont extrêmement différentes, et, dans leur classification, M. Quénu pense qu'il faut tenir compte avant tout des accidents toxémiques. La toxémie est habituellement secondaire; mais M. Quénu vient d'observer et d'opérer un cas dans lequel elle était primitive et s'était établie d'emblée avant qu'aucune trace de suppuration ou de gangrène ait eu le temps de se manifester; l'appendice fut trouvé libre, sans la moindre adhérence, sans la moindre réaction péritonéale. Après l'opération, les phénomènes toxémiques prirent une allure encore plus rapide, et le malade succomba. L'appendice ne présentait, à l'examen macroscopique, qu'une ulcération superficielle dans son segment périphérique; mais, à l'examen microscopique, on trouva les vaisseaux de la couche péritonéale presque tous thrombosés.

Il faudrait donc, d'après M. Quénu, ranger sous deux types les formes cliniques graves observées dans l'appendicite : 1° à l'un correspondent les formes où les phénomènes généraux priment tout, les phénomènes locaux n'existant que tout juste pour permettre d'affirmer la maladie; 2° à l'autre correspondent tous les cas de réaction péritonitique. Et, cliniquement, il n'est pas impossible, jusqu'à un certain point, de faire le départ entre ces deux grandes formes.

Dans la forme toxique d'emblée, l'intervention a donné, jusqu'à présent, des résultats déplorables. Mais M. Quénu ne croit pas qu'il faille s'abstenir pour cette raison. Il y a toujours avantage à tarir la source d'où est partie une intoxication, et la seule conclusion à tirer des insuccès obtenus jusqu'à présent c'est que les délais après lesquels l'intervention a eu lieu sont encore trop longs.

M. Tuffier est frappé par ce fait que, dans toutes les observations d'opérations pour appendicites toxiques d'emblée, la toxémie a pris, aussitôt après l'intervention, une allure beaucoup plus rapide, pour ainsi dire suraiguë. Il lui semble légitime d'incriminer l'acte opératoire, et le fait s'explique aisément, puisqu'il suffit de la moindre manœuvre, de la moindre malaxation de l'appendice pour lancer dans la circulation des toxines extrêmement virulentes. Il suffit parfois des minimes manœuvres d'un pansement pour obtenir ce néfaste résultat. M. Tuffier en cite un exemple.

M. Reynier considère ces interventions comme néfastes. Dans le cas où l'état général grave domine dès le début, il est préférable de retarder l'opération et de s'attaquer tout d'abord à l'état général par les injections de sérum. On peut espérer ainsi voir les phénomènes s'amender et, de fait, M. Reynier a observé des cas de ce genre.

M. Rochard vient plaider la cause de l'opération de l'appendicite après refroidissement et s'élève tout d'abord contre cette formule, qu'attendre

pour opérer qu'une appendicite soit refroidie, c'est exposer le malade à la mort. Il ne trouve l'explication de cette formule, énoncée par M. Dieulafoy, que dans ce fait que, par sa situation, ce dernier n'est appelé à voir que les appendicites graves, car ce sont précisément les appendicites que tous les chirurgiens, même les plus abstentionnistes, opèrent. Mais, à côté de ces appendicites en quelque sorte foudroyantes, il y a des appendicites qui ne demandent qu'à refroidir, et ce sont de beaucoup les plus nombreuses. Si on voulait les opérer toutes, il faudrait enlever l'appendice sur le quart de la population, car M. Tuffier a montré que 20 p. 100 des sujets autopsiés ont l'appendice malade. Il y a donc des appendicites qui ne doivent pas être opérées du tout. Mais M. Rochard admet qu'on opère après une crise sérieuse d'appendicite, mais alors après refroidissement et comme moyen préventif pour arrêter une nouvelle crise, qui pourrait être grave. Cette opération préventive n'offre aucun des dangers des opérations à chaud; elle n'expose pas à l'éventration et ne fait pas courir au malade le risque d'être opéré, par le fait d'une erreur de diagnostic, au cours d'une maladie aiguë, comme cela est arrivé à certains typhiques.

On a cherché à établir une formule d'intervention pour les appendicites aiguës. M. Rochard repousse toute formule de ce genre. A côté de l'appendicite, il y a le malade et le milieu. C'est en pesant très soigneusement toutes les conditions particulières à chaque malade et en se laissant guider quelque peu par son tempérament personnel que le chirurgien prendra la décision nécessaire.

M. Moty pense qu'il est important de mettre en lumière les formes graves d'emblée d'appendicite dont M. Quénu a rapporté un exemple. Il en a observé pour son compte deux cas, caractérisés tous deux dès le début par un aspect typhoïde très marqué, de la diarrhée et du délire, et, de plus, dans l'un des cas, par de l'ictère. Ces deux malades ont succombé très rapidement après l'intervention. Ils avaient une tare manifeste : l'un était un alcoolique endurci et présentait les altérations caractéristiques du foie; le second présentait également des lésions très accentuées du foie résultant d'attaques antérieures.

M. Broca, résumant les diverses opinions émises dans cette discussion, constate le grand chemin parcouru depuis la discussion de 1899 et fait observer qu'un grand nombre de radicaux de cette époque ont évolué vers l'opportunisme et que la seule défection qui se soit produite dans ce dernier camp est celle de M. Lucas Championnière. La grande majorité des chirurgiens est donc d'avis de laisser, si possible, l'orage du début de l'appendicite se calmer pour intervenir après l'accalmie avec plus de sécurité, mais cela à une seule condition, c'est que, dès le début, le malade soit surveillé d'une façon incessante par le chirurgien lui-même. Partout où cette surveillance est impossible il est préférable d'opérer. L'importance de cette surveillance incessante du chirurgien est montrée par la différence entre les statistiques de ville et d'hôpital. En ville, où cette surveillance existe et où le diagnostic est rapidement porté, M. Broca a vu, depuis 1897, 45 appendicites aiguës; il en a opéré 9 d'urgence, 9 à chaud secondairement et en

a laissé refroidir 27. A l'hôpital, au contraire, sur 181 cas, il n'a pu en laisser refroidir que 101, a dû en opérer 33 d'urgence et 47 secondairement à chaud. Les opérations d'urgence en ville lui ont donné une mortalité de 8,04 p. 100; à l'hôpital, elle a été de 13,2 p. 100.

M. Picqué est partisan de l'intervention hâtive en raison de trois faits qu'il a observés récemment. Dans le premier, un enfant, atteint d'une crise d'appendicite aiguë, vit une rémission se produire dès le troisième jour, si bien que M. Picqué crut devoir surseoir à l'opération; mais, au bout de peu de jours, les accidents reprirent avec une telle intensité que l'enfant succomba avant toute intervention possible. Dans le second cas, d'apparence bénigne, sans réaction locale ou générale bien intense, M. Picqué trouva une grande quantité d'un pus phlegmoneux. Dans le troisième cas, où les phénomènes classiques ne semblaient pas devoir commander une intervention d'urgence, on trouva l'appendice et une partie du cæcum sphacélés au milieu d'un foyer de suppuration abondant et horriblement fétide. Cette malade succomba malgré l'intervention.

M. Mignon voit, au Val-de-Grâce, les appendicites sous trois formes principales : la péritonite appendiculaire, l'appendicite avec tuméfaction de la fosse iliaque droite, l'appendicite sans tuméfaction et sans péritonite.

Dans la première forme, il opère toujours et immédiatement; si le malade est résistant, il enlève l'appendice; s'il est trop intoxiqué, il se contente de drainer une seule fosse iliaque, ou les deux, suivant l'abondance de l'épanchement. Dans le premier degré de la péritonite, les résultats sont bons, et M. Mignon a guéri ainsi 4 malades; si l'on attend, il est souvent trop tard pour intervenir heureusement. Cinq malades opérés trop tardivement ont succombé.

Quand un malade arrive avec une tuméfaction de la fosse iliaque droite, M. Mignon opère également sans retard, car, temporisateur à une certaine époque, il a vu survenir des complications qu'une intervention précoce eût pu prévenir.

Quant à l'appendicite simple, M. Mignon l'opère dès qu'il est sûr de son existence, puisqu'il croit fermement que tout malade atteint d'appendicite est menacé de péritonite et d'infection générale.

M. Mozer (de Grenoble). — *Les cas d'appendicite opérés dans les salles militaires de l'hôpital de Grenoble pendant l'année 1902.*

Rapport de M. Chauvel.

Ces cas sont au nombre de 13, dont 7 seulement furent opérés; les 6 autres, traités médicalement, se sont terminés par la guérison.

M. Albarran. — *Tumeur polykystique périrénale développée aux dépens du corps de Wolff.*

M. Albarran a eu l'occasion d'extirper, chez une fillette âgée de dix mois, une volumineuse tumeur périrénale polykystique. Cette tumeur, du poids d'un kilogramme, se trouvait située au-devant et au-dessous du rein qu'elle refoulait en l'aplatissant; elle comprenait une capsule conjonctive

qui se fusionnait avec la capsule propre du rein, au niveau de la partie inférieure de ce viscère; en haut, la capsule adhérait fortement au foie, et, en dedans, à la veine cave. Dans le rein et dans le foie, il n'existait pas de kyste, au moins autant qu'on put en juger, car l'enfant guérit.

M. Albarran pense, qu'étant donné l'indépendance absolue du rein et l'absence de kystes dans le parenchyme rénal, il est impossible de concevoir le développement du néoplasme sans faire intervenir les néoformations aberrantes du corps de Wolff.

M. Faure. — *Cancer de la portion thoracique de l'œsophage. Extirpation du néoplasme par la voie médiastinale postérieure directe, combinée à une incision cervicale.*

Rapport de M. Demoulin.

Il s'agit d'un homme de cinquante-deux ans, atteint de cancer de l'œsophage, situé à 7 centimètres de l'origine de l'organe et ayant déjà subi une gastrostomie. Malgré l'amaigrissement, le malade est encore bien résistant et paraît à M. Faure dans de bonnes conditions pour subir une opération grave; aussi décide-t-on d'extirper le néoplasme.

M. Faure pratique l'opération suivante, étudiée et réglée au préalable par des expériences cadavériques. Incision dans la région cervicale droite, sur le bord antérieur du sterno-mastoïdien, longue de 10 centimètres environ, s'arrêtant un peu au-dessus de l'articulation sterno-claviculaire. On récline le muscle et les gros vaisseaux, et l'on va, au-dessous du corps thyroïde, à la recherche de la trachée. On l'isole de l'œsophage avec l'index, et, de même, on sépare ce dernier de la colonne vertébrale. On place derrière l'œsophage, ainsi libéré à son entrée dans le thorax, deux fils de soie, de façon à pouvoir le lier ultérieurement et le sectionner entre deux ligatures, si l'exploration par la voie thoracique postérieure montre la possibilité de l'extirpation du néoplasme. Plaçant ensuite le malade sur le côté gauche, de façon que la région thoracique postérieure se présente bien, M. Faure fait une large incision à égale distance du bord spinal de l'omoplate et de la ligne des apophyses épineuses; il résèque sur une étendue de 5 à 6 centimètres, les 6e, 5e, 4e, 3e et 2e côtes, puis la première côte, sur une longueur de 2 centimètres seulement. Dès que celle-ci est sectionnée, un aide est obligé de maintenir l'épaule qui a de la tendance à s'écarter de la colonne vertébrale. Après ces résections, il est facile de décoller la plèvre de la colonne vertébrale et de pénétrer dans le médiastin. On a alors le néoplasme sous les yeux; il est situé derrière la partie inférieure de la trachée et au milieu de la bifurcation des bronches; il est très facilement isolable et ne semble pas présenter d'adhérences avec les parties voisines. Jugeant l'extirpation facile, M. Faure serre les deux fils de soie passés derrière l'œsophage dans la plaie cervicale et sectionne l'organe au thermocautère. Saisissant le fil inférieur, il amène l'extrémité sectionnée du bout inférieur de l'œsophage de la plaie cervicale dans le thorax; et, tirant sur ce bout, il le décolle aisément de la colonne vertébrale et de la partie inférieure de la trachée et des bronches. Arrivé à 2 ou 3 centimètres au-dessous du point où

cesse l'induration néoplasique, il sectionne l'œsophage entre deux ligatures. M. Faure draine ensuite très largement la vaste cavité qui reste; un drain fixé dans le bout supérieur de l'œsophage est destiné à amener la salive au dehors. L'opération avait duré une heure et demie. L'anesthésie s'était effectuée sans incident pendant toute la durée de l'opération. Rapporté dans son lit, le malade revint à lui, causa, répondit aux questions, ne présenta rien d'anormal. Mais il s'affaiblit très rapidement et s'éteignit dans la nuit. L'autopsie ne révèle rien qui puisse expliquer la mort.

M. Faure a eu l'occasion de faire, dans les mêmes conditions, chez un autre malade atteint de la même affection, la même opération, avec le même résultat. Le malade succomba à un affaiblissement progressif en vingt-quatre heures. Ces deux malades ont donc succombé de la même manière, sans hémorragie, sans choc immédiat, avec seulement une gêne respiratoire très grande et une accélération du pouls très marquée, sans élévation de température. M. Faure pense que ces phénomènes sont dus à trois causes : la gêne dans la fonction respiratoire, par l'introduction dans le médiastin d'une certaine quantité d'air; la gêne dans la circulation veineuse, par le fait de la modification de la pression intrathoracique; enfin, par les lésoins des filets du pneumogastrique qui concourent, pour une large part, à la formation des plexus pulmonaires, et des rameaux cardiaques thoraciques de ce même nerf qui vont au plexus cardiaque.

Le rapporteur, M. Demoulin, passe en revue, à l'occasion de ces deux observations, tous les travaux faits dans le but d'aborder l'œsophage par le médiastin. Il constate que M. Faure est le premier qui ait exécuté sur le vivant l'extirpation de l'œsophage cancéreux thoracique.

M. Letoux (de Vannes). — *Oblitération congénitale de l'intestin grêle.* Rapport de M. Tuffier.

M. Letoux est appelé à voir, sept jours après sa naissance, un enfant qui n'avait pas rendu son méconium et présentait les phénomènes caractéristiques de l'obstruction intestinale. L'intervention pratiquée aussitôt par voie périnéale ne permettant pas de trouver l'intestin, M. Letoux pratique une laparotomie, trouve une cavité remplie de méconium qu'il prend pour l'intestin; il l'ouvre, l'évacue et le draine au dehors. L'enfant succombe au bout de trois heures, et, à l'autopsie, on constate que l'intestin n'avait pas été ouvert, que le drain se trouvait placé derrière l'épiploon, dans une cavité remplie de méconium. En ce point de l'intestin grêle se trouve une très petite perforation. En dévidant tout l'intestin, on constate qu'il existe un cordon blanchâtre, plus petit qu'une plume d'oie, qui s'étend de l'infundibulum anal jusqu'à la terminaison de l'intestin grêle. Ce cordon représente le gros intestin et la partie terminale de l'intestin grêle; il est traversé dans toute sa longueur par un canal étroit. Au niveau où l'intestin grêle reprend ses dimensions normales, on voit nettement une collerette péritonéale; cette collerette présente un très petit orifice à travers lequel passe l'intestin. Il y a là un étranglement où est arrêté le passage du méconium.

Réunissant à cette observation les faits observés et publiés antérieurement, au nombre de 31 cas, M. Tuffier fait l'étude des rétrécissements congénitaux de l'intestin grêle, discute sa pathogénie, étudie son anatomie pathologique et sa symptomatologie, et termine par une discussion sur le traitement à opposer à cette affection.

M. Le Dentu présente un malade chez lequel il a extirpé par la région latérale du cou une *volumineuse tumeur mixte de la parotide développée vers la fosse amygdalienne et le pharynx.*

M. Quénu présente un malade chez lequel il a pratiqué une *amputation de jambe ostéoplastique à lambeau postérieur.*

M. Morestin présente un malade opéré d'*épithélioma de la face greffé sur un lupus.*

M. Lejars présente des pièces d'*épithélioma tubulaire du rein.*

M. Lejars présente des pièces de *cancer primitif de l'appendice.*

M. Potherat présente des pièces de *dégénérescence inflammatoire de fibromes utérins.*

M. Mignon présente un *appareil de prothèse pour la mâchoire inférieure.*

M. Tuffier présente deux malades atteints d'*hydrocèle* en apparence simple et dans laquelle par la méthode de Jousset on a pu déceler la présence de bacilles tuberculeux.

M. Sébileau présente un enfant atteint d'une *vaste tumeur gazeuse du cou et du médiastin.*

M. Chaput présente une jeune fille chez laquelle il a fait une *entéro-anastomose iléo-côlique gauche par le procédé des agrafes* pour une tuberculose du cæcum et du côlon ascendant.

M. Tuffier présente deux malades qu'il a opérés d'*anus artificiel avec exclusion partielle du bout inférieur.*

M. Potherat présente des pièces de *kystes dermoïdes des deux ovaires.*

SOCIÉTÉ DE CHIRURGIE DE LYON.

Séance du 8 janvier 1903. — *Présidence de M. Horand.*

Hypospadias périnéal. Greffe autoplastique.

M. Nové-Josserand présente un enfant de six ans opéré par son procédé décrit dans la *Revue de Chirurgie* de 1896. Il avait un hypospadias complet

L'opération date du 22 mai 1902. Après création d'un tunnel sous-cutané, une greffe autoplastique est taillée sur la cuisse, enroulée sur une sonde, face cruentée en dehors, et introduite dans le canal sous-cutané. Actuellement, la fermeture du canal est complète, sauf dans la région périnéale où un ou deux petits pertuis, des dimensions d'une pointe d'aiguille, laissent encore sourdre parfois une gouttelette d'urine.

M. Jaboulay. — Que sont devenus les premiers opérés de M. Nové-Josserand?

M. Nové-Josserand. — Mon premier opéré a été perdu de vue au bout d'un an; son état était satisfaisant. Dans deux autres cas, le canal est resté bien perméable; toutefois le traitement est resté incomplet : l'impatience des malades ne m'a pas permis de fermer la fistule périnéale. Deux malades opérés par cette méthode à Paris ont été présentés avec de bons résultats à la Société de Chirurgie de cette ville.

Je crois que ce traitement constitue la méthode de choix pour les hypospadias périnéaux; pour ceux du pénis, il présente l'inconvénient de ne pas fournir à l'urètre une gaine érectile; aussi je préfère dans ces cas le procédé de l'allongement de l'urètre, lorsque la perte de substance n'excède pas 2 centimètres.

M. Vallas fait un rapport sur un mémoire envoyé par M. Rey (d'Alger) sur un fibro-chondrome du sein chez une femme kabyle, mémoire envoyé à l'appui de sa candidature.

Cancer du cæcum. Entérectomie.

M. Bérard présente des pièces provenant d'une femme de trente ans, chez qui il a pratiqué l'entérectomie pour un cancer du cæcum. Dans son histoire, on notait des crises douloureuses dans la fosse iliaque droite, de la diarrhée muco-sanguinolente, des crises de coliques. A l'examen, on localise une masse au niveau du cæcum; péristaltisme des dernières anses de l'iléon; mobilité latérale. Au toucher, la masse plonge un peu vers le petit bassin. Diagnostic : tuberculose probable, en raison de lésions du sommet droit qui coexistaient. On fit d'abord une entéro-anastomose latérale entre l'iléon et le côlon ascendant, à 15 centimètres de la valvule iléo-cæcale. La malade fut très améliorée, engraissa, mais, trois mois après, les douleurs avaient reparu et l'on pratiqua alors l'entérectomie secondaire. Il y avait des adhérences avec le péritoine pariétal et avec l'épiploon; aussi l'extirpation fut-elle laborieuse. Les sutures furent faites à la soie; il y eut de ce fait un peu d'élévation de température et un peu de suppuration. Malgré cela les suites opératoires furent bénignes.

L'examen histologique (M. Paviot) révéla qu'il s'agissait d'un épithéliome cylindrique. Ce fait est donc très analogue à ceux que M. Goullioud a récemment rapportés (thèse de Bertier, Lyon, 1902).

A noter que le bouton qui avait servi à l'anastomose n'a été éliminé que quatre mois après la première opération; au cours de la seconde, on le chercha sans pouvoir le trouver.

M. Goullioud. — Les difficultés rencontrées par M. Bérard sont celles de la plupart des opérations itératives sur la cavité abdominale. Il se développe

des adhérences très gênantes. Je crois que dans ces entérectomies pour tumeurs du cæcum, il y a avantage à faire une anastomose préalable, mais à distance; on crée ainsi moins d'adhérences au niveau du futur champ opératoire; on peut rester plus aseptique. Chez une jeune fille de vingt-trois ans, j'ai agi ainsi et, malgré une récidive qui a suivi l'entérectomie, la circulation intestinale continue à se faire parfaitement; c'est donc là un nouvel avantage très important. J'ai vu dernièrement un autre avantage. Chez une malade, j'eus du sphacèle d'un des bouts intestinaux suturés au cæcum; il s'en élimina par la plaie long comme le pouce; un anus contre nature s'établit; mais grâce à l'anastomose lointaine, cet anus guérit rapidement et la circulation des matières reprit son cours régulier.

M. Vallas. — A l'appui des idées de M. Goullioud, je puis rappeler l'observation suivante : un malade entre dans mon service avec des symptômes très graves d'occlusion intestinale. Le chirurgien de garde établit un anus cæcal et le malade fut très soulagé. Le malade réclamant la fermeture de cet anus, je fis la laparotomie médiane; je tombai sur des adhérences si nombreuses que même pour reconnaître la cause de l'obstruction j'eusse été obligé de faire des dégâts considérables. Je fis alors une anastomose latérale à la suture entre la dernière anse grêle et l'S iliaque; les jours suivants, les matières continuaient à sortir par la fosse iliaque droite. Le malade réclamant une nouvelle intervention, je détachai le cæcum et fermai l'anus. Au bout de dix jours la guérison complète était obtenue.

M. Albertin. — J'ai fait trois entérectomies pour tumeur du cæcum; j'utilisai la première fois un bouton de Murphy et n'en fus pas très satisfait, ayant eu une fistule cæcale persistante; j'eus le même résultat avec le bouton dans le second cas. Dans le troisième, je me suis servi de la suture et j'ai eu un très bon résultat. Je crois donc qu'il faut préférer la suture au bouton pour ces cas.

M. Bérard. — Je n'ai pas fait ce que j'ai voulu, mais ce que j'ai pu, ayant modifié mon plan opératoire pendant l'intervention.

Séance du 15 janvier 1903. — *Présidence de M. Horand.*

Corps étranger de l'œsophage.

M. Vallas. — Je vous présente un malade qui avait un corps étranger (morceau d'os) dans l'œsophage. Ce qui compliquait le cas, c'était la présence d'un goitre volumineux, qui gênait pour aborder le conduit œsophagien.

Je me mis en devoir de faire une exothyropexie; pendant le décollement du goitre, j'eus une hémorragie abondante provenant de la déchirure d'une grosse veine thyroïdienne siégeant tout près de son abouchement dans la jugulaire interne. Le goitre put enfin être luxé et j'arrivai sur l'œsophage où faisait saillie le corps étranger; l'incision de l'œsophage me permit de l'enlever aisément. Je laissai la plaie ouverte et plaçai une sonde œsophagienne qui fut gardée cinq ou six jours. Les suites furent très simples.

Aujourd'hui le corps thyroïde mis à l'air est encore granuleux, mais la cicatrisation est déjà fort avancée.

M. Albertin. — J'ai fait une série d'œsophagotomies pour corps étrangers et j'avais toujours fait auparavant d'infructueuses tentatives d'extraction ou de refoulement. Dans un cas où il s'agissait d'une côte de veau, la mort survint le lendemain de l'opération avec des symptômes de septicémie; à l'autopsie, il y avait du sphacèle de la paroi. C'est en effet le grand danger de ces accidents et une indication d'intervenir hâtivement.

M. Aubert. — Une malade mangeait une bécasse lorsqu'elle sentit une légère piqûre de l'œsophage, dont elle ne se préoccupa nullement. Au douzième jour, elle fut emportée par un phlegmon du cou. Ainsi une simple piqûre, sans arrêt du corps étranger, ni obstruction du conduit, avait suffi à provoquer la mort par infection.

M. Claudot. — Indépendamment des dangers d'infection, il y a aussi ceux d'ouverture des gros vaisseaux par les corps pointus tels que les os dont il vient d'être parlé. Un soldat fut évacué sur l'hôpital après avoir avalé un morceau de cartilage; il y mourut subitement d'hémorragie de l'aorte. L'autopsie montra que le corps avait d'abord passé entre l'œsophage et l'aorte où il avait creusé une petite cavité; puis l'aorte s'était perforée. Le passage du panier de Graefe avait laissé des traces qui prouvaient ses dangers. Il ne faut donc s'en servir qu'avec de grandes précautions.

M. Albertin. — Le panier de Graefe est le plus souvent inutile; il est souvent dangereux, même pour les pièces de monnaie qui sont fixées pour peu que le corps y soit depuis quelque temps. L'œsophagotomie est beaucoup moins dangereuse et doit être préférée.

Imperforation du vagin. Hématométrie.

M. Bérard. — Une jeune fille de dix-neuf ans entre à Sainte-Madeleine en septembre dernier pour douleurs et augmentation de volume du ventre; à la palpation, il y avait de chaque côté une masse du volume du poing. La vulve était atrophiée; le vagin était obturé et le diagnostic s'imposait.

Je pratiquai une incision suivie de dédoublement, comme pour une périnéorrhaphie; j'arrivai dans une poche d'où s'écoula une quantité de sang noir.

Cette cavité fut ensuite bourrée de gaze et je terminai en refaisant un vagin par une autoplastie. La malade était sur le point de sortir au dix-huitième jour, lorsqu'elle eut une brusque élévation de température avec douleur iliaque droite pouvant faire penser à une appendicite. Après quelques heures d'observation, j'intervins par une laparotomie et trouvai une péritonite déjà presque totale : ablation des annexes, qui étaient rouges, tuméfiées et adhérentes; drainage. — Cette opération ne suffit pas, car il y eut encore, par le fait de l'infection de la cavité utérine, huit jours de température et de phénomènes inquiétants. La malade est cependant aujourd'hui bien guérie.

On peut voir sur les pièces présentées que les trompes dilatées contiennent encore du sang en train de se transformer en pus; on peut se demander si dans ces cas de trompes distendues par la rétention, il ne vaudrait pas mieux les enlever d'emblée.

Malformation de la langue.

M. Albertin présente un jeune garçon de huit ans, portant une série de kystes sur la langue; il y a des poussées congestives avec changements de coloration.

Jusqu'à présent le traitement n'a consisté qu'en quelques cautérisations.

M. Jaboulay ferait le diagnostic de papillome diffus de la langue; il croit que ce sont de véritables verrues.

M. Albertin. — Aragon a en effet décrit sous ce nom quelque chose de très analogue; mais on comprendrait mal ainsi ces poussées congestives ou même de véritable glossite; en outre, il y a ici une notion de congénitalité.

M. Aubert. — Il y a une dermatose que l'on a décrit sous le nom d'angiokératome et qui siège sur les mains; cela ressemble un peu à ce qu'il y a sur cette langue.

Séance du 22 janvier 1903. — *Présidence de M. Gayet.*

Ostéite tuberculeuse du pariétal.

M. Tixier. — Il s'agit d'un enfant de six ans; il y a un an, varicelle; depuis, caractère triste, irritable, céphalalgie; puis, tuméfaction au niveau du pariétal gauche, qui fut incisé par un médecin; il s'écoula du pus et une fistule s'établit. L'enfant est alors amené dans mon service; il y a de la kératite phlycténulaire et une fistule qui permet au stylet d'arriver sur les os du crâne. Intervention : on arrive après décollement du péricrâne sur une lésion consistant en plusieurs petits foyers limités par un sillon circulaire. En un des points de ce sillon, le stylet arrivait sur la dure-mère. Trépanation, nettoyage des fongosités de la dure-mère. En somme, ostéite tuberculeuse avec pachyméningite. Celle-ci a pu donner au début de l'affection de véritables symptômes de méningite.

M. Bérard. — En 1901, j'ai opéré à Sainte-Marguerite un enfant de dix-huit mois, porteur d'une ostéite perforante de la voûte; l'ostéite était double, occupant les deux os frontaux. Ces derniers jours, j'ai encore incisé un abcès tuberculeux situé sur la face externe du pariétal, chez une petite fille; mais ici il s'agissait d'un de ces abcès tuberculeux multiples qu'on voit chez les enfants, il n'y avait pas de perforation.

M. Fochier. — J'ai observé, il y a quelques mois, une enfant qui avait une ostéite tuberculeuse du crâne; une incision cruciale me permit d'enlever un séquestre du frontal; depuis, cette enfant a fait des ostéites multiples.

M. Durand a observé un malade ayant à la fois deux ostéites craniennes; il y avait une petite nécrose ressemblant à une rondelle de trépanation; mais cette rondelle n'intéressait que la table externe; aussi il n'y avait

jamais eu de symptômes méningés. L'autre ostéite siégeait sur le zygoma. Il y avait aussi d'autres ostéites multiples.

M. Tixier. — Dans mon cas, les lésions étaient également beaucoup plus prononcées sur la table externe et avaient très probablement débuté par là.

Discussion sur l'hématométrie.

M. Villard. — J'ai eu l'occasion d'observer un cas absolument identique à celui que M. Bérard vous a rapporté. Il s'agissait d'une femme de vingt et un ans, qui éprouvait depuis l'adolescence des douleurs abdominales mensuelles, mais n'avait jamais eu de règles. Peu à peu son abdomen s'était distendu. Au toucher, on sentait, dans le fond du vagin, une cloison rénitente, derrière laquelle fluctuait un liquide lors du palper bi-manuel. Je fis une incision vaginale petite; écoulement de sang noir. Tamponnement aseptique de la poche. Au bout de dix jours, comme dans le cas de M. Bérard, il y eut des phénomènes fébriles qui résistèrent aux lavages et devinrent inquiétants. Sous anesthésie, je pus constater que les trompes étaient dilatées, purulentes; l'examen fut pratiqué aussi par l'interne; au cours de ces manœuvres, la poche tubaire se rompit. Laparotomie immédiate, ablation bilatérale des deux trompes, drainage à la Mikulicz. La guérison fut obtenue.

M. Bérard s'est demandé si la castration totale préventive ne s'imposait pas lorsque les trompes sont dilatées, pour éviter ces phénomènes infectieux secondaires, qui sont pour ainsi dire la règle. Cette conduite serait, à mon sens, trop radicale. Il faut redoubler de précautions, se tenir prêt à intervenir secondairement, mais attendre pour intervenir que les phénomènes infectieux se soient déclarés.

M. Goullioud. — Il ressort bien de ces cas que, malgré toutes les précautions d'asepsie, les phénomènes infectieux sont difficilement évitables; il en ressort ceci aussi, que les interventions secondaires sont couronnées de succès. Faut-il faire l'incision étroite de Schröder ou l'incision large que M. Laroyenne avait fait défendre par son élève Truchot? Il est évident qu'une large incision assure mieux l'évacuation du sang retenu. Mais ne pourrait-on pas l'évacuer encore mieux en faisant, immédiatement après l'incision vaginale, une laparotomie et une intervention directe sur les trompes?

La dilatation des trompes n'est du reste pas constante. M. Laroyenne avait bien montré que le plus souvent il y a seulement hématocolpos, l'utérus et les trompes restant non dilatés.

J'ai recherché les malades de M. Laroyenne; l'une d'elles, opérée il y a douze ans, s'est mariée et a eu deux enfants. Une autre malade, qui avait un hématocolpos consécutif à une brûlure du vagin, n'a vu se reproduire aucun accident depuis l'opération, suivie d'autoplastie, que je lui avais faite.

M. Albertin. — J'ai vu une malade qui présentait un hématomètre par atrésie cervico-vaginale; je l'abordai par la voie vaginale, fis une ponction de l'utérus et pus évacuer une centaine de grammes de liquide; mais l'atrésie cervico-vaginale se reproduisit et, au moment de chaque époque

menstruelle, revenaient des douleurs qui cédaient à la dilatation de la zone atrésiée. Au bout de dix-huit mois, infection ascendante; je fis la laparotomie pour enlever les trompes et j'eus le malheur de perdre ma malade.

M. Bérard. — Il faut établir une distinction entre les cas d'hématocolpos avec membrane mince bombant vers le périnée et ceux où il y a un véritable bouchon résistant, comme dans mon cas et celui de M. Villard. Dans ces derniers cas, il y a distension des trompes; celles-ci sont contaminées, présentent des diverticules prêts pour l'infection; en somme, ces organes sont détruits au point de vue de leur fonction. On peut donc logiquement les enlever avant d'attendre les phénomènes infectieux. La bibliographie contient des cas de rupture dans le péritoine; c'est donc là un nouveau danger, et je crois que lorsqu'on sent des masses dures, bilatérales, bosselées, dans l'abdomen, il faut pratiquer l'extirpation.

M. Villard. — Je persiste à trouver ce traitement trop radical et me rallierai au traitement défendu par M. Goullioud. Les trompes peuvent revenir sur elles-mêmes et reprendre leurs fonctions ainsi que le fait l'utérus; il vaudrait donc mieux faire une salpingotomie pour évacuer le sang des trompes.

Utérus double.

M. Goullioud. — Il s'agit d'une femme de trente-trois ans, qui vint dans mon service pour douleurs abdominales datant d'un an; il y avait eu cependant auparavant des douleurs moins pénibles. Depuis un an, crises de coliques violentes durant trois ou quatre jours. Au toucher vaginal, tuméfaction douloureuse à gauche de l'utérus; à gauche du vagin, il y avait un petit diverticule. On pensa donc à une malformation. Laparotomie exploratrice. Au niveau de l'isthme s'implantait une tumeur du volume d'une mandarine, portant à son angle gauche des annexes atrophiées. J'en fis l'ablation. C'était un second utérus, imperforé, contenant du sang; la cavité n'avait que le volume d'une noisette. Cependant les douleurs avaient été atroces; elles ne reparurent plus depuis l'opération.

M. Fochier. — L'examen histologique a-t-il été fait? Ne s'agit-il pas d'autre chose que d'un utérus, d'une hémorragie interstitielle, par exemple?

M. Villard. — L'utérus normal avait-il deux trompes?

M. Goullioud. — Il n'avait qu'une trompe à droite; l'utérus anormal avait une trompe à gauche. L'examen histologique n'a pas été fait; l'aspect macroscopique ne me laisse aucun doute sur mon interprétation.

Séance du 29 janvier 1903. — *Présidence de M. Gayet.*

Discussion sur l'hématocolpos.

M. Condamin. — J'ai entendu M. Laroyenne préconiser un traitement pour l'hématocolpos; il disait que lorsqu'il y avait distension tubaire, il fallait faire l'évacuation très lentement pour éviter que la rétraction trop rapide de l'utérus ne ferme l'ostium uterinum. Après l'évacuation, il faut au contraire

faire l'incision très large pour éviter la rétention. Il n'y a donc pas là contradiction avec ce qu'a dit M. Goullioud dans la dernière séance.

M. Bérard. — Je doute de l'occlusion de l'ostium uterinum; après l'évacuation, l'utérus de ma malade avait encore 12 centimètres de profondeur; j'attribue l'occlusion des trompes plutôt aux coudures qu'elles présentent.

Radioscopie thoraco-pulmonaire.

M. Destot. — La radioscopie est un moyen de recherches précieux quand on veut étudier le fonctionnement des viscères intra-thoraciques. Je vous présente un appareil Grunmach ou orthodiagraphe que j'ai perfectionné pour la radioscopie clinique.

Quand on examine un thorax à travers un écran, il faut voir le malade, surveiller le tube, savoir si telle ombre appartient à la cage thoracique ou aux viscères. Or, dans cet appareil, par un petit tube viseur, on fait la visée et on s'assure que ce tube est au centre de l'écran; si le sujet est bien placé, on sait que la projection conique à droite et à gauche est égale; on peut donc établir la comparaison entre les deux poumons. Si l'on trouve une tache, on peut apprécier la profondeur de sa cause; on l'amène en face du tube, si bien qu'alors les rayons sont perpendiculaires. En déplaçant le tube, on peut faire déplacer la tache, et grâce à une graduation, on se rend compte de la distance à faire parcourir au tube pour amener la tache en un point donné. Par simple lecture, on peut apprécier la profondeur. On peut aussi appliquer des disques de diachylon, l'un à la face antérieure du thorax, l'autre à la face postérieure, et, en faisant coïncider les deux taches ainsi produites avec l'ombre anormale, déterminer la ligne droite sur laquelle siège le corps étranger.

On peut aussi apprécier, par un procédé très analogue, la forme de l'objet, corps étranger ou tumeur, qui détermine l'ombre.

Les anatomo-pathologistes déclarent rare l'engorgement des ganglions médiastinaux; les cliniciens font au contraire souvent ce diagnostic. La radioscopie rendra donc de grands services pour élucider ce point en litige.

En s'aidant de l'absorption de cachets contenant du bismuth ou du fer réduit, on peut explorer l'œsophage, ses strictures, ses tumeurs. Il faut pour cela examiner le sujet un peu obliquement; la colonne vertébrale est alors reportée de côté, le sternum du côté opposé.

J'ai pu également différencier la tuberculose pulmonaire des tumeurs ou kystes hydatiques dont l'hypothèse était soulevée par certains cliniciens; j'ai pu reconnaître un anévrisme thoracique de l'aorte resté jusqu'alors absolument latent.

L'examen fait, on remplace l'écran primitif par un petit écran et le viseur par un crayon; on dessine alors les ombres et on arrive ainsi à écrire sur un papier quadrillé les projections des ombres. On obtient ainsi des épreuves très justes et très intéressantes, bien supérieures à celles qu'on obtient par la radiographie.

J'ai fait des recherches sur la situation du cœur dans la poitrine; j'ai été étonné de voir cette situation se modifier avec l'âge, le sexe, la forme du

thorax, etc. Aujourd'hui que les interventions sur le cœur se multiplient, il devient intéressant de se renseigner sur la situation de cet organe, dont les variations déjouent toutes les données anatomiques. Dans les péricardites, on peut arriver à reconnaître l'épanchement d'après la tumeur qui se dessine dans l'aire de l'estomac insufflé.

Traitement des rétrécissements œsophagiens.

M. Vallas. — M. Goullioud a proposé dans une séance récente une combinaison de la gastro-entéro-anastomose avec la gastrostomie pour éviter le rejet des aliments par la fistule gastrique, en supprimant le spasme pylorique. Je reconnais que la gastrotomie donne souvent des résultats déplorables; mais nous avons dans le procédé de Fontan un moyen d'éviter beaucoup de ces inconvénients. Depuis un an je n'emploie plus que ce procédé et j'ai eu des fistules toujours continentes. Dans un cas, le malade ayant eu une diminution de son spasme œsophagien à la suite de l'opération, comme cela est fréquent, et ayant cessé l'alimentation par la sonde, la fistule se ferma spontanément et j'ai dû lui refaire une seconde gastrotomie. Je crois donc que ce procédé rend inutile l'opération de M. Goullioud, qui me paraît dangereuse chez les malades cachectiques, qui sont justiciables de la gastrostomie.

M. Tixier. — J'ai eu l'occasion, il y a quelques années, d'employer le procédé de Fontan. J'ai suivi cette malade pendant au moins deux mois; elle eut une continence parfaite, n'a jamais rien eu du côté de la peau et se nourrissait parfaitement. Plus tard je fis l'autopsie et pus constater qu'il n'y a pas de canal à proprement parler, mais que seule la muqueuse continue à former valvule.

M. Villard. — J'ai eu autrefois, moi aussi, de mauvais résultats dans mes gastrostomies; cela tient à l'erreur des chirurgiens qui veulent suturer la muqueuse à la peau. Les procédés qui créent un canal sont inutiles, parce que ces canaux, comme l'autopsie de M. Tixier le prouve une fois de plus, ne tardent pas à se déplisser et à s'effacer. Si l'on se contente de fixer l'estomac au péritoine pariétal, si, d'autre part, on fait une fistule au point le plus élevé de l'estomac, on évite les inconvénients de l'incontinence. Dans un cas, j'ai suivi le malade cinq mois et j'ai eu le même résultat que M. Tixier; je n'avais pourtant pas employé le procédé de Fontan; je m'étais contenté de remplir les deux conditions précédemment indiquées. La valvule en elle-même a donc bien peu d'importance.

M. Nové-Josserand. — Je puis confirmer ce que vient de dire M. Villard. J'ai opéré comme lui, sans faire aucune valvule et, dans cinq cas, j'ai eu de bons résultats. J'ajouterai une précaution : laisser le moins de temps possible la sonde à demeure, puis réduire au minimum le nombre des cathétérismes.

J'ai mis une fois la continence de cette fistule à une rude épreuve : pour faire de bas en haut le cathétérisme d'un rétrécissement œsophagien, j'ai à plusieurs reprises distendu l'estomac par du liquide, fait passer par la fistule de gros instruments; la continence n'en a pas été altérée.

M. Durand. — J'ai eu aussi d'excellents résultats en employant le même

manuel opératoire. Pendant mon internat, je fis l'autopsie d'un gastrotomisé, et je vis que la bouche gastrique portait presque sur le pylore. Il n'était donc pas étonnant que le reflux ait été constant. Depuis, j'ai toujours cherché à remonter le plus près du cardia ; j'ai même tenté, sur le cadavre, à passer par le thorax, sans avoir, il est vrai, trouvé un procédé pratique.

M. Goulliod. — Malgré les procédés indiqués, et qui ne sont pas nouveaux, on voit encore les chirurgiens chercher à modifier leurs procédés de gastrotomie. C'est donc qu'ils ne sont pas parfaits. Moi aussi j'ai cherché à ne faire qu'une soudure séro-séreuse ; j'ai évité l'abouchement muco-cutané.

M. Aubert. — Les alcalins ne sont pas utiles, ils sont même nuisibles pour la peau, dans les pansements des gastrotomisés.

G. Gayet.

BIBLIOGRAPHIE

APPLICATIONS DE LA GASTRO-ENTÉROSTOMIE EN DEHORS DES STÉNOSES ANATOMIQUES DU PYLORE, par **Louis Pinatelle**. Thèse de Lyon, 1902.

La gastro-entérostomie a pris, on le sait, un très grand essor depuis dix ans. Les preuves ne sont plus à faire de son efficacité dans les cas de sténose pylorique. Mais, en l'absence de cette sténose, dans les cas d'hyperchlorhydrie simple, d'ulcère, de cancer distants du pylore, les nombreuses opérations pratiquées ont-elles atteint leur but? C'est ce bilan des gastro-entérostomies s'adressant, non à un obstacle mécanique, mais à des troubles très divers de la sécrétion et de la motilité stomacale que M. Pinatelle a voulu établir, à l'instigation de son maître, le docteur Jaboulay, il rapporte plusieurs observations inédites et un travail bibliographique considérable à l'appui des conclusions suivantes : les hyposthénies gastriques sont, en général, peu ou pas modifiées par l'intervention; dans les hypersthénies gastriques, les hyperchlorhydries, au contraire, l'opération est ordinairement suivie de guérison et doit être utilisée dès que l'échec du traitement médical est bien constaté. Dans les hémorragies aiguës et profuses, il y a peu à compter sur la gastro-entérostomie; mais elle reprend toute sa valeur dans les hémorragies chroniques de l'ulcère en évolution.

Dans les perforations gastriques, l'orifice pathologique pourra être utilisé, suivant le procédé de M. Jaboulay, pour l'abouchement gastro-intestinal (perforations basses) ; plus souvent, après avoir suturé la perforation haute, le néo-orifice bas placé assurera le drainage et l'étanchéité de la suture.

La gastro-entérostomie est une excellente opération pour les cas d'ulcères non sténosants en évolution, préférable à la jéjunostomie et à l'excision directe. C'est le vrai traitement à proposer aux malades qui souffrent et se cachectisent sans tirer aucun bénéfice du traitement.

Enfin, pour le cancer non sténosant, l'opération a un effet palliatif indiscutable et sera toujours effectuée par le chirurgien que la laparotomie aura mis en face d'un néoplasme inextirpable.

Il y a encore une série d'affections, estomacs biloculaires, adhérences gastriques, et même troubles hystériques de la motilité stomacale (2 beaux cas de M. Jaboulay), dans lesquelles la gastro-entérostomie trouvera des indications et rendra des services signalés.

G. GAYET.

JOURNAUX RUSSES

БОЛЬНИЧНАЯ ГАЗЕТА БОТКИНА.

GAZETTE DE BOTKINE

(T. XIII, année 1902, 2e semestre.)

Articles originaux, ayant trait à la chirurgie.

N° **27**, 3 juillet 1902. — B. K. Finkelshein. *Des plaies pénétrantes du thorax* (suite).

N° **28**, 10 juillet 1902. — B. K. Finkelshein (suite).

N° **35**, 28 août 1902. — D. E. Diatchenke. *Des néoplasmes malins de la cavité abdominale.*

N° **41**, 9 octobre 1902. — R. J. Hundegguère. *Cas de cholécystite typhique ouverte dans la cavité abdominale.*

N° **42**, 16 octobre 1902. — F. F. Libig. *Deux cas de plaies pénétrantes des deux plèvres.*

N° **43**, 23 octobre 1902. — P. P. Lumpsakoff, *Cas de brûlures de la tête, de l'épaule droite et des poignets par un courant électrique.*

N° **51**, 18 décembre 1902. — M. A. Zaouçaïloff. *Des appareils de désinfection par le formol.*

РУССКІЙ ХИРУРГИЧЕСКІЙ АРХИВЪ.

ARCHIVES RUSSES DE CHIRURGIE

DE M. A. Weliaminoff.

Mémoires originaux.

Année 1902. — 2e semestre.

LIVRAISON IV

Prof. W. Thielé. — *Sur le traitement des blessures par armes à feu pendant les dernières guerres*..... 817

M. Margouliers. — *Le diagnostic des calculs rénaux*..... 832

M. Tikhonoff. — *Recherches sur les vaisseaux des tendons de l'avant-bras et de la face palmaire de la main*..... 850
F. Weber. — *Du traitement opératoire des luxations anciennes du coude*..... 875
E. Hyckel. — *2 cas de macropodie partielle*..... 887

LIVRAISON V

L. Stoukkey. — *Un cas de fistule vésico-ombilicale congénitale*..... 997
E. Kansky. — *Sur la valeur du bouton intestinal au magnésium, proposé par Chlumsky*..... 1006
W. Dobromyslow. — *Contribution à l'étude des sarcomes primitifs de l'estomac*..... 1013
G. Breyhman. — *Du procédé opératoire simplifié dans le cas de gangrène partielle de l'intestin dans les hernies étranglées*..... 1024
A. Arapoff. — *Cas de septicémie provoquée par le bacterium coli commune*.....
J. Tirmier. — *De la transplantation de la muqueuse pour le traitement des pertes de substance des parois urétrales*..... 1023
P. Tikhoff. — *Lipoma arborescens genu*..... 1030
M. Ewreinoff et M. Bauterat. — *Anomalies de la carotide primitive*. 1003
J. Spanokotzky. — *Synovite purulente du genou et son traitement*.. 1049
A. Gawrilko. — *Des lipomes multiples symétriques*..... 1059

LIVRAISON VI

L. Pourrep. — *Sur les lésions produites par les armes à feu*..... 1143
W. Orloff. — *Macroromie partielle comme résultat de l'irritation chronique du nerf sympathique*..... 1163
W. Rogoliouboff. — *De l'anastomose des voies séminifères dans la résection de l'épididyme*..... 1177
H. Kadiane. — *Des kystes gazeux de l'intestin*..... 1183
W. Heinatz. — *De l'anesthésie par la scopolamine*..... 1192
N. Trinkler. — *Sur l'ablation totale de l'épiploon tordu*..... 1202

NÉCROLOGIE

M. le Prof. M. SÄNGER (de Prague).

Un des maîtres de la Gynécologie moderne, le prof. Sänger, est mort récemment à Prague.

Sänger était né à Bayreuth le 14 mars 1853; après avoir commencé ses études médicales à l'Université de Wurzbourg, il les acheva à celle de Leipzig et y passait le 3 juin 1876 sa thèse de doctorat en médecine. Il entrait comme assistant, la même année, à l'Institut d'anatomie pathologique, puis à la Policlinique de E. L. Wagner et, en 1878, à la clinique d'obstétrique et de gynécologie du prof. Credé, où sous les auspices de cet illustre maître dont il devint l'opérateur, il se consacra à l'étude de l'obstétrique et de la gynécologie. Il se perfectionna dans cette spécialité sous la direction de Ahlfeld et Leopold et par des voyages d'études en Angleterre, en France et en Autriche. En 1883, il fondait la policlinique privée qui porte son nom, en même temps qu'il prenait la direction de la clinique de gynécologie de Leopold; puis, en 1891, il fondait une clinique modèle pour les maladies des femmes. Ses travaux et ses leçons cliniques l'ayant mis en évidence, Sänger recevait le titre de professeur extraordinaire à Leipzig, le 31 décembre 1890, et, en 1897, il était nommé au Conseil médical de Saxe. Il avait été appelé depuis mai 1899 à la direction de la clinique d'obstétrique et de gynécologie de Prague.

Le prof. Sänger n'était pas un chirurgien visant à l'élégance opératoire; il recherchait surtout la précision du diagnostic. Son activité était prodigieuse : on peut dire qu'aucune partie de la gynécologie ni de l'obstétrique ne lui est demeurée étrangère. Le nombre de ses travaux dans ce domaine est considérable. On peut en juger par l'énumération de ses publications.

Ueber das Zustandekommen von Broncho-und-Pneumorrhagien bei Tuberculosis pulmonum. Inaug. - Dissert., Leipz., 1876. — Drei Fälle pleuro-perforativer Peritonitis nebst Bemerkungen über Subperitonis und Pleuro-perforation, *Arch.f.Heilkunde*, 1877. — Ueber Tuberculose des Herzmuskels, *Arch. f. Heilkunde*, 1877. — Zwei Aufsätze zur pathol. Anatomie über Nasensyphilis (besonders Syphilis der Knorpel). *Vierteljsch. f. Derm. u. syph.*, 1877. — Zur Frage von der Nabelschnurstrangulation unter der Geburt, *Arch. f. Gynäk.*, Berl., 1878, XIV, Hft. 1, 90. — Studien und Erfahrungen über das Pilocarpin in der Geburtshilfe, *Arch. f. Gynäk.*, XIV. — Ueber die Gefahr unzeitiger Anwendung des Pilocarpins bei der Eklampsie, *Arch. f. Gynäk.*, XIV. — Peritonitis infolge Ruptur vereiterter Mesenteriallymphdrüsen bei einem Neugeborenen, *Centralbl. f. Kinderheilk.*, 1879. — Ueber primäre dermoide Geschwülste der Ligamenta lata, *Arch. f. Gynäk.*, XVI, 258. — Ueber Zangen mit Zugapparaten und achsengemässe Zangenextraction, *Arch. f. Gynäk.*, XVII. — Zur anatomischen Kenntniss der ange-

borenen Bauchcysten abs Geburtshinderniss, *Arch. f. Gynäk.*, XVI, 415. — Tod in der Schwangerschaft unter Erscheinungen stattgehendener Verblutung. Totale chronische adhesive Pericarditis. Relative Anaemie. Herzparalyse, *Arch. f. Gynäk.*, XIV, 410. — Ueber Nebenhornschwangerschaft, *Arch. f. Gynäk.*, XVIII. — Zur anatomischen Beweis für die Erhaltung der Cervix in der Schwangerschaft, *Arch. f. Gynäk.*, XIV, 3 Hft. — Sarcome der Scheide, der Blase, der Ligamenta lata, der Beckenlymphdrüsen, bei einem dreijahrigem Kind, *Arch. f. Gynäk.*, 1880, Hft. 58. — Sind aseptische Nabelverbände Neugeboren nothwendig und möglich, *Centralbl. f. Gynäk.*, 1880, n° 19. — Monstrum mit eigenthümlicher Dys und Aphasien der Wirbelsäule und des Beckens, *Arch. f. Gynäk.*, XIV, Hft. 2. — Fall von Enkephalokele posterior von ungewöhnlicher Grösse, *Arch. f. Gynäk.*, XIV, Hft. 2. — Exstirpatie der baarmoeder van uit de Scheede, *Nederl. Tijdschr. v. Geneesk.*, Amst., 1881, XVII, 261-263. — Der Grenzstreit zwischen Cervix und Corpus uteri wahrend Schwangerschaft, Geburt und Wochenbett, *Deutsche med. Wchnschr.*, 1881. — Oculomotoriuslachumssarg bei meningitis tuberculosa adultorum durch periphere und central Blutung, *Arch. f. Psy. u. Nerv.*, Bd X, 158. — Zur Frage vom « aseptischen Nabelverband ». *Centralbl. f. Gynak.*, 1881. — *Der Kaiserschnitt bei Uterusfibromen, nebst vergleichender Methodik der Sectio caesarea und der Porro-Operation. Kritiken, Studien und Vorschläge zur Verbesserung des Kaiserschnitts*, Leipz., W. Engelmann, 1882, 8°, 202 p., 2 pl. (Habilitationsschrift). — Ueber welche Mittel verfügt nun der zeitgemäss verbesserte Kaiserschnitt in Rücksicht auf diese Hebung der Operationsprognose, *Arch. f. Gynäk.*, Berl., 1882, XX, 300-310. — Ein letztes Wort zur Cervixfrage, *Deutsche med. Wchnschr.*, 1882, n° 7. — Ueber die Verbesserungsfähigkeit des klassischen Kaiserschnittes, *Arch. f. Gynäk.*, 1882, XX, Hft. 2. — Zur Rehabilitirung des classischen Kaiserschnittes, *Arch. f. Gynäk.*, Berl., 1882, XX, 370. — Demonstration einer neuen Achsenzugzange, *Arch. f. Gynäk.*, Berl., 1882, XX. — Ein durch merkwürdige Deformitäten ausgezeichneter Fall verbreiteter (neurotischer?) Atrophien von Muskeln Gelenkapparaten und Knochen, *Arch. f. Psych. u. Nerv.*, Bd X u. XII. — Ueber Perineorrhaphie durch Spaltung des Septum recto-vaginale und Lappenbildung, *Samml. kl. Vortr.*, Volkmann. — Weitere Beiträge zur Lehre von den primären dermoïden Geschwulsten der Gebarmutterbänder besonders der Ligamenta rotunda, *Arch. f. Gynäk.*, Berl., 1883, XXI, 393-423. — Zur vaginalen Totalexstirpation des carcinomatösen Uterus nebst Bericht über zwei von der Operation genesen Falle, *Arch. f. Gynäk.*, Berl., 1884, XXI, Hft. 1. — Ueber dermoïde Geschwülste der Bauchwand und deren Operation mit Resection des Peritoneum parietale, *Arch. f. Gynäk.*, Berl., XXIV, Hft. 1. — Einige geschichtliche und technische Bemerkungen zur Lappenperineorrhaphie, *Centralbl. f. Gynäk.*, Leipz., 1884. — Ueber Fortschritte in der operativen Behandlung der Uterusmyome, *Berl. klin. Wchnschr.*, 1885, mai 4. — Ueber Behandlung der Retroversio-flexio uteri, *Centralbl. f. Gynäk.*, 1885. — Ueber gonorrhoische der Uterusadnex und deren operative Behandlung, *Arch. f. Gynäk.*, 1885, XXV. — Ueber die Beziehungen der gonorrheischen Infection zur Puerperalerkrankungen, *Arch. f. Gynäk.*, XXVIII, Hft. 3. — Zur Technik der Amputatio uteri myomatosi supravaginalis, *Centralbl. f. Gynäk.*, 1886, n° 44. — Neue Beiträge zur Kaiserschnittsfrage, *Arch. f. Gynäk.*, VI, Hft, 2. — Ueber eine Vereinfachung der Technik des Kaiserschnittes, *Verh. d. Deutsch. gyn. Congr. in München*, 1886. — Gedächtnisrede auf Hermann Heinrich Ploss. *Centralbl. f. Gynäk.*, 1886. — Ueber Tastung der Harnleiter beim Weibe, *Arch. f. Gynäk.*, XXVIII. — Gastrotomie wegen pauscheinender Vereiterung des Fruchtsakes, *Centralbl. f. Gynäk.*, 1887, n° 20. — Zur total Exstirpation des carcinomatösen Uterus, *Centralbl. f. Gynäk.*, 1887, n° 14. — Laparo-myomotomie bei sehr grossen Myomen, *Centralbl. f. Gynäk.*, 1887, n° 15. — My work in reference to the caesarean operation. A word of protest in reply to Dr Henry J. Garrigues, *Am. J. Obst.*, 1887. — Dgl. II, Artikel (Deutsch. gyn. Congr. München, 1886). S. auch. Warkalla : Ueber Absperrung d. Ureters von der Scheide her zu diagnostischen Zwecken, *Arch. f. Gynäk.*, 1887, XXIX. — Ueber operative Behandlung der Retroflexio uteri, *Centralbl. f. Gynäk.*, 1888, janvier 14 et 21, février 18. — Ueber

Blasenverletzungen bei Laparotomien, *Gyn. Congr.*, Halle, 1888. — Ueber neuere (englische) Methoden der Perineoplastik, *Berl. klin. Wchnschr.*, 1887, n° 42, 793. — [Traitement des blessures de la vessie survenues au cours des opérations sur les corps fibreux de l'utérus], *II° Cong. de la Soc. all. de Gyn.*, Halle, 25 mai 1888. — Die Rückbildung der Muscularis der puerperalen Uterus (*Festschrift. f. Ernst Leberecht Wagner 1888, Leipz.* Englisch erschienen in den *Annals of Gynec.*, Boston). — Zur Ventrofixation des retroflectirten Uterus, *Centralbl. f. Gynäk.*, 1888. — Die Chamberlains Geschichtliche Skizze nach J. H. Aveling, *Arch. f. Gynäk.*, XXXI. — Zwei aussergewöhnliche Fälle von Abortus. Mittheilg. über Deciduoma malignum, *Centralbl. f. Gynäk.*, 1889. — Weitere Mittheilungen über Lappenperineorrhaphie, *Deutsch. gyn. Congr.*, Freiburg, 1889. — *Die Tripperansteckung beim weiblichen Geschlechte. Ein klinischer Vortrag.* Leipzig, O. Wigand, 1889, 8°, 72 p. — Ueber Dermoidcysten des Beckenbindegewebes und Operation von Beekengeschwülsten durch Perineotomie, *Arch. f. Gynäk.*, XXXVII. — Ueber Lappen-Trachelorrhaphie, *In Samml. Klin. Vortr.*, n. F., Leipz., 1890, n° 6 (Gynäk., n° 2, 21-40). — Zur Geschichte der deutschen gynäkologischen Zeitschriftenliteratur, *Monats. f. Geburts. u. Gynäk.*, I. — Conception durch ein accessorisches. Tubenostium. Kaiserschnitt bedingt durch frühere ectopische Schwangerschaft. *Monats. f. Geburts. u. Gynäk.*, I. — Ueber Leukämie bei Schwangeren und angeborene Leukaemie, *Arch. f. Gynäk.*, XXXIII. — Ueber Obstipatio artificialis. Ein Mahnwort. *Centralbl. f. Gynäk.*, 1890. — Zur Radicaloperation grosser, nicht eingeklemmter Nabelbrüche, *Centralbl. f. Gynäk.*, 1890. — Genitalbefund bei Morbus Basedowii, *Centralbl. f. Gynäk.*, 1890. — The operative treatment of recto-vaginal fistula (Zuerst englischerschienen als Dank-Dedication, *Transact. Am. Ass. Obst. a. Gyn.*, 1890, S. auch. C. G. 1891. — Kaiserschnittfragen, *Centralbl. f. Gynäk.*, 1890. — *Ueber Pessarien. Ein klinischer Vortrag.*, Leipz., Otto Wigand, 1890. — Ein Scheiden-Urinal, *Centralbl. f. Gynäk.*, 1891. — Ueber einen Fall von plastischem Ersatz der Harnröhre, *Centralbl. f. Gynäk.*, 1891. — Ueber Conglutinatio labiorum, *Centralbl. f. Gynäk.*, 1891. — Ein Kaiserschnitt nebst Bemerkungen, *Centralbl. f. Gynäk.*, 1891. — Ueber Prophylaxe der gonorrhoischen Infection, *Gyn. Congr.* Bonn, 1891. — Ueber Schwangerschaft nach konservativer Ventrofixatio uteri retroflexi. *Centralbl. f. Gyn.*, 1891, XLIV, 881. — Ueber Deciduome, *Centralbl. f. Gyn.*, Leipz., 1891, XLIV, 481-484. — Ueber Retrofixation colli Uteri retroflexi, *Centralbl. f. Gyn.*, 1891, XLIV. — Drainage der Bauchhöle bei Laparotomien, *Deutsche med. Wchnschr.*, Leipz. u. Berl., 1861, janvier 22. — Zur Behandlung der Enuresis durch Dehnung der Blasenschliessmuskulatur, *Arch. f. Gynäk.*, 1892, XXXVIII. — Zur Chirurgie der weiblichen Harnwege, a) ideale Nephrolithotomie, b) Papilloma vesicae, c) Haarnadel in der Blase, d) zur Ureterentestung, *Centralbl. f. Gynäk.*, 1892. — Coeliotomie versus Laparotomie als chirurgische Bezeichnung von R. P. Harris mit Nachwort von M. Saenger, *Centralbl. f. Gynäk.*, 1892, — Operative Behandlung der Retrodeviationen d. Uterus und Schückingsche Vaginalligatur, *Centralbl. f. Gynäk.*, 1892. — Ueber Lappenspaltung bei operativer Behandlung des Scheiden. — Gebarmuttervorfalles (*I. Intern. gyn. Congr.*, Brüssel, 1892, *Compt. rend.* auch. *C. G.*, 1892. — Porrooperation bei verschleppter Querlage, Tetanus und Ruptura uteri, Porrooperationen bei Myomen, *Centralbl. f. Gynäk.*, 1892, 1894, 1896. — *Ueber die allgemeine Ursachen der Frauenkrankheiten. Ein Versuch zu einer einheitlichen aetiologischen Betrachtung der Erkranhungen der Sexualorgane. Antritts-Vorlesung am 26. Februar 1902 in der Aula der Universität Leipzig.* Leipz., 1892, Veit u. Camp., 8°, 56 p. — Carl Sigismund Franz Credé. *Deutsche med. Wchnschr.*, 1892. — Die Röntgenstrahlen in der Gynäkologie. *Monatschr. f. Geburts. u. Gynäk.*, III. — Zur Frage der weiblichen Aerzte in Deutschland (unter dem Pseudonym « Gynakeumenes »), *Monatsch. f. Geburts. u. Gynäk.*, III. — Zur Geschichte der vaginalen Hysterectomie nach Doyen, *Arch. f. Gynäk.*, 41. — Ueber haemorrhagische Tubennekrose. *Centralbl. f. Gynäk.*, 1893. — Ueber Hydrops ovarii, *Centralbl. f. Gynäk.*, 1893. — Ueber solitäre Haematocelen und deren Organisation, *Gyn. Congr.*, Breslau, 1893. — Beitrag zur transperitonealen Nephrektomie, *Deutsche Ztschr. f. Chir.*, 1893, XXXIV,

360. — Über aktive Behandlung des tubaren Abortus. Vortr. Intern. med. Congr., Rom, *Centralbl. f. Gynäk.*, 1894, XVIII, 395. — Zur Behandlung der Retroflexio uteri gravidi incarcerati, *Centralbl. f. Gynäk.*, 174. — Ueber ectopische Drilingsschwangerschaft; vorgeschrittene gestielte Tubenschwangerschaft; Ruptur der abnorm kurzen Tube etc. Verh. d. Leipzig geb. Ges., *Centratbl. f. Gynäk.*, 1894, XVIII. — Ein bestrimntes Zeichen für angeborene Rüchwartslage des Uterus (*Festschr.. d. deutsch. gyn. Ges. f. d. gyn. Ges. in Berlin, 1894.* — *Asepsis in der Geburstshilfe und Gynäkologie*, Leipzig, C. G. Naumann, 1894. — Zur Aetiologie und operativen Behandlung der Vulvitis pruriginosa, *Centralbl. f. Gynäk.*, 1894, 17 février. — Ueber Sarcoma uteri deciduo-cellulare und andere deciduale Geschwülste, *Arch. f. Gynäk.*, 1895, XLIV. — Zur Technik der uterinen Aetzung, *Centralbl. f. Gynäk.*, 1895, XIX. — Ruptura uteri. Referat erstattet im Auftrage des Vorstandes auf dem VI. Deutschen gynäk. Congress in Wien (*Verh. d. Cong.*, 1895). — Ueber Zerreissung des Mastdarmes bei abdominaler Pyosalpinxoperation und deren Behandlung, *Centralbl. f. Gynäk.*, 1895, n° 47, 1233-1238. — Kurze Mittheilung über feuchte Asepsis in der Bauchhöle, Wien Gyn. Cong. — Ueber vaginale Doppelfixur des Uterus, *Ges. f. Geb. zu Leipz.*, 1895, juillet 22. -- Ueber descendus und pelvifixura ovarium, *Ges. f. Geb.*, Leipz., 1895, juillet 22. — [Conception par l'intermédiaire d'un orifice tubaire supplémenaire, etc.], *Monatschr. f. Geburts. u. Gynäk.*, 1895, janvier 21. — Drei Fälle vont Salpingo-Oophorectomia duplex bei Haematometra gynatretica, *Centralbl. f. Gynäk.*, 1896, XX, 49. — Zur Doyens'schen Methode der Hysterectomia vaginalis, *Centralbl. f. Gynäk.*, 1896, XX, 70. — Ileusfälle nach Cœliotomien und Kolpohysterectomien, *Centralbl. f. Gynäk.*, XX. — Ueber residuale Gonorrhoe, *Naturf.-Vers., Frankfurt a. M.*, 1896. — 10 Jahre geburtshilfliche Privatpraxis, *Ges. f. Geburt.*, Leipz., 1896, novembre 30. — [Fixation de l'ovaire probable]. *Centralbl. f. Gynäk.*, 1896, n° 6. — Beitrag zur Desinfektion der Hände, *Ges. f. Geburts.*, Leipz., 1896, décembre 14. — [Traitement des suppurations pelviennes], *Cong. int. de Gynéc. et d'Obst.*, Genève, 1896, septembre 1-5. — Vaginitis gonorrhoica bei fehlendem Uterus, *Ges. f. Geburts.*, Leipz., 1896, Décemb. 14. — [Opération plastique pour prolapsus de l'ovaire], *Centralbl. f. Gynäk.*, 1896, n° 9. — Oophoropexie, *Centralbl. f. Gynäk.*, 1896, 246, 247, 248. — Zur intrauterine Anwendung von Chlorzink, *Monatschr. f. Geburts. u. Gynäk.*, Berl., Bd 4, Hft. 4. — Replik auf eine Entgegnung von L. Landau (Btr. Hysterectomie nach Doyen), *Centralbl. f. Gynäk.*, 1897, XXI, 45. — Zur Technik der Prolapsoperation, *Centralbl. f. Gynäk.*, 1897, n° 2. — Ueber vaginale Klemmen Hysterektomie. *Centralbl. f. Gynäk.*, 1897, janvier 23, n° 3, 65. — Ueber Drainage der Bauchhöhle nach Mikulicz., *Ges. f. Geburts.*, Leipz., 1897, Feb. 15. — Ueber Schwangerschaft und Geburt bei Collumcarcinom, *Versamml. deut. Naturf. u. Aërzte*, Braunschweig, 1897, Sept-20-25. — Ueber Haemorrhoidenoperationen und ein einfaches Verfahren den unteren Mastdarm Zugängig zu machen, *Versamml. deutsch. Naturf. u. Aerzte* Braunschweig, 1897, Sept. 20-25. — Ueber einen Fall von Pseudohermaphroditismus masculinus mit Feststellung des Geschlechtes durch Exstirpation eines Leistenhodens, *Ges. f. Geburts.*, Leipz., 1897. Juli 26. — Fibro-myxo-sarcoma ovarii accessorii, *Ges. f. Geburts.*, Leipz., 1897, Juli 26. — Demonstration von Tumoren der Bauchdecken, *Gesellsch. f. Geburts.*, Leipz., 1897, Feb. 15. — Zur Vorbereitung der Hände vor aseptischer Operationen, *Gesellsch. f. Geburts.*, Leipz., 1898, Mai 21, n° 20, 543. — Ueber die Totalextirpation des schwangeren Uterus wegen Cervixmyom per Laparotomien, *Gesellsch. f. Geburts.*, Leipz., 1897, april 12. — Ueber Cervixrisse und deren operative Behandlung, *Schmidt's Jahrb.*, B. 215. — Zur Tagung der British Medical Association in Edinburg. Ein Reisebericht, *Monatschr. f. Geburts. u. Gynäk.*, 1898, VIII, 311-322. — Zur Resection des Steissbeins beim Tichterbecken. Eine geschichtliche Notiz, *Arch. f. Gynäk.*, 1898, LVI, 751-752. — Ueber Zugmassage, *Centralbl. f. Gynäk.*, 1898, XXII. — Ueber Ureterenchirurgie beim Weibe, *Med. Ges. zu Leipz.*, 1898, Nov. 15. — Ueber Erweiterung und Austastung des Uterus als Vorakt der Behandlung, *Centralbl. f. Gynäk.*, Leipz., 1898, XXII, 169-180. — Modifikation der Neugebauer. — Le Fort'schen Colporrhaphia mediana, *Gesellsch. f. Geburts.*,

Leipz., 1898, Oct. 17. — Die Wechselbeziehungen zwischen Erkrankungen des Wurmfortsatzes und der Adnexe, *Ges. f. Geburts.*, Leipz., 1898, Nov. 21. — Dauererfolge der Myomoperationen, *Ges. f. Geburts.*, Leipz., 1898, Déc. 14. — Zur Technik der Prolapsoperation, *Centralbl. f. Gynäk.*, 1898, XXII, 32-52. — Zur Prophylaxe der Retroflexio uteri, *Ges. f. Geburts.*, Leipz., 1898, Janv. 17. — Zur Aetzbehandlung der chronischen Endometritis, *Ges. f. Geburts.*, Leipz., 1898, Juli 18. — Ueber Ureterenchirurgie, *Med. Ges. zu Leipz.*, 1898, Nov. 29. — Ist man berechtigt, bei absolut verengtem Becken die Frauen unfruchtbar zu machen? *Med. Gesellsch.*, Leipz., 1898, Janv. 10. — Ueber palliative Behandlung des Carc. colli uteri, *Schmidt's Jahrb.*, 237. — Ueber gynäkologische Klemmen und Klammerzanger, *Ges. f. Geburts.*, Leipz., 1899, April 17. — Zur abdominalen Uretero-cysto anastomosis bei Ureter-Genitalfisteln, *Monats. f. Geburts. u. Gynak.*, IX, 174. — *Encyklopädie der Geburtshülfe und Gynäkologie, Hrsg. von M. Sänger u. O. v. Herff.* Leipzig, Vogel, 1900, 8°. — Der Kaiser Franz Josef-Pavillon im k. k. allgemeinen Krankenhause zu Prag. Die Frauenklinik und ihre Reserve-Abtheilung, *Prag. med. Wchnschr.*, 1900, XXII, 475-477; 485-486; 505-507. — Aphorismen über mechan. Desinfektion u. Infektionsprophylaxe. *Prag. med. Wchnschr.*, 1900, XXV, 1-4; 15-17. — Ueber feuchte und trockene antiseptische Methoden bei Behandlung von Wunden, Geschwüren und Hypersecretionen des Utero-vaginalcanals (*Festschr. dargebr. der geb. Ges. zu Hamburg von der geb. Ges. zu Leipzig*). — Die klinischen Verhältnisse der Ovarial-Embryome (*Monographischer Abschnitt im Handb. d. Adnexerkrankungen von A. Martin*, Bd II). — Die Neubildungen der Tuben (*Monographischer Abschnitt im Handb. d. Anexerkrankungen von A. Martin*, Bd I, *Krankheiten der Eileiter.*

Le propriétaire-gérant : FÉLIX ALCAN.

Coulommiers. — Imp. PAUL BRODARD.

DE

L'ÉTAT FONCTIONNEL DU MEMBRE SUPÉRIEUR

APRÈS LA RÉSECTION TOTALE DE L'OMOPLATE POUR NÉOPLASMES

PAR MM.

E. QUÉNU,
Professeur agrégé,
Chirurgien de l'hôpital Cochin.

et

Georges RENON,
Interne des hôpitaux,
Aide d'anatomie à la Faculté.

Nous avons présenté à la *Société de Chirurgie*[1], le 8 octobre 1902, un malade auquel nous avions, deux mois et demi auparavant, réséqué l'omoplate droite pour un ostéosarcome. L'intérêt de cette observation ne résidait pas dans la résection du scapulum, avec conservation du membre supérieur, opération déjà pratiquée un grand nombre de fois avec succès, mais dans le résultat fonctionnel obtenu.

Les mouvements les plus essentiels du bras étaient conservés. Le jeune malade portait avec aisance et force son membre supérieur en avant, en arrière et en dehors; la forme de son moignon de l'épaule était peu altérée; son humérus était solidement fixé sous l'extrémité externe de la clavicule, et le malade le faisait mouvoir à son gré.

Nous voulons donc surtout mettre en relief ce point spécial et capital de la conservation des mouvements, rechercher dans quelle mesure les divers opérateurs l'ont réalisée et à quelle technique on en est spécialement redevable.

Voici d'abord l'observation complète, avec photographies à l'appui, de l'opéré qui fait l'objet de ce mémoire.

All... Fernand, seize ans, télégraphiste, entre à l'hôpital Cochin, salle Boyer, lit n° 17, le 17 juillet 1902, pour une tumeur de l'épaule droite.

1. *Bulletins et Mémoires de la Société de Chirurgie*, 1902, n° 31, p. 945.

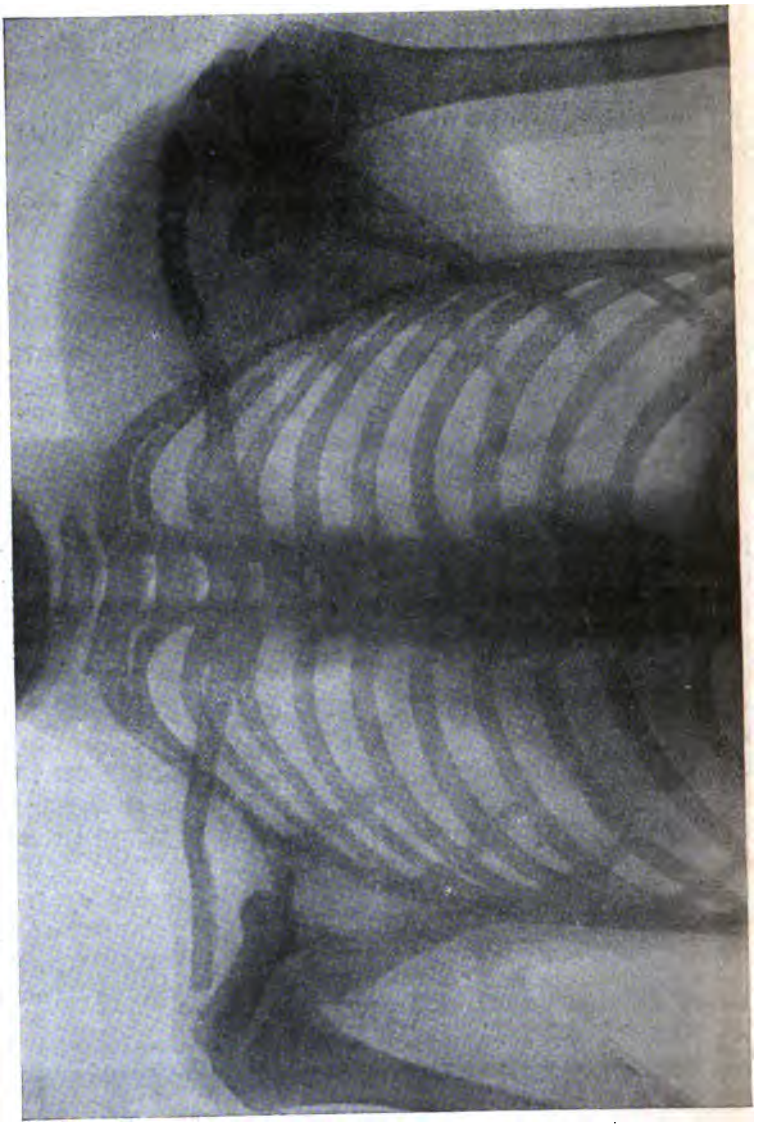

Fig. 1. — Radiographie avant l'opération.

Il y a deux mois, sa mère s'aperçut pour la première fois d'une saillie dans la région scapulaire supérieure; mais, depuis un an déjà, l'enfant

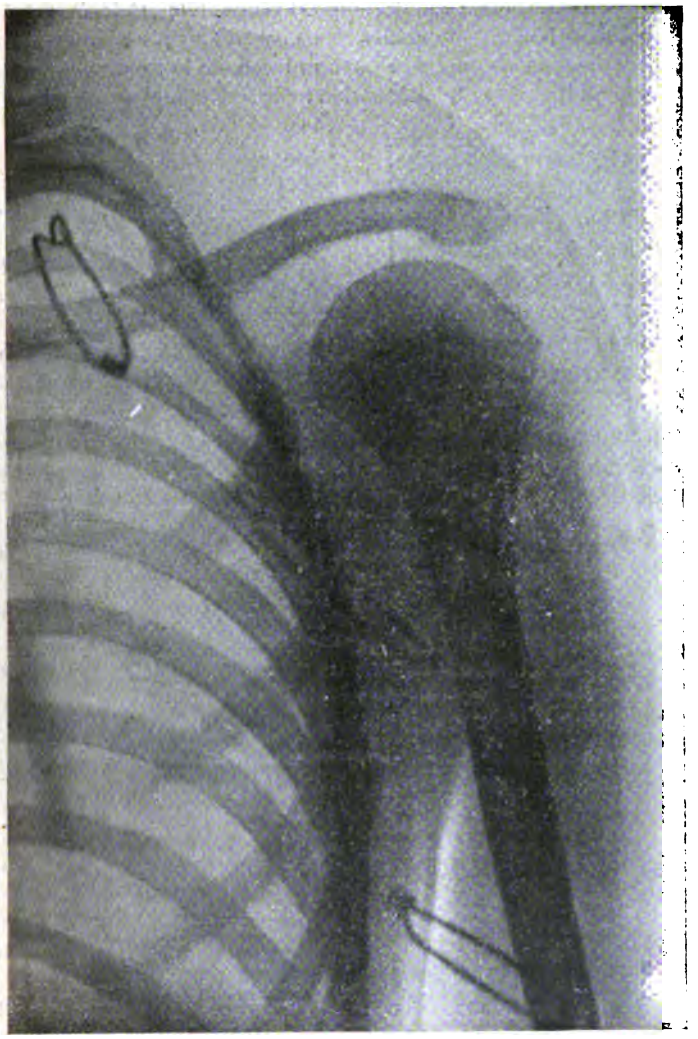

Fig. 2. — Radiographie après la scapulectomie.

ressentait des douleurs lancinantes dans son épaule. Aucun antécédent pathologique particulier à noter.

C'est un enfant à l'aspect maladif, grêle et chétif, et paraissant à peine douze ans. La région scapulaire supérieure est le siège d'une volumineuse

tumeur grosse comme une moitié de noix de coco. Elle s'érige principalement au niveau de la fosse sus-scapulaire, laissant libre le tiers inférieur de l'omoplate. La peau est tendue et sillonnée de quelques veines bleuâtres mais non saillantes; en ces points, elle est rouge. Elle est légèrement plus chaude que dans les parties voisines, mais parfaitement mobile. La tumeur donne une sensation de dureté, sauf au niveau de la zone de peau rouge où il semble qu'il y ait de la fluctuation; elle est complètement fusionnée avec l'omoplate.

Fig. 3. — *Projection en avant* : la distance qui sépare le coude de la ligne axillaire est de 12 centimètres. — Le coude peut se porter en dedans et l'enfant peut toucher avec la main droite son épaule gauche.

Le membre supérieur est tombant, ses mouvements sont très diminués de vigueur et d'amplitude, surtout dans l'abduction.

Il y a de l'amaigrissement, de la perte des forces, surtout manifestes depuis deux mois.

Une ponction exploratrice faite au niveau du point fluctuant ne ramène que du sang.

Diagnostic : ostéosarcome de l'omoplate.

Intervention le 23 juillet, après les soins préopératoires habituels et l'usage de sérum artificiel. Anesthésie au chloroforme.

On place le malade en décubitus latéral gauche.

1° Longue incision courbe commençant au niveau de l'apophyse coracoïde, coupant l'articulation en haut et en arrière et descendant le long du bord axillaire pour se recourber en dedans au niveau de l'angle inférieur. Une deuxième incision part de l'acromion et vient, passant en dedans de la première, circonscrire la peau de la tumeur en tranche de melon.

2° Dissection des lèvres de la première incision et mise à nu de la capsule qui est incisée près de son insertion humérale; le bras étant mis en élévation, la section de la partie antérieure de la capsule est facile.

3° Section des attaches du triceps, du petit rond, du grand rond et du grand dorsal.

4° Désarticulation acromio-claviculaire; désinsertion au ras de l'os des muscles coracoïdiens.

5° L'omoplate peut être basculée en dedans et on amorce le décollement du sous-scapulaire au niveau de la partie inférieure de la fosse. Ce décollement est rapidement arrêté, car on tombe sur une masse néoplasique faisant saillie dans cette fosse. Alors on sectionne l'attache humérale du muscle.

6° L'omoplate est basculée et on en libère le bord spinal, de sorte qu'il ne tient plus qu'au niveau de ses attaches supérieures. Une grosse partie du trapèze est sacrifiée et prudemment on isole la tumeur qui semble filer vers la gaine des vaisseaux sus-scapulaires. Désinsertion assez pénible des ligaments coraco-claviculaires. Cette libération achevée, le scapulum, sa tumeur et un lambeau de peau sont enlevés.

7° Hémostase et régularisation des lambeaux musculaires. On enlève en particulier tout ce qui reste du sous-scapulaire.

Fig. 4. — *Projection en arrière* : elle s'étend jusqu'à 15 centimètres en arrière de la ligne axillaire. — L'enfant peut toucher avec la main la face postérieure de la hanche gauche et par conséquent accrocher ses bretelles, etc.

Fig. 5. — *Projection en dehors* : le bras s'écarte d'une vingtaine de centimètres du plan latéral du corps.

8° Réparation : — *a*) Fixation de l'humérus. Des fils de lin relient la partie antéro-inférieure de la capsule aux parties molles sous-claviculaires. Un fil d'argent rattache la partie supérieure de la capsule à la clavicule perforée. Des fils de lin complètent cette union de la capsule aux tissus voisins. La longue portion du biceps est en particulier fixée à la clavicule. Cela fait, l'humérus se trouve logé sous l'extrémité inférieure de la clavicule à laquelle il est suspendu.

b) Réparations musculaires. On réunit en bas le grand dorsal et le rhomboïde au deltoïde; et en haut, le deltoïde au trapèze, ce qui comble la plus grande partie de la plaie.

9° Sutures cutanées. La plaie est réunie par des sutures au fil et on obtient ainsi une étoile à trois branches. Drainage.

Suites opératoires.

Le 22. 800 grammes de sérum. T. 37°. P. 120.

Le 23. Matin, 37°,4. P. 90; soir 38°,1. P. 95.

Fig. 6. — *Projection en arrière passive.*

Le 24. Matin, T. 37°,1 ; on enlève le drain; le suintement a été insignifiant. Soir, T. 37°,3.

Fig. 7. — *Projection en avant passive.*

Les jours suivants, la température oscille entre 37° et 38°. Le 26, on constate un peu de sphacèle de la peau au niveau de la clavicule, et de la rougeur au niveau de l'angle de réunion des trois branches de suture ; on fait sauter quelques fils. Le 28, on y évacue une petite collection de deux ou trois cuillerées à café de liquide chocolat. Amélioration rapide.

Le 2 août, ablation des fils. La petite plaque de sphacèle cutané, au niveau de l'extrémité externe de la clavicule, s'élimine les jours suivants et le fil d'argent apparaît. On l'enlève (20 août). La plaie bourgeonne rapidement et tant à ce niveau qu'au niveau de l'angle de réunion des sutures, la cicatrisation est terminée dans le courant de septembre.

Le petit malade qu'on avait fait lever dès les premiers jours, a repris des forces et de l'embonpoint et on le garde dans le service jusqu'au 8 octobre, y aidant aux soins journaliers.

Le malade est revu le 10 décembre. Voici les résultats de l'examen. Il a engraissé, a repris bonne mine et continue sans aucune gêne à exercer son métier de télégraphiste.

Les mouvements de son membre supérieur sont très bons. Naturellement le malade les exécute en appelant à l'aide tous les muscles voisins. Ainsi, pour exécuter un mouvement de projection dans un sens quelconque, il balance son bras à plusieurs reprises pour profiter de l'impulsion acquise

Fig. 8. — *Projection en dehors passive.*

en même temps qu'on voit sa clavicule s'élever et s'abaisser et sa colonne vertébrale légèrement s'incurver.

Si des mouvements actifs on passe à l'étude des mouvements passifs, ils sont d'une étendue remarquable.

L'élévation du bras en avant, en arrière et en dehors atteint facilement l'horizontale.

Enfin, si l'on passe à l'examen des muscles du bras, on constate qu'ils sont à peu de chose près du même volume que ceux du côté sain et que les mouvements actifs limités, que nous avons constatés, s'exercent avec presque autant de force que du côté sain.

L'analyse minutieuse des mouvements du bras démontre que nous avons, en somme, obtenu un bon résultat fonctionnel.

Le jeune opéré peut s'habiller, exécuter les différents mouvements usuels de la vie, etc., n'a besoin de recourir à personne; il rendait même dans la salle différents petits services. Depuis sa sortie de l'hôpital, il a repris sa profession de télégraphiste et peut ainsi gagner sa vie.

Tous ses mouvements, il les exécute facilement, sans fatigue et

sans le secours d'aucun appareil. Nous ne parlons, bien entendu, que des mouvements du bras; les mouvements de la main et de l'avant-bras ont naturellement gardé toute leur intégrité.

La déformation de l'épaule est moindre qu'on pourrait le supposer; la tête humérale n'est éloignée de la face inférieure de la clavicule que de 1 centimètre environ.

Nous attribuons ce bon résultat fonctionnel à la fixation de l'extrémité supérieure de l'humérus. Convaincus, avant d'entreprendre l'opération, que c'était là un temps essentiel de la réparation, nous avons résolu d'assurer cette fixation en réunissant par un fil d'argent l'extrémité externe de la clavicule à la capsule humérale et en la complétant par une série de sutures au fil de lin, entre la capsule et les parties fibreuses périclaviculaires.

Mais il existait un moyen de confirmer ou d'infirmer notre opinion, c'était de nous reporter aux mémoires publiés et d'y rechercher tout particulièrement l'état fonctionnel des opérés, en le rapprochant de la technique opératoire suivie.

Malheureusement, les relations, quant à l'état fonctionnel, sont la plupart du temps fort brèves, souvent incomplètes, parfois fantaisistes[1]; il a donc fallu nous reporter aux observations originales.

Il n'est peut-être pas inutile, avant d'en présenter les extraits relatifs à notre étude, de donner ici une courte revue historique des travaux publiés sur la scapulectomie.

D'après Buchanan[2], c'est Reid, d'Iéna, en 1847, qui aurait le premier décrit une technique opératoire; mais c'est à Langenbeck[3] que revient l'honneur d'avoir le premier extirpé l'omoplate en totalité, en conservant le membre supérieur (1850). Son premier malade mourut rapidement, le second survécut dix mois. Peu de temps après, Syme[4] réséquait une omoplate et, dans les *Principles of surgery*, publiés en 1866, il donnait les conclusions suivantes :

L'ablation de l'omoplate, seule ou avec le bras, n'est pas difficile;

La guérison est rapide;

Le bras peut être fort et utile;

C'est une bonne opération chirurgicale.

Tout autres étaient les conclusions de Michon[5], à l'occasion d'un rapport qu'il avait à faire à l'Académie de Médecine, au sujet

1. Certains tableaux portent « résultat fonctionnel excellent » pour des opérés qui ont succombé le deuxième jour.
2. Buchanan, *The Philadelphia medical Journal*, 1900, 2, p. 26.
3. Langenbeck, *Deutsche klinische Chirurgie*, 1850, n° 7; 1855, n° 38.
4. Syme, *Medical Times and Gazette*, mars 1857, p. 249.
5. Michon, *Bulletins de l'Académie de Médecine*, 1864, vol. 30, p. 1082.

d'une observation présentée par Michaux. Il estimait ces interventions des hardiesses plutôt manuelles que chirurgicales, et jugeait sévèrement ces mutilations que la chirurgie française proscrit absolument de sa pratique.

Vers la même époque, Fergusson[1] donne une technique opératoire dont les deux caractéristiques sont : l'ablation de l'omoplate par renversement de l'os, et la désarticulation en dernier; la conservation de l'acromion.

Michaux, de Louvain[2], présente un des premiers travaux d'ensemble sur la question, mais, ne se bornant pas aux résections de l'omoplate seule, il étudie aussi toutes les opérations dans lesquelles l'omoplate est enlevée, quelle que soit l'affection. Cette confusion d'interventions différentes pour des maladies différentes va se retrouver dans tous les articles postérieurs : dans celui de St-Rogers[3], dans les deux mémoires d'Adelmann[4], dans le tableau statistique de Gies[5].

A partir de cette époque, les progrès de l'antisepsie améliorent les résultats et les observations vont se multipliant. Dans cette période, nous avons à noter un fait important :

Billroth[6] *fait la première fixation huméro-claviculaire*, et, peu de temps après, Czerny[7] s'attache à la réfection des muscles.

Le mémoire de Poinsot[8] ne porte que sur la résection de l'omoplate seule, mais n'en distingue pas les causes, et cet auteur range dans la même catégorie les cas dans lesquels on a comme lui pratiqué la résection de la tête humérale.

Nous arrivons maintenant aux travaux récents, et nous citerons en première ligne l'excellente thèse de Haussmann[9]. L'auteur a tout compris dans son travail, mais les cas sont rangés clairement suivant la nature de l'intervention et de la maladie. Au chapitre de la résection du scapulum seul pour tumeurs malignes, nous trouvons 41 cas dont le résultat fonctionnel est ainsi réparti : 18 fois le résultat, qui était bon, a pu être suivi; 10 fois le résultat immédiat fut bon, 1 fois le résultat fut incertain, 4 fois il fut mauvais; dans 8 cas, il n'y a pas d'indications.

1. Fergusson, *New York medical Journal*, 1866, p. 146.
2. Michaux, *Gazette médicale de Paris*, 1866, p. 276.
3. St-Rogers, *American Journal of medical Sciences*, oct. 1868, p. 359.
4. Adelmann, *Prager Vierteljahreschrift für Heilkunde*, 1879; et *Archiv f. klin. Chir.*, 1888, vol. 35.
5. Gies, *Deutsche Zeitsch. f. Chir.*, 1880.
6. Billroth, *Arch. f. klin. Chir.*, 1877, vol. 21, p. 849.
7. Czerny, *Ibid.*, 1884, vol. 37, p. 146.
8. Poinsot, *Revue de Chir.*, 1885, p. 201.
9. Haussmann, Inaug.-Diss., Erlangen, 1892.

Nasse[1], Phelps[2] et Schultze[3] ne nous fournissent que des tableaux de statistique. Les derniers mémoires parus sur ce sujet datent de 1900 et sont ceux de Picqué et Dartigues et de Buchanan.

En dehors de ces articles d'ensemble, il a été publié un nombre considérable d'observations isolées. Il nous a fallu faire un choix parmi elles et pour cela nous nous sommes tout d'abord bornés aux observations de résection totale de l'omoplate seule, avec conservation du membre supérieur, et aux observations de résection pour tumeurs malignes. Et, parmi ces dernières, nous n'avons retenu que celles où il était fait mention, de façon suffisamment explicite, de la technique employée et du résultat fonctionnel obtenu. Nous avons dit que nous n'envisagions que les cas de résection totale, et cependant l'on va voir figurer dans nos observations des cas dans lesquels des fragments du scapulum ont été laissés : acromion, coracoïde. Il nous semble absolument légitime de faire cependant rentrer ces cas dans la résection totale; car l'intérêt de ces observations réside précisément dans le fonctionnement ultérieur d'un humérus auquel on a soustrait ses points d'appui et moyens d'attache normaux.

Nous avons d'ailleurs pour nous la haute autorité d'Ollier[4], qui « range parmi les extirpations totales les opérations dans lesquelles on a pu conserver la saillie acromiale et le bec coracoïdien. Dès qu'on a enlevé la cavité glénoïde, le col, l'épine et tout le corps de l'os, l'opération présente les mêmes caractères essentiels que ne peuvent changer beaucoup l'absence ou la persistance de deux sommets épiphysaires ».

Nous avons pu ainsi rassembler 38 observations de résection totale de l'omoplate pour tumeurs malignes, avec conservation du membre supérieur.

Nous les avons réunies par ordre chronologique. Deux points ont retenu notre attention : la technique employée, le résultat fonctionnel obtenu.

De ces 38 observations et de la nôtre, il découle des considérations importantes à mettre en lumière.

10 fois, avec l'omoplate, une partie de la clavicule a été enlevée.

5 fois, on a laissé l'acromion.

24 fois, enfin, l'omoplate seule fut enlevée.

Sur les 10 cas de résection simultanée de l'omoplate et d'une partie de la clavicule, 7 fois le résultat fonctionnel fut franchement

1. Nasse, *Arch. f. klin. Chir.*, 1893.
2. Phelps, *Philad. Report*, sept. 1893.
3. Schultze, *Deutsche Zeitsch. f. Chir.*, 1896.
4. Ollier, *Traité des résections*, t. III, p. 911, note.

mauvais; 1 cas est douteux, et 2 fois seulement on signale quelques mouvements. Ces deux malades ont été opérés, l'un par Michel, qui ne s'attacha pas à la réfection, mais dont le malade suppura longtemps, l'autre par Billroth, qui sutura la capsule à ce qui restait de ligaments coraco-claviculaires et sutura aussi des muscles.

Sur les 5 cas où on a conservé l'acromion, 4 fois le résultat fut bon, une fois il fut douteux.

Enfin, sur les 24 cas, où l'omoplate seule et en entier fut extirpée, nous trouvons 9 résultats très satisfaisants, 10 passables et 5 douteux; aucun n'est mauvais. Ajoutons que les cas où on a eu de bons résultats sont ceux où on s'est attaché à la réfection des muscles et à la fixation de l'humérus. Aussi voyons-nous les résultats s'améliorer à mesure que la technique se perfectionne.

En somme, sur ces 39 observations on note 25 résultats satisfaisants; et, dans ces 25 cas, la fixation de l'humérus avait été réalisée. Elle le fut au début par les rétractions cicatricielles consécutives aux longues suppurations qui étaient alors si fréquentes (obs. de Michel). Jaboulay[1] a publié un cas très démonstratif à ce sujet. Hartmann[2] a cité à la *Société de Chirurgie* le cas d'un malade qui n'a ni omoplate ni clavicule, mais qui a longuement suppuré et se servirait bien de son bras, ce que n'a pas paru accepter M. Michaux qui connaît l'opéré. La conservation de l'acromion, qui fut faite dans 5 cas, est encore un des bons moyens de maintien de la tête humérale, en même temps qu'elle conserve les attaches deltoïdiennes, ce qui nous explique la forte proportion de succès observés. Enfin, cette fixation de l'humérus a été aussi assurée par les sutures des lambeaux de la capsule, soit à la clavicule, soit à ses ligaments.

Fixation de la tête humérale par un procédé quelconque et réfection des attaches musculaires, telles sont donc les deux indications qui ont été remplies dans la plupart, sinon dans tous les cas où l'état fonctionnel du bras a été noté comme satisfaisant.

Les observations des autres chirurgiens viennent donc confirmer notre thèse et plaider en faveur de la technique que nous préconisons. Nous rappelons brièvement cette technique.

Technique opératoire.

On peut assurément varier sa technique, pourvu qu'on s'attache à parfaire le temps de réparation et qu'on se garde de sacrifier l'extrémité externe de la clavicule.

1. Jaboulay, *Lyon médical*, 1898.
2. Hartmann, *Bull. Soc. Chir.*, 1902, n° 13.

L'incision de la peau en particulier est de bien peu d'importance; l'essentiel est de mettre à nu largement toute la région scapulaire. Nous ne sommes pas du tout partisans de la technique recommandée par M. Berger[1] qui, comme premier temps, sectionne la clavicule pour pouvoir reconnaître les connexions de la tumeur avec le paquet vasculo-nerveux, et juger ainsi de l'opportunité de la scapulectomie ou de l'amputation interscapulo-thoracique. Il faut enlever toute l'omoplate, mais n'enlever qu'elle : la clavicule doit être absolument respectée. Il faut enlever toute l'omoplate et avec elle la masse des muscles scapulaires. Le sous-scapulaire seul pourra être en partie épargné si la tumeur est franchement dorsale. Pour cette ablation de l'omoplate, nous avons procédé par le dégagement de l'angle supéro-externe, articulaire.

Nous croyons que l'amorce de la libération de l'omoplate par le bord spécial et le renversement de l'os sont une bonne chose; car cela permet d'explorer d'emblée la fosse sous-scapulaire, de voir les limites de la tumeur, et en même temps cela facilite la désinsertion des ligaments claviculaires et des muscles coracoïdiens.

Bien plus importante que l'exérèse est la réparation. C'est elle qui mérite tous les soins de l'opérateur.

Cette réfection comprend deux temps :

1° La fixation de l'humérus;

2° La suture des muscles.

La conservation de la clavicule forme comme une voûte sous laquelle la tête humérale vient naturellement se placer; et rien n'est plus facile que de solidariser les lambeaux de la capsule avec cette clavicule ou ses ligaments scapulaires. Ces sutures devront être soigneusement faites, de façon à reconstituer à la tête une néarthrose. Cela fait, on passe aux sutures musculaires.

Il n'est pas toujours facile de rétablir la continuité des muscles, mais on devra toujours s'y ingénier. L'idéal serait de pouvoir conserver assez du trapèze et du deltoïde pour pouvoir les suturer l'un à l'autre. C'est souvent possible. L'angulaire et les rhomboïdes devront aussi être utilisés. Le biceps et les muscles coracoïdiens seront fixés à l'extrémité claviculaire.

Conserver l'acromion si la topographie de la tumeur s'y prête[2], mais surtout conserver l'extrémité externe de la clavicule; fixer la capsule humérale à la clavicule, reconstituer les attaches musculaires le mieux possible, tels sont les principes qui doivent guider

1. Berger, *Bull. de la Soc. de Chirurgie*, 1897.

2. Si, bien entendu, on n'a pas le moindre doute sur le non-envahissement de cette apophyse.

le chirurgien au milieu de ses préférences individuelles pour telle ou telle incision, tel ou tel moyen d'attaque.

A ce prix, il obtiendra pour son malade plus que la fonction de la main et de l'avant-bras, il lui gardera un bras solide et mobile.

Observations.

1. — Langenbeck. *Deutsche klin. Chir.*, 1850, n° 7 ; 1855, n° 38.

Homme, 12 ans. Résection totale avec 7 centimètres de clavicule. Guérison opératoire. Mort 10 mois après.

Résultat fonctionnel. Mouvements de l'avant-bras et de la main ; ne parle pas des mouvements du bras.

2. — Syme. *Medical Times and Gazette*, mars 1857, p. 249.

Femme, 70 ans. Résection totale. Guérison opératoire. Morte 2 mois après.

R. fonct. Aspect normal de l'épaule ; la malade trouve son bras comme l'autre (?).

3. — Hammer. *New York medical Journal*, mai 1866.

Femme, 18 ans. Résection avec 2 centimètres de clavicule. Guérison opératoire. Morte un an après de récidive.

R. fonct. Pas de mouvements, l'humérus est fixé sur les côtes.

4. — Michaux. *Gazette médicale de Paris*, 1866, p. 276.

Homme, 25 ans. Résection totale. Guérison opératoire. Mort 10 mois après de récidive.

R. fonct. Peu de déformation. Peut s'habiller, porter la main à sa bouche, sur l'épaule opposée, porter des objets lourds.

5. — Fergusson. *New York medical Journal*, 1866, p. 146.

Homme, 25 ans. Résection avec conservation de l'acromion. Guérison.

R. fonct. Épaule au même niveau que l'autre, mais aplatie. Mouvements de l'humérus d'avant en arrière, et dans le sens latéral avec facilité et puissance, 6 mois après. Humérus bien fixé, mais mobile.

6. — Pollock. *St-Georges' Hospital Reports*, 1869, p. 223.

Femme, 16 ans. Résection avec conservation de l'acromion. Guérison opératoire, morte un an après de récidive.

R. fonct. 11 semaines après, on constate de la mobilité d'avant en arrière. Bras utile.

7. — St. Rogers. *American Journal of medical Sciences*, oct. 1868, p. 359.

Femme, 7 ans. Résection totale. Guérison opératoire. Morte 6 mois après de récidive.

R. fonct. Épaule pas abaissée. Après avoir dit qu'il n'y avait pas de mouvements du bras, l'auteur mentionne une abduction de 20 à 30°.

8. — Michel. In Th. Levrey, Strasbourg, 1869.
Homme, 50 ans. Résection avec 1/3 externe de la clavicule. Guérison.
R. fonct. Mouvements du bras très bons, sans détails.

9. — Schuppert. *New-Orleans Journal of Med.*, 1870, p. 90.
Homme, 38 ans. Résection avec conservation de l'acromion. Guérison.
R. fonct. Bons mouvements, bras puissant.

10. — Steele. *British medical Journal*, 1871, vol. 2, p. 430.
Homme, 8 ans. Résection totale. Récidive rapide et mort.
R. fonct. Les mouvements du bras pouvaient déjà s'exécuter en avant, en arrière et latéralement.

11. — Schneider. *Berliner klin. Woch.*, 1874, n° 31, p. 377.
Homme, 6 ans 1/2. Résection totale. Mort de récidive 3 mois après.
R. fonct. Le bras ne se meut qu'en avant et en arrière, et très peu latéralement.

12. — Mac Cormac. *St-Thomas' Hospital Reports*, 1876.
Femme, 29 ans. Résection avec partie de la clavicule. Morte de récidive quelques mois après.
R. fonct. Le membre peut remplir ses fonctions.

13. — Billroth. *Arch. f. klin. Chir.*, 1877, vol. 21, p. 849.
Homme, 44 ans. Résection avec partie de la clavicule. Suture de la capsule aux ligaments coraco-claviculaires. Guérison.
R. fonct. Le malade peut porter son bras en avant, mais ne l'écarte du thorax que de deux travers de main.

14. — Peters. *American Journal of medical Sciences*, juillet 1878, p. 100.
Homme, 42 ans. Résection totale. Guérison.
R. fonct. Épaule tombante; se sert bien de son membre; porte sa main derrière son dos et fait de l'abduction à un certain degré.

15. — Bellamy. *Lancet*, 1880, vol. 2, p. 890.
Homme, 14 ans. Résection avec conservation de l'acromion. Guérison opératoire. Récidive.
R. fonct. Bon fonctionnement du bras et de l'avant-bras.

16. — Czerny. *Arch. f. klin-Chir.*, 1884, vol. 77, p. 146.
Femme, 14 ans. Résection totale. Bonne réfection musculaire. Guérison opératoire. Récidive.
R. fonct. Mouvements actifs : abduction de 20° et de 45°, l'avant-bras fléchi; la rotation, la flexion et l'extension sont limitées. Mouvements passifs excellents.

17. — Trendelenburg. In Trottmann, Inaug.-Diss., Bonn, 1887.
Homme, 42 ans. Résection totale. Guérison. Récidive opérée.
R. fonct. Mouvements douloureux et peu étendus; légère abduction.

18. — Elder. In Lesshaft, *D. militärtz. Zeits.*, 1895, p. 127.
Femme, 23 ans. Résection totale. Guérison.
R. fonct. Bras fonctionne bien.

19. — Helferic. In Bierbaum, Inaug.-Diss., Greifswald, 1887.
Homme, 22 ans. Résection totale. Guérison.
R. fonct. Les mouvements actifs sont assez difficiles; l'abduction est de 35°. Les mouvements passifs sont faciles.

20. — Symonds Charters. *Clinical Society Transactions*, 1887.
Homme, 34 ans. Résection avec conservation primitive de l'acromion et de l'apophyse coracoïde. Leur ablation un mois après. Guérison.
R. fonct. 6 mois après, le bras a des mouvements déjà étendus. Le malade exerce facilement son métier de charpentier et peut même manier le rabot.

21. — Périer. *Mercredi médical*, fév. 1890, p. 51.
Homme, 55 ans. Résection totale. Réunions musculaire et capsulaire au catgut. Guérison.
R. fonct. Mouvements limités, abduction nulle.

22. — Putti. *Riforma medica*, 1891, vol. 2, p. 271.
2 cas. Résection totale. Fixation de la capsule à l'extrémité externe de la clavicule et sutures musculaires. Guérison de l'un. Mort de l'autre 14 mois après d'entérocolite.
R. fonct. Bon fonctionnement du bras (sans détails).

23. — Heinecke. In Haussmann, Inaug.-Diss., Erlangen, 1892.
Homme, 33 ans. Résection avec une grande partie de la clavicule. Guérison.
R. fonct. Chute du moignon de l'épaule de 15 centimètres (appareil). Mouvements actifs très limités.

24. Folet. *Bulletin médical du Nord*, 1893, n° 14.
Femme, 19 ans. Résection totale. Guérison.
R. fonct. Mouvements volontaires bons, dont abduction à 45°.

25. — Golding Bird. *Clinical Society Transactions*, 1893.
Femme, 14 ans. Résection avec tiers externe de la clavicule. Guérison.
R. fonct. Mouvements actifs limités en avant et en arrière seulement.

26. — Watson Cheyne. *British med. Journal*, 1894, vol. 2, p. 1109.
Homme, 50 ans. Résection totale. Guérison.
R. fonct. Les mouvements vont croissant en étendue et en puissance.

27. — Clark. *Glasgow med. Journal*, 1896, n° 1, p. 1.
Homme, 13 ans. Résection avec conservation de l'acromion et de la coracoïde. Guérison.
R. fonct. Excellents mouvements du segment inférieur, mais l'élévation directe du bras est défectueuse.

28. — Johnson. *New York med. Journal*, mars 1896, p. 389.
Homme, 25 ans. Résection totale. Sutures musculaires. Guérison.
R. fonct. Deux mois après, quelques légers mouvements.

29. — Warren. *Boston med. and surg. Journal*, 1896.
Homme, 14 ans. Résection totale. Suture de la capsule et des muscles. Guérison.
R. fonct. Bonne forme du moignon, bons mouvements du bras, sauf abduction qui est limitée.

30. — Israel. *Berliner klin. Woch.*, nov. 1896, p. 987.
Homme, 38 ans. Résection totale. Guérison opératoire. Mort un an après.
R. fonct. Excellent fonctionnement du bras.

31. — Dalziel. *Glasgow med. Journal*, 1897, vol. 2, p. 140.
Homme, 36 ans. Résection totale; suture du deltoïde à la clavicule. Guérison.
R. fonct. Bon fonctionnement. Fait aisément son métier de boucher. Abduction horizontale.

32. — Berger. *Bull. de la Soc. de Chir.*, 1897.
Femme, 21 ans. Résection avec partie de la clavicule. Guérison.
R. fonct. Moignon de l'épaule tombant; pas de mouvements actifs, quelques mouvements passifs.

33. — Evington. *British med. Journal*, 1897, vol. 2, p. 457.
Femme, 8 ans. Résection totale. Guérison.
R. fonct. Abduction et flexion limitées.

34. — Littlewood. *Brit. med. Journ.*, 5 nov. 1898.
Homme, 52 ans. Résection totale. Guérison opératoire. Mort un an après.
R. fonct. Bons mouvements du membre en totalité.

35. — Schmidt. *Deut. Zeits. f. Chir.*, 1898, vol. 50, p. 394.
Homme, 57 ans. Résection avec partie de la clavicule, et tous les muscles largement. Suture de la capsule à l'extrémité de la clavicule avec fils métalliques. Guérison. Récidive.
R. fonct. Moignon très déformé; mobilité du bras, surtout passive.

36. — Moynihan. *Brit. med. Journal*, 1898, vol. 1, p. 1198.
Femme, 23 ans. Résection totale. Guérison opératoire. Récidive rapide.
R. fonct. Mouvements ne sont pas détaillés.

37. — Buchanan. *Philad. med. Journal*, 1900, vol. 2, p. 73.
Homme, 34 ans. Résection totale. Suture de la capsule à la clavicule. Guérison.
R. fonct. Peut exercer son métier; mais ne peut faire une forte abduction.

38. — Picqué. *Revue de Chirurgie*, 1900, p. 347.
Femme, 25 ans. Résection avec partie de la clavicule; essais de fixation. Guérison.
R. fonct. Affaissement du moignon (appareil). Aucun mouvement du bras.

INDICATIONS ET CONTRE-INDICATIONS

DE LA SOLUTION SALÉE-SODIQUE

Par E. TAVEL

Dans un article de Küttner : « Ist die physiologische Kochsalzlösung durch die Tavel'sche Salzsodalösung zu ersetzen? », paru dans les *Beiträge zur klinischen Chirurgie*, Bd 35, Heft I, il est rapporté quelques cas de gangrène à la suite d'injections sous-cutanées de la solution salée-sodique.

Küttner montre par des expériences sur les animaux que la solution salée-sodique que j'ai recommandée, peut dans certaines conditions, en injections sous-cutanées, amener des nécroses cutanées.

D'autre part, Baisch, dans un article de la *Deutsche medicinische Wochenschrift*, nos 35 et 36, 1902, intitulé : « Ueber die Gefährlich keit der Tavelschen Kochsalzsodalösung bei subcutaner Anwendung », rapporte les 6 mêmes cas, observés dans la clinique de Döderlein, et s'appuie sur des expériences analogues à celles de Küttner pour arriver aux mêmes conclusions. Son travail n'est en somme que la répétition du travail de Küttner.

Pour répondre à Küttner, je demande l'hospitalité libérale de la *Revue de Chirurgie*, dans laquelle a paru déjà mon travail sur la solution salée-sodique.

MM. Küttner et Baisch me reprochent d'avoir introduit avec la solution salée-sodique un liquide dangereux en injections sous-cutanées.

Pour pouvoir répondre à ces messieurs, il est nécessaire que je reprenne l'historique de la question.

En 1891, je recommandais d'employer pour l'asepsie et la désinfection chirurgicale la solution physiologique de chlorure de sodium (*Annales de Micrographie*, t. III, p. 545). En 1892, dans une conférence faite à la Société de médecine de Berne, je recommandais de prendre comme *liquide d'irrigation et de stérilisation* la solution salée-sodique au lieu de la solution physiologique. Le compte rendu

de cette conférence, dont je possède encore l'original, a paru dans le *Correspondenzblatt für schweizer Aerzte*, 1892, p. 382, sous le titre : « *Versuche über Salzsodalösungen als Irrigations-und Sterilisationsmittel in der Chirurgie* ».

Après avoir indiqué le résultat de mes expériences, parues depuis en détail dans la *Revue de Chirurgie* en 1902, je résume en disant que la solution salée-sodique est parfaitement supportée *par les lapins* en injections sous-cutanées, intrapéritonéales et intraveineuses. J'ajoute alors que, depuis le mois de novembre, elle est employée dans le service du Prof. Kocher et à l'hôpital des Diaconesses, pour le traitement des plaies.

Dans ma conférence, je résume en sept thèses mes expériences de laboratoire et ajoute dans une huitième thèse : « L'antisepsie et l'asepsie chirurgicale seront donc excessivement simples à exécuter : les linges qui recouvriront le malade, les compresses, les tampons, la soie, le matériel de pansement seront cuits pendant un quart d'heure à une demi-heure dans la solution salée-sodique et bien exprimés pour l'usage. On emploiera la même solution comme liquide d'irrigation (des plaies). Pour la stérilisation des instruments, il sera préférable de s'en tenir à la cuisson dans la solution de Schimmelbusch. »

En 1892 également, dans un travail sur « *Die Sterilität der antiseptisch behandelten Wunden unter dem antiseptischen Verbande* », paru dans le *Correspondenzblatt*, j'insiste sur l'utilité des irrigations de la plaie avec la solution salée-sodique.

Dès lors je ne crois pas avoir reparlé de cette méthode d'asepsie jusqu'en 1902. Alors, dans cette Revue, p. 578-606, j'expose tout au long mes expériences en faisant d'abord une courte revue des propriétés bactéricides des liquides selon leur degré d'alcalinité et conclus : « Partant de ce point de vue je me demande, s'il n'était pas logique de donner à une solution qui devait servir à irriguer les plaies, non seulement la teneur en sel du sang normal, mais aussi son degré d'alcalinité, qui, d'après les données du Prof. Nencki, correspond à 2-2 1/2 p. 100 de soude calcinée ».

Dans tout le reste de ce travail, *je ne conseille nulle part d'employer ce liquide en injections sous-cutanées ou intraveineuses*; mais il était naturel que je l'expérimentasse sur le lapin, pour me rendre compte du degré de danger ou d'innocuité que pouvait avoir cette solution ainsi employée.

Moi-même je n'ai jamais sciemment employé la solution salée-sodique en injections sous-cutanées ou intraveineuses chez l'homme.

Kocher, qui, dans ses dernières éditions de la *Chirurgische Ope-*

rationslehre, indique la solution salée-sodique, se borne à la recommander pour la stérilisation et l'irrigation des plaies et, bien que ses assistants l'aient employée en injections intraveineuses et en infusions sous-cutanées, il ne fait aucune allusion qui ait pu permettre de supposer que je la recommandais dans ce but spécial. Si d'autres, se basant sur mes expériences sur les animaux ou sur d'autres expériences qui me sont restées inconnues, ont cru devoir le faire, je ne puis vraiment pas en être rendu responsable.

Je me rappelle mon étonnement quand j'appris que MM. Lanz et de Quervain employaient la solution salée-sodique en injections sous-cutanées et intraveineuses chez l'homme, et cela sans aucun inconvénient, et si j'avais cru qu'elle pût en avoir, j'aurais fait une remarque au rapport de Lanz, p. 602. J'ai néanmoins moi-même eu l'occasion d'observer, depuis l'impression de mon travail dans la Revue, un cas de nécrose à la suite d'injection sous-cutanée de solution salée-sodique, mal préparée du reste et mal injectée. Il est dû à l'initiative d'une sœur qui, ayant vu employer cette solution sans aucun inconvénient dans le service du Prof. Kocher, l'a introduite de son propre chef à Salem pour les infusions sous-cutanées, sans que ni le Dr Dumont, ni moi en eussions connaissance, si bien que, pendant ces deux dernières années, toutes les injections sous-cutanées ont été faites avec cette solution. Jamais on n'a observé de suites fâcheuses, sauf dans le cas que je rapporterai. Comme cette sœur, d'autres ont cru devoir élargir le cadre des indications de la solution salée-sodique. Döderlein, Georgii, et bien d'autres l'ont donc employée en infusions sous-cutanées; un médecin, se basant sur mes expériences concernant l'action antiseptique de la solution salée-sodique, s'en est servi comme désinfectant des plaies, et a été très étonné de ne pas obtenir l'action voulue.

Si je n'ai pas moi-même essayé de remplacer la solution physiologique par la solution salée-sodique pour les infusions intraveineuses et sous-cutanées, c'est que je savais, après différents entretiens avec le Prof. Kronecker, dont la compétence en la matière ne fait de doute pour personne, que, en aucun cas, la solution salée-sodique ne pouvait égaler la solution physiologique ou lui être supérieure dans ce but spécial. Pour l'irrigatoin des plaies au contraire et la stérilisation des objets, j'ai démontré que cette solution devait être supérieure, et les résultats l'ont prouvé.

MM. Küttner et Baisch sont donc partis d'une base défectueuse. Je supposerais que c'est pour n'avoir pas pris une connaissance exacte de mes travaux sur la question, si Baisch ne commençait pas son travail par ces mots : *Tavel empfahl in Jahre 1892 als Sterili-*

sations und Irrigations flüssigkeit in der Chirurgie eine Lösung, etc. D'après ce début, je dois conclure qu'ils sont partis d'un point de vue préconçu et se sont égarés.

Cette impression n'a pas précisément été infirmée par la relation que font Küttner et Baisch du cas 6. Küttner, qui, pour tous les autres cas, donne toutes les dates exactes de l'infusion, a commis le regrettable oubli de ne pas mentionner la date de l'infusion dans ce cas (9 juillet), mais seulement la date de l'apparition du gonflement et des douleurs qui ont précédé la nécrose (16 juillet), cette dernière n'apparaissant que bien plus tard (7 août).

Quant à Baisch, qui heureusement donne cette date, il fait intervenir le commencement de la gangrène le 16 juillet. Chacun de ces récits pris à part peut correspondre, à la rigueur, à une nécrose ordinaire par solution salée-sodique; réunis, on voit qu'il s'agit tout simplement d'une vulgaire infection. Nous admettrons que dans une clinique comme celle de Döderlein, l'infection a dû être d'origine hématogène.

Pour montrer encore les grands dangers de la solution salée-sodique et de la soude en particulier, Küttner relate que deux fois, en Chine, il a observé des gangrènes de la peau après injection de solution de Schleich et attribue cet effet à ce que la seringue avait été stérilisée dans la solution de Schimmelbusch qui renferme, on le sait, 1 p. 100 de soude. Ici je m'incline!

Les expériences sur lesquelles Küttner se base pour montrer le danger de la solution salée-sodique prouvent qu'il a dû injecter 150 cc. sous la peau de la *cuisse* d'un lapin pour provoquer la nécrose de la peau; la même quantité injectée sous la peau du dos n'a causé aucun trouble. La quantité correspondante pour un individu de 60 kilos serait de *4 1/2 litres*.

Les expériences de Küttner corroborent donc absolument les miennes avec les quantités que j'ai employées; il n'a pas plus que moi obtenu de gangrène et a dû employer des doses excessives, dans des régions où la distension était limitée, pour obtenir le résultat qu'il cherchait. Pour les injections intraveineuses et intrapéritonéales, Küttner et Baisch arrivent aussi exactement aux mêmes résultats que moi.

Le cas que j'ai eu l'ennui d'observer, ainsi que d'autres faits, vont nous renseigner mieux encore sur les nécroses dues aux infusions de solution salée-sodique.

Observation. — Mme M..., trente-sept ans, n'a pas eu ses règles depuis le mois d'octobre 1901 et a eu dès lors, à deux reprises, des collapsus très

graves. En décembre, vue en consultation par le Dr Dick, on diagnostique une grossesse extra-utérine probable, mais elle ne peut se décider à se laisser opérer. Dès lors le ventre a beaucoup grossi; il y a des troubles de circulation intestinale, des douleurs très fortes; l'appétit est absolument nul. Je la vois le 1er janvier 1902. A la palpation, on sent à droite, dans le ventre, une tumeur qui va jusqu'au nombril; à gauche, une tumeur allongée, assez dure, peu mobile aussi. Ne pouvant poser un diagnostic différentiel sûr entre grossesse extra-utérine et tumeurs de l'ovaire, je fais une ponction et retire un liquide assez riche en albumine; nous excluons donc une grossesse.

Opération, le 6 mars 1902. Narcose à l'éther. Incision dans la ligne médiane; on arrive sur une grosse tumeur ronde qu'on essaye de dégager, mais elle est excessivement adhérente aux intestins; la tumeur de gauche est la matrice très allongée et augmentée de volume. Ne pouvant songer à extirper la tumeur qui saigne énormément, je me décide à l'inciser et extrais un fœtus vivant de cinq mois. Un essai d'extraction du placenta aboutit à une hémorragie telle qu'il est inutile de songer à continuer. Je tamponne donc la cavité et suture.

Après l'opération, la malade est absolument exsangue; le pouls est filiforme, incomptable. On fait dans le courant de la journée trois infusions sous-cutanées, deux à la cuisse gauche, une à la cuisse droite.

Le soir, le pouls est à peine sensible. Le lendemain, la malade n'a pas encore repris ses sens, ne sait pas encore où elle est; le pouls est encore très faible. Ce n'est que le surlendemain, 8 mars, que le sensorium est revenu avec une amélioration considérable du pouls. En même temps on voit la peau se nécroser aux places d'injection; à droite, la peau se nécrose à deux endroits assez circonscrits, comme une pièce de deux et cinq francs; à gauche, sur une longueur de 25 centimètres et une largeur de 10 centimètres. La peau est de suite pinceautée avec une pâte de vioforme sur toutes les surfaces nécrosées. Au bout d'une dizaine de jours la démarcation commence; il s'établit un peu de rougeur et de gonflement sur les bords, et j'excise la peau nécrosée avec la graisse sous-jacente. La guérison a été très lente, mais sans accident infectieux important. A droite, où j'ai excisé tôt la peau nécrosée, il n'y a eu aucune suppuration; à gauche, où la nécrose était très circonscrite, j'ai voulu attendre plus longtemps, mais le gonflement et la sensibilité augmentant, j'ai fait la même chose qu'à droite, et l'excision de la peau a laissé sortir environ 15 à 20 grammes de pus très liquide, mélangé de graisse. Dès le lendemain la plaie, remplie de gaze au vioforme, ne causait plus de douleurs et ne présentait plus de symptômes inflammatoires.

Une enquête sur les causes de cet accident me fit découvrir qu'au lieu de la solution physiologique on avait employé la solution salée-sodique, que cette solution avait été mal préparée, c'est-à-dire qu'au lieu de renfermer pour 30 litres 75 grammes de soude et 225 grammes de sel, elle renfermait 265 grammes de sel, soit, au lieu de 7 1/2, près de 9 p. 100 de sel; qu'en outre, l'injection avait été faite très superficiellement et à

gauche deux fois à la même place, dans la même journée. Il s'agissait là d'une femme qui, depuis trois mois, ne mangeait plus et buvait le moins possible pour éviter les douleurs que causait l'introduction de toute nourriture. Elle venait de subir une opération pendant laquelle il s'était produit à deux reprises des hémorragies considérables.

C'est la seule nécrose que nous ayons observée à la suite d'injections de solution salée-sodique.

Nous avons en compensation vu souvent des nécroses à la suite d'injections quelconques mal faites, quand bien même les seringues n'étaient pas cuites dans de la soude auparavant; et, il y a quelque temps, je recevais d'un médecin une lettre me disant qu'il avait observé une nécrose à la suite d'une injection de 10 cc. de sérum antistreptococcique. On s'étonnera moins d'accidents de ce genre, quand on voit comment un jeune médecin fait ses injections ou infusions sous-cutanées. Qu'il s'agisse de Suisses français, de Suisses allemands ou de vrais Allemands, messieurs les étudiants en médecine terminent leurs études sans avoir la moindre idée de la manière dont une injection sous-cutanée doit se pratiquer, et, comme c'est en général aux jeunes assistants qu'incombe la tâche de faire ces injections-là, l'ère des nécroses n'est pas encore passée.

Baisch dit bien, dans son article, que les injections ont été faites dans le tissu sous-cutané lâche. C'est justement ce qui resterait à démontrer.

Je suis bien loin de vouloir soutenir que la solution salée-sodique ne fera pas plus facilement des nécroses que la solution physiologique, mais je prétends que quand il se forme des nécroses, c'est dû avant tout à un manque de technique.

Reste la question des phlegmons consécutifs à la nécrose qui, d'après Küttner et Baisch, ont un caractère progressif et dangereux parce qu'ils se forment dans une nécrose salée-sodique! Il suffira de prendre connaissance du traitement employé pour ne pas s'étonner que les phlegmons aient été progressifs. Le simple bon sens vous dit qu'on ne traite pas une nécrose par incision, mais par excision, et qu'on n'attend pas un mois pour en arriver à un traitement parfaitement insuffisant.

Pour les cinq premiers cas cités par Küttner et Baisch, on peut admettre une nécrose et une infection venue de dehors par la ligne de démarcation. Quant au sixième cas, le seul mortel, le voici d'après Küttner : « S. M., primipare, infusion de 1 l. à cause de forte hémorragie (9 juillet, date indiquée par Baisch); 16 juillet, tout à coup, gonflement et douleurs dans la jambe gauche. On sent le long des vaisseaux un cordon solide, infiltré, ainsi que différentes infiltra-

tions dans la cuisse; pouls petit, accéléré. 18 juillet. Cette nuit, l'œdème s'est étendu jusqu'aux malléoles. 21 juillet. Incision de 5 cm. à la cuisse gauche. Il se vide du pus et du gaz. Tamponnement. 26 juillet. Très forte sécrétion; il se vide du pus fétide. On arrive avec la pince à pansements sous la peau sous-minée jusqu'à la moitié de sa longueur. La plaie est tamponnée avec de la gaze iodoformée. Le soir, contre-incision et drainage. Hier, deux frissons (7 août); la plaie a bonne façon, mais la peau tout autour présente une coloration particulière. 16 août. L'état est le même. Mort le soir à onze heures. »

L'autopsie montre des abcès de la rate à streptocoques, une endocardite verruqueuse, partie évidemment d'une thrombophlébite de la saphène. Baisch, lui, indique le commencement de la gangrène de la peau non le 7 août, mais le 16 juillet; il ne parle pas de l'infiltration le long des vaisseaux. Qui faut-il croire? Et comment donner une valeur démonstrative quelconque à des rapports si différents sur un même cas?

Du moment qu'on voulait à tout prix employer ce cas contre la solution salée-sodique, il eût été plus adroit de s'entendre auparavant sur la manière la plus favorable de le présenter.

Mais il est un fait qui, mieux que tout ce qui précède, démontre l'innocuité relative de la solution salée-sodique et l'esprit dans lequel MM. Küttner et Baisch ont fait leurs communications : c'est le travail de Wormser dans le n° 41 de la *Deutsche medecinische Vochenschrift*. Pendant son internat chez MM. les Professeurs Kocher et Müller à Berne, il a fait ou vu faire plus de cent infusions sous-cutanées avec la solution salée-sodique et n'a observé qu'un seul cas de nécrose, chez une femme qui se trouvait dans un état de marasme avancé, à la suite d'actinomycose du cæcum et des parois abdominales.

En compensation, il a observé en 1899, à la clinique de Bâle, un cas de nécrose de la peau de la cuisse à la suite d'une infusion sous-cutanée de solution physiologique de 0,7 p. 100 à 40 degrés, sans soude. Cinq mois après, la plaie n'était pas encore guérie.

Il cite en outre le cas d'Ostermann (Zur praktischen Bedeutung der Salzwasserinfusion bei akuter Anæmie, *Therapeutische Monatshefte*, 1893, Octobre, p. 487), qui a observé un cas de nécrose à la suite d'une infusion de solution salée à 0,6 p. 100, sans soude; ceux de Welch, de Barthélmy avec le sérum artificiel.

Wormser fait observer en outre que les six cas publiés par Küttner et par Baisch ont déjà fait l'objet de la thèse de Zimmermann, publiée en 1900 à Tubingue même, où résident M. Küttner et Baisch. Ces messieurs ne peuvent pas avoir ignoré cette thèse

que Küttner seul cite, tandis que Baisch la passe sous silence. Ils passent naturellement aussi sous silence la remarque de Zimmermann, qui a de la peine à comprendre qu'une nécrose par solution salée (il ne parle pas de soude) puisse se produire 10, 31 et même 39 jours après l'injection.

La mentalité scientifique qui a guidé MM. Küttner et Baisch est du reste fort à la mode dans les pays d'outre-Rhin. On part d'une idée *a priori* dont il faut à tout prix démontrer l'exactitude, au lieu d'en faire l'objet d'une étude objective dans laquelle la recherche de la vérité est le seul guide.

C'est une mentalité analogue qui a fait commettre à Koch ses erreurs dans les questions de la tuberculine et des rapports de la tuberculose humaine et bovine.

C'est cette mentalité qui a fait que MM. Küttner et Baisch, pour mieux appuyer leur thèse, *se gardent bien de citer le cas d'Ostermann parce qu'il n'entrait pas dans le cadre de leurs idées*; elle les a conduits à ne pas tenir compte, dans leurs expériences, du fait que 150 cc. de liquide injectés sous la peau de la cuisse d'un lapin produisaient une distension énorme de la peau qui était le principal facteur de la nécrose; elle les a amenés à admettre que la solution salée-sodique prédisposait à des phlegmons graves, alors qu'ils n'avaient affaire qu'à de vulgaires infections.

Ils prouvent, il est vrai, par des faits cliniques, que la solution salée-sodique peut faire des nécroses, ce qu'on sait aussi de la solution physiologique, et prouvent, par des expériences sur des animaux, que cette nécrose se produit plus facilement avec la solution salée-sodique qu'avec la solution physiologique, ce dont personne n'a jamais douté, puisqu'elle a des propriétés légèrement irritantes, provoquant la leucocytose et la phagocytose, et que ces propriétés sont favorables à la guérison aseptique des plaies.

J'ai recommandé la solution salée-sodique pour l'irrigation des plaies justement parce qu'elle a des propriétés légèrement irritantes,

MM. Küttner et Baisch n'ont donc en rien infirmé ma méthode, dont les résultats cliniques ont satisfait tous ceux qui s'en sont servis.

L'APPENDICITE ET L'OPIUM

Par le Dr Charles KRAFFT (de Lausanne)

Doit-on, oui ou non, administrer de l'opium à un malade atteint d'une appendicite?

Question pleine d'intérêt, que beaucoup croyaient résolue et qui vient cependant d'être soulevée à nouveau au sein de la Société médicale de la Suisse romande. Dans la séance du 30 octobre, à Ouchy, M. le Prof. Bourget, répondant à une étude présentée par M. le Prof. Roux, a fait la déclaration suivante[1] :

« Il paraît au moins étrange que le chirurgien s'oppose avec une telle force aux moyens employés autrefois pour combattre ce qu'on appelait le plus souvent les inflammations d'entrailles. Il est bien certain que la périty phlite, peu fréquente autrefois, l'est devenue bien davantage depuis la période chirurgicale. Il nous semble donc que nous pouvons en rendre responsable le traitement, et nous sommes tous les jours plus certain que les moyens employés dans le début de l'affection peuvent contribuer à rendre celle-ci plus grave, et nous prétendons que le purgatif doux (l'huile de ricin) et le lavage du cæcum sont bien préférables à l'application de la glace et à l'administration de l'opium. »

Voilà une affirmation claire, qui renferme une accusation grave; en la lisant, nous avons éprouvé l'impression que doit avoir une mère, lorsqu'on lui dit que son fils est un chenapan. Pauvre appendicite! D'aucuns pensaient que tu avais acquis droit de cité dans le cadre nosologique, et voilà que l'on cherche à te faire rentrer dans la vague famille des inflammations d'entrailles! Tes parents et parrains ne méritaient vraiment pas ça pour récompense de toutes leurs peines.

Mais il y a plus : après M. Bourget, voilà Paris qui attaque aussi le traitement chirurgical de l'appendicite. Dans une conférence à la Pitié, M. le Dr Albert Robind[2] écrit un cas d'appendicite qu'il a

1. *Revue médicale de la Suisse romande*, 20 novembre 1902, Autoreferat.
2. *Revue de Thérapeutique*, 15 décembre 1902, p. 829-833.

traité par des « irrigations intestinales » et un « massage doux du côlon » (!) et — nous en félicitons M. Robin — le malade a guéri. A ce propos, M. Robin donne un aperçu fort intéressant de la genèse de l'appendicite, qui est la « manifestation ultime du retentissement intestinal de la dyspepsie hypersthénique »; la coprostase cæcale n'a, paraît-il, jamais manqué dans les cas d'appendicite que M. Robin a observés. Tout cela est fort bien; personne ne conteste que l'appendicite soit la conséquence ultime, et nous ajoutons éloignée, de troubles digestifs, que l'hypersthénie gastrique soit la cause primaire des désordres appendiculaires. — Par contre, cette genèse, utile à connaître au point de vue préventif, n'a plus rien à faire lorsque l'appendice, isolé du cæcum, présente des symptômes aigus indépendamment de tout état catarrhal, simultané du reste, du tube digestif. C'est là où commence le désaccord.

Que M. Robin purge et désinfecte les malades qui souffrent de dyspepsie, de coprostase, de colite, nous n'y voyons que des avantages et nous reconnaissons volontiers que par ce moyen des appendicites seraient évitées; que l'opium soit nuisible à cette période-là de la maladie, d'accord; que les irrigations et le massage soient souvent indiqués, très bien; mais si ces moyens ou bien n'ont pas été employés, ou bien ont échoué, alors qu'on ne nous parle plus d'une dyspepsie et d'une constipation qui ont existé plusieurs mois ou plusieurs années auparavant et qui n'ont plus avec l'appendicite déclarée qu'un rapport étiologique intéressant pour les descriptions cliniques, mais absolument hors de saison lorsqu'on est en présence d'une attaque aiguë d'appendicite, que le malade gémit et qu'une vie est en danger.

Plus loin, M. Robin déclare que « l'opium est parfaitement capable d'aggraver une crise appendiculaire commençante ». M. Bourget et M. Robin sont donc parfaitement d'accord; ils incriminent la médication par l'opium que d'autres, au contraire, considèrent comme un immense progrès.

Voyons la chose d'un peu près, et, pour commencer, on nous permettra quelques mots d'histoire; l'importance de l'appendicite, la « grande maladie abdominale », comme la dénomme Dieulafoy, sera notre excuse. — En décembre 1887, un interne de l'hôpital cantonal de Lausanne causant avec son chef, M. Roux, qui dirigeait le service de chirurgie, lui demanda un sujet de dissertation : « On soigne mal la périty phlite, lui fut-il répondu; l'huile de ricin aggrave les symptômes; il me semble que l'on ferait mieux de donner de l'opium à tous ces malades; vous devriez étudier cela. » Quelques semaines plus tard, cette opinion trouva à Lausanne même une

navrante illustration; un jeune garçon de quatorze ans et demi, sans antécédents pathologiques, sauf un peu de constipation, ressentit, le 20 janvier 1888, de vives douleurs dans la fosse iliaque droite; le 23 janvier, on constata de l'empâtement dans la région cæcale; il n'y avait pas de signe d'abcès, pas de fluctuation; la température était de 39°,2; on donna des purgatifs, des lavements, on posa des sangsues et, le 26 janvier, l'enfant était mort. Plusieurs médecins l'avaient soigné ou vu en consultation, entre autres MM. Rapin, Roux, Louis Secretan; la maladie avait duré six jours, et les confrères appelés au lit de ce malade avaient pressenti nettement qu'il devait y avoir un moyen d'arrêter le cours d'une maladie si rapidement mortelle, surprenant ainsi un jeune homme en pleine santé. L'interne dont je parlais tout à l'heure fit l'autopsie de l'enfant en présence des trois médecins sus-nommés; on trouva un abcès périappendiculaire qui avait crevé dans la cavité abdominale quelques jours avant la mort; l'appendice était perforé et un calcul nageait dans le pus; la pièce est conservée à l'Institut pathologique. Le tableau de ce collégien mort, enveloppé dans son uniforme de cadet, est devenu le point de départ, d'abord d'une thèse[1] qui cherchait à démontrer que « la périthyphlite rentre absolument dans le domaine de la chirurgie et qu'une opération seule peut la guérir sûrement, en écartant les dangers d'une récidive », et ensuite, de plusieurs milliers de publications, dont celles bien connues de M. le Professeur Roux.

Un autre cas avait frappé les médecins de cette époque; le malade, moins jeune, mais plus illustre — c'était Gambetta lui-même, — succombait en quelques jours entouré de médecins distingués, mais impuissants. A Ville-d'Avray, comme à Lausanne, il n'y avait pas de fluctuation; on n'avait pas osé opérer, et cependant il y avait une collection purulente, quoique non palpable. Gambetta, qui souffrait d'une constipation habituelle, se plaignait, le 9 décembre 1882, de douleurs à l'épigastre; le 10 décembre, en allant à la selle, il ressentait une vive douleur dans le flanc droit; puis survenaient des vomissements; le 17 décembre, on sentait de l'empâtement et une douleur circonscrite à deux travers de doigt au-dessus de l'épine iliaque antérieure supérieure; le 18, des frissons; le 19, on palpait un boudin; la température était en moyenne de 38°,0 le matin, de 38°,8 le soir. — Les traitements médicaux n'ont pas manqué au grand tribun : le 1er décembre, avant le début, il avait pris un pur-

1. Thèse de Zurich, 1888 : Charles Krafft, *Essai sur la périthyphlite appendiculaire stercorale perforatrice*, publiée par la *Revue médicale de la Suisse romande*, 1888, p. 614 et suivantes, et dans le n° 331 des *Volkmannsche Vorträge*.

gatif; le 22, un lavement, puis des purgatifs et encore des eaux salines; le 29, un vésicatoire et, le 31 décembre, il était mort. A l'autopsie, on trouva un vaste foyer purulent et l'appendice perforé nageant dans du pus.

Nous tenons à la disposition de qui cela pourrait intéresser le résumé de plus de cent histoires de malades, antérieures à 1888 et semblables aux deux précédentes, dans lesquelles l'huile de ricin joue un rôle à contenter les champions les plus difficiles du purgatif et qui se terminent toutes par un procès-verbal d'autopsie.

De 1888 à ce jour, un très grand nombre d'appendices ont été examinés, extirpés, disséqués, cultivés, dessinés, photographiés et mis en bouteille. La pathologie de l'appendice est décrite dans tous ses détails, et cependant les avis continuent à diverger et les discussions divisent médecins et chirurgiens, qui sont encore loin d'avoir trouvé le trait d'union qui unit ces deux vocations dans le diplôme fédéral suisse. A quoi cela tient-il?

Nous pensons que si on ne s'entend pas, cela tient avant tout à une *confusion dans les termes*. Quand un médecin interne parle d'appendicite, il pense avant tout à une inflammation de la muqueuse; M. Bourget s'exprime ainsi à ce sujet : « Une inflammation se propageant de la muqueuse du cæcum à celle de l'appendice, prend immédiatement une signification plus grave[1] »; et M. Robin[2] : « La muqueuse cæcale et la muqueuse appendiculaire contiguë (!) réagissent contre les matières fécales irritantes et acides, en sécrétant du mucus ». Lorsque au contraire le chirurgien parle d'une appendicite, il entend dire inflammation de la séreuse, et je reconnais qu'il ferait mieux de l'articuler; si les opérateurs parlaient d'une *périappendicite* au lieu de dire appendicite tout court, on les comprendrait mieux et il serait possible de se mettre d'accord. — Il y a là une confusion dans les termes, disions-nous, et cette confusion est très fâcheuse. La côlite, l'inflammation de la muqueuse du gros intestin, qu'elle atteigne le côlon ascendant, le transverse ou le descendant, qu'elle se propage du cæcum à l'appendice, tout cela est une maladie interne, mais c'est une affection dans laquelle l'appendice n'a pas plus le droit d'être nommé que le jéjunum dans une entérite. La question est bien différente, lorsqu'une personne saine est prise tout à coup d'une vive douleur dans la fosse iliaque droite et que le point de Mac Burney est palpable; alors il se déclare une affection chirurgicale, que nous proposions tout à l'heure d'appeler périappendicite, puisque la douleur et tous les autres symptômes

1. *Revue médicale de la Suisse romande*, 1902, n° 11, p. 789.
2. *Revue de Thérapeutique*, *loc. cit.*, p. 831.

sont causés par une réaction de l'enveloppe séreuse de l'appendice, et que le cæcum n'y prend part que secondairement, si un phlegmon périappendiculaire s'étend jusqu'à lui.

L'expression de périthyphlite, vestige d'un passé ténébreux, devrait disparaître; c'est elle qui est cause de bien des malentendus, car elle attire l'attention sur le cæcum, alors que l'appendice seul est en cause. Le mot typhlite est aussi une expression malencontreuse, à laquelle nous souhaitons le même sort qu'au terme de périthyphlite; en effet, quand il y a côlite, le cæcum est toujours malade et il n'y a pas plus d'utilité à parler de lui que d'une autre portion du gros intestin.

L'appendicitis simplex catarrhalis (1re catégorie de Sonnenburg[1]), l'appendicitis larvata de von Jaksch[2], l'appendicitis perforativa (2e catégorie de Sonnenburg), comme l'appendicitis gangrænosa (3e catégorie de Sonnenburg), tous ces degrés d'une seule et même maladie sont caractérisés par de la périappendicite.

Reste à savoir s'il existe un moyen sûr de distinguer la côlite de la périappendicite? Aujourd'hui, après bien des tâtonnements, on peut répondre oui. Ce moyen sûr, ce n'est pas la matité, qui manque dans 30 0/0 des cas de périappendicite[3], ce n'est pas le « carton mouillé » de Roux, qui n'existe pas au début et qui manque même tout à fait s'il ne se développe pas de phlegmon, c'est la *douleur vive* qui, elle, ne fait jamais défaut et que la palpation méthodique révèle. Dans une côlite s'étendant ou non à l'appendice, le malade se plaint d'une douleur vague; il a de la diarrhée; bref il présente des symptômes d'irritation du gros intestin; comme le mal n'atteint pas la séreuse, la palpation de l'intestin dont la muqueuse est enflammée, est sensible (tenderness des Anglais); elle n'est pas douloureuse (painfull); dans ces cas, chacun sera d'accord pour distribuer largement de l'huile de ricin. Tandis que si l'appendice et ses enveloppes sont la cause unique du mal, s'il n'y a plus catarrhe de tout le tractus intestinal, mais inflammation de l'appendice seul, alors la palpation donne de tout autres renseignements : le *point de Mac Burney* éclaire immédiatement la situation. Or, au lit du malade, c'est là le critérium : y a-t-il dans la fosse iliaque droite une région très douloureuse? Non pas sensible, comme l'estomac dans une gastrite chronique, mais douloureuse, comme la plèvre tuberculeuse qu'un paysan avisé irrite d'un coup de pouce entre les côtes, avant d'acheter une vache. Il est difficile de s'y méprendre et, comme le

1. Sonnenburg, *Pathologie und Therapie der Perityphlitis*, 2e édition, p. 11.
2. Von Jaksch, *Centralblatt für Chirurgie*, 1902, p. 1053.
3. Riedel, *Berliner klin. Wochenschrift*, 1902, n° 31.

disait Roux dans un article de la *Revue médicale*[1] : « En fait, le diagnostic générique de pérityphlite (mettons périappendicite) est fait par tous les médecins avec une précision remarquable »; pour Dieulafoy[2] : « C'est la douleur qui est le guide le plus sûr »; dans une séance de l'Association des naturalistes et médecins allemands à Carlsbad, Steinthal, de Stuttgart, exprime la même idée en disant[3] : « Allgemein Befindens stehen oft in einem auffälligen Gegensatz zu den lokalen Symptomen, von denen die Schmerzhaftigkeit der Ileocæcalgegend manchmal den einzigen Befund bieten kann ». — Cette douleur vive à la pression est le vrai signe de l'appendicite; le fait que, dans les cas rares de « cæcum migrans », cette douleur change de place, se rencontre dans l'hypochondre droit, dans la fosse iliaque gauche, ou ailleurs, ce fait ne change rien à la question. La douleur vive à la pression indique le début d'une péritonite locale, et alors? Que peut faire un purgatif ou un lavement venant secouer un péritoine infiltré, sûrement dégénéré, peut-être prêt à perforer? Des dégâts et rien de mieux. Le triste cas du jeune médecin V., connu de tous les confrères vaudois, en est une preuve aussi brillante que lamentable. Non! Lorsqu'il y a péritonite, localisée ou non, quand le malade souffre, la règle médico-chirurgicale est d'arrêter les mouvements de l'intestin qui ne peuvent que nuire à l'encapsulement du mal dans les adhérences que la *vis medicatrix naturæ* se hâte de former.

M. Lucas-Championnière[4] ne croit pas à la nécessité du purgatif, ni à l'utilité de l'opium; mais, quelques lignes plus loin, le distingué chirurgien de l'Hôtel-Dieu avoue qu'il n'y a aucun moyen diagnostique d'établir ou de prévoir l'aggravation de l'appendicite. Ceci doit rendre prudent, et nous ne pouvons nous empêcher, dans le doute où nous sommes toujours sur l'état de l'appendice malade, de craindre les mouvements de l'intestin dans le voisinage immédiat d'un abcès en formation.

D'autre part, il y a lieu d'établir une distinction entre le chirurgien d'hôpital, qui, toujours prêt à intervenir en cas d'aggravation subite, peut s'accorder le luxe d'un risque, et le praticien, qui ne peut quitter, la conscience tranquille, son malade en puissance de péritonite perforatrice, si pendant son absence on prend de l'huile de ricin, on est secoué peut-être pour la rejeter, ou bien si on va à la selle, tous exercices qui sont autant à redouter que la péristaltique.

1. 1890, p. 318.
2. *Pathologie interne*, t. II, p. 433.
3. *Centralblatt für Chirurgie*, 1902, p. 1215.
4. *Journal de médecine et de chirurgie pratiques*, 1903, 10 janvier, p. 10.

L'expérience prouve que dans tous les cas où l'on a opéré des appendicites vraies, il a été facile de constater des signes non discutables de périappendicite; pour s'en convaincre, il n'y a qu'à examiner à l'œil nu les appendices extirpés, qui toujours, à quelque période de la maladie appendiculaire que l'on soit intervenu, présentent de petits dépôts fibrineux, parfois minces comme des toiles d'araignée, qui témoignent d'une péritonite présente ou passée.

Mais, ajoutons que la côlite et la périappendicite ne coexistent généralement pas; les inflammations du gros intestin sont distinguées des périityphlites appendiculaires depuis 1888 et nous citerons à l'appui de notre dire l'opinion de Dieulafoy, un médecin interne pourtant, qui disait au Congrès international des sciences médicales[1] : « L'entérocôlite et la côlotyphlite n'accompagnent presque jamais l'appendicite; sur 105 opérations que j'ai fait exécuter, je n'ai vu qu'un seul cas où le malade avait eu antérieurement de l'entérocôlite ».

Si l'on pouvait connaître le moment où les microbes de l'intestin passent dans l'appendice avec l'intention d'y stationner, nous serions d'accord pour chercher à les balayer dans un torrent d'huile de ricin, mais ils se faufilent lentement, peu à peu, s'installent, multiplient, et ce n'est que plusieurs semaines, plusieurs mois ou plusieurs années après, qu'un calcul, une coudure ou une cicatrice ayant eu le temps de se former, ils commencent à devenir inquiétants; à ce moment-là il y a périappendicite, et, sans vouloir nier que le malade puisse paraître guérir spontanément, il n'y a pas de médecin au monde qui puisse déclarer son patient à l'abri de tout danger, tant que l'appendice n'a pas été enlevé. L'amorce reste, et comme l'appendicectomie est une opération bénigne, le chirurgien conseille et ne peut que conseiller à son malade de se mettre à l'abri, par une intervention chirurgicale, d'un risque bien plus grand que l'étranglement possible d'une hernie, qui engage cependant tant de malades à demander la cure radicale.

Dans la périappendicite, la fièvre peut manquer; les vomissements se rencontrent aussi dans l'entérocôlite, bien qu'alimentaires plutôt que bilieux; l'abcès, s'il y en a un, n'est souvent pas palpable, mais la vive sensibilité d'une péritonite locale est toujours présente, et c'est cette sensibilité qui doit être un « garde-à-vous »; c'est la présence du point de Mac Burney qui défend l'emploi des lavements, surtout avec une « sonde d'un mètre[2] », et qui interdit de doubler la péristaltique par la « vieille pratique de la désinfec-

1. Paris, août 1900, in *Semaine médicale*, 1900, p. 264.
2. Bourget, *Revue médic. de la Suisse romande*, 1902, p. 790.

tion intestinale ». Encore une fois, la tisane purgative que prenaient au printemps nos grands parents reviendra peut-être à la mode; il est possible qu'elle ait été délaissée à tort; elle pourrait protéger quelques appendices contre l'invasion microbienne, mais il ne s'agit pas de cela, et il serait extrêmement dangereux que l'idée se répandît dans le public que les « inflammations d'entrailles » peuvent de nouveau, après une période opératoire de quinze années, être traitées tout simplement par de l'huile de ricin.

Dans une cholécystite catarrhale, on nettoie l'estomac et le duodénum avec du sel de Carlsbad, mais si le médecin soupçonne la moindre réaction péritonéale, s'il y a lieu, d'après les données de la palpation, de craindre du pus, une perforation du cholédoque ou de la vésicule, alors il n'y a pas à hésiter, c'est la glace, la morphine et l'opium qui sont indiqués en attendant le bistouri. Pour l'appendice, comme pour le cholédoque, la situation est semblable : inflammation de la muqueuse, huile de ricin; inflammation de la séreuse, repos, glace, opium; gastro-entéro-côlo-typhlo-appendicite, médication interne; périappendicite, opium, en attendant le moment propice pour l'opération.

D'ailleurs, si les chirurgiens sont unanimes à proscrire les purgatifs dans le traitement de l'appendicite déclarée, ils ne se sont pas mépris sur l'utilité, qui n'est jamais que relative, de l'opium. Dans la thèse de 1888[1] déjà citée, nous ne voyons pas même l'opium mentionné dans le traitement; l'opération pendant la crise ou à froid est seule conseillée; par contre, on y trouve le conseil suivant : « On ne prescrira pas non plus de laxatif, et on ne fera pas de lavage du côlon dans le but d'éclairer le diagnostic ou à titre de lavement »; Roux, dans les conclusions de son étude de 1890[2], dit ceci : « Abstraction faite de l'opium, dont la valeur, quoique indiscutable, est *très relative*, le traitement médical de la périty phlite est l'*expectation sans armes* »; Jalaguier[3] s'exprime très nettement : « Étant donné un diagnostic ferme d'appendicite, les purgatifs doivent être proscrits, comme étant le plus sûr moyen de hâter une perforation. La médication opiacée sera mise en œuvre.... Si la situation ne s'améliore pas, et à plus forte raison si elle s'aggrave, il faut intervenir, sans attendre l'affaiblissement du malade. »

On ne peut donc pas accuser les chirurgiens d'avoir fabriqué des appendicites en donnant de l'opium à leurs malades, puisqu'ils n'accordent à l'opium qu'une valeur relative et ne le dispensent que

1. *Revue médicale de la Suisse romande*, 1888, p. 614.
2. *Id.*, 1890, p. 329.
3. *Traité de Chirurgie* de Duplay et Reclus, 1re édit., t. VI, p. 527.

lorsque l'appendicite est déclarée, que le diagnostic est ferme.

Ce qu'il faudrait prouver, c'est qu'il meurt aujourd'hui plus de malades souffrant de périappendicite qu'il n'en mourait jadis d'inflammations d'entrailles; or, les périappendicites aujourd'hui guérissent presque toujours par l'opium et l'opération, tandis que les inflammations d'entrailles tuaient très souvent avant 1888.

Nous nous sommes efforcé jusqu'ici de prouver deux choses :

I. *Que les chirurgiens n'emploient pas l'opium comme traitement de la périappendicite; mais simplement comme calmant de la douleur et de la péristaltique en attendant l'opération;*

II. *Que les purgatifs et les lavements sont dangereux parce que le péritoine, toujours enflammé dans la périappendicite, ne peut être que gêné dans son travail d'encapsulement du mal, si on le secoue par des irrigations per os ou per rectum.*

Il nous reste encore à étudier la question de savoir si dans une périappendicite, un purgatif ou un lavement — en admettant qu'il ne fasse pas de dégâts — pourrait être utile? A cette question, nous répondons sans hésiter, non. Dans une périappendicite, donner de l'huile de ricin, ou faire un lavage du côlon, non seulement c'est une médication dangereuse, comme nous l'avons vu, mais de plus, c'est un traitement *en tous cas inutile*, parce qu'il ne peut atteindre la cavité de l'appendice. Il suffit d'avoir eu entre les mains quelques appendices malades pour savoir que le lumen est presque toujours bouché, à une place ou à une autre, par une cicatrice, une coudure ou un calcul, qu'il y a rarement de la bouillie alimentaire dans l'intérieur de l'appendice malade et que, par conséquent, lavements et purgatifs passent devant le coupable appendice sans l'atteindre, sans le pénétrer, par conséquent. sans le laver et sans le désinfecter.

C'est du reste de cette constatation de l' « appendice isolé du canal alimentaire » qu'est née la théorie du « vase clos »; Dieulafoy[1] résume ainsi la pathogénie de l'appendicite : « L'appendicite ou, si on préfère, les accidents appendiculaires résultent de la transformation d'une partie du canal alimentaire en une *cavité close* dans laquelle s'élabore un foyer d'infection et d'intoxication dû à l'exaltation virulente des microbes emprisonnés »;... et plus loin[2] : « Que peut faire à l'appendicite, je vous le demande, qu'on administre ou non quelques grammes d'huile de ricin ou de magnésie? Il y a là un canal appendiculaire hermétiquement fermé.... ». « Et dire[3] qu'il y a encore des médecins qui se figurent qu'avec ce purgatif ils vont

1. *Manuel de pathologie interne*, édit. de 1901, p. 407.
2. Dieulafoy, *loc. cit.*, p. 480.
3. Id., *loc. cit.*, p. 481.

guérir l'appendicite, c'est une idée fausse et préconçue de penser que pour agir sur l'appendice! il faut agir sur l'intestin. Pour atteindre l'appendice, il faut ouvrir le ventre ; c'est le seul moyen. »

Si nous faisons cette citation, ce n'est pas pour discuter la théorie du vase clos, cela serait en dehors de notre sujet, mais c'est uniquement pour faire ressortir combien souvent l'appendice doit être séparé du canal intestinal pour que l'idée de la cavité close ait pu surgir. Le vase clos condamne les purgatifs et il condamne les lavements, car ces moyens agissent dans l'appendicite à peu près comme si on inondait les pavés d'une rue pour laver les planchers d'une maison dont portes et volets seraient fermés.

Nous nous résumons en disant :

Dans l'appendicite, que nous aimerions voir nommer périappendicite, l'opération, faite au moment choisi par le chirurgien, est le seul traitement rationnel; l'opium est un adjuvant de l'opération; il soulage le malade et, par le repos intestinal qu'il procure, favorise la formation des adhérences. Les lavements et les purgatifs peuvent être dangereux, ils sont toujours inutiles et doivent être proscrits dès que le médecin constate de la sensibilité localisée au point de Mac Burney.

Les opinions en apparence contradictoires des partisans du purgatif et des amis du bistouri pourraient ainsi être conciliées. Les *médecins* soigneraient les étapes muqueuses préparatoires de la maladie, étapes dans lesquelles l'appendice et son enveloppe séreuse ne sont pas encore entrés en scène; les catarrhes de l'estomac, de l'intestin ou du côlon seraient traités par des moyens médicaux, purgatifs, lavements, massages, et ces agents, en désinfectant le gros intestin et ses annexes, seraient souvent des préventifs utiles contre une périappendicite éventuelle. — Les *chirurgiens* seraient appelés alors à surveiller et, le cas échéant, à opérer tous les cas de périappendicite, qu'ils se manifestent simplement par le point douloureux de Mac Burney, ou qu'ils présentent tous les symptômes de la péritonite avec ou sans formation d'un abcès.

DE LA LIGATURE DES VEINES

ET EN PARTICULIER DE LA VEINE CAVE INFÉRIEURE

Par le Dr G. HOUZEL (de Boulogne-sur-Mer),
Membre correspondant de la Société de Chirurgie.

(*Suite et fin* [1].)

DANGER DE LA LIGATURE BRUSQUE DE LA VEINE CAVE INFÉRIEURE.

Le retour du sang est assuré par les collatérales, mais quand on lie brusquement un vaisseau de l'importance de la veine cave inférieure, sans que les collatérales aient eu le temps de se dilater pour suffire à l'excès de circulation qui les encombre, n'en peut-il pas résulter des troubles mortels? La clinique semble répondre non, alors que les expériences sur les animaux disent oui. Il y a là une sorte de contradiction plus apparente que réelle, que nous nous efforcerons d'expliquer après avoir relaté les observations de ligature de la veine cave inférieure que nous connaissons.

Picard [2] a pratiqué la ligature de la veine cave inférieure au-dessus du foie, chez des animaux. Les animaux placés en expérience sont morts entre une demi-heure et trois heures après l'opération, avec des phénomènes d'anémie.

Le docteur Purpura [3] a publié un important travail sur ce sujet, avec une série d'expériences fort ingénieuses. Ce travail a été fait à l'occasion d'une très remarquable ligature de la veine cave inférieure faite par le professeur Bottini, de Pavie. Cette observation, que l'auteur dit *être unique dans l'histoire de la chirurgie*, sera publiée *in extenso* un peu plus loin. Ces expériences ont été faites

1. Voir le n° de mars.
2. *Bulletin de l'Académie des Sciences*, 1880, in thèse de Vimont, *Sur l'oblitération de la veine cave inférieure*, 1890.
3. Francesco Purpura, *La Riforma medica*, 1901, VIII, n° 46, p. 306 : Sulla ligatura della vena cava inferiore.

durant l'année scolaire 1898-1899, à la clinique chirurgicale de Palerme, sous la direction du professeur Tansini.

On fit la ligature brusque de la veine cave inférieure, à diverses hauteurs, depuis l'angle d'union des veines iliaques primitives, jusqu'au foie, sur un grand nombre de chiens. Tous les animaux en expérience succombèrent rapidement.

Ayant observé que, dans la majorité des cas, la ligature brusque était la cause de la mort, le professeur Tansini conseille de changer la technique expérimentale : dans un premier temps, de comprimer la veine cave inférieure avec un fil de soie et une masse de celloïdine, et de n'obturer complètement le vaisseau par une ligature que dans un second temps, quand le chien aurait été guéri de la première opération. On rechercha simultanément quels étaient les vaisseaux qui suppléaient la veine cave et, pour cela, on fit des injections dans le réseau supplémentaire. Après un grand nombre d'expériences, le docteur Purpura formula les conclusions suivantes :

« 1° En aucun cas, sur des chiens et des chiennes, la vie n'est possible avec la ligature au premier temps de la veine cave inférieure en un point quelconque, depuis l'union de la veine iliaque primitive jusqu'au foie; c'est encore plus difficile au-dessus de la veine rénale;

« 2° Une sténose de la lumière dans la veine cave prépare le terrain favorable à l'oblitération complète;

« 3° L'office de compensation, si l'oblitération se trouve immédiatement au-dessous de la rénale, est assuré par la veine extra-rachidienne antérieure, l'utéro-ovarienne gauche, l'utérine, et au second plan, par les veines de la paroi abdominale et la mésentérique inférieure. Si l'oblitération porte au-dessus de la rénale, le circuit est rétabli par les vaisseaux de la capsule du rein, par la veine extra-rachidienne antérieure, par celle de la paroi abdominale et par la mésentérique inférieure. »

Le docteur Purpura pense que la ligature de la veine cave inférieure chez l'homme ne peut être suivie de guérison qu'à la condition que la lumière de ce vaisseau ait été, au préalable, sténosée ou effacée en partie, afin de permettre le développement graduel de la circulation complémentaire. En effet, tous les chiens en expérience ayant succombé à la ligature brusque, au premier temps, de la veine cave inférieure, il en conclut que le même résultat doit se produire chez l'homme.

Observation I. — Université de Pavie. Clinique du professeur Bottini. — *Extirpation d'un volumineux lymphosarcome prévertébral avec ablation*

d'une partie de la veine cave ascendante, par le Dr Marconi, premier assistant. In *Clinica chirurgica*, n° 12, 31 décembre 1893, p. 529.

Ce n'est pas sans une certaine hésitation que je me décide à vous narrer le cas suivant : cette hésitation est justifiée par la crainte que la description ne reste trop au-dessous de la vérité. Je redoute encore, en manquant de coloris et de précision, de paraître diminuer l'importance d'un acte opératoire digne de faire époque dans l'histoire de la chirurgie moderne.

Il s'agit de l'opération la plus difficile et la plus ardue qu'on ait jamais faite : l'extirpation, par voie abdominale, d'une volumineuse tumeur prévertébrale avec l'ablation d'une portion de la veine cave ascendante. Cette particularité qui aggrave l'opération, en augmente encore le complet succès qui l'a suivie, et le légitime désir qu'elle reste pour une mémoire durable.

Le 10 du mois d'avril dernier, un homme de peine des services de l'hôpital Saint-Mathieu, de Pavie, se présentait à la clinique chirurgicale, et demandait quand il pourrait amener, à la visite, sa femme malade depuis des années. Depuis 2 à 3 mois la maladie avait empiré au point que la famille craignait de la perdre. Elle vint au jour fixé pour la visite. Son état de dépérissement général était si apparent que nous crûmes devoir la renvoyer chez elle comme elle était venue, pensant en nous-mêmes qu'elle ne pourrait survivre à une opération pareille. Mais, vaincus par l'insistance des parents qui se rattachaient à ce dernier espoir, et à cause de la singularité du cas qui ne se prêtait pas à un diagnostic facile, nous consentîmes à la recevoir à la clinique, avec cette seule réserve qu'elle serait renvoyée chez elle, si après mûr examen, nous ne croyions pas opportun de tenter un traitement chirurgical.

C'est dans ces conditions qu'elle entra à la clinique le 13 du même mois, pour être mise à la disposition du directeur. En attendant, nous recueillîmes, avec le plus grand soin, l'histoire de la maladie dans toutes ses particularités, afin que, quelques jours après, le professeur pût procéder à l'examen nécessaire en connaissance de cause.

Dans cette exposition, nous conserverons les faits dans l'ordre où ils arrivèrent à la clinique, en commençant par les anamnestiques. La malade se nomme Catherine Mulazzi, âgée de quarante ans, née et domiciliée à Pavie, où elle exerce la profession de laveuse. Sa première jeunesse ne présente rien de notable. Ses ascendants vécurent vieux et en bonne santé. Elle a trois frères encore vivants et sains et trois fils qui sont bien portants. De maladies antérieures, elle ne se rappelle qu'une fièvre typhoïde à douze ans, mais elle ajoute qu'elle eut toujours une constitution délicate, souvent troublée par des maux passagers. Ses premières règles apparurent à dix-huit ans et, depuis cette époque, elles furent toujours régulières comme durée et comme quantité, sauf pendant ses grossesses. Mariée à vingt-deux ans, elle eut trois grossesses qui se terminèrent normalement.

Sa maladie actuelle date de trois ans. Ce fut pendant le printemps de 1890 que la Mulazzi s'aperçut, pour la première fois, d'une douleur au flanc droit. Après une journée des plus fatigantes, ayant passé des heures et des heures au bord de la rivière, penchée sur l'eau à laver du linge, pliée en

deux sur son petit baquet de bois, elle ne ressentit d'abord aucune courbature en se relevant, mais bientôt une douleur sourde, correspondant au flanc droit. C'était une douleur non superficielle, mais profonde, qui l'empêchait parfois de marcher vite et droite, mais l'obligeait à aller doucement, le corps courbé, car il lui semblait qu'ainsi elle allégeait ses souffrances.

Comme il arrive chez les personnes de sa condition, elle crut, ainsi que ses parents, qu'en cessant de travailler pendant quelques jours la douleur partirait comme elle était venue. Ensuite, voyant que la douleur persistait, elle finit par s'y habituer; elle reprit sa vie, ses occupations ordinaires, sans plus y penser, résignée à la présence de ce mal comme à un compagnon inséparable.

Trois années passèrent ainsi et la douleur s'accrut petit à petit. Elle eut des crises terribles pendant lesquelles la Mulazzi était obligée de garder le lit, en proie à des douleurs atroces qui la rendaient désespérée. Ces crises alternaient avec des périodes de calme relatif pendant lesquelles elle renaissait à l'espérance. Pendant trois ans, elle ne demanda les soins de personne. Une seule fois elle appela un médecin qui lui prescrivit le repos et des calmants, mais qui ne crut pas devoir s'expliquer sur la nature du mal. C'est pour cette dernière raison qu'elle renonça à d'autres visites.

Sur ces entrefaites, le nouvel an arriva, et la position de l'infortunée s'était beaucoup aggravée. Sa préoccupation constante, la pensée fixe du mal intense et mystérieux qui la travaillait, l'avaient profondément altérée non seulement au physique, mais encore au moral.

Enfermée dans sa maison, incapable de rien faire, obligée de rester assise presque toute la journée, elle avait perdu toute énergie; l'appétit lui manquait presque complètement, elle mangeait très peu et avec effort, à tel point que son organisme dépérissait complètement et qu'elle en était réduite à n'avoir plus que des os recouverts de misérables muscles flasques et d'une peau couleur de terre. Moralement, elle était concentrée, taciturne, indifférente à tous ceux qui l'approchaient, même à ses parents, comme si tout étant fini pour elle, elle n'avait plus qu'à attendre la mort.

Ce fut exactement dans les premiers jours de janvier de cette année que la Mulazzi, pendant une de ses crises douloureuses habituelles, en comprimant fortement le point douloureux du flanc, sentit sa main heurter un corps peu volumineux, mais dur, résistant, fixe, correspondant justement au point où elle éprouvait le maximum de douleur. Avec une surprise mêlée d'épouvante, la femme fit part de cette découverte à son mari. Un médecin appelé de nouveau dit : « tumeur abdominale » et conseilla à la malade de se faire examiner à une clinique chirurgicale ou gynécologique.

La Mulazzi laissa encore passer quelques mois. La découverte de cette tumeur avait été pour elle, non seulement l'explication des douleurs qu'elle ressentait depuis trois ans, mais une nouvelle chose s'ajoutant à ce qui existait déjà auparavant. D'après son dire, à ses grandes douleurs s'ajoutait cette tumeur qui rendait son cas désespéré. Cette tumeur se comportant de manière spéciale, accompagnée de phénomènes nouveaux, justifiait

sa manière de penser : que c'était réellement un nouveau fait pathologique.

En effet, la tumeur augmentait de volume, et la malade, en la palpant, se rendait compte de ses progrès. Et, depuis cette découverte, la femme était en proie tous les cinq ou six soirs à des accès de vomissements peu persistants, de brève durée, mais violents. Elle rendait le peu qu'elle avait mangé quelques heures avant, ce qui était pour elle une nouvelle cause de faiblesse et d'abattement.

Ce fut après trois mois de cet état allant de mal en pis, qu'ainsi que nous l'avons dit, son mari vint le 10 avril demander une visite à la clinique et y amena sa femme le 13, afin de voir s'il était possible de la traiter.

Dans les premiers jours de son séjour à la clinique, après un examen général sommaire, la Mulazzi fut mise en observation. Pendant ce temps, la surveillance de la malade fut des plus rigoureuses. On observa attentivement le mode de fonctionnement de chaque fonction physiologique ; on fit des analyses chimiques et des recherches soigneuses sur le produit des éliminations. On étudia le fait pathologique, la manière dont il se comportait et les altérations qu'il avait fait subir aux divers systèmes et organes relativement à leurs fonctions.

Pendant cette période qui dura huit jours, la femme fut menstruée régulièrement. Les observations faites, ainsi que nous l'expliquerons dans l'examen général, furent mises en ordre avec leurs dates, et présentées au professeur, qui procéda au premier examen le jour suivant, après en avoir pris connaissance. Il l'examina de nouveau le 22 et se décida pour une laparotomie exploratrice, qui eut lieu le 25.

A l'examen général, la malade présentait, comme nous l'avons dit, un état de dénutrition avancé. Le squelette était normal et si les saillies articulaires étaient très apparentes, cela résultait de la grande maigreur. Une revue rapide des diverses parties du corps, de la tête, du cou, du tronc, des membres, à part le ventre siège de la tumeur, ne révèle rien d'anormal.

Quant aux fonctions, la respiration est régulière et l'examen plessimétrique et stéthoscopique ne montre aucune altération de l'appareil respiratoire. La circulation est sensiblement normale. Ainsi qu'il a été dit, la digestion fut troublée dans ces derniers mois par de fréquents accès de vomissements tardifs, survenant à intervalles de cinq à six jours, et durant à peine une demi-heure. Le rejet des matières contenues dans l'estomac était précédé de peu de nausées; il se produisait en trois ou quatre secousses, après quoi la femme se remettait de suite et ne souffrait plus. Dans l'intervalle de ces accès, elle mangeait des mets pesants et les digérait très bien. L'appétit était toujours médiocre; elle était constipée et n'allait à la selle que tous les deux jours. Pendant son séjour à la clinique elle n'eut pas de vomissements et allait régulièrement à la selle, bien que constipée, comme il est dit plus haut.

Les fonctions du système nerveux ne présentaient rien de particulier. Elle avait un aspect général de mélancolie, presque de lypémanie, bien naturel chez une malade qui se croit arrivée à ses derniers jours. Quant au

reste, elle se comportait comme n'importe quel malade. On doit noter une insomnie complète. A quelque heure de la nuit que nos visites la surprirent, nous la trouvions toujours les yeux ouverts, regardant dans le vide, et ce n'est que vers le matin qu'elle s'assoupissait pendant quelques heures.

Les organes des sens étaient normaux ainsi que leurs fonctions.

L'uropoièse, sur laquelle nous avions concentré une attention spéciale, ne nous offrit aucun phénomène de nature à justifier le diagnostic vers lequel nous inclinions.

Comme quantité et comme qualité, les urines étaient normales. Cependant lors des quatre premiers jours de séjour à la clinique, nous trouvâmes quelques traces de sucre, qui disparurent sous l'influence de la diététique hospitalière, différente du régime domestique.

Ainsi donc, de ce côté encore, rien qui pût nous éclairer sur ce cas.

A l'examen local de l'abdomen, on ne trouvait rien, que la malade fût dans la station debout, assise, couchée sur le dos ou sur le flanc; on n'en voyait pas davantage, qu'on la fît respirer, tousser ou retenir son souffle.

La palpation ou le toucher étaient bien plus intéressants. Pour peu qu'on enfonçât le doigt dans la région de l'hypocondre droit, on rencontrait de suite un corps résistant : une tumeur de forme arrondie, du volume d'une tête de fœtus, lisse et de consistance fibromateuse. On pouvait circonscrire les trois quarts de sa circonférence, tandis que le quatrième quart semble fixe, irrégulier et adhérent. La portion libre suit les mouvements de la respiration. La pression est douloureuse.

L'examen bimanuel de la région rénale est empêché par cette tumeur qui s'interpose en avant entre la main et le rein droit, et ne permet pas à la main de l'atteindre. En arrière, les doigts ont la sensation d'un empâtement uniforme où il est impossible de rien délimiter.

Le toucher ne donne donc aucun signe capable d'éclairer le diagnostic.

La lésion de cette région si limitée, en tenant compte des déclarations de la malade, serait la cause des douleurs qu'elle ressent depuis trois ans, de sa tristesse, de sa maigreur, de son manque d'appétit, et l'influence de cette tumeur, agissant secondairement sur le système nerveux, affecterait la digestion par voie réflexe.

Les rares et peu importants accès de vomissements des derniers mois n'autorisent pas à penser que l'estomac participe à ce fait pathologique; la durée, le volume de la tumeur mènent à la même conclusion. On ne peut penser au foie, qu'un sillon très net sépare du néoplasme, pas plus qu'à l'utérus, à la trompe ou à l'ovaire, qui sont situés beaucoup plus bas. La fonction de l'intestin n'est pas assez troublée pour qu'on songe à lui.

Serait-ce une tumeur du rein? Cela est possible; cependant cette hypothèse s'accorderait mal avec l'élimination de l'urine qui a toujours été normale comme quantité et comme qualité.

Une laparotomie exploratrice pouvait seule faire la lumière, et c'est ce que décide le directeur de la clinique après mûr examen de la malade.

Il convient de remarquer que le directeur, sans prétendre faire un diagnostic ferme, avait toujours penché, en discutant le cas clinique, pour une

tumeur extra-et rétro-péritonéale devant avoir, avec le rein, certains rapports de contiguïté, sinon de continuité. Il avait même émis l'idée, avec une certaine réserve, que les glandes péritonéales pouvaient être seules intéressées. Cette idée nous laissa assez incrédules. Bien qu'ayant la bonne fortune de travailler sous sa direction, nous étions presque certains d'une tumeur du rein, mais la suite a démontré qu'il avait raison et qu'il s'agissait d'une tumeur des glandes prévertébrales, un peu éloignée du rein, et de l'atmosphère périrénale, mais ne formant qu'une épaisse pléiade.

L'opération décidée, persuadé que la laparotomie ne serait pas simplement exploratrice, mais qu'une fois arrivé sur la tumeur, l'opérateur ne s'arrêterait pas et voudrait l'extirper, tout fut préparé dans ce but, et l'opération eut lieu le mardi 25 avril, à une heure de l'après-midi.

L'entourage, les instruments, les médicaments, le personnel, assistants et serviteurs, la malade, le champ opératoire, furent préparés avec la plus minutieuse attention et le maximum de précautions au point de vue aseptique. On sait les précautions qui sont prises journellement dans cette clinique pour chaque opération ; on en redoubla. Autrement dit, le cas étant grave, chacun, selon ses attributions, y mit du sien, afin que tout réussît parfaitement. Par exemple, le matin même de l'opération, les instruments furent bouillis, puis passés à l'éther sulfurique et immergés dans une solution à 1 p. 100 de zinco-solfo-fenato en attendant l'opération.

Outre le personnel ordinaire de la clinique, assistaient à l'opération : le professeur et docteur Iemoli, deux autres médecins, quelques étudiants, dont trois d'entre eux, de l'Université de Bologne, de passage à Pavie. L'auteur de ce travail aidait l'opérateur.

La malade fut chloroformée avec le masque de Junker en usage à la clinique. Dès que la narcose fut complète, l'opérateur s'assura une dernière fois de la présence de la tumeur et traça la ligne d'incision qui, passant sur elle, vint tomber dans la région hypocondriaque droite, parallèlement à la ligne médiane, à deux doigts en dehors d'elle. Il fit une incision de 12 centimètres, lia rapidement quelques vaisseaux de la paroi et, ayant traversé deux fois le péritoine, pénétra profondément après avoir écarté les anses intestinales. Sa main introduite par la plaie arriva sur la tumeur.

Après s'être rendu compte de la gravité de la situation, il libéra prudemment la tumeur en avant et sur les côtés. Profondément elle adhérait intimement par sa face postérieure qui était adossée à la colonne vertébrale.

Dans ces conditions, le second et le troisième temps de l'opération : l'isolement et l'extirpation de la tumeur, paraissaient si pleins de périls que chacun de nous pensait que le parti le plus sage était peut-être de ne pas aller plus loin. Il fallait travailler au plus profond de la cavité abdominale, près d'organes très importants, sans pouvoir se rendre compte par la vue, sur des adhérences si solides qu'il semblait téméraire de vouloir les vaincre.

Mais l'opérateur, calme et résolu, décida de passer outre. Depuis des années que nous avons l'honneur de l'assister, nous ne l'avons jamais vu reculer devant n'importe quelle difficulté, devant n'importe quelle opération, et

cette fois encore, il ne voulait pas se laisser vaincre par ce cas pathologique.

Libérant la tumeur, en avant et sur les côtés, de ses moindres adhérences, coupant les plus fortes entre deux ligatures : l'une sur la tumeur, l'autre sur les tissus ambiants, se servant d'un angiotribe de son invention, instrument admirable qu'on ne saurait assez recommander aux chirurgiens, après un travail des plus patients, il était arrivé à libérer les deux tiers de la tumeur. Il s'aperçut alors qu'il n'avait surmonté que les moindres difficultés et qu'il se trouvait en présence de ce qui restait à faire de plus laborieux : la séparation des adhérences postérieures profondes.

Il fut nécessaire d'agrandir la plaie de trois centimètres dans le bas, afin de pouvoir introduire les deux mains pour travailler profondément. On put admirer de nouveau l'aide précieuse fournies par les angiotribes. On peut dire que sans eux l'opérateur n'aurait pu mener l'opération à bonne fin, ou qu'il serait arrivé un désastre pour la malade.

Dans cette profondeur où le regard ne pouvait pénétrer, où les doigts se mouvaient avec peine, la libération des adhérences devenait pour l'opérateur une fatigue véritablement énervante.

L'application d'un angiotribe sur une petite partie de tissu de la paroi abdominale postérieure, la mise en place d'un semblable instrument en face du premier, la section du pont ainsi formé entre les deux instruments, la pose de ligatures au catgut sur les tissus restés en arrière des angiotribes et l'ablation de ces derniers après que la ligature fut reconnue solide, est un travail de patience, d'une agilité, d'une habileté vraiment miraculeuses, à tel point que nous, qui étions habitués à voir des centaines d'opérations pratiquées par cet opérateur audacieux et classique, nous restâmes ébahis de tant de hardiesse et de perfection.

Et cette série de faits, pour conquérir quelques millimètres de tissus isolés, se répète deux, trois, dix fois, devait se répéter encore un grand nombre de fois, le nombre de fois nécessaire pour arriver à la fin, pour détacher complètement, millimètre par millimètre, cette tumeur adhérente.

Ce fut justement après cinq ou six de ces petites prises qui faisaient lentement gagner du terrain, qu'il arriva un accident qui nous parut, de prime abord, être la fin de l'opération. Le silence était absolu dans le vaste amphithéâtre. Plus près que les autres du champ opératoire sur lequel j'étais penché, écartant la lèvre externe de la plaie, j'étais absorbé par l'attention avec laquelle je suivais toutes les phases de l'opération, quand, tout à coup, j'entendis une sorte de souffle court, mais fort, comme qui dirait un bourdonnement sourd et fugace, partant des profondeurs de l'abdomen. Immédiatement, la main de l'opérateur s'arrêta; un flot de sang noir s'élança de la profondeur, inondant le côté externe de la plaie, jaillissant avec violence à droite et à gauche, sur tous les côtés de l'abdomen.

« Une veine ! », murmura l'opérateur, et aussitôt, en voyant l'importance de ce flot de sang, il ajouta : « La veine cave ».

Bien que l'habitude et la volonté arrivent à nous donner du sang-froid et

du calme dans les moments les plus difficiles de notre carrière chirurgicale, nous devons avouer, qu'à cette parole, un frisson nous parcourut les veines.

Les doigts de l'opérateur, immobiles un instant, cherchèrent immédiatement et trouvèrent la blessure de la veine, et aussitôt l'hémorragie s'arrêta. De larges tampons introduits dans la cavité enlevèrent le sang ; le champ opératoire fut rendu praticable ; un angiotribe mordit, entre ses deux branches, la veine qu'une forte ligature obtura pour toujours.

La veine cave ascendante avait donc été arrachée, mais en ce moment on ne pouvait juger si cet accident était un fait accessoire, indépendant de l'extirpation de la tumeur, imputable aux conditions spéciales de l'opération, qui forçait d'agir avec la main sans qu'on pût voir ce qu'on faisait, ou s'il devait fatalement arriver, faisant partie de l'opération elle-même.

Quelques applications d'angiotribes suffirent pour que la tumeur, isolée dans toute sa circonférence, pût être enlevée. Il fut alors possible d'explorer le champ opératoire, et, à notre grand étonnement, car nous étions persuadés que le rein participait à ce néoplasme, nous vîmes le rein droit à sa place; il était même notablement plus petit que d'habitude. Cette atrophie était certainement due à la pression qu'il subissait de la tumeur; il était cependant toujours dans sa loge. A son extrémité inféro-interne, on voyait une énorme grosseur turgide, de couleur noire violette, paraissant sur le point d'éclater, et dont l'extrémité visible ressemblait à une massue fermée par un fort lien. C'était l'extrémité périphérique de la veine coupée. A trois ou quatre centimètres plus haut, on voyait l'extrémité du segment central, qui était également lié, mais qui paraissait moins gonflé. La partie du vaisseau entre les deux ligatures était restée adhérente à la tumeur.

On mit alors les dernières ligatures à la place des angiotribes. En ce moment, l'opérateur, qui n'était pas très bien en commençant l'opération, se sentit indisposé. Nous ne nous en étions pas aperçus au cours de l'opération, mais maintenant qu'elle était finie, le système nerveux se détendait, la fatigue prenait le dessus, au point qu'il fut contraint de se retirer dans son cabinet, en priant le docteur Iemoli de surveiller les derniers soins à donner à l'opérée.

En essuyant légèrement le fond du champ opératoire avec des tampons de gaze, on s'assurait que l'hémotase était bonne, quand dans un effort de vomissement, un catgut se relâcha et il se produisit, de nouveau, une importante hémorragie de sang veineux. Il fallut rappeler l'opérateur. Il accourut, plaça rapidement un angiotribe dans le fond de la plaie, et ayant trouvé le vaisseau qui saignait, il y mit une ligature. Après avoir asséché le champ opératoire, il procéda à la suture.

Il traversa toute la paroi abdominale, péritoine compris, par cinq fils de grosse soie, pénétrant à un travers de doigt en dehors des lèvres de la plaie cutanée, afin d'avoir, en les nouant, un affrontement parfait. Il les fixa non par un double nœud, mais par un nœud simple, afin de pouvoir les enlever plus facilement. Il compléta la réunion des lèvres de la plaie cutanée avec des points de suture superficiels.

Après son pansement, l'opérée fut transportée dans une chambre d'isolement de la clinique.

Fig. 1. — Tumeur vue par la face postérieure. Un bâton de cire est engagé dans le morceau de la veine cave enlevé avec le néoplasme.

L'opération avait duré une heure cinq minutes, et, pendant ce temps, la malade était restée sous l'influence du chloroforme, sauf pendant les quinze dernières minutes, quand la tumeur avait été enlevée. C'est pendant ce

moment que des mouvements involontaires avaient déterminé la seconde hémorragie.

Fig. 2. — Tumeur fendue en deux par la face antérieure.

L'examen de la tumeur fut très intéressant. Du volume d'une tête de fœtus à terme, un peu comprimée et allongée dans son diamètre longitudinal, elle était complètement entourée d'une capsule propre. Dans

la partie antérieure, cette capsule était lisse, luisante, presque ininterrompue, tandis qu'à la partie postérieure, le dernier angiotribe enlevé, elle apparaissait découpée en un grand nombre de petites aspérités, vestiges des adhérences et de la patiente dissection qu'elles avaient nécessitée.

Au milieu de la partie postérieure, un trait passant par le plus grand axe de la tumeur, et formant avec elle un angle de soixante degrés, aboutissait à la portion de veine cave enlevée. Les parois en étaient affaissées, mais la lumière du vaisseau existait encore (fig. 1), et un bâton de cire introduit dedans montrait que le calibre en était normal (fig. 2). Fendue en deux sur la partie convexe, la tumeur montrait un tissu strié, dense, d'apparence sarcomateuse, et sillonné par des petits paquets de fibres peu nombreux (fig. 3).

Le microscope confirma les données macroscopiques. La tumeur était un lympho-sarcome à petites cellules contenues dans une trame fibreuse. De la capsule fibreuse se détachaient une trame fibreuse qui allait s'insinuant et se ramifiant jusqu'au centre de la tumeur où, réduite à une finesse extrême, elle formait un réseau microscopique contenant les cellules [1].

Cette pièce anatomique fut photographiée trois fois. Dans les premières et troisième figures, on voit la face postérieure où est le morceau de la veine cave. Dans la seconde figure, la tumeur fendue en deux montre la surface de section. Puis on la mit dans un liquide conservateur, de la composition du directeur de la clinique [2], et elle alla enrichir le musée Porta, annexe de la clinique.

Les suites de cette grave opération furent non moins graves, ni non moins intéressantes que l'opération elle-même.

Le chloroforme très bien toléré ne donna aucune suite désagréable. Quand la femme se réveilla, elle était calme, tranquille, docile aux recommandations, et si pleine d'espérance, d'énergie et de force morale, que sa contenance contribua pour beaucoup au succès final. Il est juste de remarquer qu'autant la femme avait été abattue avant l'opération, autant elle fut énergique et virile après. Elle était persuadée que, puisque la tumeur était enlevée et qu'elle avait survécu, le reste n'était rien, et que la guérison était certaine et prochaine.

Le premier soir, la température se maintint à 37°,5. Le lendemain 26, elle monta à 39° l'après-midi, mais le lendemain 27, au matin, elle descendit à 38°; elle resta à ce degré toute la journée, pour marquer 37° dans la matinée du 28.

Pendant ces trois jours, l'état général de la malade fut satisfaisant: aucune réaction du côté de l'abdomen; elle prenait volontiers ce qu'on lui

1. Je ne saurais assez remercier le professeur Bottini qui, avec une bonne grâce charmante, m'a donné tous les renseignements sur sa remarquable opération, et a bien voulu me faire envoyer les photographies de la pièce anatomique.

2.

Glycérine pure Eau distillée	āā.....	10 parties.
Sucre blanc.....		2 parties.
Chloral.....		1 partie.

donnait et digérait bien. Elle se soutenait admirablement; cependant l'insomnie persistait malgré les pilules d'opium qu'on lui donnait le soir.

Elle présenta un phénomène à signaler : un œdème des parties infé-

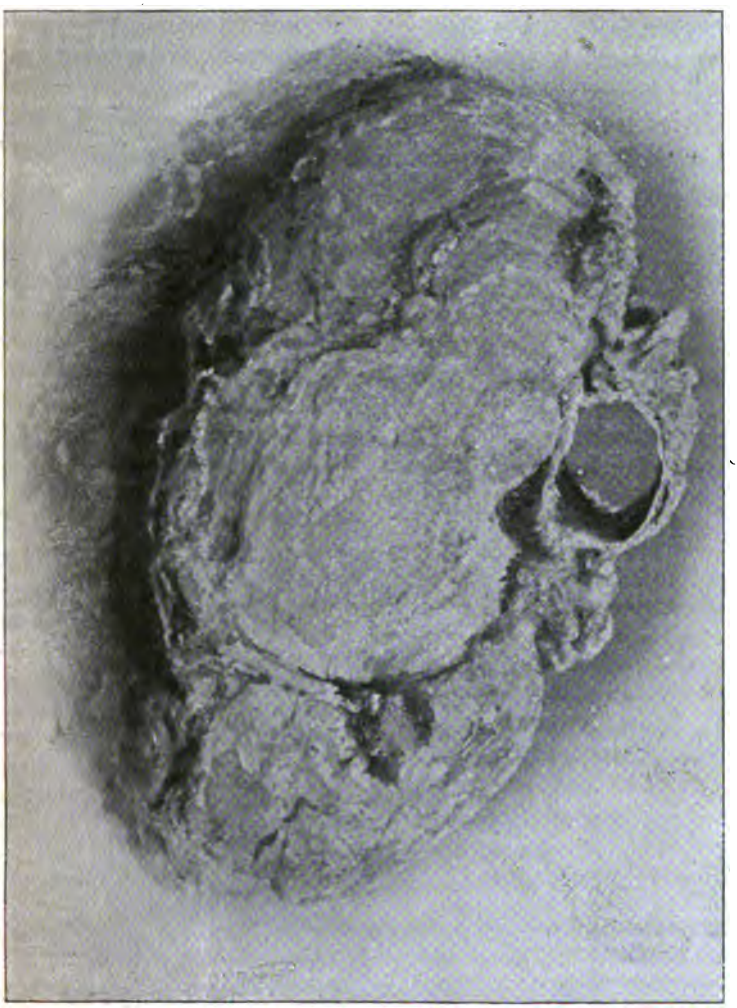

Fig. 3. — Face postérieure de la tumeur vue de profil et montrant l'ouverture béante d'un morceau de la veine cave enlevé.

rieures du corps, marqué surtout au pied et à la cheville droite. Il était inévitable et s'explique facilement quand on pense au trouble que la résection de la veine cave inférieure a dû apporter dans la circulation veineuse. Jusqu'à ce que la circulation circonflexe se fût rétablie par les veines d'un

moindre calibre, bien que cette circulation ait dû être déjà préparée par la compression que la tumeur devait exercer sur la veine cave, l'occlusion de la grande veine ascendante devait amener une stase veineuse et, comme conséquence, une diffusion séreuse.

Jusqu'au troisième jour, la plaie se comporta comme une plaie aseptique tendant vers la guérison. Le soir du troisième jour, le pansement fut mouillé, et le lendemain, à la visite, il était complètement imprégné de liquide. En découvrant la plaie, on trouva l'extrémité supérieure désunie entre les points de suture et donnant passage au liquide d'aspect séreux, de couleur citrine, d'odeur âcre, spéciale, qui imprégnait le pansement.

Cette sécrétion augmenta tellement les jours suivants qu'on fut obligé de faire deux pansements par jour. Dans les douze heures, les épaisses couches de gaze et de ouate, recouvrant la plaie, étaient imprégnées de ce liquide qui s'écoulait sans cesse et jaillissait assez haut quand on comprimait légèrement l'abdomen au côté interne de la plaie, surtout en haut, à sa limite supérieure.

Nous trouvions tous que l'odeur âcre, exhalée par le pansement souillé, rappelait l'odeur de l'urine. Pour nous assurer que c'était bien de l'urine sortant par cette voie inusitée, par suite d'une blessure de l'uretère ou du rein pendant l'opération, un élève interne en recueillit dans un verre de montre, le 6 mai. L'examen chimique et microscopique révéla la présence des éléments constituant l'urine.

On donna avis de ce résultat au directeur de la clinique. Il trouva que l'odeur de ce liquide n'était pas celle de l'urine. Il fit de plus observer que cette femme rendait par les voies normales 1 000 centimètres cubes d'urine, quantité qui équivaut à la sécrétion physiologique. Elle n'aurait pas uriné cette quantité si l'urine d'un rein s'était écoulée par une autre voie que celle de la vessie.

Les jours suivants, ce phénomène diminua. La femme reprenait des forces, son alimentation était augmentée et son état général s'améliorait. Les points de suture superficiels et profonds avaient été enlevés le cinquième et le sixième jour, et la réunion par première intention avait été obtenue complète, sauf à l'angle supérieur de la plaie, où une ouverture d'environ un centimètre laissait encore sourdre du liquide.

L'œdème commençait à diminuer, et, sans la nécessité des deux pansements quotidiens, on eût pu prédire une guérison prochaine.

Elle passa ainsi presque tout le mois de mai, sans qu'on pût savoir d'où provenait ce liquide qui ne cessait de couler.

On discuta l'hypothèse suivante, qui parut admissible. Au cours de l'opération, on aurait pu blesser des affluents du grand canal thoracique, qui se trouve couché près de la colonne vertébrale, entre l'aorte et la veine cave inférieure; dans ce cas, le contenu des vaisseaux lymphatiques, si abondants dans la cavité splanchnique, entrerait pour beaucoup dans la composition de cet étrange liquide.

Sur ces entrefaites, la fin du mois arriva. Dans les trois ou quatre derniers jours, la quantité de liquide, si abondant les jours précédents, diminua

tellement qu'on pouvait dire qu'il avait cessé. Le peu qui s'écoulait devint épais, crémeux, verdâtre et très fétide. L'écoulement n'était pas spontané; il fallait, pour l'obtenir, presser sur la région postérieure de l'abdomen, au niveau du rein droit.

Ce changement n'était pas pour donner des illusions. La provenance du liquide limpide était mystérieuse, sa transformation en liquide épais et rare l'était encore davantage. On s'attendit à quelque nouveau phénomène. En effet, le second jour où la sécrétion changea de nature, un violent accès de fièvre fit monter la température à 39°,6. Nous étions alors au 28 mai. Le lendemain, une dose opportune de sulfate de quinine prévint l'accès. Le 30 du mois, l'accès se répéta, ainsi que le 31 et le 1er juin. Nous recourûmes au bichlorure de quinine par la voie hypodermique, mais après une rémission d'une demi-journée, la température remonta le 2, le 3 et le 4 et se maintint au-dessus de 39°, à 39°,8.

Il n'est pas besoin d'ajouter que cette semaine de haute température affecta défavorablement l'état général. La malade eut de l'anorexie, des périodes d'excitation suivies de dépression, et en résumé, elle retomba dans un état aussi grave qu'avant l'opération.

En présence de cet état de choses, le directeur de la clinique crut devoir intervenir le 4 du mois. Nous pensions que ces troubles étaient dus au rein ou à l'uretère blessés; aussi songions-nous à une néphrectomie. L'opérateur l'eût faite s'il l'avait jugée nécessaire, mais il avait une autre idée.

Rapprochant le fait que la fièvre datait du jour où la sécrétion était devenue purulente, il pensa que la fièvre était due à une rétention et que, pour la faire cesser, il fallait donner issue au pus.

Il dilata la plaie cutanée, avec les doigts, il creusa une sorte de canal dans le tissu de cicatrice résultant de l'opération, et, sans autre guide, il ouvrit une poche fluctuante qui s'était formée près de la plaie, sur la paroi latérale de l'abdomen. Cette poche était pleine de pus qui sortit en abondance; il y enfonça profondément un tube à drainage et pansa la malade.

L'effet de cette intervention fut immédiat. Le lendemain, la température était à 37°, les jours suivants à 37°,5 et 38°,5, mais elle ne dépassa plus le dernier chiffre. La malade retrouva son appétit et sa vigueur morale et marcha vers la guérison.

Il fallut recommencer les deux pansements quotidiens, bien que le liquide eût maintenant un écoulement facile. Malgré cela le liquide ne reprit pas son premier aspect limpide, séreux, citrin, d'odeur âcre, mais bien qu'assez abondant, il était épais, crémeux, d'une odeur fétide insupportable. Il s'écoulait en beaucoup plus grande quantité quand on inclinait la malade sur le flanc droit et qu'on comprimait les lombes au niveau du rein du même côté.

Devant ce liquide qui, bien qu'ayant un écoulement facile, restait purulent de séreux qu'il avait été, il ne semblait pas possible de promettre à l'opérée une heureuse terminaison.

En effet, dix jours après, nous fûmes aux prises de nouveau avec des accès de fièvre où la température atteignit 40° et, le 18 du mois, elle passa à 40°,3.

L'intervention du chirurgien s'imposait de nouveau, et nous pensions qu'on allait être enfin forcé d'extirper le rein droit. Mais le directeur de la clinique, ayant examiné la malade, ne trouva pas de raisons suffisantes pour justifier la néphrectomie. Il s'arrêta à une intervention ingénieuse, qui devait être la dernière, puisque après elle la malade sortit guérie.

Le 20 du mois, la Mulazzi fut transportée à l'amphithéâtre et remise sur le lit d'opération pour la troisième fois. Après l'avoir endormie au chloroforme, on sonda attentivement le trajet qui s'enfonçait profondément dans l'abdomen. On pensait que le pus devait se former dans la profondeur, dans l'endroit d'où on avait extirpé la tumeur. On en concluait qu'il y aurait grand avantage à donner au pus une issue plus courte. Se formant dans la région du rein, pour arriver à la sortie de la plaie, à la partie antérieure de l'abdomen, il avait à parcourir toute la partie postéro-latérale antérieure de droite, par un trajet long, sinueux, interrompu par des cloaques, où séjournant, il engendrait la fièvre. En lui ouvrant une issue proche de l'endroit où il se formait, on aurait un grand avantage et tout d'abord on ferait disparaître la fièvre.

Dans cet espoir, l'opérateur enfonça un long trocart à drainage, par la plaie abdominale, jusqu'à ce qu'il arrive sur la partie postérieure, sur le côté latéral externe du rein, au niveau de la première vertèbre lombaire. Il poussa la pointe du trocart jusqu'à ce qu'elle eût perforé l'épaisseur des tissus et qu'elle fût sortie à l'extérieur; fixant alors un drain fenêtré, de moyen calibre, à la pointe du trocart, il retira lentement ce dernier, en laissant en place la canule qui servit à mettre le drain à sa place, après quoi elle fut retirée. Les deux extrémités du drain furent liées ensemble de façon à assurer un canal à débouché antérieur et postérieur, par où s'écoulerait le pus au lieu d'errer et de stagner entre les divers tissus de l'organisme.

Le résultat fut immédiat. Le soir de la pose du tube, la température descendit à 37°,3 et elle n'atteignit plus jamais 38°. Un pansement par jour fut suffisant; la quantité de pus rejetée par les deux extrémités du tube diminuait à vue d'œil de jour en jour, si bien que pour le 1er janvier elle était réduite à quelques gouttes sortant par l'orifice postérieur du drainage rénal, tandis que l'orifice abdominal antérieur ne donnait plus rien. Le pansement restait propre, n'étant taché que par quelques gouttes produites par l'irritation du tube dans la plaie.

On décida alors de laisser fermer la plaie, le drainage fut retiré, en laissant seulement un tube à la partie postérieure.

Dans les jours qui suivirent la mise en place du tube destiné à laisser fermer la plaie abdominale, le long trajet laissé par le drain fut lavé avec une injection tiède d'une solution boriquée à 3 p. 100. Cette injection poussée par l'ouverture abdominale ressortait par les lombes. Au début,

elle ramenait des grumeaux de pus, à la fin, elle ressortait limpide, ce qui prouvait l'état normal des voies qu'elle parcourait.

Il suffit alors de faire un pansement tous les deux jours, puisque la quantité de pus excrétée en vingt-quatre heures diminuait de plus en plus. A chaque pansement, on raccourcissait le tube, si bien que le 20 juillet, on enleva la dernière goutte de pus et la fin du tube, la cure étant terminée. Deux jours après, la plaie lombaire était fermée et la femme guérie.

Nous ne la perdîmes pas de vue. Dans les premiers jours d'août, elle partit à Milan chez ses parents. J'allai la voir et je la trouvai vaquant à ses affaires, marchant dans l'appartement lentement et doucement, mais d'un pas assuré. Interrogée, elle n'accusa aucun malaise, se plaignant seulement d'une faiblesse générale bien naturelle après trois mois de séjour dans une clinique, et trois opérations dont la première avait été réellement extraordinaire.

On lui recommanda une nourriture saine et reconstituante. Elle se porte maintenant très bien, et, de ses trois années de souffrances, des péripéties opératoires et post-opératoires, il ne lui reste que le souvenir, avec la plus grande admiration et la plus vive reconnaissance pour celui qui lui a rendu la vie.

Nous avons cru bien faire en portant à la connaissance du monde médical ce fait qui nous a paru des plus intéressants. La pathologie chirurgicale, la technique, le traitement consécutif offrent une ample moisson d'observations utiles. Nous ne doutons pas qu'il sera étudié volontiers par les étudiants, qui verront dans les faits non seulement un progrès réalisé pour la science et pour la pratique, mais un triomphe de plus pour l'art national.

Nous insistons particulièrement sur cette résection d'une partie de la veine cave ascendante, que nous croyons unique dans l'histoire de la chirurgie.

Les traités descriptifs sont explicites en peu de mots. Nous en citerons deux : l'Allemand Kœnig et l'Anglais Erichsen.

Kœnig, dans son deuxième volume de son traité spécial de chirurgie, s'exprime ainsi : « La blessure des gros vaisseaux, de l'aorte, de la veine cave, des grosses veines mésentériques, à de rares exceptions près, produit la mort ».

Erichsen écrit dans son livre *De la science et de l'art chirurgical*, p. 398 : « Les blessures de l'aorte et de la veine cave sont aussi fatales que celles du cœur lui-même ».

Et ici on ne parle que des blessures, sans même ajouter la possibilité de traiter ces gros vaisseaux.

Albert, de Vienne, raconte à la page 64 du troisième volume de son *Traité de chirurgie* :

« Une observation digne d'être notée est rapportée par Netter. Il s'agit d'un homme qui était tombé d'un premier étage et qui mourut vingt jours après. A l'autopsie, on trouva du sang dans la cavité abdominale. Après avoir enlevé les intestins, on vit une tumeur bleuâtre étendue entre les

deux reins et l'aorte, et soulevant la veine cave. C'était une collection sanguine provenant d'une petite déchirure de la veine cave. »

Ainsi donc, un homme survit vingt jours à une blessure de la veine cave, mais, nous le répétons, on ne parle même pas de la possibité d'enlever une partie de cette même veine cave et de guérir son opéré.

C'est pour cette raison que nous avons pensé qu'un fait comme celui que nous venons de relater, sans précédent dans l'histoire de la chirurgie, était digne de prendre la place qu'il mérite, comme étant la plus grande opération qui ait jamais été faite à n'importe quelle époque et dans n'importe quel pays. C'est une preuve du chemin parcouru par la chirurgie, depuis le temps où elle n'était encore qu'une œuvre grossière, empirique et manuelle, jusqu'à nos jours, où elle brille de la double lumière de l'auguste dignité de la science rigoureuse, associée à une technique opératoire parfaite.

Obs. II. — *Déchirure de la veine cave inférieure au cours d'une néphrectomie. Suture latérale; mort dix-huit jours après* (Schede) [1].

Au milieu de novembre dernier je fus consulté par M. de R..., ingénieur, âgé de quarante-huit ans, bien portant et paraissant jouir d'une santé florissante. A l'âge de quinze ans, il avait eu une néphrite. Pendant l'automne de 1887, à l'occasion d'une chute, il ressentit une violente douleur dans la région rénale droite. Le lendemain se produisit une hématurie qui dura huit jours et affaiblit considérablement le malade.

A dater de ce jour, les hématuries se représentèrent avec une fréquence variable et sans paraître altérer l'état général du malade, qui s'était surtout aggravé depuis vingt jours environ, au moment où celui-ci me consulta. Il émettait par l'urètre du sang et des caillots allongés, d'aspect vermiforme, paraissant tout à fait moulés dans l'uretère, et dont la descente à travers ce canal provoquait de très vives douleurs.

A l'exploration, je trouvai du côté droit une tumeur arrondie, volumineuse, de consistance solide, située derrière le côlon ascendant, et ne pouvant intéresser que le rein droit. L'extirpation fut proposée et acceptée par le malade. L'opération eut lieu le 25 novembre. Je fis une incision de 20 centimètres, parallèle à la douzième côte et partant du bord antérieur de la masse sacro-lombaire. Mais quand j'eus reconnu la tumeur, étant donné son volume, il fallut faire une nouvelle incision de façon à réséquer la douzième côte. Le péritoine fut ensuite incisé et, à la main, je libérai peu à peu la tumeur. Ceci fait, le pédicule était si court qu'il ne fallait pas penser à lier séparément les vaisseaux du hile. J'étreignis celui-ci au moyen d'un lien élastique, et je sectionnai en avant de la ligature. L'examen du moignon fit reconnaître :

1° Qu'il restait encore quelques portions de la tumeur;

1. Einige Bemerkungen über die Naht von Venenwunden nebst Mitheilung eines Falles von geheilter Naht der vena cava inferior, *Arch. für klin Chir.*, t. XLIII, p. 338, in Thèse de Casse, Montpellier, octobre 1897.

2° Qu'une partie de la paroi latérale de la veine cave inférieure était prise dans la ligature élastique.

Lorsque j'eus fermé la plaie péritonéale, j'essayai de détacher, des vaisseaux, le reste de la tumeur. Je réussis à isoler une portion d'artère rénale assez longue pour pouvoir la lier. Quant à la veine, elle n'existait plus à l'état de vaisseau isolé. Je ne voulais pas laisser à demeure une ligature même latérale de la veine cave. Je comprimai ce vaisseau au-dessus et au-dessous du point lié. J'enlevai mon lien et j'essayai de libérer de nouveau la paroi. Il se produisit une abondante hémorragie venant de la veine rénale gauche qui s'abouchait en face. Avec deux pinces à forcipressure dont les extrémités se rencontraient au milieu du vaisseau, j'encadrai la solution de continuité : l'hémorragie cessa. Ce qui restait de la tumeur put être enlevé tranquillement. Je constatai alors, sur la veine cave, une plaie longue de 20 millimètres, que je décidai de fermer par une suture. Je fis un surjet au catgut, et cela sans difficulté. Ceci fait, j'enlevai les pinces et constatai, avec la parfaite perméabilité du canal veineux, l'arrêt total de l'hémorragie. La plaie fut bourrée de gaze iodoformée. On sutura les muscles sectionnés et la peau. Le pansement extérieur fut effectué en prenant les précautions habituelles.

Pendant les premiers jours qui suivirent, tout alla pour le mieux. Mais à partir du 9 décembre, le malade commença à décliner rapidement, et la mort survint subitement.

A l'autopsie, l'examen des organes montra que la mort était le résultat d'une dégénérescence graisseuse aiguë du cœur et des divers organes, et sur laquelle je n'insisterai pas.

La veine cave fut incisée sur place. Elle était remplie de sang liquide ainsi que la veine rénale gauche. En face de la veine rénale gauche, au point où devait s'aboucher la veine rénale droite, on voyait nettement la cicatrice. Un léger rétrécissement à ce niveau. Les deux couches interne et externe étaient complètement et solidement adhérentes. Tout autour, la couche interne était intacte et rien ne permettait de supposer la formation d'une thrombose.

Obs. III (personnelle). — *Déchirure de la veine cave inférieure au cours d'une néphrectomie pour volumineuse et vieille pyonéphrose. Ligature. Guérison.*

Marie D..., matelotte, âgée de trente-six ans, vint me trouver à la fin de mai 1900 et me raconta ainsi son histoire.

Gagnant péniblement sa vie à crier du poisson dans les rues, malgré son dur métier, elle avait toujours été bien portante, jusqu'en décembre 1899. Elle commença alors à souffrir dans le ventre et à tousser. Le médecin qui la soignait guérit rapidement sa toux, mais ne trouva rien dans le ventre. Continuant à souffrir, ayant de la fièvre et ne pouvant plus uriner, elle appela un autre médecin qui lui donna du sel d'Epsom. A la suite de plusieurs prises de ce sel, elle urina, mais elle remarqua que ses urines contenaient des glaires et du pus. Ses douleurs augmentant ainsi que son ventre, elle vint me consulter le 27 mai 1900.

Je trouvai une petite femme brune, maigre, à la peau flétrie et terne. Son cœur et ses poumons étaient sains. En proie à la septicémie, elle avait une température de 40°, une inappétence absolue et une constipation opiniâtre.

Dans le flanc droit, on trouvait une tumeur grosse comme une tête d'adulte, manifestement fluctuante, proéminant du côté des lombes, et dépassant légèrement la ligne blanche en avant. Elle n'avait jamais remarqué de débâcle d'urine et, après les mictions, la tumeur ne changeait pas de volume. Une zone de sonorité la séparait du foie. En avant, la submatité indiquait la présence du côlon aplati entre la paroi abdominale et la tumeur qui était rétro-péritonéale, et ne pouvait provenir que du rein. Les urines, rendues en quantité normale, étaient pleines de pus. En les laissant déposer, le pus occupait la moitié de la hauteur du liquide. Chaque soir, la température oscillait entre 39°,5 et 40°,4. De toute sa personne s'exhalait une odeur fétide, on eût dit du poisson pourri, et malgré les bains nombreux que je lui fis prendre avant de l'opérer, cette odeur persista assez longtemps.

L'ayant fait entrer à ma clinique, je lui fis une néphrotomie le 30 mai. Après avoir traversé une notable épaisseur de la paroi corticale du rein, je tombai dans une poche qui donna issue à environ trois litres de pus fétide.

Un gros drain fut enfoncé dans la plaie, qui fut recouverte d'un pansement aseptique. Dès le lendemain, la température était tombée à 37°. Les urines ayant cessé de contenir du pus, la poche ayant été désodorisée et désinfectée par des injections d'eau oxygénée, la malade retourna chez elle au bout de 7 jours. Il lui avait été recommandé de prier son médecin de lui faire des injections d'eau oxygénée par le drain, et de le retirer dès que la cicatrisation de la poche le permettrait.

Je n'en avais plus entendu parler et je la croyais guérie, quand elle revint à mon cabinet à la fin d'avril 1901.

Elle était encore dans un plus triste état que lorsque je l'avais quittée un an auparavant. La peau plombée, l'aspect cachectique, elle avait encore maigri. Le drain que je lui avais mis n'avait pas été changé une seule fois et laissait écouler un pus abondant et fétide. Sa tumeur, augmentée, remplissait tout le flanc droit et descendait jusqu'à l'épine iliaque antérieure et supérieure.

Je la fis entrer de nouveau à la clinique, où je l'opérai le 3 mai 1901. Le chloroforme était donné par le Dr Lamiot et j'étais aidé par les Drs Bourgeois et Deseille.

Je me proposais d'enlever la tumeur d'un seul bloc, afin d'éviter que le pus ne souillât la plaie. A cet effet, l'orifice de la fistule fut solidement fermé par deux puissantes pinces à griffes qui furent recouvertes et enveloppées par des compresses stérilisées. L'incision partant de la dernière fausse côte passait en avant de l'ouverture obturée de la fistule et, s'incurvant en avant, allait jusqu'à l'épine iliaque antérieure et supérieure. En arrivant sur le péritoine, j'essayai de le séparer de la tumeur avec le doigt

garni d'une compresse stérilisée et de le récliner en dedans. Mais il adhérait si intimement à la tumeur, soudée à l'appendice et au péritoine du côlon ascendant, qu'il se rompit. Le paquet intestinal fut alors repoussé du côté du ventre et soigneusement isolé du champ opératoire par un lit de compresses stérilisées. Le haut de la plaie fut également garni de compresses stérilisées, afin d'isoler le foie qui apparaissait dans la plaie à chaque mouvement respiratoire. Pour me donner du jour, je prolongeai l'incision en arrière parallèlement à la crête iliaque, et avec le doigt toujours recouvert d'une compresse stérilisée, je continuai à isoler profondément la tumeur du côté du ventre.

La décortication était assez avancée, l'uretère reconnu était sectionné entre deux pinces, quand tout à coup, une traction sur la tumeur l'ayant fait presque entièrement basculer en dehors, le champ opératoire fut inondé d'un flot de sang veineux jaillissant de la profondeur. Le jet, de la grosseur du doigt, s'élançait avec tant d'impétuosité que, n'était la couleur du sang, on eût dit le jet d'une artère. Je saisis le vaisseau blessé entre le pouce et l'index gauche, dont les extrémités buttaient contre la colonne vertébrale, et je mis une pince au-dessus et au-dessous. Le champ opératoire ayant été nettoyé, je cherchai à me rendre compte du vaisseau qui avait été déchiré. C'était une veine grosse comme le pouce, couchée le long de la colonne vertébrale, à droite : *la veine cave inférieure*, déchirée latéralement sur une longueur d'un centimètre. La déchirure siégeait sur la partie externe du vaisseau, à deux travers de doigt en dessous des vaisseaux du hile du rein. Malgré les deux pinces, il s'écoulait encore du sang du vaisseau blessé; la prise en était malaisée à cause de la profondeur de la plaie et de la colonne vertébrale contre laquelle buttaient les extrémités des pinces. Puis, voulant tenter de réparer la brèche par une suture latérale au catgut n° 1, je n'osai serrer les pinces à fond de crainte de contusionner la veine cave. La suture fut pénible à cause de la profondeur de la plaie et du sang qui m'aveuglait; aussi, voyant qu'elle était insuffisante pour arrêter l'hémorragie, quoi qu'il en pût survenir, je soulevai la veine cave; deux catguts n° 3 furent passés en dessous d'elle et je la liai solidement en amont et en aval de mes deux pinces, au-dessus et en dessous de la déchirure; l'écoulement de sang cessa complètement.

Les vaisseaux du rein furent alors isolés et liés séparément, veine et artère, avec du catgut n° 3. Puis un coup de bistouri, circonscrivant, assez loin en arrière, l'ouverture de la fistule, permit d'enlever la pyonéphrose tout d'une pièce avec son abouchement à la peau, sans que le pus ait eu le moindre contact avec la plaie.

La pince étreignant l'uretère fut remplacée par une ligature au catgut et le petit orifice fut abandonné après avoir été touché au paquelin. Un drain fut placé dans l'angle inférieur de la plaie et le ventre fut refermé par quatre plans de suture au catgut et au fil : péritoine, muscles, aponévroses et peau. Le tout fut recouvert d'un épais pansement stérilisé.

La tumeur enlevée, grosse comme une tête de fœtus à terme, n'avait rien, comme aspect, qui rappelât le rein. Elle était formée d'une série de poches

séparées les unes des autres par des cloisons et, en la fendant, de toutes ces poches s'écoulait un pus épais et fétide.

A peine reportée dans son lit, la malade reçut un litre de sérum en injection sous-cutanée.

Dans la journée, les douleurs assez vives furent calmées par une petite injection de morphine. La sonde ramena 200 grammes d'urine trouble; la température fut de 36°,8 le soir.

Le 4. La nuit a été passable, elle a un peu reposé. La sonde a ramené 800 grammes d'urine.

Le pansement est levé. Le drain est retiré, n'ayant donné qu'un peu de sérosité rougeâtre. A la suite d'un lavement, il y a eu deux gaz et un peu de matières. Elle a vomi trois fois et ne se plaint guère que de la soif. La température du matin a été de 36°,8, celle du soir de 37°.

Le 5. Deux selles spontanées dans la nuit. Elle a uriné seule un litre d'urine trouble et rougeâtre. Température du matin, 36°,5, du soir, 37°. Le ventre est souple, la soif est calmée et elle n'accuse plus de douleurs. Il y a un œdème appréciable des deux jambes, un peu plus marqué à gauche qu'à droite.

Le 6. Pansement. Il y a un petit abcès cutané qui est évacué en enlevant trois points de suture. 1 500 grammes d'urines plus claires; l'état général est parfait; température normale.

Le 8. Il n'y a plus qu'un écoulement de pus insignifiant par le trajet du drain, mais ce pus est très odorant à cause du voisinage de l'intestin et de la saleté invétérée de la malade. 1 800 grammes d'urines très claires.

Le 11. Enlevé les sutures; tout est repris par première intention, sauf l'orifice du drain qui est notablement rétréci et qui était complètement fermé 5 jours après.

Le 20, elle quittait la clinique complètement guérie. Un peu d'œdème persistait encore dans les jambes, mais sa santé générale était parfaite.

Je l'ai revue le 25, la guérison s'est confirmée. Quand elle fatigue, ses jambes enflent encore, mais par le repos l'œdème disparaît complètement. Ses urines absolument claires ne contiennent ni sucre, ni albumine. On ne remarque pas de développement des veines tégumenteuses abdominales, la circulation collatérale suppléant la veine cave n'est pas apparente.

Elle a été revue le 15 juin. La guérison ne s'est pas démentie. La circulation veineuse est parfaite, les jambes n'enflent plus, même par suite de fatigue. Les veines de la paroi abdominale sont peu développées, le ventre est plat et indolore.

Je l'ai revue à la fin de juillet 1902; sa santé était excellente et j'ai su encore tout récemment qu'elle se portait à merveille.

Nous avons cru devoir donner tout entière la relation de l'opération du professeur Bottini telle que la rapportait la *Clinica chirurgica*. Cette observation est trop importante pour que nous nous soyons permis d'en rien retrancher. La convalescence a été laborieuse et traversée par des péripéties dangereuses, mais la faute

n'en est pas à l'opération elle-même, à la ligature avec résection de la veine cave inférieure. La plaie avait été infectée au cours de l'opération et l'abcès qui en est résulté a seul retardé la guérison. Comme complication due à la ligature de la veine cave inférieure, on ne note qu'un œdème passager dont la malade ne fut nullement incommodée. Dès que l'abcès, véritable cause du mal, eût été reconnu et bien drainé, la guérison est survenue rapidement.

Dans sa relation très détaillée de cette remarquable opération, le docteur Marconi insiste tout particulièrement sur la résection d'une partie de la veine cave, paraissant attacher moins d'importance à la ligature. Nous avons le regret de n'être pas de son avis. Pour nous, le fait le plus important est la ligature interrompant le cours du sang dans la veine cave. Du moment où la circulation est interrompue dans la veine cave, qu'on sectionne ou non le tronçon compris entre les deux ligatures, peu importe, puisque le danger provient de l'interruption de la circulation et que la résection d'une partie du vaisseau n'y ajoute rien.

Des trois observations que nous avons citées, deux sont identiques, comme technique, celle du professeur Bottini et la nôtre; la troisième, celle de Schede, en diffère un peu, puisque au lieu de la ligature totale, il a pratiqué la suture latérale. Nous disons que l'observation du professeur Bottini et la nôtre sont identiques, cependant le professeur Bottini y a ajouté la résection de la veine cave. En effet, nous pensons que, dans l'espèce, la résection ajoute bien peu aux dangers courus par l'opéré. Le fait principal est l'arrêt complet de la circulation dans la veine cave inférieure. Entre ces deux ligatures, que nous avons placées comme le professeur Bottini, qu'on résèque ou non le bout de vaisseau condamné à l'atrophie et à l'oblitération, peu importe, cela n'ajoute rien à la gravité de l'opération. D'une façon comme de l'autre, on arrête brusquement le retour du sang des parties inférieures du corps au cœur, et le point capital est de savoir si ce sang trouvera dans d'autres vaisseaux une voie de retour, assez large, assez rapide, pour ne pas amener un trop grand trouble dans la circulation et pour ne pas mettre l'opéré en péril de mort. Les faits sont assez probants pour répondre à cette question; il serait oiseux d'y insister.

L'observation de Schede est un peu différente : la veine cave ascendante a été suturée latéralement et non liée; la circulation n'a pas été interrompue, la lumière du vaisseau est restée perméable, ainsi que l'autopsie en fait foi. Théoriquement, cette manière de faire est supérieure à la ligature circulaire; pratiquement, elle paraît inférieure, puisque les deux premiers malades ont guéri et que celui-là

est mort. On ne peut tirer de conclusions rigoureuses d'un fait isolé; il faudrait un grand nombre d'observations pour permettre de se prononcer. Toutefois, la suture latérale expose à des thromboses, à des embolies que ne provoque pas la ligature circulaire. Dans la fin de son observation, après autopsie, Schede écarte la possibilité d'une thrombose. Il est cependant permis de conserver un certain doute qui ne pourra être levé, nous le répétons, que par un grand nombre d'observations probantes. Jusqu'ici, pour un vaisseau de l'importance de la veine cave ascendante, jusqu'à preuve du contraire, nous préférerions la ligature circulaire à la suture latérale.

On remarquera que ces trois observations sont le résultat de trois accidents opératoires. Jusqu'alors, nous ne sachons pas qu'un chirurgien ait fait la ligature ou la suture de la veine cave de propos délibéré. Les circonstances dans lesquelles elles se sont produites ont peut-être aidé au succès. En effet, nous avons relaté plus haut que les expériences sur les chiens avaient appris que la ligature brusque de la veine cave inférieure était suivie d'une mort rapide. Pour que les animaux en expérience survivent, le docteur Purpura a dû faire l'opération en deux temps : contrarier d'abord la circulation dans la veine cave en diminuant la lumière du vaisseau par une constriction modérée, afin d'amorcer la circulation collatérale, puis en faisant une suture circulaire hermétique, quand la circulation collatérale avait eu le temps de se préparer. Il ne serait pas déraisonnable de penser que dans les deux cas où la ligature circulaire a été suivie de succès, les faits se sont passés comme dans les expériences du docteur Purpura.

Ces deux opérations étaient faites pour de volumineuses tumeurs, l'une englobant la veine cave inférieure, l'autre lui adhérant intimement. Nous ne parlons pas de l'observation de Schede, puisque le sang n'a cessé de circuler dans le vaisseau dont la lumière était diminuée, mais non obstruée. Il est vraisemblable que les tumeurs entravaient plus ou moins la circulation dans la veine et avaient déjà dû amorcer la circulation collatérale. En tout cas, c'est là une hypothèse qui n'enlève rien à la valeur et à l'innocuité de la ligature de la veine cave inférieure dans les blessures de ce vaisseau, de quelque nature qu'elles soient. Aucun raisonnement ne prévaut contre les faits; aussi nous croyons-nous autorisé à conclure : la ligature de la veine cave ascendante est légitime, sans grand danger, et, en présence d'une plaie de ce vaisseau ou d'une tumeur qui en exigerait la résection pour être enlevée, le chirurgien est parfaitement en droit d'en entreprendre la ligature de propos délibéré.

FRACTURES

OU

ANOMALIES DE DÉVELOPPEMENT DE LA CLAVICULE

PAR MM.

Ch. FÉRÉ, Médecin de Bicêtre. et **Ed. PAPIN**, Interne des hôpitaux.

Le sujet d'une des observations (obs. V) de notre mémoire sur les *fractures symétriques et ignorées des clavicules*[1] est mort récemment, et les résultats de l'autopsie nécessitent des rectifications qui ne sont pas sans intérêt.

Nous avions été frappés d'une déviation anguleuse de l'extrémité externe des deux clavicules avec tuméfaction, paraissant indiquer une réunion de deux fragments, et la radiographie avait paru confirmer cette apparence, qui pourtant ne répondait pas à la réalité, comme on peut s'en rendre compte en jetant les yeux sur les dessins ci-joints. Ils ne concordent guère avec les résultats de la radiographie, qui ne constitue qu'un élément de diagnostic, insuffisant à lui seul[2].

Du côté droit (fig. 1), on voit que l'extrémité externe de la clavicule forme un crochet volumineux dirigé en bas. Mais la fracture est tout à fait à l'extrémité, où il existe un fragment limité par un trait vertical concave en dedans, et mobile. C'est une fracture mixte extra-articulaire en arrière, et intra-articulaire en avant, où elle pénètre dans l'articulation acromio-claviculaire.

Du côté gauche (fig. 2), il existe une déviation de l'extrémité externe de la clavicule, analogue à la précédente, moins marquée, mais il n'y a pas de fracture du tout. Il existe un ménisque interarticulaire complet qui occupe toute la hauteur de l'articulation : il a 4 millimètres d'épaisseur. La capsule articulaire adhère à son pourtour.

1. *Rev. de Chirurgie*, 1902, t. XXV, p. 294.
2. M. Heger, De l'interprétation des radiographies, *Journ. méd. de Bruxelles*, 1902, p. 693.

La présence d'un ménisque interarticulaire dans l'articulation acromio-claviculaire est un fait bien connu depuis Winslow et Weitbrech; mais en général il est incomplet. Quand il est complet — fait assez rare, puisque Gruber ne l'a vu que trois fois sur 400 cas; Poirier ne l'a rencontré que deux fois, dans les nombreux examens nécessités par son étude[1]; Testut, plus favorisé, l'a, il est vrai, trouvé deux fois sur 23[2], — il est constitué par

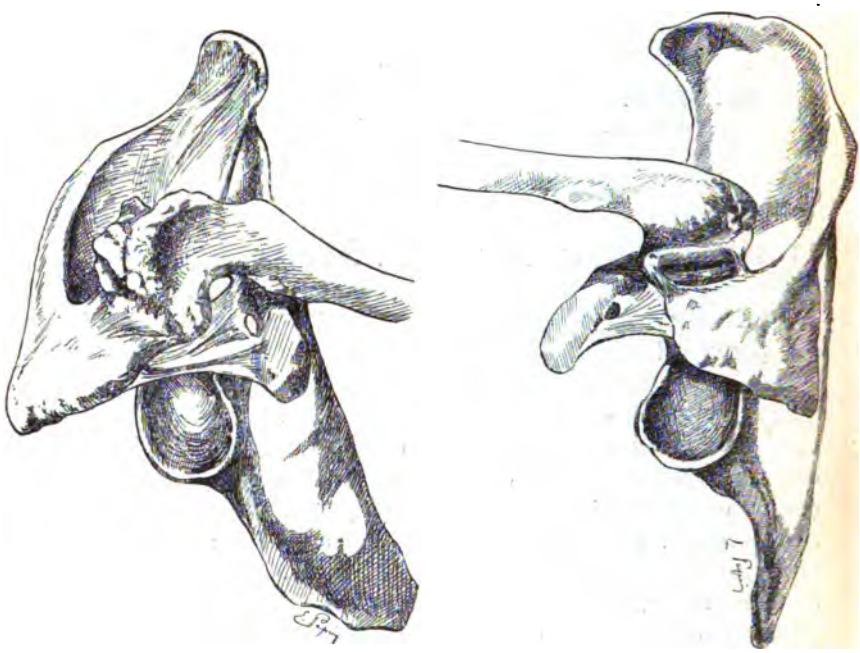

Fig. 1. — Extrémité externe de la clavicule droite.

Fig. 2. — Extrémité externe de la clavicule gauche.

une simple lamelle. L'importance de celui que nous rencontrons chez ce sujet nous autorise bien à le considérer comme une anomalie.

Nous ne chercherons pas plus à justifier l'erreur de diagnostic que nous n'avons cherché à la dissimuler; nous nous contenterons d'appeler l'attention sur l'intérêt que présente la coïncidence d'une anomalie de l'articulation acromio-claviculaire, d'un côté et d'une soi-disant fracture, vraisemblablement congénitale, du côté opposé.

1. P. Poirier, La clavicule et ses articulations, *Journ. de l'anat. et de la physiologie*, 1890, p. 96.
2. L. Testut, *Traité d'Anatomie humaine*, 4e éd., t. I, p. 470.

Cette coïncidence paraît bien faite pour éclairer l'interprétation des solutions de continuité symétriques d'origine inconnue des clavicules, que nous avons considérées, avec Velpeau, comme des fractures congénitales. Les soi-disant fractures, comme la disposition exceptionnelle de l'articulation, peuvent être considérées comme des anomalies de développement.

Carpenter[1] a observé une famille intéressante à cet égard. Une

Fig. 3. — Exostoses symétriques des extrémités des clavicules.

fille de huit ans fut amenée à l'hôpital pour une maladie de peau. En l'examinant, on découvrit l'absence des clavicules; elle avait en même temps une déformation des mains. Le père de cet enfant avait des déformations des clavicules qu'il ignorait; elles étaient divisées en deux segments; le segment acromial était sur un plan

1. G. Carpenter, A case of absence of the clavicles, with an account of various deformities of the clavicles in five of the members of the same family, *The Lancet*, 1899, t. I, p. 13.

inférieur. Un frère de la malade, âgé de quatorze ans, avait la clavicule gauche courbée en avant d'une façon exagérée; la clavicule droite était divisée en deux fragments unis par un ligament. Un autre frère de dix-neuf ans, dont les clavicules n'offraient pas de solutions de continuité, présentait une saillie très accusée au point précis où les clavicules étaient divisées dans les cas précédents. Une sœur, âgée de douze ans, avait la clavicule droite divisée : les extrémités des deux fragments étaient arrondies et le fragment sternal recouvrait le fragment acromial. Un frère de sept ans avait aussi la clavicule droite divisée en deux, mais les deux fragments, quoique mobiles, restaient en contact, et la division pouvait passer inaperçue.

Dans cette famille, la solution de continuité de la clavicule nous apparait nettement comme un arrêt de développement. Les soi-disant fractures symétriques que nous trouvons si fréquemment chez nos dégénérés, sont susceptibles de la même interprétation. On peut au moins l'opposer à celle que nous avons proposée, en admettant des fractures intra-utérines par action musculaire.

Si nous pouvons considérer le fragment mobile de la figure 1 comme le produit d'une anomalie de développement, nous pourrons encore nous rendre compte d'une anomalie de la clavicule fréquente aussi chez les dégénérés, et qui consiste en une sorte d'exostose située très près de l'extrémité externe où elle forme une saillie singulière, signalée déjà par l'un de nous [1], et dont nous pouvons donner une nouvelle représentation photographique bien caractéristique (fig. 3). On pourrait la considérer comme une soudure irrégulière d'une division anormale.

1. Ch. Féré, Note sur des difformités de développement du cubitus et de la clavicule, *Revue de Chirurgie*, 1896, p. 398. — *La Famille névropathique, théorie tératologique de l'hérédité et de la prédisposition morbides et de la dégénérescence*, 2e éd., p. 281. Paris, F. Alcan, 1898.

REMARQUES SUR CERTAINES VARIÉTÉS

DE

FRACTURES ISOLÉES DU ROCHER

(ÉTUDE EXPÉRIMENTALE)

Par M. Maurice PATEL,

Chef de clinique chirurgicale à l'Université de Lyon.

(Travail de la Clinique de M. le Prof. Jaboulay.)

On a beaucoup écrit, en ce qui concerne surtout leur mécanisme, sur les fractures du crâne en général, et en particulier, sur les fractures du rocher, un des segments de la base du crâne le plus fréquemment atteint. Dans une période très ancienne déjà, on admettait que la direction du trait de fracture était livrée au hasard du point d'application de la force, de la hauteur de la chute. En étudiant ces lésions, en analysant leurs caractères généraux, Aran, Trélat, et surtout Félizet virent que l'ordre existait et se trahissait par des manifestations presque immuables. On a peu changé à ces principes, tout à l'honneur des expérimentateurs et des chirurgiens français; l'histoire des fractures irradiées de la voûte à la base, leur déterminisme sont fixés dans leur forme définitive.

Cependant, à côté de cette catégorie de faits, qui, hâtons-nous de le dire, constituent la très grande majorité, il en est d'autres, infiniment moins nombreux, qui prêtent à discussion, et tout est loin d'être dit à leur sujet. Nous voulons parler de ces fractures isolées de la base, des fractures dites *médiates*, *par contre-coup*, qu'Aran nommait, à juste titre, *fractures indépendantes*.

Simplement mentionnées par les auteurs, qui s'attachaient surtout à faire justice des anciennes idées de Louis, Sabouraud, Saucerotte, parfois même niées par les promoteurs des lois de l'irradiation, elles ont été reconnues, non sans discussion, dans ces dernières années, comme ayant une existence indéniable. Ont-elles des caractères cliniques nets, bien tranchés? On ne peut le dire

jusqu'à présent; mais il ne semble pas irrationnel de les supposer dans quelques cas. Les plus fréquentes d'entre elles intéressent les voûtes orbitaires; peu ont été signalées au niveau des rochers.

C'est cette dernière catégorie de fractures que nous voulons surtout envisager. Dans une de ses leçons cliniques de 1902, notre maître, M. le Professeur Jaboulay, en présentant un malade, dont nous rapportons l'observation plus loin, concluait à une fracture isolée du rocher; rejetant la théorie du contre-coup, le plus souvent admise, il pensait que chez son malade, dont la région pariétale avait été soumise à un choc brusque et violent, le rocher s'était comporté comme une pièce indépendante de la base du crâne et s'était brisé, comme se brise un os long dont les deux extrémités sont soumises à une forte pression de sens contraire dans la direction de l'axe de son corps. C'est pour vérifier cette hypothèse que nous avons, sur les conseils de M. Jaboulay, entrepris une série d'expériences; les résultats que nous avons obtenus et qui figurent dans la thèse de Boissat (Lyon, 1902), nous semblent devoir modifier le nombre des variétés anatomiques, mais surtout le mécanisme de certaines fractures isolées du rocher.

Principaux faits de fracture isolée du rocher.

On trouve mentionnés, dans la littérature médicale, très peu de cas de fractures isolées du rocher.

Aran, dans son mémoire de 1884, dit textuellement dans une de ses conclusions, peut-être un peu oubliée, que les fractures irradiées coïncident quelquefois avec des fractures indépendantes de la base, mais seulement dans les cas où il y a eu un ébranlement considérable. Les chutes ou percussions sur la région temporale ont donné à cet auteur des fractures irradiées de la voûte à l'étage moyen, et quelquefois des *fractures indépendantes des apophyses clinoïdes postérieures*; aucune fracture isolée du rocher n'est mentionnée.

Félizet, dans son mémoire si important, admet les fractures indépendantes de la base, mais en reconnaît seulement quatre variétés : 1° les fractures indépendantes de l'occipital par enfoncement, appelées encore fractures contre-directes par Chauvel; 2° la fracture indépendante des apophyses clinoïdes postérieures; 3° la fracture isolée d'un condyle occipital; 4° la fracture transversale, avec écartement des fragments, sur le corps du sphénoïde, sans fracture de voûte, fracture observée par Nélaton et Sappey. En dehors des fractures de la pointe, dont l'étude est tracée de main de maître, aucun

cas de fracture mobile du rocher n'est mentionné; l'auteur ne s'occupe pas de leur mécanisme.

M. Perrin, en 1878, reprenant l'étude des fractures par contre-coup, démontre d'une façon indiscutable qu'il existe des fractures se produisant loin du point d'application de la force; l'auteur a expérimenté seulement en projetant des crânes sur la voûte; aucune des fractures qu'il a obtenues n'intéressait le rocher; elles siégeaient presque toutes au niveau des voûtes orbitaires.

De même, Otto Messerer, rassemblant 17 cas de fractures isolées de la base, résultant de coups de feu ayant intéressé la voûte en des points plus ou moins éloignés, montre que ce sont les voûtes orbitaires, et bien rarement la selle turcique et la grande aile du sphénoïde qui sont intéressées; le rocher n'est pas signalé.

Il en est de même pour le fait de Moty, pour les observations rapportées par Dziewonsky et Malafosse; dans tous les cas, ce sont les voûtes orbitaires qui sont intéressées; rarement, l'ethmoïde, l'occipital (obs. V de Malafosse).

Il faut arriver au mémoire publié en 1887 dans la *Revue de Chirurgie*, par M. Berger et Mlle Klumpke, pour trouver mentionnés, en y insistant, les premiers faits de fracture isolée du rocher. Ces auteurs rapportent l'observation remarquable d'un cas de fracture de la base, avec trait isolé du rocher, et donnent la description des deux pièces semblables, trouvées par eux au musée Dupuytren. En raison de leur importance, nous résumons ces faits.

Nous avons aussi rencontré, dans la littérature médicale, d'autres cas que nous rapportons, tenant compte des observations anatomiques, dont l'existence ne peut être contestée.

A. — *Observations anatomiques.*

Observation I. — Berger et Klumpke, *Revue Chir.*, 1887, p. 85.

Il s'agit d'un malade qui avait fait une chute sur la tête; à l'autopsie, on trouva quatre traits de fractures distincts : fracture transversale de l'étage moyen droit; fractures transversales de l'étage antérieur droit et gauche; fracture perpendiculaire du rocher droit.

Le trait part de l'extrémité externe et postérieure du trou déchiré postérieur au niveau de la terminaison du sinus latéral droit, se porte en avant, coupe l'axe du rocher à 1 centimètre en dehors du conduit auditif interne, atteint le bord supérieur du rocher, la face antérieure, en dehors de l'hiatus de Fallope, et l'extrémité postérieure du trou ovale en décrivant une courbe à concavité postérieure et interne, qui passe entre le canal carotidien et le trou sphéno-épineux. De la partie moyenne du bord antéro-externe du trou ovale part un petit trait de fracture, qui décrit un crochet et se

rend au trou innominé, situé en avant et en dedans du trou ovale et qui livre passage au petit pétreux profond externe et au petit pétreux superficiel). Ce trait de fracture du rocher est absolument isolé.

Obs. II. — *Pièce n° 40 du musée Dupuytren.* (Cité par Berger, *Revue de Chir.*, 1887, p. 107.)

Sur cette pièce, on a une fracture linéaire paraissant diviser la base du crâne en deux moitiés. Fissure du temporal gauche, séparant la portion écailleuse d'avec la portion mastoïdienne de cet os; elle se continue avec une fracture parallèle à l'axe du rocher, siégeant sur son bord antérieur. Sur le bord antérieur du rocher droit, *fracture parallèle à l'axe du rocher*, symétrique à la précédente et se terminant par une fente à peine visible, sortant du conduit auditif externe et s'élevant sur la partie écailleuse du temporal droit. Enfin, fracture isolée au niveau des fentes sphénoïdales.

Obs III. — *Pièce n° 41.* (Cité par Berger, *Revue de Chir.*, 1887, p. 168.)

Il s'agit de fractures multiples du crâne, que les auteurs rangent peut-être à tort dans les fractures indirectes.

On voit une longue fente, portant sur la partie postérieure du pariétal gauche et se continuant sur la moitié correspondante de l'occipital, gagnant le côté gauche du trou occipital en arrière, pour reparaître à droite et en avant sur la circonférence de ce trou; la fissure qui naît de ce point intéressant la moitié droite du pourtour du trou occipital et le condyle correspondant, gagne le golfe de la veine jugulaire à droite et elle se continue par une fracture transversale à droite à la partie moyenne du rocher. *La pointe du rocher est détachée.*

Cette fracture paraît être simplement une fracture de l'étage postérieur irradiée à l'étage opposé.

Il en est de même pour la pièce n° 41, B., reproduite par Félizet, p. 41, Obs. XXI; il ne s'agit pas d'une fracture isolée du rocher, mais d'une fracture de l'étage postérieur, irradiée au rocher.

Voici les autres cas de fracture isolée du rocher que nous avons trouvés.

Obs. IV. — Vincent, *Fracture indirecte de la base du crâne*, Alger, 1887; obs. II.

A la suite d'une chute sur la voûte, l'auteur constate des fractures isolées de la base, sans que la voûte soit intéressée. Le trait principal siégeait sur les voûtes orbitaires. *Sur le rocher droit, il existe une fissure* à peine marquée, à direction longitudinale et qui se termine sur la face externe de l'apophyse mastoïde par un trait très fin.

Obs. V. — Voltolini, *Monatschrift für Ohrenheilkunde*, 1869.

Un soldat frappé par un morceau de bois sur la région temporale gauche tombe sans connaissance. Quand il revient à lui, il vomit. Céphalalgie : vertiges, surdité. Mort au bout de quatre jours.

Autopsie. — Fissure du rocher passant entre la fenêtre ronde et le limaçon; pas d'autre fracture. A gauche, épanchement sanguin dans les canaux semi-circulaires. A droite, pas de lésion de l'oreille interne.

Obs. VI. — Burland, *Société anatomique*, 1866.

Un homme, âgé de trente ans, fumiste, fait une chute d'une hauteur de cinq étages sur le pavé. Immédiatement, il perdit connaissance et fut transporté à l'hôpital. Au bout de quelque temps, il reprit complètement ses sens. En l'examinant avec soin, on trouve à la tête une plaie, peu étendue, au niveau du pariétal droit.

Les mouvements et la sensibilité sont parfaitement conservés; il n'y a ni paralysie, ni affaiblissement; à la face, au contraire, on observe une hémiplégie droite complète; il y a en même temps un écoulement abondant de liquide sanguin par l'oreille droite. La mort survint deux jours après; l'écoulement de sang avait été remplacé par un écoulement de liquide céphalo-rachidien.

Autopsie. — Faite trente-six heures après la mort; on voit une *fracture perpendiculaire* du rocher. La solution de continuité est perpendiculaire au grand axe; elle est située à un demi-centimètre environ en dedans du trou occipital. La fracture divise l'oreille moyenne en laissant à nu les osselets de l'ouïe; la membrane tympanique est détruite. Au milieu de la solution de continuité, la dure-mère est divisée; le nerf facial est complèment déchiré.

Le cerveau ne présente pas de lésions profondes; il y a une injection générale de toute la masse, une congestion et une apoplexie capillaire.

Obs. VII. — Affre, *Soc. anatomique*, 1875, p. 273.

Il s'agit d'un épileptique tombé du troisième étage. Pendant la vie, on avait reconnu l'existence d'une bosse sanguine temporo-pariétale, à droite, avec enfoncement de la paroi annexe et crépitation très nette à ce niveau. Otorragie, épistaxis et ecchymose sous-conjonctivale du côté correspondant.

Autopsie. — On trouve : 1° Une fracture de l'os malaire avec enfoncement et rupture consécutive de l'arcade zygomatique.

2° Une fracture de la portion écailleuse du temporal droit, parallèle au rocher et à un centimètre en arrière de la suture temporo-sphénoïdale. Le rocher était intact;

3° Une *fissure longitudinale du rocher à gauche* (côté opposé au traumatisme), allant aboutir jusqu'au trou déchiré antérieur.

Obs. VII. — Durrieux, *Soc. anatomique*, 1897, p. 197.

C... Ernest, âgé de trente-deux ans, fait une chute d'une hauteur de trois étages, la tête en bas; il voulut parer le choc avec la main, si bien qu'au lieu de tomber sur le sommet du crâne, c'est le côté droit de la tête qui a porté sur un tas de pierres qui se trouvait là. Le malade est amené dans le coma, avec une épistaxis et une otorragie abondantes; au palper, on sent une résistance moindre au niveau du côté droit du crâne, mais sans obtenir de crépitation; il n'y a aucune plaie sur la tête.

Autopsie. — On constate des fractures multiples du temporal droit, qui est brisé à des degrés divers. Le maximum des lésions est sur le rocher, dont la paroi supérieure est brisée en plusieurs fragments; l'oreille interne est ouverte et violemment traumatisée; la pointe, le bord supérieur sont le siège de fractures multiples. De plus, l'écaille du temporal est séparée des os voisins, au niveau des sutures.

En somme, dit l'auteur, la pièce est intéressante par la forme du traumatisme, qui respecte l'écaille et l'enfonce en totalité, en la séparant des os voisins au niveau des sutures, et brise le rocher en multiples fragments.

En résumé, nous avons différents types anatomiques de fractures isolées du rocher :

2 fois, la fracture était perpendiculaire (Obs. I et VI);

1 fois, fracture parallèle (Obs. II).

3 fois, il s'agissait d'une fissure isolée (Obs. IV, V, VII);

1 fois, le rocher était brisé en des points multiples (Obs. VIII).

A côté de ces différents types de fractures, il en existe un autre, d'observation plus courante, et reconnue depuis longtemps, c'est la *fracture isolée de la pointe du rocher.*

Félizet avait bien vu cet écornement du rocher; pour lui, cette fracture minuscule, indépendante, est due à l'arrachement du ligament pétro-basilaire, appartenant à la dure-mère, et elle se lie toujours à la fracture parallèle du rocher, dans laquelle le trait de fracture s'arrête au niveau du trou déchiré antérieur.

L'étude des caractères des traits de fracture ne présente rien de bien spécial; on retrouve là, avec quelques variantes peu importantes la même direction que dans les fractures irradiées de la voûte à la base, commandée par la structure même du rocher; seule, la fracture oblique du rocher, observée après les violents traumatismes de l'étage postérieur, paraît manquer.

Le *trait parallèle* se prolonge sur une moins grande étendue du côté externe; mais il a toujours pour résultat de diviser le rocher en deux parties inégales : l'une, antérieure, petite, sans organe important à son intérieur; l'autre, postérieure, renfermant tous les organes intrapétreux sensoriels, vasculaires ou nerveux; aucun d'eux n'est très atteint.

Le *trait perpendiculaire* est le même que dans les fractures irradiées; il ouvre toujours les cavités de l'oreille moyenne ou de l'oreille interne.

Les *fissures* sont le plus souvent des fractures perpendiculaires incomplètes; elles siègent presque toujours au niveau de l'oreille interne ou du toit de l'oreille moyenne.

B. — *Observations cliniques.*

Beaucoup d'observations cliniques pourraient être citées en faveur de l'hypothèse de fracture indépendante du rocher; mais l'analyse des symptômes, des conditions étiologiques, n'ayant pas été suffisamment précisée, leur rapport ne présenterait guère d'intérêt.

Les fractures isolées de la pointe du rocher, seules, donnent lieu à un syndrome clinique assez spécial pour que le diagnostic anatomique puisse être, sauf exception signalée plus loin, aisément porté. Les observations cliniques de Panas, Genouville, Lagrange, Gangolphe, etc., sont des plus significatives.

Nous signalerons seulement deux observations, dans lesquelles le diagnostic de fracture isolée perpendiculaire du rocher a été porté sans vérification anatomique, mais en s'appuyant sur des données étiologiques et cliniques : la première a été publiée par MM. Lannois et Vacher (*Ann. Laryng. et Otologie*, mai 1902); la seconde est l'observation que nous devons à M. Jaboulay.

Obs. IX. — *Paralysie faciale double, surdité complète consécutives à un traumatisme. Fractures perpendiculaires isolées des deux rochers.*

J. B..., cinquante et un ans, ne présentant rien de particulier dans ses antécédents, vient nous consulter le 27 décembre 1901.

Le 19 octobre dernier, il conduisait un attelage lourdement chargé, lorsque à une descente, la voiture étant un peu sortie du chemin, il voulut la remettre dans la bonne direction. Tout à coup, le véhicule ayant été entraîné par son propre poids, il tomba entre les roues et *eut la tête comprimée entre le sol et une barre de bois transversale.* Lorsqu'on le releva, il avait toute sa connaissance; il avait même fait des efforts pour se relever. On constata qu'il présentait une large plaie allant de la région temporale à l'occiput à gauche, et une autre à la face, au niveau de la région du maxillaire supérieur droit. Pendant les dix jours qu'il passa au lit, il présenta des hémorragies assez abondantes, par la bouche, le nez et les oreilles. Mais, fait essentiel sur lequel nous reviendrons, vingt-quatre heures après l'accident, on s'aperçut que le malade était devenu complètement sourd.

En outre, le fils du malade aurait remarqué que deux jours après le traumatisme, son père, en mangeant, était obligé de refouler avec les doigts les aliments qui s'accumulaient entre les gencives et les joues. En même temps, et à partir de cette époque, il remarqua que la face restait toujours fixe, immobile et sans expression.

Au bout de dix jours, le malade put se lever; il se plaignait surtout de sa surdité pour laquelle il vient consulter. Actuellement, à l'examen du crâne, on constate, à gauche, deux cicatrices : l'une répond à la suture lambdoïde

dans sa partie supérieure, et est entièrement fermée, l'autre à la suture temporo-occipitale qu'elle coupe en son milieu.

En examinant le malade, on est à première vue frappé de l'aspect absolument immobile de tout le masque facial. Jamais un mouvement, jamais une secousse, et le visage semble rester insensible à tout ce qui se passe autour de lui comme aux paroles articulées par le malade lui-même, dont les lèvres restent figées, abandonnées à leur propre poids. La prononciation des labiales est très nettement entravée.

Si nous passons au détail, nous voyons que les sourcils sont tombants, comme tirés en avant et en bas, et surplombent fortement la paupière supérieure; toute tentative du malade pour les relever est inutile. La région frontale a ses rides effacées, et le muscle sous-jacent ne peut donner aucune contraction. Les yeux restent perpétuellement ouverts, et si l'on fait signe de les fermer, on voit simplement les globes oculaires se dévier, le gauche en haut et en dehors, le droit en haut et en dedans, et venir abriter la cornée derrière la paupière supérieure. La chute de la région sourcilière les fait paraître fortement enfoncés dans l'orbite.

Le bord palpébral inférieur est nettement éversé en bas et en avant; les larmes, sans couler sur les joues, s'accumulent simplement dans le cul-de-sac conjonctival inférieur. Les conjonctives palpébrales sont fortement injectées.

Aucun trouble de la motilité des globes oculaires. L'acuité visuelle n'a pas changé, les pupilles sont égales et réagissent normalement.

On remarque un effacement complet, égal et symétrique, des deux côtés des deux joues, qui sont lisses et flasques; on ne peut obtenir aucune contraction dans le territoire des zygomatiques ou des élévateurs de la lèvre supérieure.

La commissure labiale reste immobile, un peu déviée à droite, attirée qu'elle est par la cicatrice de ce côté; l'acte de siffler est impossible et l'air s'échappe sans force.

La motilité linguale persiste, intacte, comme celle du voile et du pharynx, mais on constate que *le goût est aboli dans toute la moitié antérieure de la langue.*

Du côté des oreilles, le malade a présenté un écoulement de sang immédiat, qui persistait encore vingt-quatre heures après l'accident. En même temps s'est établie la surdité dont on ne s'est aperçu qu'après le même délai et qui était complète à ce moment.

Actuellement, on est forcé de correspondre avec le malade par l'écriture. Toutefois, la perception des vibrations sonores n'est pas totalement abolie à droite. C'est ainsi que le Dr Joannin, de Genève, que le malade a consulté d'abord, a réussi, après cathétérisme, à faire percevoir du côté droit le diapason *do* (257 vibrations). Actuellement, si on lui parle avec le grand cornet acoustique, il entend un peu de l'oreille droite, mais sans comprendre. De cette même oreille droite, il entend le sifflet.

Enfin, il faut ajouter que le malade a des *vertiges*. Il a la démarche un peu titubante, caractéristique, et avance les jambes écartées.

Le 25 janvier 1902, le malade revient se présenter à nouveau. Son état s'est peu modifié : la surdité persiste la même.

Au point de vue de la motilité faciale, il semble cependant y avoir un peu d'amélioration. Il y a une esquisse de fermeture volontaire de l'œil gauche et le malade produit quelques secousses dans les muscles élévateurs de la lèvre du même côté. Il prononce actuellement toutes les voyelles et consonnes séparément, notamment les labiales.

Les auteurs concluent à une double fracture isolée du rocher; deux traits perpendiculaires seuls peuvent expliquer les phénomènes observés.

Obs. X. — *Traumatisme violent portant au niveau de la région temporale droite. Paralysie faciale. Strabisme interne. Surdité. Fracture perpendiculaire isolée du rocher, avec broiement de la pointe.*

P. J., âgé de quarante-deux ans, entre au mois d'avril 1902, salle Saint-Sacerdos, service de M. le Professeur Jaboulay, huit jours après avoir été victime de l'accident suivant.

En conduisant un char pesamment chargé, il fut renversé, et la roue lui passa sur la région temporale droite; ses camarades le relevèrent et le ramenèrent chez lui. Il fut examiné par le Dr Marion, qui constata, outre une fracture de la clavicule droite, un écoulement sanguin par l'oreille droite et par le nez, une ecchymose sous-conjonctivale à gauche. Il n'y avait pas de déviation de la face ou des yeux, pas de paralysie des membres. Le malade parle aisément, se souvient des détails de sa chute et se plaint beaucoup de son épaule. Le pouls est lent.

Le lendemain de l'accident (9 avril), l'ecchymose sous-conjonctivale a augmenté; la pupille est dilatée; il y a une légère déviation de la face à gauche; le malade ne peut siffler; le pouls est régulier; la température est normale.

Le 11 avril, la *paralysie faciale* droite est complète; déviation du nez, de la commissure labiale, de la pointe de la langue. Il y a aussi de la *diplopie*: les deux images s'écartent quand on déplace l'objet en dehors du côté droit. Il n'y a pas de température; le pouls est à 72.

A son entrée à la clinique du professeur Jaboulay, on note ce qui suit :

a) Une *ecchymose palpébrale* et *sous-conjonctivale* de l'œil gauche; le malade ne peut préciser la date de son apparition;

b) Une *paralysie faciale droite*; les traits sont tirés à gauche; le malade ne peut siffler; il ne peut ni fermer, ni ouvrir complètement l'œil droit;

c) Du côté de l'œil droit, *strabisme interne*; diplopie; aucun trouble oculo-pupillaire;

d) Du côté de l'appareil auditif, le tympan est recouvert de croûtes sanguines; le malade n'entend pas une montre du côté droit; il ne l'entend pas non plus si elle est placée contre la voûte cranienne, à la région frontale. Du côté gauche, il y a de l'hypoacousie.

Le malade a toujours la bouche sèche; la salivation est considérablement

diminuée, ce qui contribue à augmenter les troubles de la mastication, produits déjà par la paralysie des muscles de la face; il n'y a aucun trouble de la déglutition; le voile du palais fonctionne très bien. Du côté du crâne, on ne relève aucune saillie, aucune dépression, aucun point particulièrement douloureux.

La sensibilité est normale partout, sauf au niveau du territoire du sous-orbitaire droit (ce qui se voit dans la paralysie faciale périphérique complète).

Aucun trouble de la motilité.

Les urines n'ont ni sucre, ni albumine; la température est normale.

Le 10 juillet (trois mois après l'accident), les paralysies semblent définitives.

A la seule lecture de cette observation, le diagnostic qui a été admis peut paraître sinon inexact, du moins des plus hypothétiques (seul, un examen nécroscopique pourrait le confirmer entièrement); mais en discutant les différents symptômes, les conditions étiologiques bien spéciales, on voit que cette hypothèse est sinon la seule possible, tout au moins la plus vraisemblable. On peut se poser deux questions : 1° Y-a-t-il un trait perpendiculaire au rocher? 2° Est-il isolé?

1° L'*existence d'un trait perpendiculaire* ne peut être mise en doute.

La *paralysie faciale* ne peut être due à une contusion directe du nerf au niveau de la région parotidienne; on ne trouve ni hématome, ni gonflement. La cause siège dans le rocher; il ne s'agit pas d'une paralysie otitique, car le malade n'a jamais eu d'otite antérieure, et une inflammation de l'oreille moyenne n'aurait pas eu le temps de se déclarer. Le début rapide de la paralysie fait éliminer de même la paralysie due à une périostite secondaire, accompagnant le travail de réparation osseuse. Il ne s'agit pas non plus d'un hématome, comprimant le nerf dans son canal osseux, car la paralysie persistait plusieurs mois après.

Il faut admettre une *section* du nerf par le trait de fracture. La paralysie, cependant, n'a pas été immédiate; il a dû se passer ici ce que l'on voit après extirpation de la parotide, nécessitant la section de filets du facial; la paralysie, dans ces cas, n'est pas immédiate, fait sur lequel insiste M. Jaboulay; l'excitation périphérique, due à la section, persiste encore quelque temps, et ce n'est que lorsqu'elle est épuisée que les phénomènes paralytiques se manifestent.

Ainsi donc, le fait que la paralysie faciale est survenue quelque temps après l'accident ne saurait suffire à faire rejeter l'hypothèse d'une section par un trait perpendiculaire.

L'existence d'une diminution du goût sur la moitié droite de la langue et d'une sécheresse de la bouche fait admettre qu'il s'agit d'une section partant au-dessus du point d'émergence de la corde du tympan.

De même la *surdité* est en faveur d'une désintégration considérable du rocher; les vibrations n'étant plus perçues lorsqu'on appuie une montre sur la voûte cranienne, on peut admettre une lésion du nerf auditif. On ne saurait dire s'il est simplement comprimé par un hématome. La compression par un hématome amène des désordres irréparables dans le nerf auditif; c'est le même phénomène que l'on observe après certaines méningites de la base, dans lesquelles l'exsudat séreux ou séro-purulent a amené une dissociation des filets grêles et lâchement unis, constituant l'auditif; cependant, le facial ayant été sectionné, il est rationnel de songer à la même lésion pour l'auditif.

De même pour le *moteur oculaire externe*; on pourrait admettre une compression du nerf par un hématome ou une aiguille osseuse; il est rationnel de penser que le nerf a été broyé dans les débris de fracture de la pointe.

2° *Cette fracture perpendiculaire du rocher est-elle isolée?*

En dehors de cette hypothèse, on peut admettre qu'il s'agit ou d'une fracture irradiée de la voûte à l'étage moyen, ou mieux, d'une fracture irradiée de la voûte à l'étage postérieur.

L'*existence d'un trait perpendiculaire avec fracture de l'étage moyen* est rare; Félizet en signale quelques cas, mais le plus souvent, dans la fracture type, on a la fracture parallèle. L'existence d'un trait perpendiculaire se trouve dans les cas de grand traumatisme portant sur la région temporo-pariétale. Nous reviendrons sur ce point de détail, mais disons de suite que, dans ces cas, en plus de la fracture irradiée de la voûte à l'étage moyen, avec trait parallèle dans le rocher, la fracture perpendiculaire peut être considérée comme une fracture isolée du rocher, et ne relève pas du trait d'irradiation venu de la voûte. Quoi qu'il en soit, il s'agit là de traumatismes des plus violents; la déchirure de la méningée moyenne est la règle, avec toutes les conséquences d'un épanchement sanguin intracranien; rien de semblable chez notre malade, auquel l'accident a procuré seulement un peu de vertige; aucun enfoncement du crâne, aucun point douloureux faisant soupçonner la plus petite fissure.

C'est dans les cas de *fracture de l'étage postérieur* que le trait perpendiculaire du rocher est la règle; il est la conséquence naturelle de ces lois de l'irradiation, et son mécanisme, auquel on n'a adressé que des critiques sans importance, reste bien tel qu'Aran et Félizet l'avaient décrit.

S'agit-il de cette fracture dans notre cas? On aurait eu, il semble, les signes d'un grave traumatisme cranien, car ces fractures sont toujours la conséquence de chocs violents; on aurait eu peut-être des déchirures du sinus latéral, très certainement des phénomènes de commotion ou de contusion cérébrale. Rien de semblable; l'exploration ne fait reconnaître aucun point douloureux à la partie postérieure de la voûte cranienne.

Les conditions étiologiques qui concorderaient à faire accepter la première des hypothèses suffiraient à faire écarter la seconde, celle d'une fracture par tassement au niveau des condyles de l'occipital.

Reste la troisième hypothèse qui, seule, peut expliquer le peu de phénomènes cérébraux constatés, celle d'une fracture isolée du rocher. Les théories admises jusqu'ici peuvent-elles lui convenir? Quel peut être son mécanisme?

MÉCANISME DES FRACTURES ISOLÉES DU ROCHER.

Aussitôt l'existence de fractures isolées du crâne reconnue d'une façon indubitable, on s'est empressé de leur trouver une explication, différente de la théorie de l'irradiation d'Aran et de Félizet.

Successivement apparurent les théories bien connues de la *pression hydrostatique* (Vacher, Reverdin, Bergmann); de l'*augmentation du diamètre* (Otto Messerer); du *cône du soulèvement* (Vincent, d'Alger); du *contre-coup* (Perrin, Berger, etc.).

La première est incapable d'expliquer des fractures indirectes, même au niveau des voûtes orbitaires.

La seconde, fortement discutée, pour savoir si l'on peut, par ce mécanisme, obtenir des fractures isolées, ne peut pas du tout s'appliquer au rocher; elle ne conviendrait que dans des cas très rares de fracture isolée des voûtes orbitaires.

La théorie du cône de soulèvement, produit au point directement opposé de l'endroit où le choc a porté, a permis à Vincent, d'Alger, d'expliquer des fractures isolées des voûtes orbitaires, ainsi que la fissure isolée, constatée sur la face supérieure du rocher.

Cependant, c'est la *théorie du contre-coup* qui est admise par la plupart des auteurs pour expliquer les fractures isolées du crâne et les fractures isolées du rocher quelles qu'elles soient. Perrin, le premier, en 1878, l'a avancée à la Société de Chirurgie, en présentant des pièces de fracture indirecte de la base du crâne; il reprit la vieille expression de *fracture par contre-coup*, en en modifiant toutefois un peu le sens. Pour lui, le crâne doit être considéré non comme

une sphère ou un ellipsoïde à parois régulières, mais comme une vaste paroi irrégulière, de densité et de résistance variables; ce sont les sutures, dit-il, les fentes, les échancrures, les points faibles, qui jalonnent le chemin de la fracture. Cette masse vibre en entier à la suite d'un coup; si les vibrations sont trop fortes pour les *parties faibles* du crâne, on aura une solution de continuité à ce niveau; et il expliquait ainsi les fractures des voûtes orbitaires. M. Berger et Mlle Klumpke ont appliqué cette théorie à leur observation de fracture isolée perpendiculaire du rocher; MM. Lannois et Vacher l'invoquent aussi pour expliquer la double fracture perpendiculaire isolée qu'ils signalent.

Cette théorie peut-elle convenir à toutes les variétés de fractures isolées du rocher?

Tous les auteurs insistent sur la structure du rocher et sa disposition par rapport à la base du crâne. Cet os, dit Tillaux, qui paraît présenter une extrême solidité, vu le tissu compact qui entre uniquement dans sa composition, est cependant l'un des plus fragiles de la base du crâne; la cause en est dans la quantité considérable de trous, de canaux, de cavités, qu'on y trouve pour loger les différentes parties constituantes de l'oreille. Si l'on fait une coupe du rocher, passant par les cavités de l'oreille, on voit que, dans ce point, la substance osseuse est réduite à bien peu de chose, puisque ces trois cavités sont retirées sur le prolongement du même axe, et que les parois supérieure et inférieure de la caisse sont réduites à une lamelle osseuse, souvent très mince. De plus, comme l'ont fait remarquer M. Berger et Mlle Klumpke, le rocher offre, comme les bosses orbitaires, un toit plus fort, il est vrai, mais surélevé et saillant dans le crâne; il semble comme menacé à l'intérieur de la boîte cranienne, et sa partie faible se trouve comprise entre les deux segments, externe et interne, plus forts et solidement fixés.

Supposons une force traumatique, concentrant son action sur un point distant de son lieu d'application : ce sont évidemment les parties faibles qui vont céder; tels seront les effets du contre-coup.

Cette théorie, comme on le voit, rend compte du siège, de la direction des fractures; mais la cause même reste inconnue; le mot est quelque peu énigmatique et, peut-être, pour produire un effet semblable, plusieurs causes différentes agissent-elles séparément ou simultanément.

Peut-être, pour les fractures isolées des voûtes orbitaires, la pression hydrostatique, le cône de soulèvement, l'augmentation des diamètres, les vibrations osseuses interviennent-elles tour à tour ou ensemble. C'est avec ces réserves que nous comprenons la théorie du contre-

coup. Comme le dit Chipault, les fractures indirectes dépendent de la structure architecturale du crâne; leur mécanisme diffère beaucoup moins qu'on ne le croyait jusqu'à présent de celui des fractures ordinaires. Si nous transportons cette théorie du contre-coup au rocher, nous ne l'admettons guère que pour expliquer ces fissures isolées de la voûte de la caisse ou de l'oreille interne, dont la minceur égale celle des voûtes orbitaires; mais nous faisons toujours les mêmes restrictions sur le mécanisme intime.

Déjà difficile à admettre pour les fractures parallèles du rocher, et celles de la pointe, elle devient impossible, nous semble-t-il, à expliquer les fractures perpendiculaires du rocher. On voit des traumatismes violents de l'étage postérieur venir épuiser leurs efforts au pied du rocher; on voit des fractures du condyle occipital exister seules, à la suite d'un traumatisme intense, tendant à faire pénétrer la colonne vertébrale dans le crâne, et ce sont cependant ces cas qui sembleraient les plus favorables à la production de semblables fractures.

C'est devant l'insuffisance de cette explication que M. Jaboulay, tenant compte des conditions dans lesquelles est survenu l'accident du malade de l'observation X, s'est demandé si le rocher ne se comportait pas comme une pièce osseuse isolée, si un traumatisme, appliqué au niveau de sa base, n'avait pas pour effet de le refouler contre l'apophyse basilaire, de broyer sa pointe jusqu'à ce qu'un point résistant se présente, et si l'os étant ainsi fixé, une fracture isolée ne se produisait pas au niveau de cette partie faible, signalée par tous les auteurs; hypothèse déjà émise par Tillaux et qui n'a jamais été vérifiée. N'aurait-on pas ainsi une explication plus scientifique, plus précise? Guidé par cette idée, nous avons alors cherché une confirmation expérimentale.

Expérimentation.

Il s'agissait de limiter exactement le point d'application au niveau de la base du rocher et de chercher à immobiliser cet arc-boutant du crâne, pour en obtenir une rupture isolée.

Nous avons fait deux séries d'expériences : dans la première, nous avons utilisé la pression par les mors d'un étau; devant les résultats que nous avons obtenus, nous avons promptement abandonné cette méthode; dans la seconde, nous nous sommes adressé au choc direct, sur la base du rocher, et nous sommes arrivé à quelques résultats intéressants que nous exposerons.

Toutes ces expériences ont été faites sur des têtes pleines; comme

l'a bien montré Félizet, quand on étudie les conditions de résistance d'une pièce aussi complexe que le crâne, aucun élément n'est à dédaigner. L'influence de la dure-mère paraît être considérable, et elle le doit, semble-t-il, aux adhérences intimes de la face externe aux os du crâne, adhérences dues aux prolongements fibreux et aussi vasculaires, toujours très visibles sur sa surface extérieure; par ses expériences toujours si bien conduites, Félizet a vu que la dure-mère ajoutait à l'élasticité du crâne, éloignait le moment de la fracture en opposant, selon toute vraisemblance, aux efforts de redressement une résistance uniformément répartie dans ses mille tractus fibreux et vasculaires.

I. — *Essais de fractures du rocher par pression du rocher, au milieu de la base, au moyen des mors d'un étau.*

Nous avons expérimenté sur un grand nombre de sujets; les résultats ont été immuables; voici quelques exemples des plus typiques.

Sujet n° 1. — Femme de trente-cinq ans; tête entière. Le crâne est serré dans les mors d'un étau dans le sens transversal, *suivant la ligne bimastoïdienne*; le point d'application de la force est limité exactement au niveau de la base du rocher, contre la mastoïde et l'orifice d'entrée du conduit auditif externe, au moyen de pièces de bois et de pièces métalliques, préalablement taillées.

Il faut une pression relativement considérable pour amener un craquement; la pression est graduellement augmentée; on s'arrête au premier craquement.

La calotte cranienne est enlevée; on constate une fracture de la *partie moyenne de la voûte* (région pariéto-temporale) *irradiée* à l'étage moyen, décollant une partie de la face antérieure du rocher, suivant une ligne parallèle à l'axe de cet os (*fracture parallèle du rocher*) et s'arrêtant au trou déchiré antérieur. La *pointe du rocher*, du côté du point d'application de la force, est broyée. Rien du côté opposé.

Sujet n° 2. — Homme, quarante ans. Même dispositif; la pression s'exerce suivant la ligne bimastoïdienne. On emploie une pression plus brusque et plus forte.

La calotte cranienne est enlevée. On trouve une fracture de la région pariéto-temporale, irradiée de la voûte à la base, *fracture parallèle* à l'axe du rocher, du côté de la pression; enfoncement de la *pointe* dans le corps du sphénoïde; la sixième paire est broyée. Le trait de fracture continue, coupe la selle turcique et va réaliser une *fracture parallèle du rocher opposé*, s'arrêtant au niveau du tiers interne de cet os.

Sujet n° 3. — Homme; tête entière.

La pression, toujours à l'étau, est exercée suivant une ligne passant par la base du rocher d'un côté et l'apophyse orbitaire du côté opposé; grâce à un dispositif réalisé au moyen de pièces de bois et de fer, on peut localiser exactement la direction de la pression; comme précédemment, on fait porter la pression sur le rocher au niveau de la base (mastoïde et orifice d'entrée du conduit auditif externe).

Pression lente; on s'arrête au premier craquement.

On trouve une *fracture de l'étage moyen, irradiée de la voûte à la base, fracture parallèle* à l'axe du rocher; broiement du sommet du rocher. Du milieu du trait de la fracture parallèle part un *trait perpendiculaire*, parcourant entièrement tout le rocher, passant par l'orifice du conduit auditif interne, où il s'arrête. Rien du côté opposé.

Sujet n° 4. — Tête entière.

Même dispositif; mais le point d'application de la force est localisé à l'apophyse mastoïde.

Pression brusque; craquement très long à se produire; quand on l'entend, on a la sensation que le crâne vient d'éclater.

On trouve une *fracture de l'étage postérieur irradiée de la voûte à la base*; éclatement de l'apophyse mastoïde, qui cependant n'appartient pas au type des apophyses pneumatiques; déchirures multiples du sinus latéral.

Le trait de fracture de la voûte se prolonge au niveau du rocher par un trait oblique (*fracture oblique*), passant au-dessous du conduit auditif interne. Broiement de la pointe.

Du côté opposé, le trait coupe l'apophyse basilaire, immédiatement en arrière des apophyses clinoïdes postérieures; la pointe du rocher est broyée; *fracture parallèle à l'axe* du rocher du côté opposé; le trait se prolonge jusqu'à la partie moyenne de la voûte.

Nous avons expérimenté un grand nombre de fois; toujours par la pression, nous avons eu une fracture irradiée de la voûte à la base. Retenons cependant de ces expériences, en dehors des considérations que nous exposerons plus loin, que la pression suivant le diamètre bimastoïdien a toujours amené des fractures de l'étage moyen, avec trait parallèle du rocher; la pression suivant le diamètre mastoïdo-orbitaire, des fractures de l'étage postérieur avec trait perpendiculaire, ou avec trait oblique du rocher, si la pression était localisée au niveau de la mastoïde.

II. — *Essais de fractures du rocher par choc direct sur sa base.*

C'est donc devant ces résultats négatifs que nous avons, sur les conseils de M. Jaboulay, essayé le choc direct.

Comme précédemment, nous avons expérimenté sur des têtes

entières; nous nous sommes servi d'un marteau lourd, dont la surface égalait celle de la base du rocher; le pavillon de l'oreille était enlevé; la base du rocher dénudée, pour éviter les causes d'erreur que pouvait amener la mobilité des parties molles; tout en somme a été fait pour que le point d'application de la force soit exactement limité.

D'après les résultats que la pression nous avait donnés, nous avons décidé d'utiliser le choc suivant le diamètre bimastoïdien et suivant le diamètre mastoïdo-orbitaire.

a) Choc suivant le diamètre bimastoïdien.

Sujet n° 5. — Homme, quarante-cinq ans; tête entière.

La tête repose sur le côté droit; elle est solidement fixée du côté gauche; on met à nu la base du rocher.

Choc brusque, très violent. Après ouverture du crâne :

Fracture parallèle sur la face antérieure du rocher, sans communication avec un trait venu de la voûte; il s'agit donc bien d'une fracture isolée du rocher. De la moitié de ce trait de fracture, en part un autre, perpendiculaire au précédent, intéressant tout le rocher, au niveau de son milieu; on voit une déchirure de l'oreille moyenne; l'orifice du conduit auditif interne est intéressé; le trait de fracture se prolonge jusqu'au trou déchiré postérieur où il s'arrête.

La *pointe du rocher* est broyée; le ligament pétro-basilaire est désinséré; le sommet du rocher semble avoir glissé en avant de lui.

Rien du côté opposé.

Sujet n° 6. — Femme, cinquante ans; tête entière.

Même dispositif que pour le sujet n° 5. Choc sur la base du rocher droit peu intense.

Après ouverture du crâne :

a) Fracture isolée de la pointe du rocher; la sixième paire est sectionnée;

b) Déhiscence au niveau du toit de la caisse.

Aucune autre fracture.

On frappe alors sur le *crâne vide*, au niveau de la base du rocher, mais suivant la direction d'une ligne réunissant le rocher d'un côté à l'apophyse orbitaire du côté opposé; on a aussitôt :

Fracture parallèle à l'axe (partie antérieure du rocher) et *fracture perpendiculaire* se branchant sur la précédente et coupant le conduit auditif interne. La fracture parallèle n'est pas isolée, mais reliée à un trait de fracture venu de la voûte.

Nous avons fait d'autres essais, qu'il est inutile de rapporter en détail. Disons seulement que :

1° 2 fois, nous avons eu la *fracture parallèle isolée avec fracture perpendiculaire branchée sur elle*;

2° 3 fois, *fracture isolée de la pointe* avec des détails anatomiques sur lesquels nous reviendrons; toutes les fois que nous avons percuté la base, sur des crânes dont la calotte était enlevée, nous avons eu une fracture irradiée de la voûte à la base, bien que le choc fût *très exactement* limité à la base du rocher.

3° 4 fois, *fracture irradiée de la voûte à la base*, fracture de l'étage moyen avec trait parallèle sur la face antérieure du rocher; 2 fois, un trait perpendiculaire se branchait sur lui. Ces fractures sont survenues *lorsque le choc était très violent*; une fois, le marteau avait percuté l'écaille du temporal;

4° Toujours la pointe du rocher a été intéressée.

b) Choc suivant le diamètre mastoïdo-orbitaire.

La tête, dans cette série d'expériences, a été immobilisée très exactement suivant le diamètre mastoïdo-orbitaire; l'apophyse orbitaire externe reposait directement sur un plan résistant. Toujours nous nous sommes servi de têtes entières dont la base du rocher avait été dénudée.

Voici les résultats.

Sujet n° 7. — Femme; tête entière.

Le choc est situé au niveau de la base du rocher; on comble la rainure retirée entre la mastoïde et le rocher au moyen de pièces de bois dur convenablement taillées.

Choc unique, violent. Après, ablation de la calotte cranienne.

Fracture perpendiculaire typique du rocher, allant du trou déchiré postérieur, intéressant le conduit auditif interne; la caisse, l'oreille interne sont ouvertes; le trait s'arrête à la partie externe du trou déchiré antérieur.

La *pointe du rocher* est broyée; la sixième paire est sectionnée; le ligament pétro-basilaire est désinséré.

Trait isolé dans la fosse sphénoïdale.

Rien du côté opposé.

Sujet n° 8. — Homme; tête entière.

Même disposition; choc unique.

Fracture isolée perpendiculaire du rocher typique, avec ouverture de la caisse.

La pointe est broyée.

Sujet n° 9. — Homme; tête entière. Choc unique.

Du côté traumatisé, fracture de la pointe; *du côté opposé*, déhiscence assez marquée de la caisse; le trait perpendiculaire à l'axe est peu étendu; il occupe une partie seulement de la face antérieure et de la face postérieure du rocher, au niveau de leur tiers externe, sans atteindre le trou déchiré

antérieur, en avant, le conduit auditif interne et le trou déchiré postérieur, en arrière.

La pointe de ce rocher est intacte.

Sujet n° 10. — Homme; tête entière; même dispositif.

Le choc est *porté directement sur la mastoïde.*

On a un *éclatement de la mastoïde* avec broiement des cellules, pénétration d'esquilles dans le sinus latéral, sans trait de fracture du rocher.

Broiement de la pointe du rocher.

La mastoïde était très friable du côté opposé.

Sujet n° 11. — Femme; tête entière; même dispositif; choc violent porté directement sur la mastoïde.

On a un trait de *fracture oblique* du rocher, partant de la mastoïde, *sans intéresser la voûte,* se dirigeant jusqu'à la pointe du rocher, en comprenant l'orifice du conduit auditif interne; *la pointe du rocher est broyée.*

Le sinus latéral est déchiré.

Rien du côté opposé.

Sujet n° 12. — Femme; tête entière; même dispositif, choc peu intense, unique, sur la base du rocher. Arrachement de la pointe du rocher; celle-ci est séparée du rocher à 2 centimètres de son extrémité; le nerf moteur oculaire externe est intact.

Nouveau choc sur le crâne vide, au même point, le dispositif étant le même; fracture de l'étage moyen, avec trait parallèle à l'axe du rocher.

Sujet n° 13. — Femme; tête entière; même dispositif; choc unique, sur la base.

Fracture perpendiculaire isolée du rocher; ouverture large de la caisse et de l'oreille interne; le trait siège au tiers externe, atteint le conduit auditif interne en arrière et se perd en avant sur la partie externe de la face antérieure.

Rien du côté opposé.

Nous pourrions citer d'autres cas; nous nous sommes borné aux plus typiques; disons seulement que nous avons eu :

a) 4 fois, fracture perpendiculaire typique, par choc sur la base;

b) 2 fois, fracture isolée de la pointe;

c) 2 fois, fracture perpendiculaire par choc sur la mastoïde.

d) 3 fois, fracture oblique du rocher, par choc sur la mastoïde, reliée à une fracture de la mastoïde.

Plusieurs fois, mais moins souvent que dans les chocs bimastoïdiens, nous avons eu une fracture irradiée de la voûte à la base (étage moyen ou étage postérieur); comme précédemment, il s'agissait de chocs très violents, que nous faisions réaliser par d'autres personnes, ou de glissement du marteau sur la voûte cranienne.

Si nous essayons de synthétiser les résultats de nos essais, voici ce que l'on peut dire :

I. *Pression par l'étau.* — On a eu, dans tous les cas, des fractures irradiées.

Si la pression se faisait suivant le diamètre bimastoïdien, on obtenait une fracture de l'étage moyen avec trait parallèle, sur la face antérieure du rocher.

Si la pression se faisait suivant le diamètre mastoïdo-orbitaire, on avait une fracture de l'étage moyen ou de l'étage postérieur (pression sur la mastoïde), avec trait perpendiculaire du rocher dans le premier cas, trait oblique, dans le second.

II. *Choc sur le rocher.* — Par ce mécanisme, on peut avoir des *fractures isolées* du rocher.

Dans les cas de choc suivant le diamètre bimastoïdien, on a eu des *fractures parallèles isolées* avec fractures perpendiculaires branchées sur elle.

Dans les cas de choc suivant le diamètre mastoïdo-orbitaire, on a eu :

Fractures perpendiculaires isolées, dans les cas où le choc portait surtout sur la base du rocher;

Fractures obliques, si le choc portait sur la mastoïde.

III. — Dans toutes ces expériences, la pointe du rocher a été brisée, seule, ou en même temps que l'on constatait d'autres fractures.

Que conclure de ces expériences, sinon que l'hypothèse émise par M. Jaboulay a été vérifiée; plusieurs conditions semblent indispensables.

1° *Il faut que le point d'application de la force soit au niveau de la base du rocher*; chaque fois qu'il a dévié sur l'écaille du temporal, on a eu une fracture irradiée de la voûte à la base; nous n'avons pas pu obtenir l'isolement total de l'écaille du temporal, réalisé dans l'observation de Durrieux (Obs. VIII); ce qui se conçoit si l'on songe à la conformation du biseau de l'écaille à sa partie supérieure; il est probable que cette disjonction des sutures résulte d'un traumatisme complexe, intéressant la voûte et la base du rocher tout à la fois.

2° *Il faut un choc brusque*; il est difficile d'expliquer pourquoi la pression à l'étau, même brusque, ne nous a pas donné de fracture isolée; peut-être, par la pression, la voûte du crâne a-t-elle le temps de redresser ses courbures; deux arcs-boutants s'écartent et le mur boutant intermédiaire se brise; dans le choc, au contraire, l'arc-boutant doit être saisi, immobilisé; l'élasticité du mur boutant,

brusquement mise en jeu, lui permet de reprendre rapidement ses dimensions premières et d'éviter ainsi d'être brisé.

Fig. 1. — Fracture perpendiculaire isolée coupant le tiers interne du rocher (obtenue par choc direct sur la base du rocher suivant le diamètre mastoïdo-orbitaire).

3° *Pour avoir une fracture perpendiculaire isolée du rocher*, il faut un choc brusque sur la base du rocher *suivant le diamètre mastoïdo-orbitaire.*

Nous avons obtenu deux sortes de fractures perpendiculaires, devant présenter la même symptomatologie, mais différentes comme anatomie pathologique et comme mécanisme.

a) La première est la fracture perpendiculaire classique, siégeant à la réunion du tiers interne et des deux tiers externes du rocher, passant par le conduit auditif interne et allant au trou déchiré antérieur (Fig. 1).

Son mécanisme pourrait s'expliquer ainsi :

Par le choc suivant le diamètre mastoïdo-orbitaire, l'arc-boutant pétreux d'un côté et l'arc-boutant orbitaire du côté opposé paraissent devoir s'enfoncer dans l'apophyse basilaire; ils forment une tige osseuse rigide et on conçoit qu'un choc interrompe leur continuité au niveau d'un point faible. Quelquefois, du côté de l'apophyse orbitaire externe, nous avons eu une fêlure intéressant, mais sans la dépasser, la petite aile du sphénoïde. Du côté de l'arc-boutant pétreux, la pointe du rocher cherche à pénétrer dans l'apophyse basilaire; elle est tantôt arrachée, tantôt broyée; puis, lorsqu'une partie plus résistante du rocher vient au contact du plan osseux, la pyramide osseuse, incapable de plier, se brisera au niveau de son point faible, absolument comme se brise en un point le moins résistant un bâton tenu d'une main par une de ses extrémités et dont on appuie l'autre sur un plan résistant.

b) La deuxième espece de fracture perpendiculaire (Fig. 2) occupe plutôt la portion du tiers externe et des deux tiers internes; plus exactement, c'est un broiement complet du tiers moyen du rocher. Son mécanisme paraît être un peu différent du précédent; toujours après broiement de la pointe, le rocher se fixe sur l'apophyse basilaire par une partie solide; mais ici, c'est le tiers externe, la partie la plus résistante du rocher qui détruit le tiers moyen; c'est une véritable *fracture par pénétration*, analogue, comme mécanisme, aux fractures de l'extrémité inférieure du radius.

4° Les *fractures parallèles* du rocher se produisent lorsque le choc est donné suivant le diamètre bimastoïdien; ici la force n'agit pas suivant l'axe même du rocher, mais suivant la direction de la partie externe, la plus résistante. Une même languette de la face antérieure du rocher reste fixée à l'étage moyen, alors que le rocher s'en éloigne; la fracture parallèle est constituée.

Quelquefois il s'adjoint à cette fracture parallèle un trait perpendiculaire dont le mécanisme semble être le même que précédemment; c'est ainsi qu'il faut comprendre la fracture perpendiculaire, coïncidant avec une fracture parallèle, irradiée à l'étage moyen, sans fracture de l'étage postérieur. Comme elles résultent

en général d'un choc sur la région temporo-pariétale, une partie de

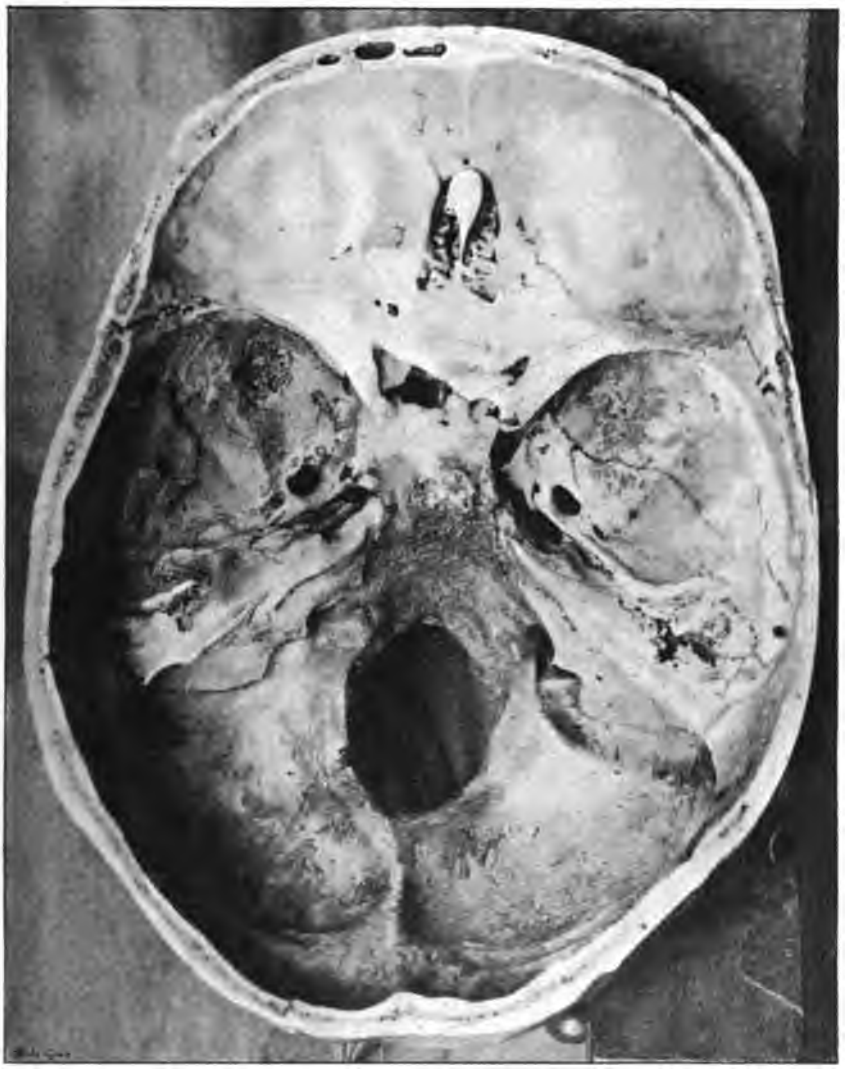

Fig. 2. — Fracture perpendiculaire siégeant au niveau du tiers interne du rocher (fracture par pénétration); la partie du trait qui rejoint le trou déchiré postérieur est peu visible sur le cliché obtenu; elle est des plus nettes sur la pièce. Trait isolé dans la fosse sphénoïdale droite moyenne. Trait isolé allant de l'apophyse orbitaire externe gauche jusqu'à la fente sphénoïdale.

la force a agi sur la base du rocher, suivant le diamètre bimastoïdien et a réalisé ainsi la fracture perpendiculaire.

Nous avons obtenu deux sortes de fractures perpendiculaires, devant présenter la même symptomatologie, mais différentes comme anatomie pathologique et comme mécanisme.

a) La première est la fracture perpendiculaire classique, siégeant à la réunion du tiers interne et des deux tiers externes du rocher, passant par le conduit auditif interne et allant au trou déchiré antérieur (Fig. 1).

Son mécanisme pourrait s'expliquer ainsi :

Par le choc suivant le diamètre mastoïdo-orbitaire, l'arc-boutant pétreux d'un côté et l'arc-boutant orbitaire du côté opposé paraissent devoir s'enfoncer dans l'apophyse basilaire; ils forment une tige osseuse rigide et on conçoit qu'un choc interrompe leur continuité au niveau d'un point faible. Quelquefois, du côté de l'apophyse orbitaire externe, nous avons eu une fêlure intéressant, mais sans la dépasser, la petite aile du sphénoïde. Du côté de l'arc-boutant pétreux, la pointe du rocher cherche à pénétrer dans l'apophyse basilaire; elle est tantôt arrachée, tantôt broyée; puis, lorsqu'une partie plus résistante du rocher vient au contact du plan osseux, la pyramide osseuse, incapable de plier, se brisera au niveau de son point faible, absolument comme se brise en un point le moins résistant un bâton tenu d'une main par une de ses extrémités et dont on appuie l'autre sur un plan résistant.

b) La deuxième espèce de fracture perpendiculaire (Fig. 2) occupe plutôt la portion du tiers externe et des deux tiers internes; plus exactement, c'est un broiement complet du tiers moyen du rocher. Son mécanisme paraît être un peu différent du précédent; toujours après broiement de la pointe, le rocher se fixe sur l'apophyse basilaire par une partie solide; mais ici, c'est le tiers externe, la partie la plus résistante du rocher qui détruit le tiers moyen; c'est une véritable *fracture par pénétration*, analogue, comme mécanisme, aux fractures de l'extrémité inférieure du radius.

4° Les *fractures parallèles* du rocher se produisent lorsque le choc est donné suivant le diamètre bimastoïdien; ici la force n'agit pas suivant l'axe même du rocher, mais suivant la direction de la partie externe, la plus résistante. Une même languette de la face antérieure du rocher reste fixée à l'étage moyen, alors que le rocher s'en éloigne; la fracture parallele est constituée.

Quelquefois il s'adjoint à cette fracture parallèle un trait perpendiculaire dont le mécanisme semble être le même que précédemment; c'est ainsi qu'il faut comprendre la fracture perpendiculaire, coïncidant avec une fracture parallèle, irradiée à l'étage moyen, sans fracture de l'étage postérieur. Comme elles résultent

en général d'un choc sur la région temporo-pariétale, une partie de

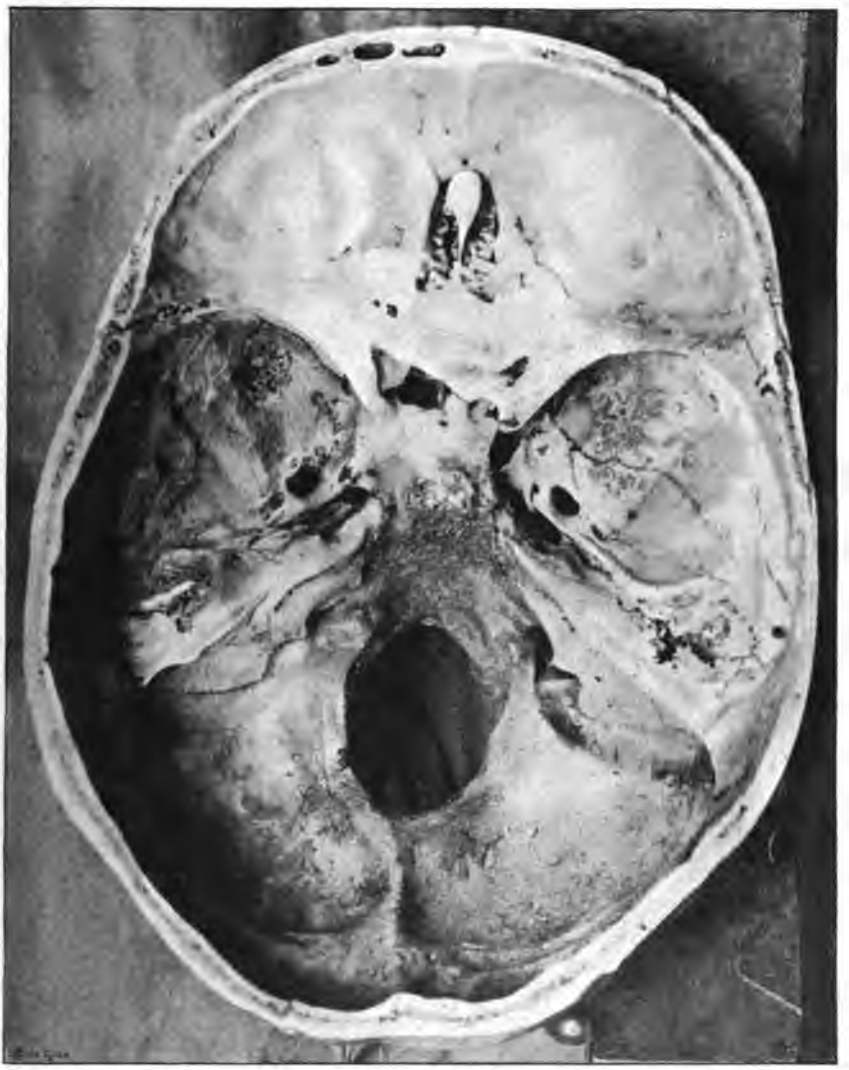

Fig. 2. — Fracture perpendiculaire siégeant au niveau du tiers interne du rocher (fracture par pénétration); la partie du trait qui rejoint le trou déchiré postérieur est peu visible sur le cliché obtenu; elle est des plus nettes sur la pièce. Trait isolé dans la fosse sphénoïdale droite moyenne. Trait isolé allant de l'apophyse orbitaire externe gauche jusqu'à la fente sphénoïdale.

la force a agi sur la base du rocher, suivant le diamètre bimastoïdien et a réalisé ainsi la fracture perpendiculaire.

Nous n'avons pu réaliser la double fracture perpendiculaire du rocher; elle doit coïncider avec une double fracture parallèle (la symptomalogie ne serait nullement changée) et répondre à un traumatisme agissant suivant le diamètre bimastoïdien, car, suivant le diamètre mastoïdo-orbitaire, on ne peut obtenir une fracture que d'un seul côté.

Ces expériences nous ont permis de faire d'autres remarques :

Le *trait oblique* ne se rencontre pas à l'état vraiment isolé : il faut pour le produire un violent choc au niveau de la mastoïde, capable de broyer cette apophyse; si l'apophyse est du type scléreux et par suite très résistante, les effets sont les mêmes que si le choc portait au niveau de la base même du rocher.

La *fracture de la pointe du rocher* est constante dans tous ces traumatismes; elle peut exister à l'état isolé et constituer comme un premier degré des lésions. En clinique, la paralysie de la sixième paire, tout en n'étant pas très rare, n'est pas cependant la règle; c'est que le moteur oculaire externe n'est pas toujours sectionné. Il l'est lorsqu'il y a broiement de la pointe ou désinsertion de la pointe au niveau de l'insertion du ligament pétro-basilaire. Mais, dans certains cas, que nous avons pu observer très nettement, il s'agit d'un arrachement véritable de la pointe par le ligament pétro-basilaire; le tunnel ostéo-fibreux, qui livre passage au nerf, est conservé, et ce dernier demeure intact.

On peut tirer de cette étude les conclusions suivantes :

1° Il existe des fractures isolées du rocher, sans relation avec un trait venu de la voûte; on peut observer plusieurs variétés : fractures de la pointe, fractures parallèles, fissures de l'oreille moyenne, fractures perpendiculaires.

2° Nous expliquons certaines de ces fractures par *action directe* du traumatisme sur le rocher, considéré comme une pièce osseuse isolée du reste de la base du crâne.

Expérimentalement, nous avons réalisé la fracture perpendiculaire isolée, à l'aide de chocs portant sur la base du rocher, et agissant suivant le diamètre mastoïdo-orbitaire; le rocher se brise alors en son point faible, ou par pénétration de la partie externe dans la partie interne.

La fracture parallèle reconnaît un mécanisme presque analogue, mais le choc doit être dirigé suivant le diamètre bimastoïdien; une fracture perpendiculaire peut s'y joindre dans certains cas.

La fracture de la pointe est constante dans tous ces traumatismes; elle est soit broyée, soit désinsérée ou arrachée.

3° La théorie du contre-coup ne doit donc plus être invoquée pour expliquer des fractures survenant dans des conditions à peu près analogues à celles que fixe l'expérience; on peut l'admettre, dans d'autres circonstances, mais il faut faire remarquer que sous ce mot un peu énigmatique, se cachent des mécanismes et des conditions que l'on ne peut actuellement préciser.

DE LA DILATATION DITE IDIOPATHIQUE
DU GROS INTESTIN

MÉGACÔLON CONGÉNITAL (MYA) — MALADIE DE HIRSCHSPRUNG

PAR

Pierre DUVAL,
Prosecteur à la Faculté.

(*Suite* [1].)

SYMPTÔMES.

La symptomatologie du mégalo-côlon est des plus simples; elle se résume en ces deux mots : constipation, distension abdominale.

Les autres symptômes ne sont que secondaires; ils sont dus soit à des modifications de ces deux premiers, soit à toute une série de complications fréquentes.

La constipation est le symptôme constant; il n'est pas une observation qui ne la mentionne comme symptôme capital.

C'est toujours une constipation grave; presque jamais l'évacuation fécale n'est spontanée et les moyens adjuvants sont nécessaires.

Le laps de temps qui s'écoule entre deux selles est toujours long, parfois énorme. Quatre, cinq, six jours comme petite moyenne, puis, à l'extrême, dix à quatorze jours (Hichens), quinze à seize jours (Concetti), dix-neuf jours (Hughes), un mois (Concetti), sept semaines (Bristowe, 3e cas).

Un des malades observés par Osler, âgé de sept ans, n'avait eu que 5 ou 6 évacuations spontanées jusqu'à cet âge.

Les moyens adjuvants, purgatifs et lavements, ont un effet différent.

Les purgatifs n'agissent pas; l'huile seule semble donner pendant quelques jours un résultat, puis devient inactive. La majorité des observations note que le purgatif, loin de provoquer une évacua-

1. Voir le n° de mars.

tion, augmente la distension abdominale et provoque des vomissements parfois graves.

Les lavements, au contraire, sont actifs. Encore cela dépend-il de la façon dont ils sont donnés.

Tout d'abord, et ce fait est noté très fréquemment, le lavement donné n'est pas rendu; répété une, deux fois, le résultat est encore nul.

Lorsque la quantité de liquide introduite est enfin énorme, la débâcle se produit.

Le lavement, au contraire, porté avec une sonde à 20 ou 25 centimètres de profondeur, agit presque constamment (Treves).

Mais si la rétention est à ce point prononcée pour les fèces, elle n'existe pas, ou peu, pour les gaz. Au contraire, ceux-ci, en quantité considérable, comme nous le verrons en étudiant la distension intestinale, s'échappent facilement et fréquemment. Ils sont d'odeur infecte, putride. L'introduction du doigt ou d'une canule dans l'anus les fait sortir en grande quantité, et même dans certains cas, leur pression est telle que leur sortie est impérieuse, parfois involontaire.

Le malade de Bristowe (Obs. IV) était fréquemment obligé de se tenir à l'écart pour l'émission de gaz très abondants. Dans le second cas de Concetti (enfant de huit ans), l'émission était si fréquente et si abondante que « ces gaz fétides empestaient toute la maison ».

Chez le malade de Walker, « les vents de temps en temps s'échappent de l'anus avec un bruit semblable à un rugissement ».

La constipation mérite en outre d'être étudiée dans sa date d'apparition et dans sa marche.

Sur 27 cas où l'origine de la rétention fécale est notée, nous trouvons : constipation depuis la naissance, 18 cas.

Dans 5 cas, le méconium n'a été rendu que tardivement le troisième jour par des lavements purgatifs (Berti), troisième jour et à l'aide d'un toucher rectal (Hirschsprung, 6e cas), quatrième jour (Concetti, 2e cas), cinquième jour (Concetti, 1er cas, et Martin).

Dans 5 cas, des vomissements sont apparus dès la naissance (Treves, deuxième jour; Genersich, immédiatement après; Mya, à la naissance. Mya et Riether de même); vomissements verdâtres ou brunâtres, sans caractères fécaloïdes.

Dans les autres, la constipation semble avoir débuté après le rejet du méconium.

Dans les 9 cas où la constipation est d'origine plus tardive, nous trouvons dans la première année : 6 cas (un mois, Gee, Fenwick; deux mois, Rolleston et Haward; trois mois, Cheadle, Gee, Hadden).

Les 3 derniers sont des observations où la constipation est apparue tardivement, vingt-quatre ans (Woolmer, 1er cas), trente-deux ans (Woolmer, 2e cas), cinquante ans (Favalli).

La constipation est généralement constante et progressive; ces malades, comme celui de Hichens, sont constipés « du jour de leur naissance jusqu'au jour de leur mort ». Il est des cas pourtant, où des périodes d'amélioration sont notées, tant par suite d'un emploi raisonné des lavements que par une atténuation spontanée (1er cas de Woolmer, Griffith). Progressive, elle conduit à l'obstruction intestinale, et les malades que l'affection n'emporte pas rapidement sont voués à des crises répétées; la mort, du reste, nous le verrons, est très fréquemment due à l'occlusion complète.

Aussi bien l'obstruction incomplète est-elle notée dans presque toutes les observations; lorsque la constipation a duré plusieurs jours, la distension abdominale augmente, des vomissements, de fortes douleurs apparaissent; des gaz sont encore rendus, et la crise ne cesse que par une évacuation provoquée (lavements ou introduction d'une longue canule).

Mais souvent l'obstruction devient grave, au point que toute émission est suspendue, au point que la situation est rapidement menaçante, et que souvent une ponction intestinale a été pratiquée.

Ces excès se répètent fréquemment, et leur gravité va en augmentant jusqu'à la dernière crise mortelle.

Le malade de Bristowe, constipé depuis sa naissance, fait une première crise d'occlusion à dix-sept ans, et meurt d'une seconde à vingt-huit.

Le malade de Harrington : 1° crise à vingt ans; 2° à trente-trois ans; 5 crises de trente-trois à quarante ans, et mort en occlusion aiguë.

Le deuxième malade de Woolmer, à partir de trente-cinq ans, a des crises multiples. La malade de Treves a des crises graves à trois mois, quatre mois, cinq mois, au dixième, une crise très grave; à quatre ans, crise moyenne; à partir de cinq ans et demi, des crises subintrantes.

Nous n'avons trouvé qu'une observation où la constipation ne soit pas ancienne, une où elle ne soit pas notée.

Encore faut-il mettre à part la première, le cas de Favalli : un homme de cinquante ans meurt en seize heures après avoir présenté quelques jours auparavant une constipation tenace. Rien n'est dit sur ses antécédents; on ne peut conclure que la constipation ait été absente.

Dans la seconde, cas de Fütterer et Middeldorpf, l'enfant va à la

selle spontanément trois fois par jour, mais en diarrhée, et l'examen nécropsique a montré une dilatation sacciforme diverticulaire du côlon pelvien. Le cas est un peu particulier, et il nous faudra interpréter tout à l'heure le symptôme diarrhée dans le mégacôlon.

L'état des selles présente des points importants.

Leur aspect varie suivant l'âge du malade.

Chez les nouveau-nés, et dans la première enfance, le fait capital est qu'elles ne ressemblent en rien aux fèces de cet âge. Elles sont brun noirâtres, semi-solides, composées de scybales dures et de liquide brun-chocolat; parfois verdâtres. Elles ont une odeur horrible.

Chez l'adolescent ou l'adulte, ce sont des matières scyballiformes dures, dont l'évacuation est horriblement pénible et douloureuse.

Elles sont émises en général par petites quantités, puis de temps à autre, et le délai est variable avec chaque cas, surviennent des débâcles provoquées, d'une abondance extraordinaire.

Nous ne citerons que deux cas à ce sujet. La malade n° 6 de Hirschsprung, âgée de dix ans, après une constipation de huit jours, a une évacuation provoquée, si abondante qu' « elle remplit trois vases de nuit ».

Le malade n° 2 de Concetti, huit ans, rend en cinq jours, après lavements forcés, 10 kg. 660 grammes de matières fécales.

10 avril	1 litre de liquide.	
11 —	2 500 grammes de fèces	
12 —	4 500	—
13 —	1 870	—
14 —	1 790	—
	10 660 grammes de fèces.	

La distension abdominale est toujours considérable; elle mérite d'être nommée, à l'imitation de Fütterer, « dilatation en forme de tonneau », et de Treves, « en ballon ».

Les dimensions observées par les auteurs sont, d'après quelques chiffres :

Concetti : enfant de huit ans. Circonférence abdominale, 10 centimètres au-dessus de l'ombilic, 75 centimètres.

Hirschsprung (Obs. VI) : dix ans. 72 centimètres à l'ombilic.

Fenwick : enfant de dix-sept mois. 67 cm. 5 —

Fitz (Obs. I) : quatorze ans. 77 cm. 5 —

Concetti (Obs. I) : deux ans et demi. 65 centimètres —

Osler (Obs. I) : dix ans. 80 centimètres à l'ombilic.

Nous donnons plus loin les tracés graphiques de différentes observations.

Ce sont des dilatations considérables, si l'on songe aux âges des malades; l'abdomen est gros « comme celui d'une femme enceinte » (Bristowe); dans le cas de Griffith, la distension était telle que « les parents avaient peur que le ventre crevât ».

Le malade de Formad avait l'abdomen si distendu qu'on le connaissait sous le nom d' « homme ballon » ou de « sac plein d'air », et qu'il se montrait dans les foires.

Dans 4 cas (Hobbes et de Richemond, Hirschsprung, Harrington, Money et Paget), une ponction intestinale fut nécessitée par une distension gazeuse telle, qu'elle causait de la suffocation, de la cyanose, rapidement menaçantes, et, dans le premier de ces cas, il s'évacua trois litres de gaz.

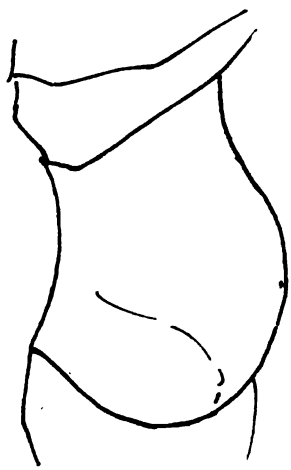

Fig. 3. — Deuxième cas de Fitz.

Cette dilatation est généralisée; elle varie légèrement avec la réplétion ou la vacuité relative de l'intestin.

Une évacuation massive la fait diminuer, encore que dans une mesure presque insignifiante; le développement de gaz abondants, ou la constipation prolongée la développent au contraire beaucoup. Elle est persistante; ces malades ont toujours « gros ventre ».

La date d'apparition de cette distension abdominale est variable. M. Marfan[1] écrit qu'elle n'a jamais été observée sur un enfant qui venait de naître.

4 observations, au contraire, nous permettent d'affirmer qu'il en est une variété congénitale au sens propre du mot.

Ammon (Obs. II, fig. IX) a constaté à l'autopsie d'un fœtus de sept mois une dilatation considérable du rectum et des côlons pelvien et descendant, sans malformation sténosante anale.

Hobbs et De Richemond : enfant de deux ans et demi. A la naissance, l'abdomen était tellement distendu qu'il créa une grosse difficulté à l'accouchement.

Fütterer et Middeldorpf : enfant de quatorze ans. Le malade est venu au monde avec un abdomen déjà très gros.

Mya : enfant de deux mois; déjà à sa naissance il présentait un abdomen météorisé et il vomissait.

1. Marfan, *Traité des maladies de l'enfance*, Article « Constipation », t. II, p. 661.

La distension abdominale peut donc exister au moment même de la naissance.

Dans la très grande majorité des cas, elle apparaît au bout de quelques mois seulement et semble consécutive à la grande constipation.

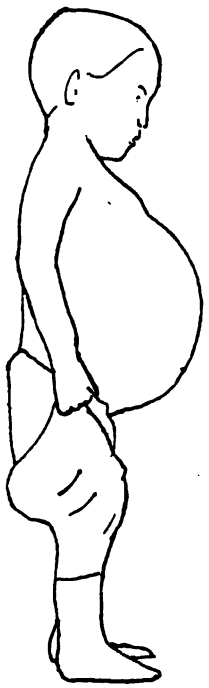

Fig. 4. — Cas de Walker et Griffith (post mortem).

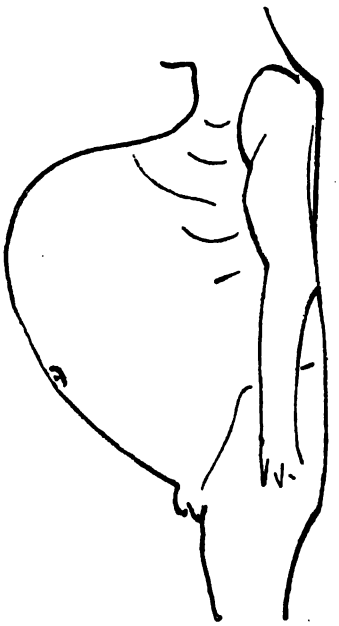

Fig. 5. — Cas de Griffith.

Sur 29 cas où la date d'apparition de la distension abdominale est soigneusement notée, nous trouvons :

Dans les premiers jours de la vie	12 cas.
— le premier mois	2 —
— les 6 premiers mois	6 —
— la première année	4 —
— la deuxième année	1 —
— l'enfance sans précision	4 —
	29 cas.

La distension, dans la très grande majorité des cas, est généralisée, et le maximum en siège au-dessus de l'ombilic, entre l'ombilic et l'appendice xiphoïde (Concetti, 2e cas; Fenwick, Griffith, Concetti, 1er cas, Cheadle).

Elle est parfois plus prononcée en certains points, tantôt à la partie inférieure de l'abdomen, tantôt dans la région sus-ombilicale.

Dans le cas de Fütterer, sous le côlon transverse hyperdilaté, on devinait un sillon horizontal.

La percussion rend partout un son tympanique uniforme; nous verrons dans quelques cas l'apparition de tumeurs dures, limitées, mates. Les régions lombaires sont sonores (Fütterer).

L'injection de liquides par l'anus amène de très légères modifications. La quantité doit être énorme, et le son est peu changé. Dans le cas I de Fitz, l'introduction de 5 pintes d'eau provoqua de la submatité seulement dans la fosse iliaque gauche.

Presque constamment, sous la paroi distendue, on observe les anses intestinales animées de mouvements péristaltiques. Ce signe accompagne presque toujours la dilatation abdominale. Ces mouvements de l'intestin sont le plus souvent spontanés, parfois il faut les provoquer par une légère excitation (Concetti).

Ces mouvements ne sont pas localisés en une région abdominale, ils soulèvent toute l'étendue de la paroi. Parfois une des anses fait une saillie plus grande et devient saisissable avec les doigts. Concetti a pu ainsi saisir l'angle côlique droit qui mesurait 8 centimètres de diamètre, dans un autre cas, il saisit de même une anse intestinale qui avait 25 centimètres de long et 14 centimètres de demi-circonférence.

Parfois les mouvements des anses intestinales parcourent l'abdomen en tous sens, transversalement, verticalement, obliquement (Concetti).

Dans d'autres cas, ils sont toujours en même place, orientés de même, et les ondulations sont si nettes que l'on a pu noter avec une très grande précision le contour des différentes anses, et en faire le diagnostic topographique exact. — Fenwick a pu ainsi reconnaître deux anses dilatées à trajet perpendiculaire, côlon transverse et côlon pelvien (Fig. 1).

Ils sont parfois indolores; ils coïncident le plus souvent avec des douleurs abdominales spasmodiques.

Ils s'atténuent ou cessent avec les évacuations rectales, et augmentent, au contraire, aux périodes de grande constipation.

La paroi abdominale est amincie parfois tellement qu' « on craint qu'elle crève ». Souvent la compression des gros troncs prévertébraux provoque de la dilatation des veines de la paroi, qui, bleues, grosses, courent sous les téguments (Fütterer, Griffith, Genersich).

Fütterer note même un réseau variqueux sous-cutané en tête de méduse au niveau du foie.

La paroi abdominale est parfois œdématiée ainsi que les membres inférieurs (Hirschsprung).

L'auscultation permet parfois d'entendre des borborygmes nombreux, de « gros glou-glou » (Treves).

La palpation abdominale, dans les cas les plus fréquents, donne peu de renseignements. La consistance de l'abdomen est celle d'une distension gazeuse, dépressible, rénitente, uniforme. Il est le plus souvent impossible de rien distinguer; Fütterer a signalé une sensation de flot très nette, sans aucun liquide dans la cavité péritonéale.

Dans certains cas, la palpation abdominale ou le toucher rectal, combiné à la palpation sus-pubienne ont permis de sentir une tumeur dure, de volume variable. Woolmer (2e cas) constate dans l'hypocondre droit, au niveau de l'insertion du grand droit, une tumeur globuleuse. Le même auteur (1er cas) remarque par le toucher rectal derrière la vessie, une grosse tumeur pelvienne. Gaume trouve dans la région iliaque gauche une tumeur grosse comme une tête de fœtus et, à droite, en situation homologue, une tumeur semblable plus petite. Concetti sent dans le côlon transverse une accumulation de matières. Tordeus, au-dessus du pubis, palpe une tumeur arrondie, dure, mobile.

La consistance de ces tumeurs est dure; parfois la résistance est considérable (Woolmer), pierreuse. Elles sont mobiles (Gaume) ou immobiles (Woolmer). Mates à la percussion, ce sont des accumulations énormes de matières fécales conglomérées, sèches; elles peuvent être infiltrées de sels phosphatiques (Fenwick). Le gros intestin du malade de Formad, rempli de fèces, pesait 47 livres.

Ce sont de volumineux fécalomes ou stercoromes, suivant la dénomination de Demons (*Congrès de Chirurgie*, 1896).

Woolmer, dans sa deuxième observation, a noté à la palpation de la tumeur, le phénomène de l'aplatissement qu'a décrit Gersuny. La tumeur garde l'empreinte des doigts sous forme de dépressions persistantes; ceci exige une certaine mollesse qui n'existe généralement pas dans ces vieilles accumulations de fèces, dont la dureté devient pierreuse. Mais le caractère le plus important de ces fécalomes, c'est qu'ils sont des tumeurs transitoires.

Très grosses dans les périodes de grande constipation, elles diminuent ou disparaissent même (1er cas de Woolmer) après d'abondantes évacuations. Il arrive qu'elles sont constatées par les malades eux-mêmes, puis qu'elles sont disparues au moment de l'examen médical, et les auteurs américains, Fitz, Griffith, les ont rangées parmi les tumeurs fantômes. A côté des dilatations partielles de l'intestin chez les hystériques, que Bright semble avoir été le premier

à admettre, ces auteurs rangent la dilatation idiopathique du côlon et les stercoromes qui en dépendent parmi ces tumeurs abdominales qui, apparaissant et disparaissant tour à tour, ont été nommées tumeurs fantômes de l'abdomen.

Peu importe l'interprétation; le symptôme doit être décrit avec sa grande valeur.

Le toucher rectal permet des constatations différentes. Chez les enfants, l'anus est généralement serré, parfois contracté, et la dilatation en est douloureuse.

Le rectum est tantôt de calibre normal, tantôt dilaté, tantôt vide, tantôt rempli de fèces.

Vide de matières et dilaté, rempli de gaz, il est désigné par Treves [1], sous le nom de « rectum en ballon ». Le doigt s'y promène librement en tous sens, et, à son retrait, de nombreux gaz s'échappent.

Lorsqu'il est rempli de fèces, celles-ci siègent dans l'ampoule ou sont atteintes par le doigt, dans le segment recto-sigmoïde. Parfois l'on peut procéder à un véritable accouchement rectal d'un énorme amoncellement de fèces (Concetti, 2e cas).

Une des complications les plus fréquentes est la côlite diarrhéique; nous la trouvons notée 10 fois sur 43 cas.

On conçoit facilement comment cette stase de fèces hautement septiques peut favoriser une infection côlique. De fait, l'anatomie pathologique montre un épaississement inflammatoire constant, l'histologie, une infiltration diffuse des parois côliques dans toute leur épaisseur; la côlite anatomique est constante.

La diarrhée n'apparaît qu'avec les poussées aiguës ou les lésions ulcératives de la muqueuse.

Elle est très variable dans son abondance; le malade de Genersich passa par une période où il eut 20 selles en un jour. Ce sont des selles liquides, verdâtres parfois chez les nouveau-nés, puant horriblement; parfois, elles contiennent du sang (Woolmer), mais en petite quantité.

Cette côlite diarrhéique est généralement terminale; elle est une des fréquentes causes de mort.

Elle apparaît quelques mois avant la terminaison fatale, plonge les malades dans un tel état cachectique, les affaiblit tellement, qu'ils meurent d'épuisement autant que d'infection.

1. Hochenegg, dans les atrésies néoplasiques du gros intestin, a déjà noté ces caractères du rectum. Les gaz filtrent seuls, et, retenus par l'anus, dilatent le rectum vide de matières, en ballon.

La côlite aiguë marche parfois à la perforation et à la péritonite généralisée (Concetti).

On conçoit facilement que cette rétention fécale amène de profonds troubles de la nutrition générale.

Les enfants sont d'autant plus frappés dans leur état général, que le début de leur affection est plus rapproché de la naissance.

Il est tout d'abord des enfants (Concetti, Berti, Riether) qui, dès la naissance, refusent le sein ou toute autre nourriture.

Parmi les adultes, il en est, comme la malade de Woolmer, qui restreignent au minimum leur alimentation pour ne pas augmenter leur rétention fécale.

Ceux chez qui l'affection est compatible avec la vie n'en sont pas moins frêles, amaigris, rachitiques (Tordeus, Fütterer); à dix ans, le malade I d'Osler pèse 22 kilogrammes.

L'énorme distension abdominale soulève le diaphragme et le paralyse, comprime les poumons, le cœur; le thorax, élargi à son extrémité inférieure, est rétréci à son extrémité supérieure (Concetti); la fermeture des fontanelles est tardive; l'évolution dentaire est retardée (Fenwick). Le bilan général de la nutrition est mauvais.

Il est pourtant des malades qui se développent suffisamment et qui, hors leur gros ventre, sont dans un état de santé relativement bon.

Ils arrivent à l'âge adulte et même à passer la cinquantaine (Bastianelli, Favalli, Money).

La petite malade de Fitz (quatorze ans) « a toujours joui d'une santé excellente, va régulièrement à l'école et semble aussi forte que les autres enfants; elle est bien développée », seule la distension abdominale la gêne.

Aussi bien cette rétention fécale prolongée n'est-elle pas sans amener des troubles de résorption.

Concetti note une albuminurie presque constante et une indicanurie fréquente, dont le degré varie avec la gravité de la constipation; l'intoxication d'origine intestinale semble devoir être constante, mais à des degrés bien variables.

Fenwick note, dans un cas que nous n'avons pu retrouver, une compression des deux uretères avec rétention rénale et hématuries graves.

L'élément douleur accompagne presque toujours les deux symptômes principaux, mais dans une mesure très variable. Les douleurs apparaissent dans la très grande majorité des cas. Le plus souvent elles sont intermittentes, apparaissent avec la durée de la constipation (Concetti), et, s'accentuant avec l'occlusion incomplète,

elles prennent alors la forme de coliques, de douleurs spasmodiques dues à la contracture intestinale et, dans certains cas, elles sont très vives, localisées (Fitz).

Dans l'observation de Richardson, elles firent conclure à tort à une appendicite.

Hors ces cas, ce sont des douleurs vagues, une pesanteur abdominale, une gêne constante (Fitz, 2e observation).

Les observations peuvent à ce sujet être classées en trois groupes :

Celles, les moins nombreuses, où la douleur est totalement absente (Bristowe, 3e cas);

Celles où la douleur est intermittente, et ce sont les plus nombreuses (Osler, 1, Martin, Rolleston et Haward, Fitz, 1);

Celles enfin où la douleur est constante (Fitz, 2, Hirschsprung, 4, Harrington, Walker).

La mort est la terminaison la plus fréquente.

Sur nos 47 observations, 4 sont des relations autopsiques. Sur 43 cas, la mort est survenue 30 fois, 69 p. 100.

L'âge de la mort est réparti de la façon suivante :

1° *Dans les premiers jours* :	Riether	10e jour	= 2,3 p. 100
2° *Dans les 6 premiers mois* : 4 cas.	Berti (2)	2 mois	= 9,2 p. 100
	Hirschsprung (2)	2 — 1/2	
	Hirschsprung (5)	3 —	
	Mya (2)	6 —	
3° *De 6 mois à 1 an* : 3 cas.	Hirschsprung (2)	7 —	= 6,9 p. 100
	Hirschsprung (1)	8 —	
	Hadden	11 —	
4° *De 1 an à 5 ans* : 10 cas.	Berti (1)	13 —	= 23 p. 100
	Genersich	15 —	
	Fenwick	17 —	
	Tordeus	17 —	
	Concetti (1)	2 ans 1/2	
	Griffith	2 — 11 mois	
	Hughes	3 —	
	Martin	3 — 1/2	
	Gee (1)	4 —	
	Gee (2)	4 — 1/2	
5° *De 8 ans à 15 ans* : 5 cas.	Bristowe (4)	8 —	= 11,5 p. 100
	Walker	11 —	
	Rolleston-Haward	12 —	
	Gaume	12 ans 1/2	
	Füttereh	14 —	
6° *Age adulte* : 7 cas.	Hichens	20 —	= 16,1 p. 100
	Formad	23 —	
	Bristowe (4)	28 —	
	Harrington	40 —	
	Banks	50 —	
	Favalli	50 —	
	Money	55 —	

Les causes de la mort par ordre de fréquence sont les suivantes, sur 30 cas :

11 cas d'obstruction intestinale, dont 3 aiguës, 8 chroniques.
10 cas de côlite aiguë.
4 cas par thérapeutique chirurgicale.
1 cas, pneumonie.
1 cas d'asystolie.
1 cas, cachexie.
1 cas, mort subite.
1 mort de cause inconnue.

En résumé, la dilatation dite idiopathique du gros intestin apparaît comme une maladie des premiers âges de la vie; elle est parfois congénitale au sens propre du mot, nous l'avons vu; le plus souvent, elle apparaît dans la première enfance, parfois, mais exceptionnellement, à l'âge adulte (4 cas).

Elle cause d'ordinaire immédiatement de graves désordres qui amènent la mort dans les premières années de la vie; mais il est non moins important de savoir que cette affection est compatible avec l'existence prolongée, et que les accidents graves peuvent n'apparaître qu'à l'adolescence ou même à l'âge adulte.

Dans 5 cas, la mort arriva à vingt-trois, vingt-huit, cinquante, cinquante, cinquante-cinq ans; dans 4 cas, l'affection nécessita un traitement chirurgical aux âges de vingt-huit, trente-sept, quarante, quarante-deux ans.

L'affection est caractérisée essentiellement par une constipation opiniâtre, allant jusqu'à l'obstruction complète, et une énorme distension abdominale.

Diagnostic.

Le diagnostic de l'ectasie côlique semble *a priori* facile, et, en réalité, les médecins américains et anglais le posent avec certitude. Il est en effet peu d'affections où la constipation soit chroniquement si opiniâtre, où la distension abdominale atteigne ces proportions énormes, où la reptation sous-pariétale des anses intestinales se voie avec tant de précision. Ce trépied symptomatique permet d'affirmer le diagnostic.

Nous ne relevons, en réalité, que trois erreurs de diagnostic. Bristowe (III) croit à une péritonite tuberculeuse; Genersich rapporte que, dans son cas, on posa le diagnostic de gros ventre de rachitique; Richardson crut à une appendicite.

La confusion avec la péritonite tuberculeuse s'explique dans les

cas où la distension abdominale s'accompagne de dilatation des veines sous-cutanées pariétales, où la palpation donne une sensation de flot, où la percussion révèle par places de la matité. L'ectasie côlique sera reconnue par la constipation qui remonte à la naissance, par la reptation sous-pariétale de l'intestin.

Le gros ventre des rachitiques ne s'accompagne pas de cette constipation congénitale opiniâtre, ni de mouvements péristaltiques visibles de l'intestin.

Les enfants atteints d'ectasie côlique peuvent, nous l'avons vu, il est vrai, être rachitiques.

Quant à l'appendicite, ce ne seraient que les crises aiguës, douloureuses, qui pourraient amener la confusion, autrement impossible.

La constipation des nourrissons et de la première enfance peut, dans certains cas, être difficilement distinguée. Elle n'est jamais si prononcée; la dilatation côlique n'atteint jamais ces dimensions; le traitement est efficace.

Chez l'adulte, il est certain que l'ectasie côlique doit être une source de diagnostics erronés.

Outre que les fécalomes peuvent être confondus avec toutes les tumeurs abdominales, l'ectasie côlique doit être différenciée de toutes les occlusions chroniques incomplètes. La reptation des anses intestinales peut faire croire à un rétrécissement du grêle.

Le grand point est l'ancienneté de la constipation et de la distension abdominale.

Traitement.

Le traitement de la dilatation dite idiopathique du gros intestin est médical et chirurgical.

L'action opératoire devient nécessaire lorsque le traitement non sanglant a échoué. Mais celui-ci doit être essayé avec persévérance.

Il a pour but de rétablir la régularité des évacuations intestinales et de faire disparaître la distension côlique.

Pour lutter contre la constipation, les purgatifs ne doivent pas être préconisés; souvent ils n'ont aucun effet, et dans les rares cas où ils agissent, ce n'est que pendant les premiers jours de leur emploi. Les huiles purgatives amènent seules des résultats passagers; les purgatifs salins doivent être absolument rejetés. Encore est-il noté que les purgations provoquent souvent des crises aiguës de rétention intestinale accompagnée de vomissements.

Les lavements, au contraire, ont une action salutaire, mais dans certaines conditions bien déterminées d'administration.

Le lavement rectal reste souvent sans effet, et souvent est conservé, même lorsqu'il est répété, deux, trois fois de suite.

Le lavement porté avec une sonde à 15, 20, 25 centimètres de profondeur, agit toujours efficacement et provoque l'émission des gaz et des matières (Treves). Ceci se comprend aisément, si l'on songe que le maximum de dilatation siège sur le côlon pelvien et que l'accumulation des matières a le plus souvent lieu dans ce segment du côlon.

Il faut donc porter le lavement au lieu de rétention, dans le côlon pelvien, à 20, 25 centimètres de l'anus.

De même, l'introduction de la sonde rectale à cette profondeur permet l'évacuation des gaz en rétention dans le côlon sigmoïde et diminue, ou fait cesser la distension abdominale.

Le lavement côlique doit être journalier, afin de combattre toute rétention fécale. La quantité de liquide introduit doit être grande, afin de faire un brassage véritable des fèces accumulées et d'en obtenir l'évacuation morcelée.

Il est probable que le massage abdominal doit donner de bons résultats; le massage du cadre côlique peut faire progresser les matières. Est-on en droit d'espérer, par ces manœuvres, rendre au côlon sa contractilité parfaite, restituer à la fibre musculaire sa tonicité et sa contraction normales? Les bons effets du massage dans les atonies intestinales permettent de le croire.

L'électricité sous forme de lavement électrique pourra être employée dans les phases d'obstruction, et l'on est en droit d'en attendre de bons résultats.

L'hygiène alimentaire doit naturellement être très sévère, et, chez les enfants, le régime lacté, l'allaitement prolongé doit être considéré comme l'alimentation de choix.

Les effets de ce traitement ont été dans certains cas réels. Dans le cas de Cheadle, au bout de deux mois, on parvint à obtenir une selle journalière; Hirschsprung put améliorer un de ses malades en six mois (Obs. IV). Au contraire, Fitz (cas I), Osler (cas II), Concetti (cas I) n'obtinrent aucune modification; Treves, malgré l'emploi journalier de la sonde recto-côlique, n'obtint aucun soulagement. Les échecs semblent donc fréquents. L'affection suit une marche progressive, et les complications graves apparaissent, qui nécessitent une intervention chirurgicale, souvent d'urgence.

Le bilan des actions chirurgicales est court :

4 *ponctions intestinales* (Hobbes et de Richemond, Hirschsprung, Harrington, Money et Paget), bien supportées;

10 *interventions directes*, en un ou plusieurs temps;

4 *colostomies* : 1° Treves, 1re intervention, colopexie suivie de colostomie, pas d'amélioration; 2° Griffith, mort au bout de huit jours; 3° Osler, guérison opératoire, l'enfant quitte rapidement l'hôpital; 4° Woolmer, colopexie suivie de colostomie; bon état un an et demi après.

2 *laparotomies exploratrices* : Fütterer, mort au cinquième jour; Martin, suivie d'une deuxième intervention.

1 *laparotomie avec ponction de l'anse côlique* : Martin, deuxième intervention, mort par péritonite.

4 *colopexies* : Richardson, quatrième intervention, insuccès; Woolmer, suivie de colostomie; Woolmer, bon résultat; Treves, colopexie suivie de colostomie, pas d'amélioration.

5 *colectomies* : Treves, deuxième intervention, bon résultat; Fitz, bon résultat; Richardson, deux colectomies successives sur le côlon pelvien, mauvais résultat; Harrington, mort par péritonite.

Total : 15 interventions, 4 morts; mortalité : 24,8 0/0.

Les détails post-opératoires sont les suivants :

Colostomies. — Treves, dans une première laparotomie, pratique une colopexie et introduit par le rectum une longue canule jusqu'à l'ectasie côlique. Le septième jour, colostomie devant la rétention fécale. L'anus artificiel est maintenu neuf mois à grand'peine, car il se rétrécissait; la tension abdominale disparaît, ainsi que les douleurs; l'anus fonctionne bien. Treves n'en vient pas moins, au bout de neuf mois, à une colectomie secondaire. La colostomie a donc été insuffisante.

Woolmer (deuxième cas) pratique dans un premier temps la colopexie abdominale; occlusion au bout de quarante-huit heures; colostomie. Celle-ci est impuissante à évacuer le contenu côlique, et l'on doit procéder à son extraction manuelle. Au bout de vingt et un jours, la colostomie est fermée; le résultat est bon au bout d'un an et demi.

Osler pratique l'anus contre nature après la laparotomie exploratrice; au neuvième jour, l'enfant se lève, amélioré, puis est perdu de vue.

Griffith exécute une cæcostomie en crise aiguë de diarrhée et de vomissements; mort en cinq jours.

Colopexies. — Treves pratique une colopexie abdominale suivie de colostomie et, neuf mois après, est obligé de faire une colectomie.

Woolmer observe dans un cas, au bout d'un an et demi, les bons résultats de la fixation côlique, dans l'autre, au bout de deux ans, un résultat favorable.

Colectomies. — Harrington a une mort par péritonite en sept jours.

Treves, en deuxième intervention, résèque par voie abdominale toute la portion gauche du côlon depuis l'angle splénique jusqu'à l'ampoule rectale, puis, par voie périnéale, extirpe le rectum et l'anus, et suture l'angle splénique du côlon transverse à l'anus. Guérison; pas de résultats éloignés.

Dans l'observation de Fitz, une première laparotomie est faite pour des douleurs iliaques droites et amène la résection de l'appendice par M. Porten (novembre 1898). En avril 1899, M. Richardson pratique une seconde laparotomie et la colectomie pelvienne totale. Guérison. Les résultats éloignés ne sont pas donnés.

L'observation de Richardson est encore plus complexe. La malade a été laparotomisée cinq fois.

En janvier 1899, elle subit l'extirpation de l'appendice; sans amélioration; en avril 1899, laparotomie, ablation totale du côlon pelvien dilaté, colorraphie circulaire termino-terminale. Amélioration de quelques mois; réapparition des douleurs et d'une tumeur abdominale. Le 7 avril 1900, troisième laparotomie exploratrice, libération de quelques adhérences entre le côlon pelvien et la paroi. Aucun soulagement. En juin 1900, quatrième laparotomie. On trouve à nouveau un côlon pelvien très dilaté, reconstitué complètement et portant en son milieu la cicatrice de la première colorraphie. Une simple colopexie est pratiquée. Aucune amélioration. Cinquième laparotomie enfin, avec nouvelle résection du côlon pelvien reconstitué. En février 1901, les douleurs et la constipation ont réapparu, ainsi que la distension abdominale. M. Richardson pense que l'ectasie a envahi les côlons transverse et ascendant.

Que conclure de ces interventions?

Tout d'abord, la ponction intestinale doit être absolument rejetée. Si, dans quatre cas, elle fut inoffensive, elle fut mortelle dans le cas de Martin, et dans les quatre premiers, complètement inefficace. Le traitement chirurgical doit donc choisir entre la colostomie, la colopexie, la colectomie. Qu'il nous soit permis de remarquer tout d'abord l'incertitude qui présida à l'action chirurgicale.

Treves fait successivement une colopexie, une colostomie, une colectomie. Woolmer, une colopexie et une colostomie; Martin, deux laparotomies; Richardson, cinq cœliotomies successives. N'est-ce pas la meilleure preuve que les règles thérapeutiques sont loin d'être tracées?

Ne faut-il pas demander tout d'abord si l'affection est vraiment du domaine chirurgical? Nous avons vu les bons effets qu'a dans certains cas le traitement non opératoire. L'action chirurgicale ne doit être entreprise que lorsque, avec l'hygiène alimentaire la plus

raisonnée et le traitement le plus régulier de la constipation, l'affection progresse et devient menaçante.

Deux variétés d'opérations s'offrent alors à elle; les unes palliatives, la colostomie, l'anastomose intestinale qui n'a pas été pratiquée, mais discutée par Richardson, la colopexie; l'autre curative, la colectomie.

La colostomie a donné, nous l'avons vu, des résultats immédiats bons, sans que nous connaissions dans ces cas les résultats éloignés; dans un cas, elle fut insuffisante. Aussi bien peut-elle apparaître comme une intervention palliative incomplète; elle peut être une opération d'urgence en cas d'occlusion complète ou de côlite aiguë, mais on ne saurait condamner les malades à l'anus artificiel définitif, d'autant que, logiquement, dans les ectasies totales, la bouche intestinale devrait porter sur le cæcum.

La colopexie abdominale a, dans deux cas, eu un résultat favorable; dans deux cas, elle fut insuffisante. *A priori* cette opération ne s'adresse pas à la lésion dominante, la dilatation côlique, et la simple fixation d'une anse dilatée ne paraît pas devoir lui rendre sa contractibilité normale. Elle ne pourrait que redresser des inflexions vicieuses, des coudures gênant la circulation intestinale; or, nous avons vu que ces dispositions n'existent pas.

Reste la colectomie. Certes, elle est pour ainsi dire l'opération idéale. Elle peut porter sur de longs segments, puisque Treves a réséqué toute la moitié gauche du côlon; elle extirpe toute la portion côlique malade; elle est curative au sens propre du mot. Encore ne peut-elle s'adresser qu'aux ectasies segmentaires et diverticulaires, les dilatations totales lui échappent.

La colectomie compte 1 mort, 2 insuccès, 2 succès. La mort est attribuable à une faute de technique opératoire. Les deux insuccès sont deux colectomies successives sur une même anse intestinale: après la première, le côlon pelvien se reproduisit aussi long, aussi dilaté; après la seconde, l'ectasie gagna vraisemblablement les portions sus-jacente du côlon; ce sont donc deux francs insuccès.

Aussi la formule thérapeutique ne peut-elle vraiment être donnée. La colostomie et la colopexie semblent pouvoir être écartées; la colectomie devait être réservée aux ectasies segmentaires et diverticulaires avec menace d'une récidive *in situ* ou d'une participation des autres segments côliques, l'anastomose intestinale (iléo-sigmoïdostomie), aux cas d'ectasies totales, avec l'inconvénient de laisser dans l'abdomen les énormes sacs intestinaux formés par l'ectasie côlique.

Il convient toutefois de remarquer qu'après l'iléo-sigmoïdos-

tomie, le sac côlique doit s'atrophier considérablement, comme tout segment d'intestin exclu par entéro-anastomose.

Préciser davantage est impossible, mais il est logique d'espérer qu'une plus grande connaissance de l'affection conduira à un traitement chirurgical bien réglé.

Observations.

L'observation de Porro est comptée par de nombreux auteurs (Concetti entre autres). Or, elle concerne un cas d'abouchement urinaire du rectum avec rétro-dilatation des côlons et imperforation anale; ce n'est donc pas une dilatation « idiopathique ».

L'observation de Billard, que mentionne aussi Concetti, concerne, suivant la dénomination même de l'auteur, une sclérose du côlon ou côlite chronique sans dilatation; les lésions ne sont donc pas celles que nous étudions, quoique peut-être de même ordre.

L'observation de Rotch, rapportée par Concetti, est trop résumée pour que nous puissions en tenir compte.

Observation I (Favalli). — Il s'agit d'un homme de cinquante ans, bien bâti, fort, grand buveur, qui depuis plusieurs jours, se plaignait de constipation et de douleurs abdominales.

Il prit un lavement; aussitôt il se développe du météorisme et de violentes douleurs abdominales, puis de la dyspnée, de la faiblesse cardiaque, le pouls devient petit et accéléré. *Mort* au bout de seize heures.

Autopsie. — La cavité abdominale est remplie complètement par un sac énorme, rempli de gaz puants et de matières fécales. Péritoine normal. Intestin grêle aplati, normal et repoussé en arrière. Estomac normal.

Le gros intestin est dilaté. Les côlons ascendant et transverse et une portion du côlon descendant sont ballonnés et semblables à un gros côlon de cheval. Le sac énorme, dont la forme et les dimensions sont déterminées par celles de la cavité abdominale même, est constitué par le côlon pelvien colossalement distendu. Cette anse a perdu tous ses caractères. En dessous de ce sac, au rectum, toutes choses sont normales. Pas de sténose, ni d'obstacle intestinal.

Le rectum est complètement perméable, mais il est légèrement dilaté. Les appendices épiploïques sont 4-5 fois plus gros que d'habitude. Les parois côliques ont une épaisseur 5-6 fois supérieure, mais leur disposition anatomique est bien conservée. L'hypertrophie porte purement sur la muqueuse et la musculaire. La séreuse n'est pas épaissie. Le tissu cellulaire de la sous-muqueuse est très abondant et composé de faisceaux conjonctifs épais. La totalité de l'épaisseur pariétale est 3 1/2-4 lignes.

La muqueuse est brun verdâtre. Les veines de l'intestin sont très développées; le système vasculaire pelvien est très dilaté. Pas de modifications organiques du côlon, aucun rétrécissement, aucune tumeur.

Obs. II (Banks). — Homme de cinquante ans, toujours constipé et souffrant de douleurs abdominales. Aggravation subite, obstruction intestinale; *mort.*

Autopsie. — Côlon pelvien énorme, circonférence de 2 pieds (66 cm.); pas d'obstacle intestinal.

Obs. III et IV (Ammon). — I. Autopsie d'un enfant mort peu de temps après la naissance, avec des dilatations sacciformes du côlon descendant séparées par des points rétrécis. Dilatation sacciforme « du point où le côlon descendant doit passer dans le rectum » (côlon pelvien).

II. Dilatation du rectum, du côlon descendant et du côlon pelvien chez un fœtus de sept mois.

Obs. V (Peakok; obs. IV de Bristowe). — Un homme de vingt-huit ans entre le 11 mai 1871 à Saint-Thomas' Hospital, service de M. Peakok.

Il souffre de constipation depuis sa naissance; sa mère lui administrait fréquemment des lavements.

En 1860, crise grave d'obstruction intestinale.

La constipation persiste, mais il était obligé de se retirer souvent pour émettre des gaz très abondants.

Six semaines avant sa mort, il est pris de symptômes graves d'obstruction, vomissements,... et le rectum est trouvé rempli de fèces dures.

Lavements : amélioration.

Aggravation rapide; l'abdomen se distend, tympanique partout, comme celui d'une femme à terme.

La percussion à gauche donne un tympanisme moins net, où la distension est plus considérable.

Œdème de la paroi; pas de selles depuis huit jours. *Mort.*

Autopsie. — Tous les organes sont sains, sauf la dernière portion de l'intestin.

La fin de l'iléon est distendue par des matières fécales. Le gros intestin, du cæcum au rectum, est énormément distendu : diamètre uniforme de 6 à 8 pouces.

Il contient 15 « quarts » de fèces semi-solides.

La muqueuse est largement ulcérée sur le transverse et l'anse sigmoïde.

La distension cesse au rectum ; celui-ci est perméable.

Obs. VI (Chapman). — *Déplacement du foie par un côlon pelvien très dilaté.* — Côlon pelvien très dilaté : 12 pouces anglais; la musculature est étalée, la muqueuse très enflammée, le rectum étroit, mais normal. Le sac intestinal s'était insinué entre la paroi et la face externe du lobe droit du foie; le foie était très comprimé et portait un profond sillon.

Obs. VII (Gee; obs. I). — Garçonnet âgé de quatre ans et demi; à l'âge de trois mois apparaissaient des difficultés de la défécation, avec des selles solides. A douze mois, l'abdomen commence à se distendre, et augmente progressivement. Examen : grande distension abdominale; les anses intes-

tinales sont visibles sous la paroi; grande dyspnée; constipation qui ne cède qu'aux lavements; la sonde rectale permet l'évacuation de gaz et déballonne le ventre. L'enfant vit cinq semaines et présente de la diarrhée fétide avant sa mort.

Autopsie. — Grande longueur et distension énorme du côlon pelvien; le diamètre maximum est 10 centimètres, parois hypertrophiées. Le côlon pelvien forme deux sacs en connexion avec l'intestin étroit. Rectum distendu. Côlon normal.

Obs. VIII (Gee; obs. II). — Garçonnet de quatre ans. Grande distension depuis l'âge d'un mois. Constipation habituelle.

Tympanisme, extrême distension; le rectum est plein de fèces dures.

Autopsie. — Distension du côlon, principalement de la partie supérieure de l'anse pelvienne; contraction du rectum et de la partie basse de l'anse pelvienne par des concrétions dures; au-dessus, des fèces semi-liquides; pas de sténose.

Bristowe, dans son mémoire sur « les effets d'une longue constipation », donne six observations. La quatrième est celle de Peakok ci-dessus rapportée; nous ne conservons que la troisième, les quatre autres ne concernant pas des dilatations côliques idiopathiques.

Obs. IX (Bristowe; obs. III de son mémoire). — *Constipation. Énorme accumulation de matières fécales dans le gros intestin. Hypertrophie et dilatation du côlon. Ulcérations muqueuses. Mort. Autopsie.*

E. M., fille de huit ans, est admise le 15 mars 1855 à Saint-Thomas' Hospital.

Les renseignements sont qu'elle a paru être bien portante jusqu'à il y a neuf semaines; elle a toujours été sujette à la constipation; parfois l'intestin ne fonctionnait pas pendant trois semaines.

A l'admission, elle est pâle, émaciée, paraît délicate; l'abdomen est très développé, surtout dans sa partie supérieure. Pas de douleurs, ni de sensibilité, pas de tumeur évidente. On suppose : tuberculose péritonéale.

Elle vit trois semaines, et durant ce temps, l'abdomen devient de plus en plus tendu et dur; elle vomit de temps à autre; elle n'émet pas de matières, parfois un peu de liquide verdâtre.

Mort le 5 juin.

L'enfant, à son entrée à l'hôpital, n'avait pas eu de selles depuis 7 semaines.

Autopsie. — Abdomen énorme; sous la paroi les anses intestinales se dessinent nettement. A l'ouverture, les côlons pelvien, descendant et transverse sont énormément distendus, mesurent de trois à trois pouces et demi de diamètre, et occupent presque toute la cavité abdominale.

Le cæcum et le côlon ascendant sont distendus, mais bien moins.

Le péritoine est normal, sauf quelques points d'opacité à sa surface où la consistance est pâteuse.

Les appendices épiploïques sont petits et rouges.

L'intestin grêle est distendu, mais bien moins que les côlons.

Le gros intestin est rempli de fèces demi-liquides, verdâtres, puantes. Dans le rectum, les fèces sont plus dures et forment une tumeur conique.

La dilatation occupe la partie supérieure du rectum et cesse brusquement à deux travers de doigt au-dessus de l'anus.

Pas de rétrécissement, en aucun point. La paroi intestinale, surtout la couche musculaire, est hypertrophiée. L'hypertrophie musculaire commence au côlon ascendant, et augmente jusqu'au côlon pelvien, où le maximum d'épaisseur est d'un huitième de pouce.

La muqueuse est saine, épaissie pourtant par places et congestionnée. Elle porte une demi-douzaine d'ulcérations simples. Les ganglions mésentériques sont sains. Les autres organes sont normaux.

Obs. X (Gaume). — L'enfant a souffert toujours de constipation, mais, surtout depuis l'année dernière, elle n'a une selle que tous les huit jours, encore est-elle très laborieuse, peu abondante et composée de scybales très dures.

Le météorisme est constant, pourtant sans douleurs abdominales; parfois l'intestin se vide en bloc et le ventre diminue de volume. Par deux fois les aliments furent rejetés. Anorexie. Cachexie. Dans la région iliaque gauche, se trouve une tumeur dure, ovale, grosse comme une tête de fœtus; à la percussion, elle rend un son sourd et est douloureuse à la palpation. Dans la région homologue droite, une petite tumeur semblable. La palpation du ventre fait circuler des gaz avec bruit. Lavements et purgatifs amenaient une abondante évacuation intestinale.

Enfin, apparaissent des vomissements fécaloïdes; les extrémités deviennent froides, cyanotiques; facies abdominal, congestion pulmonaire, diarrhée abondante, tenace, crises douloureuses de coliques, disparition de la tumeur, coma, cyanose et météorisme, *mort*.

Autopsie. — Le gros intestin en entier est énormément dilaté. Toute la région de l'iléon est remplie par le côlon pelvien. Péritoine normal. Cæcum extrêmement dilaté, côlons ascendant et transverse très augmentés de volume, ils occupent les deux hypocondres et l'épigastre. Le côlon descendant est peu dilaté. Le côlon pelvien remplit le bassin.

L'intestin contient encore une grande quantité de fèces brunâtres et de gaz. Pas d'obstacle à la circulation intestinale. Les parois côliques présentent en général, et surtout à hauteur du segment pelvien et du rectum, une inflammation chronique. Les tissus sont transformés en une masse inextensible, dans laquelle les différentes couches sont très difficiles à reconnaître.

La muqueuse est gris blanc, épaissie, friable.

Une portion du côlon transverse est injectée, amincie, friable. Partout la séreuse est intacte. L'intestin grêle est légèrement dilaté et hypérémié.

Obs. XI (Fütterer et Middeldorpf; obs. résumée). — Hoffman Christian, quatorze ans, entré au Kgl. Julien Hospital, le 3 février 1886.

Anamnèse : père vivant bien portant, atrophie de la moitié gauche de la face, surtout du maxillaire inférieur. Mère dyspeptique. Le garçon est le troisième enfant, les deux premiers moururent au quatorzième jour, d'inanition et de crampes; 2 sœurs plus jeunes bien portantes.

L'enfant est venu au monde avec un abdomen trop gros. Le volume du ventre augmenta progressivement dans les années suivantes. L'enfant n'en était pas gêné, il allait à l'école.

Il y a un an environ, l'abdomen commença à se dilater davantage; l'enfant ne pouvait plus aller régulièrement à l'école, la dyspnée apparaissait sitôt que l'enfant courait; pas de palpitations cardiaques. Appétit faible.

L'enfant urinait 5 ou 6 fois par jour, sans douleurs; urines claires. Défécation normale et spontanée 3 fois par jour.

État actuel : Enfant relativement gros pour son âge; atrophie prononcée de la moitié gauche de la face.

Le crâne mesure 1 centimètre de moins de ce côté; pas de paralysie faciale.

Le membre supérieur gauche a 1 centimètre de moins dans sa circonférence, longueur égale, membres inférieurs semblables.

Le ventre est colossalement dilaté; la cage thoracique est évasée.

La peau abdominale est pâle, tendue; pas d'œdème.

Les veines sont très dilatées; un réseau variqueux siège à hauteur du foie.

La distension abdominale est régulière, en forme de tonneau; pas de saillies, à 8 centimètres au-dessus de l'ombilic et à gauche, on devine une dépression linéaire horizontale.

Thorax à hauteur des mamelons, 75 centimètres et demi.

Distance xipho-ombilicale, 28 centimètres, ombilico-pubienne, 21 centimètres, ombilico-iliaque, 26 centimètres.

Poumons très remontés; pointe du cœur au troisième espace intercostal; claquement mitral.

Tympanisme abdominal généralisé; submatité légère à 3 centimètres au-dessus du pubis, dans les fosses lombaires.

Son tympanique en arrière dans les fosses lombaires.

Auscultation abdominale : rien.

La palpation ne décèle aucune tumeur. Sensation de flot, nette.

Toucher rectal : aucune anomalie des organes pelviens.

Urines : albumine, pas de sucre.

Lavements, sonde rectale; évacuations très abondantes; l'abdomen diminue.

Injection rectale de deux litres; pas de modifications à la palpation.

8 février. Incision exploratrice médiane; une sonde est entrée dans le rectum; on la sent à 3 centimètres sous l'ombilic, à l'ouverture du péritoine; on tombe sur des veines énormes, qui semblent siéger dans la paroi d'un kyste. Fermeture de l'abdomen par crainte d'hémorragie.

Mort le 13 février.

Autopsie. — A l'ouverture du ventre, on incise un sac énorme, qui contient des gaz et 8 litres environ de fèces liquides et remplit tout l'abdomen.

L'intestin grêle, l'estomac, le côlon jusqu'à l'S iliaque sont normaux.

Le côlon iliaque est très rétréci.

Le sac est formé par le côlon pelvien distendu.

Le côlon descendant est rattaché à ce sac par un méso de 8 centimètres, et, tandis que le côlon transverse a 3, 5 centimètres de diamètre, il n'a que 2 centimètres.

La musculature est contractée au point que les bandes longitudinales se touchent et ne peuvent être distinguées; sur le sac, elles apparaissent comme des faisceaux épais.

A son entrée dans le sac pelvien, le côlon descendant est rétréci au point de ne laisser passer qu'avec peine un doigt.

Sur le sac, la muqueuse est saine, pas d'ulcérations, simple ponctuation rougeâtre. La musculature est très hypertrophiée; son épaisseur est de 5 millimètres au lieu de 2 millimètres.

L'orifice rectal du sac présente une valvule en croissant dont la concavité est dirigée en haut et en arrière. La paroi du sac s'est rabattue sur la face antérieure du rectum.

Le sac a 66 centimètres de circonférence, et la distance qui sépare le côlon descendant du rectum est de 47 centimètres. 16 litres d'eau sont nécessaires pour remplir le sac, et lorsque celui-ci est maintenu sur sa face antéro-supérieure, l'eau ne coule plus.

Examen histologique. — Muqueuse : glandes de Lieberkühn bien ordonnées, entre elles des vaisseaux montent jusqu'à la muqueuse. Épithélium cubique. La muscularis mucosæ est très hypertrophiée et atteint la moitié de l'épaisseur totale. Le reste est représenté par une sous-muqueuse lâche, une musculaire très hypertrophiée et une séreuse épaissie.

Obs. XII (Cheadle). — Garçonnet de trois ans. Dilatation de l'abdomen et constipation opiniâtre depuis l'âge de trois mois. Tous les purgatifs restent sans succès; les selles sont dures; depuis deux ans, pas une selle n'est obtenue sans lavements.

Parfois le côlon retient deux ou trois lavements donnés le même jour.

Abdomen très distendu, principalement dans les régions côliques sous-costales.

Circonférence abdominale, 59 centimètres. Tympanisme.

Le traitement médical rétablit l'état normal; en deux mois, on obtient une selle journalière.

Obs. XIII (Hughes[1]). — Le cas a été observé en 1886. Il s'agissait d'un enfant de trois ans qui souffrait de constipation depuis sa naissance; peut-être n'y avait-il une évacuation intestinale que tous les dix-neuf jours; la distension abdominale fut progressive et généralisée. On pouvait voir sous la paroi abdominale les mouvements intestinaux.

1. D'après Concetti (*loc. cit.*).

L'enfant mourut d'une deuxième attaque de côlite aiguë.

L'AUTOPSIE montra que tout le gros intestin était dilaté. La plus grande circonférence (9-10 cm.) était au niveau du côlon pelvien. La couche musculaire était très hypertrophiée; la muqueuse était par nombreuses places ulcérée; au milieu, une ulcération récente.

OBS. XIV (HIRSCHSPRUNG; observation I). — Garçon de huit mois, constipé depuis sa naissance. Les purgations restent sans résultat, seuls, les lavements provoquent la défécation. La constipation est habituelle, et l'on recourt à tous les moyens thérapeutiques pour obtenir des évacuations fécales dont la couleur et la consistance sont normales. Bonne santé.

Abdomen modérément distendu; le rectum est plein de scybales; une selle en quatorze jours.

La défécation doit toujours être provoquée.

Lorsque la constipation dure, le ventre devient extrêmement ballonné; cette distension disparaît par les évacuations.

Vomissements occasionnels. Une sonde est introduite facilement dans le rectum.

La constipation persiste, le ventre devient énorme; diarrhée fétide profuse. *Mort* à onze mois.

AUTOPSIE. — Grande dilatation du côlon pelvien, et spécialement du côlon transverse; parois hypertrophiées, ulcérations muqueuses. Le reste du côlon est élargi; rectum normal; pas de sténose.

OBS. XV (HIRSCHSPRUNG; obs. II). — Garçon âgé de sept mois, constipé depuis sa naissance; selles seulement après des purgatifs; pas de douleurs, pas de vomissements. Abdomen parfois grandement distendu, et cette distension augmente progressivement.

A six mois, une ponction intestinale est faite au trocart, sans incidents; diarrhée et vomissements passagers.

Abdomen énorme : 56 centimètres de circonférence.

Mouvements péristaltiques visibles; diarrhée profuse; amaigrissement. *Mort* au bout de quatre ou cinq semaines.

AUTOPSIE. — Grande distension des côlons pelvien et transverse; hypertrophie des parois; ulcérations muqueuses.

OBS. XVI (HIRSCHSPRUNG; obs. III). — Garçon mort à l'âge de deux mois et demi; pas d'évacuation intestinale depuis sa naissance, lorsqu'il est vu au troisième jour avec un abdomen distendu. L'introduction du doigt dans l'anus amène l'évacuation du méconium. La constipation continue; pas de selle spontanée; pas de diarrhée; abdomen distendu; sous la paroi, on voit les anses intestinales onduler péristaltiquement; la distension croît, l'état général décline. *Mort*.

AUTOPSIE. — Distension du cæcum et des quatre portions du côlon. Les angles hépatique et splénique sont étroits. Les parois côliques sont hypertrophiées; pas d'ulcérations; pas de sténose.

Les côlons sont partout remplis de matières.

Obs. XVII (Hirschsprung; obs. IV). — Garçon âgé de dix ans, depuis l'enfance constipé; abdomen distendu; parfois des douleurs abdominales qui cessent avec l'évacuation de gaz et de fèces; vomissements exceptionnels.

Abdomen énormément distendu, tympanisme généralisé, fèces dans le rectum; pas de selles depuis huit jours. Lavements provoquant défécation et diminution de la distension; 63 centimètres de circonférence. Par périodes, l'enfant a des selles spontanées, non solides. Six mois plus tard, bon état général; les lavements sont toujours nécessaires.

Obs. XVIII (Hirschsprung; obs. V). — Un enfant est amené à la clinique, le troisième jour de sa vie, parce qu'il n'a pas encore évacué son méconium; refuse le sein maternel.

L'abdomen est très dilaté, et les parois en sont infiltrées d'œdème. L'introduction d'un doigt dans l'anus fait évacuer le méconium. L'enfant consent à téter, mais les selles ne sont provoquées que par de l'huile de ricin ou des lavements.

Le ventre reste ballonné et météorique, les anses intestinales se voient sous la paroi. L'œdème cutané a disparu et la cicatrice ombilicale est presque parfaite au vingt-troisième jour. Pas de vomissements; hoquet fréquent.

L'enfant augmente son poids. L'exploration digitale montre que l'intestin est rempli de fèces dures, qui sont mécaniquement évacuées.

Au troisième mois, l'enfant se trouve en état misérable; rapidement le poids est tombé à 250 grammes. L'évacuation rectale est pourtant spontanée, quotidienne. L'enfant est apathique, polypnéique; le ventre est constamment ballonné; les anses intestinales saillent fortement. Oligurie, albuminurie légère.

Dans les derniers jours, les vomissements apparaissent; l'enfant meurt à la fin du troisième mois.

Autopsie. — Le segment inférieur de l'iléon est légèrement dilaté et contient des plaques de Payer hypertrophiées. Le cæcum est dilaté et ses parois sont épaissies. Côlon ascendant court; il diminue de volume à l'angle hépatique, dont les parois sont moins épaissies; la muqueuse en cet endroit présente des replis multiples.

Côlon transverse : 17 centimètres de long et 11 centimètres de largeur, sans grande épaisseur de ses parois. La muqueuse ne montre que quelques plis transversaux très espacés.

L'angle splénique a des parois épaissies et se dilate progressivement. Les côlons descendant et pelvien sont les parties les plus dilatées et les plus hypertrophiées : 24 centimètres de diamètre et 3 millimètres d'épaisseur.

Pas d'ulcérations, pas de stricture.

(A suivre.)

REVUE DES SOCIÉTÉS SAVANTES

SOCIÉTÉ DE CHIRURGIE

Du 18 février au 18 mars 1903.

Traitement de l'appendicite (fin de la discussion).

M. Legueu, résumant la discussion, oppose une dernière fois les unes aux autres les raisons d'attendre et les raisons d'opérer.

Les opérateurs à outrance invoquent trois raisons pour légitimer leur conduite : les principes, le sentiment et l'expérience. La raison de principe est celle qui règle la thérapeutique de toutes les infections à foyer primitivement local. L'appendicite est une toxi-infection qui a son point de départ initial dans l'appendice lui-même. Supprimer par une opération hâtive le générateur des toxines et le dispensateur de microbes qu'est l'appendice, voilà le but que poursuivent les interventionnistes, et ils se trouvent en présence d'une circonstance particulièrement favorable, peut-être unique, l'inutilité de l'organe, dont la suppression n'entrave aucune fonction importante.

La raison d'expérience invoque tout d'abord la gravité de l'appendicite. L'appendicite, abandonnée à elle-même, tue par toxémie ou par péritonite. Cela résulte de l'expérience journalière qui apprend que l'appendicite, extrêmement fréquente, revêt actuellement une malignité autrefois inconnue, et qu'il faut rattacher à cette affection certaines formes graves dont on ne soupçonnait pas les rapports avec l'appendicite. Aussi les statistiques anciennes, que l'on invoque pour établir la faible mortalité de l'appendicite, n'ont-elles plus aucune valeur. Parmi ces multiples formes, il est encore impossible d'établir un diagnostic anatomique précis. Quelques progrès ont été réalisés. Sans compter le signe indiqué par M. Quénu, qui prévoit à la douleur généralisée dans les premières vingt-quatre heures l'appendicite gangreneuse, signe dont la valeur a encore besoin d'être éprouvée, M. Legueu attache une grande importance aux résultats de l'examen du sang. L'augmentation du nombre des globules du sang subit des variations correspondantes aux diverses formes de l'appendicite. Dans les formes bénignes, elle tombe subitement au troisième jour; dans les formes graves, au contraire, elle se maintient. Ces difficultés que l'on éprouve à avoir des notions précises sur la nature de l'appendicite expliquent pourquoi l'expectation armée est prise si souvent en défaut. C'est la crainte de surprises désagréables, si fréquentes, qui pousse le bistouri dans la main des chirurgiens interventionnistes. Et l'expérience démontre enfin

que la gravité de l'opération est en raison inverse de sa précocité. Tous les malades opérés dans les trente-six premières heures ont guéri; la mortalité augmente avec le retard apporté à l'intervention; c'est ce que démontrent toutes les statistiques examinées à ce point de vue.

Une raison de sentiment pousse encore les interventionnistes à l'opération. Autant il est agréable d'opérer le malade pendant sa maladie et de lui apporter le remède proportionnel à son mal, autant il est pénible de lui proposer une opération, alors qu'il a traversé heureusement toutes les épreuves d'une maladie angoissante et pénible.

Les raisons que les temporisateurs opposent à l'opération hâtive ont trait à ses erreurs, ses inconvénients et à sa gravité.

Les erreurs sont incontestables; mais elles ne sont jamais préjudiciables au malade. Les inconvénients consistent à laisser parfois une fistule intestinale et ultérieurement une éventration. M. Legueu fait observer que ces fistules ne se produisent généralement qu'après les opérations tardives, pratiquées vers le huitième ou dixième jour; elles disparaîtraient si l'appendicite était toujours opérée d'une façon précoce. Reste l'éventration, qui est une conséquence directe du drainage obligé. Mais M. Legueu fait remarquer que très souvent les opérateurs à froid sont obligés de drainer, eux aussi, et ce fait enlève à cet argument beaucoup de sa valeur.

Le gros reproche que l'on adresse à l'opération, c'est sa gravité. Cette dernière est niée par M. Legueu. Quand un opéré d'appendicite meurt après l'opération, c'est que la septicémie avait déjà fait son œuvre et que la péritonite était déjà généralisée. Les statistiques globales ne signifiant rien, il faut analyser chaque cas en particulier, et la conclusion à laquelle on arrive par cette analyse est toute différente.

En terminant, M. Legueu proteste contre cette idée qui tend à se répandre, que l'opération dans l'appendicite à chaud est à jamais condamnée. Les prétendus chirurgiens temporisateurs sont beaucoup plus opérateurs qu'ils veulent bien le dire; quant aux opérateurs à outrance, leur nombre est encore très respectable.

M. Picqué. — *Note sur deux tumeurs présentant l'apparence de la botryomycose humaine.*

La conception de MM. Poncet et Dor, suivant laquelle il existerait une botryomycose humaine caractérisée par la pénétration d'un microbe spécifique, le botryocoque, dans les glandes sudoripares, et le développement d'un véritable fibro-adénome sudoripare, a été fortement battue en brèche par différents observateurs. M. Picqué a eu l'occasion d'observer deux cas dont l'étude bactériologique et histologique l'amène également à repousser l'opinion de MM. Poncet et Dor. Cliniquement, ces tumeurs présentaient tous les caractères assignés par ces auteurs à la botryomycose humaine. Histologiquement, il s'agissait manifestement, dans les deux cas, de tumeurs angiomateuses. Au point de vue bactériologique on a isolé dans les tumeurs enlevées un bacille sans caractère bien net et deux microbes se rapprochant singulièrement des staphylocoques.

M. Terrier ne croit pas non plus à la localisation dans les glandes sudoripares, puisqu'il vient d'observer une tumeur qui avait tous les caractères cliniques de la prétendue botryomycose humaine, mais qui siégeait sur la face interne de la lèvre, où il n'y a pas de glandes sudoripares. L'examen histologique de cette tumeur a montré qu'elle était constituée comme un véritable bourgeon charnu. On n'y a trouvé ni amas mûriformes, ni botryomyces, et les cultures ont donné du staphylocoque doré pur.

M. Quénu. — *Traitement des fractures de la rotule par la suture transversale et l'hémicerclage.*

Le rapprochement direct des fragments après arthrotomie est devenu le traitement de choix des fractures de la rotule. Parmi les chirurgiens, les uns restent fidèles à la suture, les autres ont suivi M. Berger dans la voie du cerclage. Mais quel que soit le procédé que l'on emploie, il faut bien savoir qu'il a pour but le rapprochement des fragments et non la consolidation de la rotule. M. Quénu a fait des recherches sur le cadavre pour se renseigner sur la résistance comparée de la suture et du cerclage. Mais ce qui résulte d'important de ces recherches, c'est que ni l'un ni l'autre de ces procédés n'arrive à empêcher un certain écartement des fragments quand on exerce une traction même inférieure à celle qui correspondrait à la flexion du genou. C'est dire que pour obtenir une coaptation exacte, il est essentiel de maintenir les malades au lit.

M. Quénu estime que chacun de ces procédés a ses indications, le cerclage étant applicable spécialement aux fractures avec fragments multiples, la suture étant préférable pour les autres cas. Mais cette dernière n'est pas toujours facile à exécuter quand on la fait par le procédé habituel, c'est-à-dire par suture longitudinale. Aussi M. Quénu s'est-il demandé si la suture, pratiquée transversalement, n'offrait pas certains avantages. Par des recherches sur le cadavre, il a pu s'assurer que cette suture est infiniment plus facile, bien que l'épaisseur du tissu osseux à traverser soit plus grande. En effet la perforation est plus aisée, parce que l'on tient la rotule mieux à la main, et qu'après avoir traversé la petite couche de tissu compact, le perforateur chemine facilement dans le tissu spongieux. Cette perforation effectuée sur les deux fragments, le fil est passé aisément, et la coaptation se fait d'une façon parfaite. La résistance, éprouvée sur le cadavre, s'est montrée peut-être un peu inférieure à la suture longitudinale, mais supérieure au cerclage. — Quand la fracture est telle qu'un des fragments est trop petit pour être traversé par un fil, il est aisé d'associer la suture transversale au cerclage, en traversant le grand fragment transversalement et en encerclant le petit fragment dans le fil. M. Quénu a eu l'occasion d'appliquer ce dernier procédé chez un homme de soixante-trois ans et a obtenu un excellent résultat.

M. Lucas Championnière ne voit aucune raison de remplacer l'ancien procédé de suture, qui est une des opérations les plus satisfaisantes de la chirurgie, d'autant plus que le procédé de M. Quénu lui paraît d'une technique plus difficile et plus angereuse pour la solidité de l'os.

M. Lejars est tout prêt à mettre en pratique le procédé de M. Quénu le cas échéant, de même qu'il reconnaît les mérites de la suture; mais il reste un partisan convaincu du cerclage, qui lui paraît plus facile que la suture, tout en donnant des résultats nullement inférieurs, et qui est seul applicable dans certaines conditions et pour certains types de fractures. — Mais le cerclage a besoin d'être bien fait; il est indispensable de passer le fil dans l'épaisseur du tendon rotulien et immédiatement au contact de la base de l'os. Il est fort important aussi que le fil encadre intimement le double pourtour rotulien et que les fragments soient bien maintenus en contact jusqu'à la torsion complète du fil. Enfin, M. Lejars suture toujours les ailerons et les tissus fibro-périostiques prérotuliens. — Ainsi cerclée, la rotule est solide, puisque les blessés se lèvent vite. Et c'est là un point essentiel : il faut faire lever très tôt les malades et les mobiliser très tôt. M. Lejars supprime tout appareil le dixième jour et commence la mobilisation et le lever du dixième au douzième jour.

M. Berger n'a aucune objection à faire au procédé de M. Quénu, qui est une application de la méthode de suture osseuse qu'il emploie lui-même de préférence tant pour les pseudarthroses que pour les fractures des os longs, la suture par une anse métallique traversant de part en part transversalement les deux fragments. Mais il n'échappe pas aux reproches que l'on peut faire à la suture rotulienne; il n'est pas applicable dans les cas où M. Berger a précisément été amené à imaginer le cerclage. Ce dernier a l'avantage de n'exiger aucune instrumentation spéciale, d'être d'une exécution plus simple et de ne nécessiter aucune manipulation intra-articulaire. Quant à son efficacité, il maintient une coaptation aussi solide que les autres procédés. M. Berger ne soumet d'ailleurs ses opérés à aucune manipulation avant le quinzième jour.

Mais, si sûres que paraissent la suture et le cerclage de la rotule entre les mains d'un opérateur exercé, ces opérations comportent des dangers et peuvent laisser place à des complications qui ne doivent pas faire négliger le traitement des fractures par les méthodes anciennes. Il faut rechercher très exactement les contre-indications de l'opération tirées de l'âge, de l'état général, de la profession, de l'état du sujet et du membre, et dans les cas douteux, il faut revenir au traitement par les appareils qui donnent, plus lentement il est vrai, des résultats presque aussi bons que ceux que donne l'opération.

Pour terminer, M. Berger recommande, dans les opérations de cerclage ou de suture, d'éviter les manœuvres intra-articulaires et surtout d'introduire le doigt dans l'articulation du genou.

M. Schwartz pense, comme M. Berger, que si on n'a pas des garanties absolues d'asepsie et d'antisepsie, il vaut mieux employer les anciennes méthodes de traitement. En ce qui concerne le procédé de M. Quénu, il ne voit pas les avantages qu'il présente sur la suture ou le cerclage, sauf dans certains cas particuliers. M. Schwartz a pratiqué pendant longtemps la suture directe des fragments, mais fait maintenant plus volontiers le cerclage, qui lui paraît plus facile et aussi efficace, et qui a l'avantage d'être

applicable même quand les fragments sont inégaux. Quel que soit le procédé employé, il a toujours soin de suturer les ailerons de la rotule et le tissu fibreux prérotulien. Il ne permet les mouvements de flexion que vers le vingt-cinquième ou trentième jour.

M. Reynier estime que, quel que soit le procédé employé, du moment qu'on emploie un fil métallique, on laisse un corps étranger dans les tissus, et ce corps peut, à l'occasion, être un appel des microbes qui circulent dans le sang. Il faut pouvoir se passer de ces fils. M. Reynier y arrive en suturant au catgut les ailerons rotuliens et le surtout ligamenteux par un surjet, et en y ajoutant la suture à points séparés au catgut du tissu fibreux qui recouvre les fragments osseux. Cela suffit pour assurer le rapprochement des fragments; cependant il lui arrive d'assurer davantage ce rapprochement par deux gros fils de catgut passés angulairement dans les fragments osseux. Les malades restent dans leur appareil pendant vingt-cinq jours. M. Reynier obtient ainsi d'excellents résultats.

M. Routier pense que l'ouverture large de l'articulation suivie d'un nettoyage méticuleux constitue le point essentiel de l'opération, et il ne craint pas de mettre le doigt dans l'articulation. Quant à la suture, il l'a également faite transversalement dans un cas où la rotule déjà suturée antérieurement s'est refracturée.

M. Nimier a pratiqué deux fois l'hémicerclage de la rotule avec d'excellents résultats.

M. Lucas Championnière a pratiqué 68 fois la suture de la rotule, ce qui lui donne une grande expérience de la question. Il pense que la nature du fil est très importante; il estime qu'un gros fil métallique est nécessaire pour donner une grande solidité à la rotule, et que deux fils verticaux et parallèles doivent être employés. Il n'a jamais observé d'inconvénient à laisser ses fils dans les tissus et n'a jamais eu à constater leur élimination. L'opération comporte l'ouverture large de l'articulation pour mettre celle-ci au net et la débarrasser de tout ce qui l'encombre. M. Lucas Championnière ne comprend pas les réserves de M. Berger à ce sujet. Il recommande de ne pas faire l'opération immédiatement après l'accident, mais d'attendre deux ou trois jours, et surtout il adjure de ne jamais ouvrir ou panser sans faire une antisepsie absolue, et de laisser de côté en pareil cas toute tentative de chirurgie aseptique. Il tient d'une façon absolue au mouvement précoce et même à la marche de bonne heure, sans exagération. Ce mouvement léger, il le provoque dès le quatrième jour et fait marcher régulièrement les opérés du dixième au dix-huitième jour. Il ne recommande même pas le massage, qu'il considère comme inutile. Les résultats qu'il a obtenus par la suture sont tellement remarquables qu'il considérerait comme un recul déplorable de recourir encore aux moyens anciens de traitement des fractures de la rotule, et, si dans un cas donné, il devait renoncer à la suture, il se garderait bien d'avoir recours aux appareils et choisirait alors le massage comme dans tous les cas de fractures articulaires.

M. Bazy présente un homme de cinquante-huit ans qui, à l'âge de dix-sept ans, s'était fracturé la rotule et a conservé un écartement considérable

des fragments; néanmoins il marche bien et exerce son métier de charretier comme s'il n'avait jamais eu de fracture de la rotule. M. Bazy n'en conclut pas qu'il est inutile de traiter ces fractures. Il a lui-même pendant longtemps pratiqué la suture; mais la difficulté de bien placer les fils d'argent, l'éclatement des fragments sous le perforateur lui ont fait abandonner ce mode de traitement, et il a recours soit au cerclage avec suture des tissus fibreux voisins, soit à la suture simple des ailerons rotuliens et des tissus fibro-périostiques qui recouvrent la rotule. Ce dernier procédé lui a donné de si bons résultats qu'il est très tenté d'abandonner le cerclage en sa faveur.

M. Quénu répond aux objections qui ont été présentées. Il trouve que M. Berger élargit trop le cadre des contre-indications au traitement sanglant des fractures de la rotule. M. Quénu ne voit que deux contre-indications : un écartement presque nul des fragments et un mauvais état général. Dans toutes les autres circonstances, l'opération est de mise; il peut y avoir une contre-indication passagère telle qu'un delirium tremens, mais celle-ci ne peut que faire retarder l'opération. M. Quénu est d'accord avec M. Berger quand il dit que la suture de la rotule est une opération de grande chirurgie, permise seulement à ceux qui sont sûrs de leur asepsie. En effet, la synoviale du genou se trouve dans un état de réceptivité très grande par le fait du traumatisme, et les précautions sont d'autant plus nécessaires que la peau du genou est épaisse, ridée, souvent couverte d'épaississements épidermiques. Cette dernière raison fait que M. Quénu attend généralement plusieurs jours avant de faire l'opération, de façon à avoir le temps de faire la toilette du champ opératoire. Cette toilette faite, M. Quénu ne fait plus, au cours de l'opération, que de l'asepsie pure et simple et n'a jamais eu d'accidents. Quant au choix du procédé opératoire, M. Quénu persiste à croire que le procédé qu'il a décrit a son utilité et peut trouver son application dans un certain nombre de cas.

M. Molinié (de Marseille). — *Thrombophlébite du sinus latéral. Opération. Guérison.*

Rapport de M. Broca.

Au cours d'une trépanation mastoïdienne, le sinus latéral est ouvert au niveau du golfe de la jugulaire; on dénude le sinus pour faciliter sa surveillance. Au bout de cinquante-cinq heures, on constate que le sinus est thrombosé sur toute la portion dénudée. On fait aussitôt la ligature de la jugulaire et le nettoyage du sinus, qui contient un volumineux caillot très friable. Après cette intervention, la guérison se fait très rapidement.

MM. Kallionzis et Tsakona (d'Athènes). — *A propos de la tolérance de l'œsophage et de l'estomac pour les corps étrangers.*

Rapport de M. Tuffier.

MM. Kallionzis et Tsakona rapportent chacun une observation de corps étranger ayant séjourné longtemps dans le tube digestif. Dans la première, il s'agit d'un enfant ayant gardé un sou dans l'œsophage pendant six mois.

On avait pensé que le sou était rendu depuis longtemps et ce n'est que par une radiographie qu'on put constater sa présence. Cette pièce fut facilement extraite avec le panier de de Græfe.

Dans la seconde observation, il s'agit d'une jeune fille qui, dans un but de suicide, avale une fourchette. Elle garda ce corps étranger dans l'estomac pendant quatre mois sans éprouver d'autres phénomènes que des digestions un peu douloureuses. La fourchette fut extraite par la gastrotomie.

M. Launay. — *Luxation complète du coude en dehors. Résection.*

Rapport de M. Lejars.

Il s'agit d'un homme de soixante-six ans qui, en tombant, se fit une luxation du coude qui aurait été réduite aussitôt, mais se serait reproduite. M. Launay vit le malade au bout de deux mois et demi et constata aussitôt une luxation complète en dehors, confirmée par une épreuve radiographique. L'impotence fonctionnelle du membre était à peu près complète. En raison de l'ancienneté de la lésion, M. Launay n'hésita pas à pratiquer la résection, qu'il fit par incision médiane postérieure. Au sixième jour, il commence la mobilisation. La réunion se fit par première intention. Au début, le résultat fonctionnel fut parfait, mais il ne se maintint pas complètement dans la suite.

Le rapporteur approuve M. Launay d'avoir pratiqué d'emblée la résection, de l'avoir faite large, de n'avoir pas immobilisé et d'avoir commencé tôt les mouvements. En effet, au coude plus particulièrement, l'arthrotomie ou la réduction à ciel ouvert n'est applicable qu'à un nombre restreint de cas récents. L'intervention de choix, c'est la résection d'emblée, et cette résection doit être faite très largement. M. Lejars a renoncé depuis longtemps aux résections modelantes, aux excisions trochléiformes, dont les résultats immédiats sont séduisants, mais qui donnent des résultats définitifs mauvais. La résection large donne d'excellents résultats, à la condition qu'on respecte le tendon du biceps; c'est pourquoi M. Lejars condamne les procédés qui intéressent ce tendon et se rallie au procédé des deux incisions latérales d'Ollier pour la résection du coude.

M. Poirier ne conçoit pas comment on peut respecter le tendon du biceps en sacrifiant largement l'olécrâne.

M. Lucas Championnière donne la préférence à l'incision médiane postérieure traversant le biceps. Elle seule donne un accès large dans l'articulation et facilite beaucoup la résection; le fonctionnement ultérieur du biceps n'en subit aucun dommage, pas plus qu'il n'est gêné par une résection assez large de l'olécrâne.

M. Quénu reconnaît à l'incision postérieure l'avantage de permettre l'interposition musculaire quand on en reconnaît la nécessité.

M. Nélaton se rallie aux incisions latérales d'Ollier et conserve, comme ce dernier, l'olécrâne avec ses insertions tricipitales. C'est la pratique qui leur donne les meilleurs résultats.

M. H. Delagénière (du Mans). — *Hépaticotomie pour calculs. Extraction de deux calculs du canal hépatique; drainage par les voies biliaires accessoires. Guérison.*

Une femme de quarante-cinq ans, atteinte depuis des années de coliques hépatiques, présente, en septembre 1902, une crise particulièrement violente avec péritonite et ictère, qui dure trois mois et au cours de laquelle elle a présenté deux hématémèses assez abondantes. A la suite de cette crise, elle continue à souffrir de crises assez fréquentes, qui font qu'elle se présente, en janvier 1903, pour se faire opérer. M. Delagénière constate à ce moment encore une légère teinte subictérique, un état général assez mauvais, mais consent néanmoins à pratiquer l'opération le 3 février 1903. Il pratique une incision abdominale sur le bord externe du muscle droit; il trouve la vésicule petite, rétractée, enfouie sous des adhérences. Il libère les voies biliaires, recherche le cholédoque, qu'il explore, mais ne trouve pas de calcul. Dirigeant alors son doigt vers le hile du foie, il sent nettement ce calcul. Après de longues recherches, il arrive à se rendre compte que le calcul est situé dans le canal hépatique. Il pratique sur le calcul une petite boutonnière au bistouri et extirpe le corps étranger, puis un second calcul, logés tous deux dans une dilatation ampullaire du canal hépatique. Puis, avec une petite aiguille et un fil de chanvre, il pratique aisément la suture de l'incision faite sur la paroi du canal. Enfin, suture de la paroi avec drainage. Les suites opératoires furent très simples. Pendant les premiers jours, il y eut un léger écoulement de bile; mais cette fistule est fermée complètement au dix-neuvième jour, et la malade quitte la clinique complètement guérie.

M. Pierre Delbet présente un malade chez lequel il a pratiqué avec succès une *prostatectomie périnéale.*

M. Monod présente un *utérus contenant un fibrome kystique.*

M. Monod présente un *calcul vésical développé autour d'un fil de soie* provenant d'une cure radicale de hernie.

M. Moty présente un *corps étranger du rectum.*

M. Potherat présente des pièces de *dégénérescence de fibromes utérins.*

M. Schwartz présente un malade atteint d'une *tarsalgie rebelle* du pied droit, sans pied plat, et qui fut traitée par la *tarsectomie cunéiforme avec agrafage de Jacoël.*

M. Walther présente une malade atteinte de *fistule intestino-vésicale* survenue spontanément au cours d'une annexite suppurée.

M. Walther présente un jeune homme chez lequel il a pratiqué une *orchidopexie pour une ectopie testiculaire abdominale.*

SOCIÉTÉ DE CHIRURGIE DE LYON

Séance du 5 février 1903. — *Présidence de M. Gayet.*

Kyste hydatique suppuré du mésentère.

M. Vincent. — Une dame d'une soixantaine d'années est soignée pour une fièvre typhoïde; elle est atteinte soudain d'une violente douleur dans le flanc droit avec phénomènes péritonéaux et, à la palpation, on sent une tumeur dans cette région. Appelé pour ouvrir un abcès péritonéal, je vis cette malade; sa tumeur était sans connexion avec les organes génitaux ni avec l'appareil biliaire. Nous pensâmes à une hydronéphrose intermittente ou à un kyste hydatique; ce dernier diagnostic fut écarté en raison de la faible proportion d'urée dans les urines et de l'existence antérieure d'une néphroptose.

Incision lombaire très longue dans le but de marsupialiser la poche; il fut impossible d'amener la tumeur, et je fus obligé de me reporter en avant pour faire une opération transpéritonéale; suture de la paroi de la poche à la peau, résection d'une portion de cette paroi, issue d'une grande quantité de liquide purulent; sous l'influence des efforts de vomissement, le fond de la poche fit issue à travers l'incision et j'en pratiquai l'énucléation laborieuse.

Quelle était la nature de cette poche? Il me semble impossible de ne pas y reconnaître une paroi de kyste hydatique, au seul aspect macroscopique. L'examen histologique en sera fait. Je crois que ce kyste siégeait dans le mésentère.

M. Rochet. — La difficulté qu'a eue M. Vincent pour attirer la poche par la voie lombaire prouve qu'il ne s'agissait pas du rein kystique.

M. Tixier. — J'ai opéré récemment dans mon service un enfant de vingt et un mois d'un kyste volumineux intrapéritonéal. Il était cachectique, amaigri, avec un ventre énorme; je fis une incision sur le bord externe du muscle droit à gauche; la poche mise à nu, je fis une ponction qui me donna un liquide trouble. Incision large, traction des lèvres de la poche pour essayer de la suturer; ce fut d'abord impossible. Mettant la main dans la poche, je fis l'extraction de quelques caillots, et immédiatement une hémorragie énorme se produisit. Je ne pus que faire un tamponnement hâtif. Actuellement, après une longue suppuration, il ne reste qu'une fistule. Il m'est impossible de dire quel était le point de départ de ce kyste, s'il était nettement intrapéritonéal.

Séance du 12 février 1903. — *Présidence de M. Gayet.*

A propos de la gastrostomie.

M. Bérard. — Après avoir essayé les procédés les plus connus, j'en suis arrivé à simplifier de plus en plus; je fixe l'estomac après une petite incision à la paroi abdominale; deux jours après, je fais une petite incision au ténotome. J'ai fait quatre opérations de cette manière et deux par le procédé

de Fontan. Je ne laisse la sonde à demeure que quarante-huit heures en place.

M. Vallas. — Ce qui ressort de la discussion, c'est qu'il ne faut pas suturer la muqueuse à la peau.

M. Vialle. — J'ai fait une gastrostomie par le procédé de Terrier, et j'ai eu de l'incontinence de la fistule.

Paralysie du sciatique poplité externe d'origine traumatique.

M. Vialle présente un soldat qui eut le 15 novembre dernier une entorse du genou gauche et qui a présenté par la suite une paralysie du sciatique poplité externe. Il y a dégénérescence des muscles innervés par ce nerf. Il ne s'agit pas d'une fracture du péroné, la radiographie le démontre. Y a-t-il eu élongation du nerf par diastasis de l'articulation du genou? On ne trouve aucun signe d'hystéro-traumatisme.

M. Ruotte a en ce moment dans son service un réserviste qui eut le bras serré entre deux battants de porte et qui a présenté une paralysie radiale complète; cette paralysie a rapidement cédé au massage et à l'électrisation.

Corps étranger de la vessie.

M. Tixier. — Le 2 février dernier, j'étais appelé pour retirer un corps étranger de la vessie chez une femme : c'était un thermomètre que le médecin avait placé sous les couvertures et qu'il n'avait plus retrouvé lorsqu'il avait voulu le retirer. Ne pouvant pas faire d'anesthésie, je dilatai la vessie par une injection, puis introduisis une pince courbe qui saisit le thermomètre; il était transversalement placé. Je pus le redresser par un doigt intravaginal et le retirer, après avoir toutefois fait une seconde prise avec une pince droite.

La malade avait un méat un peu élargi et très antérieur en raison d'une cystocèle vaginale.

Hémorragie traumatique intracranienne.

M. Villard. — Un homme de trente ans, employé au chemin de fer, fit une chute en arrière du haut d'une marche de wagon. Il y eut quelques phénomènes de commotion, céphalalgie, torpeur, qui disparurent au bout de huit jours. Mais, trois semaines après l'accident, brusque ictus suivi de coma; il est amené dans mon service avec des symptômes nets de compression cérébrale : stertor, lenteur du pouls, œdème des papilles, etc. Je voulus attendre quelques jours pour voir s'il ne se produirait pas quelque symptôme de localisation pour guider une intervention. Il y eut une légère amélioration qui dura huit jours, puis brusque rechute, qui me força la main.

Je trépanai en pleine fosse temporale et trouvai un cerveau contusionné, ne battant pas; je fis une ponction et amenai un écoulement considérable de liquide céphalo-rachidien. Pensant que le cerveau serait suffisamment décomprimé, je m'en tins là.

Il se constitua une fistule par où s'écoulait le liquide céphalo-rachidien qui inondait le lit du malade. Au bout de quinze jours, le malade a succombé à des phénomènes de méningo-encéphalite.

L'autopsie nous a montré qu'il y avait du côté opposé une poche de sang

fluide considérable, constituant un kyste étalé qui put être disséqué et enlevé comme un kyste de l'ovaire. Cette poche intra-dure-mérienne avait déprimé en cupule le cerveau qui était très atrophié.

Il est étonnant que cette compression n'ait provoqué aucun symptôme de localisation.

M. Jaboulay. — J'ai opéré un jeune homme de vingt-neuf ans qui, ayant fait une chute dans un escalier, présentait des signes de compression. Après trépanation, je tombai sur une poche sous-dure-mérienne comme dans le cas de M. Villard. La méningée moyenne n'était pas lésée. J'ai pensé à une plaque de pachyméningite ancienne.

J'ai vu un autre malade qui présenta un écoulement considérable céphalo-rachidien à la suite d'une trépanation; il n'en subit aucun dommage, au contraire, et paraissait soulagé par la décompression qui en résultait.

M. Villard. — L'écoulement n'est pas dangereux par lui-même, mais par les dangers d'infection.

Séance du 19 février. — *Présidence de M. Gayet.*

Étranglement herniaire. Phlegmon secondaire par perforation intestinale. Entérectomie et entérorraphie latérale.

M. Villard présente des pièces et le malade auquel elles appartenaient. Homme de vingt-sept ans, entré en septembre 1902 pour des accidents d'étranglement dans une hernie inguinale congénitale. La kélotomie montra une longue anse grêle (20 cent.), saine d'ailleurs; réduction, cure radicale par le procédé de Bassini. Sorti 20 jours plus tard en bon état apparent. Fin novembre, ce malade revient, amaigri, pâle, se plaignant d'une douleur abdominale au niveau de l'opération. Il y avait dans la région de la fosse iliaque une collection suppurée du volume du poing, qui devait être une suite de son étranglement, car depuis l'opération il n'avait jamais été sans souffrir un peu; constipation opiniâtre, coliques, etc.

Laparotomie sur le bord externe du muscle droit; ouverture d'une collection suppurée; issue de trois quarts de litre de pus fécaloïde mélangé de gaz. En cherchant l'origine du pus, un sifflement se fit entendre et une perforation intestinale apparut. Agrandissement de l'incision, éviscération des anses agglutinées; une anse très dilatée d'intestin grêle se présente, perforée à son origine, très friable. Résection de la région malade; il reste un petit bout supérieur et un bout inférieur très dilaté. Alors, fermeture du bout inférieur et abouchement latéral au bouton du bout supérieur dans le cæcum. Guérison parfaite.

Il est à remarquer dans cette observation, qu'avec une protection soigneuse du péritoine, on peut exécuter des manœuvres intrapéritonéales compliquées, même à travers la cavité incisée d'un abcès.

M. Vallas. — J'ai une observation très analogue. Un malade entre dans mon service au mois de novembre pour hernie étranglée. Kélotomie, guérison apparente, exeat. Il revient au bout de quelque temps pour des coliques violentes partant de l'ombilic, s'irradiant vers la fosse iliaque, en même temps qu'il y avait gonflement des anses; la crise cessait avec l'affais-

sement des anses qui s'accompagnait de bruits musicaux. Laparotomie; une énorme bride fixait l'anse contre la paroi, suspendant l'intestin comme à un crochet. Au-dessus de ce point, une anse extrêmement dilatée, comme dans le cas de M. Villard. Résection intestinale portant sur toute l'anse étranglée. J'avais aussi deux bouts de calibre très différents; j'ai cependant fait l'anastomose bout à bout en me servant du bouton de M. Villard. Fermeture complète; suites bonnes; le bouton a été éliminé le treizième jour.

Quelle est la cause de la lésion? Pourquoi cette adhérence? Je ne me l'explique pas très bien et je crois ces faits rares.

M. Goulliod. — Je vous ai présenté une observation très analogue, consignée dans la thèse de Francoz. Je crois que l'anse réduite est malade, atteinte de sphacèle partiel et que c'est pour cela que des adhérences se forment. Dans mon cas, j'ai fait non la résection, mais l'anastomose. Depuis j'ai vu un second malade avec les mêmes lésions. Ici il n'y avait pas eu kélotomie, la hernie avait été réduite; il s'était développé un rétrécissement de l'intestin, mais sans adhérences. Je fis l'entérectomie suivie de fermeture des deux bouts avec anastomose latérale. Le rétrécissement dans ce cas était double, correspondant aux deux sillons d'étranglement.

M. Bérard. — Dans les cas d'anastomose latérale au bouton, celui-ci reste en place ou tombe dans le cæcum. Dans un cas, j'ai dû réséquer une grande longueur d'intestin; ayant des bouts très inégaux, j'ai fait l'anastomose bout à bout à la suture, en faisant une sorte de suture en raquette. Guérison.

M. Villard. — Dans mon cas, la perforation a été secondaire, le vice de position primitif. La cause de ce vice de position ne nécessite pas un sphacèle partiel; il suffit de l'irritation de la séreuse pour expliquer les adhérences. J'ai pu surprendre ce mécanisme chez une malade que j'avais opérée pour hernie étranglée et dont l'étranglement persistait 48 heures après; je fis une hernio-laparotomie, et j'ai trouvé l'anse soudée au péritoine correspondant au point du sac lié par des adhérences fibrineuses. Je libérai ces adhérences et la malade guérit.

Je crois que la suture bout à bout est l'idéal; dans mon cas, le bouton est peut-être bien resté dans le cæcum. J'ai été entraîné à faire l'abouchement latéral à cause de la différence d'épaisseur des parois surtout. J'ai préféré le bouton à la suture à cause de la longueur de l'opération.

Sarcome du gros orteil.

M. Claudot lit une observation envoyée par le Dr Debrie (de Briançon). Amputation du gros orteil pour une tumeur diagnostiquée ostéosarcome chez un jeune soldat. Histologiquement : sarcome fuso-cellulaire d'allure très maligne, paraissant d'origine périostique. Depuis plus de 3 ans et demi il n'y a pas de récidive.

Il semble que la tendance actuelle pour le traitement des ostéosarcomes soit économique et par conséquent très différente de celle qu'avaient les chirurgiens il y a dix ans.

Récemment M. Jaboulay nous montrait dans son service un ostéosarcome traité par l'évidement.

M. Jaboulay. — Mon malade avait un sarcome fuso-cellulaire. Ce type histologique est beaucoup moins grave que celui à cellules rondes; ces derniers sarcomes sont très malins, se généralisent dans les poumons, et Daniel Mollière ne les opérait même plus, tellement la généralisation était rapide. Il importe donc d'établir des distinctions très précises au point de vue du diagnostic et du traitement.

Ostéosarcome de l'avant-bras traité par l'évidement.

M. Jaboulay. — Je vous présente le malade dont il vient d'être question. Ce jeune homme avait été soigné pendant plusieurs mois par des pointes de feu et divers révulsifs, son médecin croyant à une synovite fongueuse des gaines du poignet. Reconnaissant enfin son erreur, il nous l'adressa. Nous fîmes une incision qui nous mena dans une cavité remplie de bourgeons rougeâtres; c'était bien l'aspect macroscopique des sarcomes à myéloplaxes. Aussi, renonçant à l'amputation, nous fîmes simplement un évidement soigneux de la poche, ne laissant que la coque osseuse très mince et interrompue du reste en plusieurs points. En guise d'appareil prothétique, pour relever cette main qui tombait morte, je bourrai la cavité avec de la gaze aseptique fortement serrée.

Aujourd'hui, un an après l'opération, vous pouvez constater qu'il n'y a pas de récidive. La poche n'est pas entièrement comblée, mais il s'est formé autour une ossification qui donne un solide point d'appui à la main; celle-ci a tous ses mouvments.

ACADÉMIE DE MÉDECINE

Séances des mois de février et mars. — *Présidence de M. Lancereaux.*

M. Reclus regrette que *l'analgésie localisée par la cocaïne* n'ait pas conquis la place qu'elle mérite en chirurgie. Il rappelle que cette méthode ne saurait être rendue responsable non seulement des accidents, mais même des incidents dont on l'accuse. Beaucoup de dentistes se servent fort mal de la cocaïne. Ce sont eux qui ont compromis la réputation de cet agent anesthétique. Il est indispensable de ne pas employer une solution titrant plus de 1 p. 100. Le malade doit être opéré couché; il ne faut lui permettre de se relever que quelque temps après l'opération. En agissant ainsi, on peut éviter tout accident.

Dans le domaine chirurgical, on connaît fort mal la technique de la cocaïnisation. Cette technique est soumise à des règles générales, mais ces règles, il faut les adapter à chacune des opérations, et l'analgésie n'est pas la même pour une cure d'hydrocèle, une kélotomie, une dilatation anale ou une gastrostomie. Il faut se servir d'une solution à 1/2 ou 1 p. 100. Pour l'ouverture d'un panaris, on enfonce profondément l'aiguille à la base

du doigt et on pousse immédiatement l'injection, puis on achève en injectant plus lentement, en faisant cheminer l'aiguille sous la peau. Il faut voir la peau blanchir pour être autorisé à inciser. Sinon on recharge la seringue et en laissant l'aiguille en place, on pousse une nouvelle injection du volume d'une seringue de Pravaz.

Il faut en somme créer à la base du doigt une sorte de bague analgésique qui interrompt la sensibilité.

La dose de cocaïne injectée doit être tout au plus de 6 à 7 centigrammes, dose tout à fait innocente. Le patient sera couché et on ne lui permettra de se lever qu'après avoir mangé ou bu; avec ces quelques précautions, tout ennui sera conjuré.

M. Galippe ne partage pas la confiance de M. Reclus dans l'innocuité de la cocaïne lorsqu'il s'agit de son application aux opérations pratiquées dans la cavité buccale; il estime également qu'il a été trop sévère pour les opérateurs qui ont eu des accidents. Ceux-ci n'ont pas toujours été provoqués par l'exagération de la dose; il y a un entraînement à cette chose, et des accidents ont été observés avec des quantités minimes. Il faut donc tenir compte d'autres éléments que ceux dont M. Reclus a parlé.

Quoi qu'il en soit, il se refuse depuis longtemps à employer la cocaïne, et la condition rigoureusement imposée par M. Reclus de tenir le patient dans une position horizontale n'est pas faite pour faciliter l'intervention opératoire, mais doit au contraire la compliquer singulièrement.

M. Laborde ne peut qu'appuyer les judicieuses remarques de M. Galippe. Il y a longtemps qu'il a signalé les dangers de l'emploi de la cocaïne en injection hypodermique principalement dans les conditions de son absorption intravasculaire rapide, et dans le voisinage des centres nerveux supérieurs, encéphalo-bulbaires, notamment l'injection intragingivale, pour les extractions dentaires ou autres opérations buccales, à la suite desquelles on a vu se produire les plus graves accidents. Il cite le cas d'un professeur au Collège de France, qui, à la suite d'une injection de cocaïne (5 milligrammes de chlorhydrate) dans la gencive pour l'extraction d'une dent, tomba dans un état syncopal et de mort apparente, auquel il fut arraché à grand'peine, et eut, durant une quinzaine de jours, des rechutes qui donnèrent de vives inquiétudes à son entourage.

M. J. Lucas Championnière repousse l'emploi de la cocaïne. Si celle-ci peut donner des résultats relatifs, dans les cas dans lesquels il ne s'agit pas d'une lésion inflammatoire, son action est absolument nulle dans les régions qui sont le siège d'une inflammation violente comme le panaris. Il estime qu'il faut de toute nécessité faire une anesthésie sérieuse, c'est-à-dire la chloroformisation. On n'a sérieusement opéré pour un panaris grave que lorsqu'on a donné du chloroforme.

M. S. Duplay considère la cocaïne comme un anesthésique dangereux. Puisqu'elle a produit des accidents avec des doses variées, il lui paraîtrait

dès lors imprudent d'en recommander l'emploi sans signaler, en même temps, les méfaits qui lui sont imputables.

M. Javal sait que l'on utilise la cocaïne, à la dose de 2 p. 100, pour l'anesthésie de la conjonctive, sans que jamais, à sa connaissance, l'emploi de cet alcaloïde ait eu des inconvénients.

M. P. Berger trouve qu'on exagère les dangers de la cocaïne, bien qu'il préfère l'emploi de la chloroformisation pour l'ouverture des abcès et des panaris. En son absence, il y a quelques années, un cas de mort est survenu, dans son service, chez un malade atteint d'hydrocèle, auquel on injecta par erreur une dose trop forte de cocaïne dans la tunique vaginale.

Cet accident ne s'est jamais renouvelé depuis qu'il fait usage de la solution à 1 p. 100 et qu'il se conforme à la technique recommandée par M. Reclus.

M. Reclus répond à toutes ces objections par sa statistique qui porte sur 7 000 opérés de hernies, d'hémorroïdes, de gastrostomie, d'appendicite, sans avoir à déplorer de mort ni d'accident. Il a fouillé toutes les statistiques, il a relevé toutes les observations, et il a d'abord remarqué que nombre de cas publiés, de seconde ou de troisième main, comme mortels, ne l'avaient été nullement. On avait lu : « empoisonnement par la cocaïne », et ces mots, on les avait traduits par ceux de : « mort par la cocaïne », lorsqu'en définitive, il ne s'agissait que d'accidents légers.

Quant aux morts véritables, elles sont dues à l'emploi désordonné, fou, de doses invraisemblables de cocaïne, et les empoisonnés n'avaient pas absorbé moins de 60, 80, 100, 150, 200, 300 centigrammes de cocaïne, doses d'autant plus criminelles que 10 à 15 centigrammes suffisent à mener à bien les opérations les plus délicates, les plus longues et les plus complexes. Le jour où il a établi que la dose totale de cocaïne injectée ne devait pas atteindre 20 centigrammes, et que le titre de la solution ne devait pas dépasser 1 p. 100, on a coupé court à tous les accidents possibles.

La cocaïne n'est pas dangereuse; en suivant des règles précises et connues, on peut éviter tout danger, tandis qu'on cherche encore les règles qui donnent la sécurité dans l'emploi des anesthésiques généraux; les morts par le chloroforme restent le plus souvent inexplicables et, par conséquent, n'apprennent pas à conjurer le danger lors de nouvelles interventions. Les opérations sur la face ne sont pas plus à redouter que sur les autres parties du corps, si l'on a pris le soin de placer les malades dans la position horizontale, précaution que ne prennent pas toujours les dentistes. L'ablation dentaire, en pareil cas, n'est pas plus difficile que si le malade est assis. Ne laisser se lever les malades qu'après une demi-heure, les lester d'une tasse de café ou d'un petit verre de liqueur, et la légende de « la zone dangereuse » aura définitivement vécu. Les accidents notés par les précédents orateurs sont dus à la violation d'une loi connue, édictée, et par conséquent facilement évitable. M. Péraire.

BIBLIOGRAPHIE

Chirurgie intestinale d'urgence, par **A. Mouchet.** (*Les actualités médicales.*) Paris, J.-B. Baillière et fils, 1903.

Dans ce volume in-16 de 96 pages, avec 23 figures, sont successivement étudiés les contusions de l'abdomen, les plaies de l'abdomen, l'occlusion intestinale, l'appendicite, l'imperforation ano-rectale, l'étranglement hémorroïdaire, les hernies étranglées, les hernies gangrenées. Pour chaque maladie, l'auteur expose les indications opératoires et la technique.

Ainsi, dans le chapitre consacré aux contusions de l'abdomen, M. Mouchet discute la valeur des signes locaux et des signes généraux; il insiste avec raison sur l'importance qu'il convient d'attacher à la *contracture de la paroi abdominale non limitée au point contus*; puis il passe à la technique opératoire : incision de l'abdomen, — *médiane, sous-ombilicale et longue* — et recherche de la lésion; et enfin, aux différents moyens dont dispose le chirurgien pour traiter cette lésion, entraînant le plus souvent une lésion intestinale. Il discute l'opportunité du lavage et affirme la nécessité de toujours drainer. En somme, par cet exemple, on voit que l'auteur a voulu condenser les notions essentielles de la chirurgie intestinale d'urgence. Des figures simples et claires accompagnent le texte.

A. Gosset.

Les maladies de la prostate, par le prof. **von Frisch.** Ouvrage traduit de l'allemand par les Drs Ferd. Bidlot et H. Renard-Dethy; avec une préface du Dr G. Verhoogen. Paris, G. Rousset, 1903.

C'est un ouvrage général dans lequel on trouve la synthèse de toutes les monographies, de toutes les observations isolées ayant trait aux affections de la prostate. C'est un guide précieux dans l'étude aujourd'hui si complexe de cette partie de la pathologie urinaire.

L'ouvrage comprend douze chapitres. Après avoir passé en revue l'anatomie, la physiologie, les anomalies congénitales et l'exploration de la prostate, l'auteur étudie plus particulièrement les inflammations de la glande, la tuberculose, les calculs, les tumeurs, mais surtout l'hypertrophie prostatique. Et l'on trouvera au cours de ce dernier chapitre — le huitième de l'ouvrage — une sorte de monographie de l'hypertrophie prostatique avec les divers traitements qu'on peut lui opposer.

A. Gosset.

NÉCROLOGIE

M. le Prof. T. Gaillard THOMAS (de New-York).

Une des célébrités chirurgicales de New-York, où il pratiquait depuis un demi-siècle, le prof. T. Gaillard Thomas, est mort subitement à Thomasville (Georgie), le 28 février dernier. Le 70e anniversaire de sa naissance (Edisto Island, S. C., 21 novembre 1832) avait été célébré avec éclat l'année dernière.

Le Prof. G. Thomas avait fait ses études médicales au « Medical College » de Charleston et y avait pris ses grades en 1852. Après un voyage d'études d'un an et demi dans les hôpitaux d'Europe, il fit à New-York un cours d'obstétrique, dont le succès fut assez grand pour lui ouvrir les portes de la Faculté de l'Université de New-York en 1853, en qualité de « Lecturer ». Huit ans après, il était nommé à la chaire d'Obstétrique du « College of Physicians and Surgeons », puis à celle de Gynécologie. Il resta attaché pendant 15 ans à l'hôpital de Bellevue en qualité de chirurgien, puis ensuite à l'hôpital des femmes, à St-Luke, Roosevelt, etc. Dès 1868, il se spécialisait définitivement à la pratique de la Gynécologie et publiait son *Traité des maladies des femmes*, qui établit définitivement sa réputation, et eut six éditions, traduites en plusieurs langues.

Le Prof. Thomas était un clinicien et un opérateur hardi et adroit. En obstétrique, il préconisait la laparo-élytrotomie à la place de l'opération césarienne et en gynécologie, son opération de choix était la laparotomie dans laquelle il excellait. C'était le plus populaire des professeurs de New-York. D'une originalité remarquable et d'une haute culture intellectuelle, il ne comptait que des amis, auxquels il laisse le souvenir d'une grande individualité qui disparaît.

Voici ses principaux travaux :

1859. *A lecture on the prevention of post-partum haemorrhage.* Charleston, S. C., James a. Williams, 1859, 8°, 16 p. — *The hymen. An essay.* New-York, 1859, 8°, 21 p. — 1864. *Introductory address delivered at the College of Physicians and Surgeons, New York.* New-York, W. H. Trafton a. Co., 1864, 8°, 31 p. — 1869. *The history of four cases of chronic inversion of the uterus with the account of an operation designed as a substitute for amputation.* New-York, 1869, 8°, 47 p. — *The history of nine cases of ovariotomy.* New-York, D. Appleton a. Co., 1869, 8°, 27 p. — *A practical treatise on the diseases of women.* Philadelphia, H. C. Lea, 1re éd., 1868, 625 p.; 1869, 8°, 2e éd., xxiv-33-647 p.; 3e éd., 1872, 784 p.; 4e éd., 1874, 801 p.; 5e éd., 1880, 806 p. — 1870. *Gastro-elytrotomy : a substitute for the caesarean section.* New-York, W. A. Townsend a. Adams, 1870, 8°, 15 p. — 1873. *Lehrbuch der Frauenkrankeiten. Uebersetzt von Dr Max Jaquet.* Berlin, A. Hirschwald, 1873, 8°, xix-643 p. — 1875. *A clinical contribution to the treatment of tubal pregnancy.* New-York, D. Appleton a. Co., 1875, 8°, 11 p. — Case of tubal pregnancy successfully treated by a new method of operation. *Am. Obst. J.*,

N.-Y., 1875. — 1876. *Remarks upon the enucleation of uterine fibroids with illustrative cases.* New-York, Rutledge a. Co., 1876, 8°, 14 p. — *Remarks on chronic dysentery; with the history of a case of five years standing cured within five weeks by topical treatment.* New-York, D. Appleton a. Co., 1876, 8°, 10 p. — Double ovariotomy performed for the removal of solid ovarious tumours. Transfusion of milk four days after operation. *Am. J. Obst.*, N.-Y., 1876, janv. — 1877. *The prophylactic treatment of placenta praevia.* Indianapolis, Ind., 1877, 8°, 16 p. — *The influences which are elevating medicine to the position of a science; an anniversary discourse delivered before New-York Academy of Medicine.* New-York, 1877, 8°, 24 p. — *Trattato pratico delle malattie delle donne. Versione italiana dall' originale inglise dei dottori L. Ginntoli e P. Bottini.* Firenze, E. Ducci, 1877, 8°, 1re éd., 870 p., 1 l. — *A case of abdominal pregnancy treated by laparotomy.* [Boston], [1897], 8°, 9 p. — Report on the treatment of solid uterin fibroids by electrolysis. *Am. J. Obst.*, N.-Y., 1877, 117. — 1878. *Notes from lectures on obstetrics.* New-York, J.-J. O'Brien, 1878, 8°, 81 p. — *The most effectual method for controlling the high temperature occurring after ovariotomy.* New-York, D. Appleton a. Co., 1878, 8°, 21 p. — *The intra-venous injection of milk as a substitute for the transfusion of blood. Illustrated by seven operations.* New-York, D. Appleton a. Co., 1878, 8°, 19 p. — *Laparo-elytrotomy; a substitute for the caesarean section.* N.-York, W. Wood a. Co., 1878, 8°, 25 p. — *Comparison of the results of the caesarean section and laparo-elytrotomy in New-York.* [New-York], [1878], 8°, 3 p. — 1879. *A new method of removing interstitial and submucous fibroids of the uterus; illustrated by cases.* New-York, G.-P. Putnam's Sons, 1879, 8°, 32 p. — *Traité clinique des maladies des femmes. Traduit et annoté par A. Lutaud.* Paris, 1879, 8°. — 1880. *Clinical contribution to the subject of removal of the uterus in whole or in part for the extirpation of tumors connected with that organ.* Philadelphia, Collins, 1880, 8°, 20 p. — Removal of a large interstitial uterine fibroid. *Am. J. Med. Sc.*, Phila., 1880, avril. — 1882. *Expansions of the bladder over the surface of abdominal tumors and its attachment to them or to the abdominal walls as a complication of laparotomy.* [Philadelphia], [1882], 8°, 12 p. — Extirpation of the left kidney on account of a large fibro-cystic; recovery. *Med. News*, 1882, janv. 7. — On the removal of benign tumours of the mamma without mutilation of the organ. *New-York M. J.*, 1882, avril. — 1883. *The prevention and treatment of puerperal fever.* New-York, 1883, 12°, 33 p. — A contribution to the subject of the removal of the uterine appendages for prolonged menstrual troubles, with recurrent pelvic inflammation. *N.-York M. J.*, 1883, janv. 13. — 1884. *The prevention and treatment of puerperal fever.* New-York, D. Appleton a. Co., 1884, 16°, 14 p. — 1885. *Vulvar and vaginal enterocele.* [New-York], [1885], 16°, 23 p. — 1888. *A eulogy upon Cornelius Rea Agnew.* [New York], [1888], 8°, 26 p., port. — 1889. *Acute mania and melancholia as sequelae of gynecological operations.* [Philadelphia], [1889], 8°, 12 p. — 1890. *Abortion and its treatment, from the stand point of practical experience; a special course of lectures delivered at the College of Physicians and Surgeons, New-York, session of 1889-1890. From notes by P. Prynberg Porter, revised by the author.* New-York, D. Appleton a. Co., 1890, 12°, 112 p. — *A practical treatise on the diseases of women, revised by Paul F. Mundé.* Philadelphia, Lea Bros. a. Co., 1891, 6. ed., 8°, 826 p. — *An address delivered before the New York Orthopaedic Dispensary and Hospital, on the occasion of its twenty-fifth anniversary, December 10, 1891.* [New-York], [1891], 8°, 8 p. — Sketches of eminent living gynecologists and obstetricians of America. *N.-York J. Gynaec. a. Obst.*, 1891, I, 111, portr. — 1892. *A successful case of caesarean section.* New-York, Trow's Co., 1892, 12°, 8 p. — 1894. The etiology of the diseases peculiar to women. *Med. Rec.*, N.-Y., 1894, XLV, 65-68. — 1896. Medical address at the twenty-ninth anniversary of the Woman's Hospital in the State of New-York, November 18, 1896. *Med. Rec.*, N.-Y., 1896, I, 769-771. — 1900. A memorial address upon D. Fessenden Nott Otis. *Med. Rec.*, N.-Y., 1900, LVII, 1073-1075. — Un cas de ramollissement complet des lobes droit et moyen du cervelet avec destruction des noyaux centraux de ces lobes. *XIIIe Cong. internat. de Méd., Sect. de Neurol.*, 1900, Paris

1901, Compt. rend., 135. — 1902. Address to the graduates of the training school for nurses of the colored home and hospital. *Med. News*, N.-Y., 1902, LXXX, 279-291. — The methods which make for success in medicine in the twentieth century. *N.-York M. J.*, 1902, LXXV, 1121-1123. — *A practical chart of auscultation and percussion, for the use of students.* Broadside fol. New-York, J.-A. Gray, [n. d.], 1 l. — *Annual report of the New-York Medical and Surgical Society.* [n. p. n. d.], 8°, 24 p.

M. le Dr G. BOUILLY (de Paris).

La Chirurgie française vient de perdre un des hommes qui ont le plus hautement honoré la profession médicale, le Dr Vincent-Georges Bouilly, chirurgien de l'hôpital Cochin, professeur agrégé de chirurgie à la Faculté de Médecine.

M. le Dr Bouilly était né à Orléans le 30 janvier 1848. Reçu à l'internat des hôpitaux de Paris en 1869, à vingt et un ans, aide d'anatomie à l'École pratique en 1875, il passait en 1877 sa thèse de doctorat, qui obtenait une médaille d'argent. En 1878, il était nommé chirurgien des hôpitaux, et, en 1880, professeur agrégé, soit à trente-sept ans; comme chirurgien adjoint de la Maternité, il y fut chargé du service de la consultation externe de gynécologie de 1886 à 1890; en même temps il dirigeait le service d'accouchement de l'hôpital Cochin dont il obtint du Conseil de surveillance de l'Assistance publique le remplacement partiel (1890), puis total (1895), par un service de gynécologie. Il y avait fait un cours libre de gynécologie en 1894, et, en 1887, il fut chargé d'un cours complémentaire à la Faculté (Leçons sur les organes génitaux de la femme).

En 1877, le Dr Bouilly avait été chargé d'une mission scientifique près les ambulances de l'armée russe, pendant la guerre russo-turque, avec le Dr Peyrot. L'année dernière, il était appelé à présider la Société de Chirurgie dont il était membre depuis 1884. Il était membre honoraire de la Société anatomique, membre fondateur du Congrès français de Chirurgie, de la Société d'obstétrique, de gynécologie et de pædiatrie, membre correspondant des sociétés de gynécologie de Bucarest et des sciences médicales de Lisbonne. Élu rapporteur général pour la France au Congrès international de Genève en 1896 et membre du Comité exécutif du Congrès de 1900, G. Bouilly était chevalier de la Légion d'honneur, officier d'Académie et officier des ordres du Sauveur de Grèce, et Stanislas de Russie Il était membre du Comité de rédaction des *Nouvelles Archives d'obstétrique et de gynécologie*, de *La Gynécologie*, de la *Semaine gynécologique*, de la *Revue internat. de médecine et de chirurgie*, du *Bulletin de Thérapeutique.*

La méthode et la précision caractérisaient la pratique chirurgicale du Dr Bouilly; son diagnostic était aussi précis qu'était sûre sa technique opératoire. Le premier, il a pratiqué en France, le 29 août 1882, l'opération d'Estlander; en 1883, la laparotomie de parti pris, pour une lésion profonde, sans contusion, ni plaie, des parois de l'abdomen; en 1886, la pneumotomie; enfin, le premier encore à Paris, en 1887, il réséqua le segment

iléo-cæcal de l'intestin. Ce n'était pas seulement un chirurgien émérite, qui, par ses qualités personnelles et son talent, s'était créé une des situations chirurgicales les plus en vue; c'était aussi un homme d'une haute valeur morale, qui avait de la dignité professionnelle la plus haute opinion. D'une honorabilité parfaite, d'une droiture impeccable, alliée à une grande bonté et à une exquise délicatesse, le Dr Bouilly emporte l'estime et l'affection de tous ses collègues et de ceux qui l'ont approché.

Voici la liste de ses nombreuses publications :

1871. — Plaie du fémur par arme à feu, *Bull. Soc. anat. de Paris.* — Lymphadénome du cou. Hypertrophie cérébrale, *Bull. Soc. anat. de Paris.*

1872. — Adhérence du ventricule gauche au péricarde; dilatation du ventricule droit, insuffisance tricuspide secondaire, *Bull. Soc. anat. de Paris.* — Altération du foie chez un alcoolique, *Bull. Soc. anat. de Paris.* — Cancer encéphaloïde du trigone vésical; hydronéphrose, abcès dans les reins; œdème pulmonaire, mort, *Bull. Soc. anat. de Paris.* — Kystes séreux du foie suppurés; infection purulente consécutive, *Bull. Soc. anat. de Paris.* — Cancer de l'utérus, kyste de la trompe de Fallope, *Bull. Soc. anat. de Paris.* — Altérations articulaires et viscérales diverses observées chez un goutteux, *Bull. Soc. anat. de Paris.* — Anévrisme de la valvule mitrale; souffle d'insuffisance; infarctus rénaux, *Bull. Soc. anat. de Paris.* — Kyste hydatique du foie communiquant avec la vésicule biliaire considérablement distendue, *Bull. Soc. anat. de Paris.* — Mélanodermie, tuberculisation de la capsule surrénale droite, *Bull. Soc. anat. de Paris.*

1873. — Sur les déformations de la trachée causées par le goitre, *Bull. Soc. anat. de Paris.* — De la marche de la température dans la pleurésie séreuse, *Mouvement méd.* — Considérations sur la pleurésie, *Mouvement méd.*, n° 8, p. 90.

1874. — Fistule vésico-vaginale opérée sans succès; péritonite suraiguë sans rapport direct avec cette lésion ni avec l'opération; difficultés du diagnostic, *Bull. Soc. anat. de Paris.* — Sarcome de l'ethmoïde ayant envahi les cavités orbitaire et cranienne; abcès du cerveau, *Bull. Soc. anat. de Paris.*

1876. — Recherches sur les rapports qui existent entre les signes de la pleurésie et la quantité de l'épanchement, *Arch. gén. de Méd.*, mars, avril, mai.

1877. — Des rapports du traumatisme et des affections constitutionnelles, *Arch. gén. de Méd.*, Paris. — *Des lésions traumatiques portant sur des tissus malades*, Paris, Thèse inaug., n° 131, 4°, 38 p.

1878. — *Comparaison des arthropathies rhumatismales scrofuleuses et syphilitiques*, Paris, Thèse d'agrég. 8°, 107 p.

1879. — De la cellulite pelvienne diffuse, *Arch. gén. de Méd.*, Paris, janvier, février. — De la fièvre de croissance des enfants et des adolescents, *Rev. mens. de Méd. et de Chir.* — Le traitement de l'ankylose du genou par la résection, *Gaz. méd. de Paris*, p. 429. — L'œuvre de Chassaignac, *Gaz. méd. de Paris*, p. 513. — Chirurgie d'urgence, ligature simultanée de l'artère et de la veine fémorales, *Gaz. méd. de Paris*, p. 489. — Traité des corps étrangers en chirurgie, par A. Poulet, *Gaz. méd. de Paris*, p. 427. — De l'ankylophobie, *Gaz. méd. de Paris*, 2 août, 393. — De l'ostéomyélite et des abcès des os, *Gaz. méd. de Paris*, 28 juin, p. 329. — De la phosphaturie; rapport avec certaines affections chirurgicales, *Gaz. méd. de Paris*, 17 mai, p. 249. — De l'ostéomyélite pendant la croissance, *Gaz. méd. de Paris*, 12 avril, p. 189.

1880. — La néphrectomie, *Gaz. méd. de Paris*, p. 658, 690. — Sarcome du sciatique; résection du nerf; mal perforant; variole, *Arch. gén. de Méd.*, Paris, CXLV, 641-659. — De la contusion du nerf sciatique et de ses conséquences, *Arch. gén. de Méd.*, Paris, CXLVI, 655-670. — Hématocèle ancienne de la tunique vaginale, enflammée et suppurée, avec production de gaz dans la poche; alcoolisme, insuffisance mitrale; emphysème pulmonaire; large excision de la paroi antérieure du scrotum à l'écraseur linéaire; cautérisation au thermocautère; guérison rapide, *Gaz. méd. de Paris*, 6 s., II, 477. — *Les tumeurs*

aiguës et chroniques de la cavité prévésicale, thèse d'agrég., Paris, 4°, 182 p. — Des froidures, *Gaz. méd. de Paris*, 3 janv. p. 3.

1881. — L'anthrax et son traitement chirurgical. *Gaz. méd. de Paris*, p. 248. — Précis de manuel opératoire (par Farabœuf). Ligatures. Amputations, *Gaz. méd. de Paris*, p. 394. — L'épithélioma de la langue et son traitement. *Gaz. méd. de Paris*, p. 50. — De l'entérectomie et de l'entérorraphie. *Rev. de Chir.*. Paris, I, 35-53. — Synovite fongueuse des péroniers latéraux, *Gaz. méd. de Paris*, 6 s., III, 437-440. — Hernie crurale droite étranglée chez une malade cancéreuse; absence des symptômes caractéristiques de l'étranglement, etc., *Gaz. méd. de Paris*, 6 s., III, 505. — Déchirure du poumon sans fracture des côtes; hémopneumothorax; thoracentèse; guérison, *Courrier méd.*, Paris, XXXI, 342. — Nécrose syphilitique de la clavicule gauche; fracture spontanée, *Gaz. méd. de Paris*, 6 s., III, 610-612. — Rétention d'urine au troisième mois de la grossesse; rétroflexion de l'utérus, etc., *Gaz. méd. de Paris*, 6 s., III, 755. — De l'hémostase dans la castration; revue critique, *Rev. de Chir.*, Paris, I, 659-673. — Histoire et critique de l'entérectomie, *Gaz. méd. de Paris*, 6 s., III, 88.

1882. — Perforation de l'artère poplitée dans un foyer purulent; ligature de la fémorale; mort, *Bull. Soc. de Chir.*, Paris. — L'anesthésie chloroformique, *Gaz. méd. de Paris*, p. 25. — De la conduite immédiate dans le cas de blessures par balles de revolver, *Gaz. méd. de Paris*, 102. — De la mort rapide à la suite des injections intra-utérines. *Semaine méd.*, II, 177. — Empyème; fistule pleuro-cutanée; spontanée résection, *Praticien*, Paris, V, 485. — Otite moyenne; suppuration des cellules mastoïdiennes, *J. d. Conn. méd. prat.*, Paris, 3 s., IV, 313. — Arthrite suppurée du genou, *Thérap. contemp.*, Paris, II, 545. — Abcès froid d'origine osseuse, *Thérap. contemp.*, Paris, II, 545-548. — Goitre hypertrophique simple; thyroïdectomie; médiatiniste aiguë infectieuse; mort rapide, *Bull. et Mém. Soc. de Chir. de Paris*, n. s., VIII, 295-300. — Phlegmon diffus de la paroi thoracique latérale, *Paris méd.*, VII, 62-64. — Quatre cas d'adénopathie cervicale, *Gaz. méd. de Paris*, 6 s., IV, 641-643. — Tumeur blanche du genou; résection et amputation, *Gaz. méd. de Paris*, 6 s., IV, 509-512. — Rétrécissement congénital du rectum, *Gaz. méd. de Paris*, 6 s., IV, 498-501. — Note sur le manuel opératoire de l'ovariotomie, *Arch. de Tocol.*, Paris, IX, 541-545.

1883. — Opération d'Estlander; empyème chronique; résection d'une portion de la 6e et de la 7e côte; guérison, *Bull. Soc. de Chir.*, Paris. — Indications de la taille, appréciation et choix des méthodes et des procédés, *Gaz. méd. de Paris*, p. 337. — De la fièvre de croissance; description clinique, *Gaz. d. Hôp.*, Paris. — Quatre cas d'étranglement interne traités par la laparotomie, *Gaz. méd. de Paris*, 6 s., V, 172; 183. — De la taille hypogastrique ou sus-pubienne, *Gaz. méd. de Paris*, 6 s., V, 304; 314; 326; 337; 361. — Des périodes tardives des arthrites et de leur traitement. *Gaz. méd. de Paris*, 6 s., V, 437-440. — De la tuberculose chirurgicale, *J. de Thérap.*, Paris, X, 601-606. — De la résection circulaire et de la nature de l'intestin dans la cure des hernies étranglées gangrenées et de l'anus contre nature. [Rev. crit.] *Rev. de Chir.*, Paris, III, 362; 540. — Grossesse extra-utérine datant de sept ans; accidents d'étranglement interne; laparotomie; mort, *Gaz. méd. de Paris*, 6 s., V, 207. — Rétention du placenta; injections; mort, *Médecin prat.*, Paris, IV, 75-78. — Note sur la présence des bacilles dans les lésions chirurgicales tuberculeuses, *Rev. de Chir.*, p. 886. — Coup de pied de cheval; rupture de l'intestin grêle sans contusion des parois abdominales; péritonite suraiguë; laparotomie; résection et suture de l'intestin; mort au dixième jour, *Bull. Soc. de Chir.*, IX, 698.

1884. — Abcès de la cavité de Retzius, ouverture spontanée dans le péritoine, mort rapide, *Gaz. méd. de Paris*, 337. — Cure radicale d'une volumineuse hernie inguinale, *Bull. Soc. de Chir.*, Paris. — Des épanchements sanguins traumatiques de la plèvre, *Gaz. méd. de Paris*, 277. — Rapport sur une obs. de M. Jeannel intitulée : kyste para-ovarique du côté droit; première ponction simple suivie de récidive, etc., *Bull. Soc. de Chir.*, 627. — Rapport sur un mémoire du Dr Leriche sur l'ovariotomie, *Bull. Soc. de Chir.*, 632. — Du traitement des ganglions tuberculeux, *Gaz. méd. de Paris*, 7 s., I, 493. — Sur un

cas de fistule stercorale, *Gaz. méd. de Paris*, 7 s., I, 541-543. — Empyème chronique; fistule pleuro-cutanée datant de cinq ans, etc., *Bull. Soc. de Chir.*, 265-269. — Traitement des consolidations vicieuses de la fracture de l'extrémité inférieure du radius, *Bull. Soc. de Chir.*, n. s., X, 405-418. — Épithélioma dit « bénin » de la face, *J. d. Conn. méd. prat.*, Paris, 3 s., VI, 321. — De la compression du nerf médian par un cal vicieux de l'extrémité inférieure du radius, *Paris méd.*, IX, 589-591. — L'opération d'Estlander [Rapp. par P. Berger], *Bull. Soc. de Chir.*, 264.

1885. — Des résultats immédiats et éloignés du traitement des abcès froids, *Cong. franç. de Chir.*, 227. — Discussion sur les indications opératoires dans les blessures profondes de l'abdomen, *Cong. franç. de Chir.*, 271. — Prostatite tuberculeuse suppurée; fistules périnéales; grattage et ablation de la prostate à la cuiller tranchante; guérison, *Bull. Soc. de Chir.*, n. s., XI, 576-578. — Rapport sur un travail de M. le Dr Grynfeld, intitulé : injections intra-urétrales de chlorhydrate de cocaïne pour faciliter le cathétérisme, *Bull. Soc. de Chir.*, n. s., XI, 246-249. — Fistule stercoro-purulente; suture intestinale; insuccès de la suture; mort rapide, *Bull. Soc. de Chir.*, n. s., XI, 115-121. — Sur la forme bénigne de l'embolie pulmonaire, *Rev. de Clin. méd.-chir.*, I, 113-118. — Pleurésie purulente; fistule pleuro-cutanée. *Gaz. d. Hôp.*, Paris, LVIII, 107. — Traitement des ruptures traumatiques de l'intestin par la laparotomie et la suture, *Bull. Soc. de Chir.*, IX, 690; XI, 123. — Voies urinaires. *N. Dict. de Méd. et Chir. prat.*, Paris, XXXVII, 270-311. — Urètre. *N. Dict. de Méd. et Chir. prat.*, Paris, XXXVII, 121-264. — De l'entorse périnéo-tibiale supérieure, *Ann. méd. chir. franç. et étrang.*, Paris, I, 41-43. — Hernie inguino-scrotale double incoercible, opération de cure radicale; guérison, *Gaz. méd. de Paris*, 7 s., II, 265-268.

1886. — Discussion sur le traitement des kystes hydatiques du foie par la laparotomie, *Bull. Soc. de Chir.*, Paris. — Kyste hydatique intrapéritonéal enlevé par la laparotomie; guérison, *Bull. Soc. de Chir.*, Paris. — *Maladies des régions. Organes génito-urinaires; membres*, Paris, Masson, 8°, 783 p. — Grossesse extra-utérine datant d'environ huit mois. Laparotomie. Guérison, *Bull. Soc. de Chir.*, XII, 924-929. — Kyste hydatique du poumon, etc., *Bull. Soc. de Chir.*, Paris, n. s., XII, 646-655. — Énorme kyste hydatique du rein, *Gaz. d. Hôp.*, Paris, LIX, 1178-1188.

1887. — Discussion sur le traitement des plaies de l'intestin, *Bull. Soc. de Chir.*, Paris. — Opération d'Estlander datant de vingt-deux mois, guérison complète; présentation du malade, *Bull. Soc. de Chir.*, Paris. — Des épanchements pleurétiques compliquant les kystes de l'ovaire, *Bull. Soc. de Chir.*, Paris, 774. — Présentation d'ovaire suppuré enlevé par la laparotomie, *Bull. Soc. de Chir.*, Paris. — Du diagnostic précoce du cancer de l'utérus, *Semaine méd.*, 474. — Rétroflexion de l'utérus à angle aigu, douleurs continuelles, opération d'Alexander, guérison, *Bull. Soc. de Chir.*, n. s., XIII, 134-139. — Kystes hydatiques de l'épiploon et du petit bassin; laparotomie; ablation, *Bull. Soc. de Chir.*, Paris, n. s., XIII, 454; 475-479. — Hémato-salpingite, fibrome utérin, ablation des annexes, *Bull. Soc. de Chir.*, Paris, n. s., XIII, 190. — Opérations de néphrotomie et de néphrectomie, *Cong. franç. de Chir.*, *Proc. verb.*, etc., 1886, Paris, 1887, II, 133.

1888. — Discussion sur l'ostéomyélite des adultes, *Bull. Soc. de Chir.*, Paris. — Opérations d'Estlander, *Cong. franç. de Chir.*, 236. — Du traitement des fibromes de l'utérus par l'ablation des annexes. Observations personnelles, *Bull. Soc. de Chir.*, 414, 448. — Traitement du cancer de l'utérus par l'hystérectomie vaginale totale. Observations personnelles, *Bull. Soc. de Chir.*, Paris, 761. — Discussion à propos de l'hystérorraphie, *Bull. Soc. de Chir.*, Paris, 895. — Résection d'une tumeur de la région iléo-cæcale, *Gaz. d. Hôp.*, Paris, LXI, 752. — Six cas de salpingo-ovarite traités par la laparotomie, avec extirpation des annexes. Guérison, *Bull. Soc. de Chir.*, XIV, 312-320. — *Chirurgie des organes génito-urinaires de l'homme et de la femme*, Paris, 8°, 862 p., 322 fig. — *Affections chirurgicales de l'utérus*, In : Encyclop. internat. de Chir. (Ashhurst), Paris, VII,

669-719. — Déchirure et ulcération du col de l'utérus. *Semaine méd.*, Paris, VIII, 345. — Tumeur maligne de la région iléo-cæcale de l'intestin; résection et suture immédiate de l'intestin; guérison, *Bull. Soc. de Chir.*, n. s., XIV, 487.

1889. — Traitement des fibromes utérins par l'électricité, *Bull. Soc. de Chir.*, 495. — Du traitement des déviations de l'utérus en arrière, *Bull. Soc. de Chir.*, 258. — Discussion sur les rétrodéviations de l'utérus, *Bull. Soc. de Chir.*, 293. — Ablation par la voie vaginale des fibromes utérins volumineux interstitiels et à large base d'implantation, *Bull. Soc. de Chir.*, Paris, 419.

1890. — Traitement des fistules urinaires consécutives à la néphrotomie, *Bull. Soc. de Chir.*, 45. — Du traitement de l'endométrite par le curettage de l'utérus, ses indications, ses résultats, *Bull. Soc. de Chir.*, Paris, 136. — A propos de la cystopexie abdominale antérieure [Disc.], *Bull. Soc. de Chir.*, 463. — Utérus fibromateux gravide enlevé par la laparotomie, *Bull. Soc. de Chir.*, 539. — A propos du traitement des fibromes par l'électricité [Disc.], *Bull. Soc. de Chir.*, 535. — Ablation d'un fibrome intra-utérin par la section césarienne suivie de suture immédiate de l'utérus, guérison, *Bull. Soc. de Chir.*, 339. — De l'ouverture par la voie vaginale des collections purulentes salpingées et ovariennes. *Bull. Soc. de Chir.*, 500 [Disc.], 503. — Des résultats éloignés de l'ablation des annexes de l'utérus, *Rev. obstét. et Gynéc.*, Paris, VI, 349-356. — Traitement chirurgical de la péritonite. *Cong. franç. de Chir.*, *Proc. verb.*, etc., 1889, Paris, 1890, IV, 223-230. — Du traitement de l'endométrite par le curettage de l'utérus, *Bull. Soc. de Chir.*, XVI, 136; 142; 150.

1891. — Traitement des suppurations pelviennes par l'hystérectomie vaginale, *Bull. Soc. de Chir.*, 178. — Discussion sur le traitement des affections annexielles par l'hystérectomie vaginale, *Bull. Soc. de Chir.*, Paris, 659. — Catgut ou soie ? *Bull. Soc. de Chir.*, 8 juillet. — Les causes des insuccès thérapeutiques après l'ablation des annexes de l'utérus, *Cong. franç. de Chir.*, Paris, V, 184-188. — Hystérectomies abdominale et vaginale combinées, *Bull. méd.*, Paris, 29 avril.

1892. — A propos de l'opération césarienne, *Bull. Soc. de Chir.*, Paris, 145. — Traitement des kystes hydatiques du foie par l'injection de sublimé, *Cong. franç. de Chir.*, avril et mai, 296-307. — Kyste hydatique du poumon; pneumotomie; guérison, *Bull. Soc. de Chir.*, n. s., XVIII, 577. — Kyste hydatique de la rate; laparotomie; guérison, *Bull. Soc. de Chir.*, XVIII, 657. — Typhlite tuberculeuse, *Bull. Soc. de Chir.*, Paris, 2 mars.

1893. — Traitement chirurgical de l'endométrite cervicale glandulaire, *Bull. Soc. de Chir.*, 112. — De l'endométrite cervicale glandulaire et de son traitement chirurgical, *Bull. Soc. de Chir.*, n. s., XIX, 112-122. — De la péritonite tuberculeuse et de son trait. chirurgical, *Bull. Soc. de Chir.*, 548. — Du traitement des fibromes par la castration tubo-ovarienne, *Assoc. franç. de Chir.*, Paris, VII, 36-44.

1894. — Traitement du prolapsus utérin [Disc.], *Bull. Soc. de Chir.*, 110. — De la métrite associée au prolapsus utérin, *Bull. et Mém. Soc. de Chir.*, Paris, n. s., XX, 365-371.

1895. — De l'intervention dans l'hématocèle péri-utérine, *Cong. franç. de Chir.*, 873. — Des indications et de la valeur de l'incision vaginale, *IX*e *Cong. Fr. de Chir.*, Paris, 26 oct., 859. — Symptômes et traitement des rétro-déviations utérines, *Cong. de Gynéc., d'Obst. et de Pédiat.*, Bord., 8 au 14 août. — Le curettage de l'utérus, ses abus, ses insuccès, ses indications, *Bull. gén. de Thérap.*, Paris, XVI, 150-154. — Traité de l'antéflexion utérine par l'hystéropexie abdominale antérieure, *Cong. franç. de Gynéc. d'Obst. et de Pédiat.*

1896. — De la pelvipéritonite d'origine annexielle, *Semaine gynéc.*, 57. — Le traitement des prolapsus génitaux, *Cong. franç. de Chir.*, 583. — Symptômes et traitement des rétrodéviations non compliquées, *Gynécologie*, Paris, I, 3-14. — De l'ascite des jeunes filles, *Semaine gynéc.*, Paris, 369. — Traitement des suppurations pelviennes, *Gaz. de Gynéc.*, Paris, XI, 289; 305. — Grossesse extra-utérine, *Soc. de Chir.*, Paris, janv. 29. — Traitement chirurgical des rétrodéviations utérines, *Cong. de Gynéc. et Obst.*, Genève, sept. 1-5. — Note sur la pathogénie des affections péri-utérines, *Semaine gynéc.*, Paris, I, n° 1, 2-4.

1897. — Contribution à l'étude des grosses tumeurs fibro-kystiques de l'utérus, *Gynécologie*. — Le pronostic des kystes végétants de l'ovaire, *Cong. franç. de Chir.*, 834. — Appendicite et annexite, *Semaine gynéc.*, Paris, II, 321-324. — Des résultats thérapeutiques de l'hystérectomie vaginale contre le cancer de l'utérus, *Bull. gén. de Thérap.*, fév. 28 et mars 15. — Hystérectomie abdominale totale pour tumeurs de l'utérus [Discussion], *Cong. de Chir.*, Paris, oct. 18-23. — Kyste dermoïde dégénéré de l'ovaire, *Cong. de Chir.*, Paris, oct. — Tumeurs solides des ovaires, *Cong. de Chir.*, Paris, oct. — Sur la péritonite purulente, *Soc. de Chir.*, Paris, mai 19. — Des poussées congestives intermenstruelles, *Rev. de Gynéc. et de Chir. abd.*, Paris, n° 4.

1898. — Corps fibreux volumineux de la lèvre postérieure du col; prolapsus de l'utérus; hystérectomie partielle [Discussion], *Soc. de Chir.*, Paris. — Notes sur la grossesse extra-utérine, tirées de l'analyse de 50 observations personnelles, *Gynécologie*, Paris, III, 1-16. — Contribution à l'étude des grosses tumeurs fibro-kystiques de l'utérus, *Gynécologie*, Paris, II, 481-494. — Des hypertrophies glandulaires localisées du col de l'utérus. *Semaine gynéc.*, 5 juillet. — Appendicite ou annexite, *XII*e *Cong. de Chir.*, Paris, oct., 19, 333. — De la torsion des kystes para-ovariens et des lésions qui peuvent la simuler, *Gynécologie*, Paris, III, 481-493. — De l'ablation des fibromes par l'hystérectomie vaginale, *XII*e *Cong. de Chir.*, Paris, oct., 17-22, 643. — Des exsudats séreux juxta-utérins, *Semaine gynéc.*, Paris, mars, 1, III, 65-67. — Les gros polypes fibreux sphacélés [Discussion], *Soc. de Chir.*, Paris, avril 6. — Polypes fibreux gangrenés, *Soc. de Chir.*, Paris, avril, 5. — Les psychoses post-opératoires [Discussion], *Soc. de Chir.*, Paris, avril 27.

1899. — Deux observations de résection iléo-côlique de l'intestin, *XIII*e *Cong. franç. de Chir.*, Paris, oct., 16-21, 441. — Hystérectomie abdominale totale [Discussion], *XIII*e *Cong. franç. de Chir.*, Paris, oct., 16-23, 74. — Des opérations pratiquées sur le col de l'utérus, *Soc. obst. et gynéc.*, mars, 31, I, 50. — Brides multiples reliant la face antérieure de l'utérus à la paroi abdominale à la suite d'hystéropexie [Discussion], *Soc. d'Obst., de Gynéc. et de Pédiat.*, mars, 31, 48. — Suite de la discussion sur les rapports entre l'appendicite et la grossesse [Discussion], *Soc. d'Obst., de Gynéc. et de Pédiat.*, mai, 5, 85. — Des métrorragies d'origine ovarienne, *Gynécologie*, avril-juin.

1900. — Récidives de la grossesse ectopique [Discussion], *Soc. d'Obst., de Gynéc. et de Pédiat.*, p. 334. — Des hypertrophies glandulaires localisées du col de l'utérus, *Gynécologie*, Paris, V, 307-311. — Statistique et résultats du traitement du cancer utérin par l'hystérectomie vaginale, *Semaine gynéc.*, Paris, V, 266. — Note sur l'ovarite scléro-kystique, *Gynécologie*, Paris, V, 193-202. — A propos des scléroses utérines de M. Richelot [Discussion], *Soc. d'Obst., de Gynéc. et de Pédiat.*, Paris, juin, 1, p. 183. — Traitement du cancer utérin par l'hystérectomie vaginale, *Gynécologie*, Paris, V, 385-388. — Des métrites cervicales [Discussion], *XIII*e *Cong. internat. de Méd.*, Paris, août, 7. — Traitement chirurgical du cancer de l'utérus. *Ann. de Gynéc. et d'Obst.*, Paris, LIV, 236-239. — Autogreffes sous-cutanées des ovaires après salpingo-ovariectomie, *Ann. de Gynéc. et d'Obst.*, Paris, LIV, 459.

1901. — Hystérectomie abdominale pour cancer au huitième mois de la grossesse [Discussion]. *C. R. Soc. Obst. Gynéc. et Pædiat. de Paris*, III, 55.

1902. — Procédé opératoire pour la cure des grands prolapsus génitaux, *Rev. de Gynéc.*, Paris, VI, 579-586, 10 fig. — De la dysménorrhée des jeunes filles et des jeunes femmes, *Gynécologie*, Paris, VII, 193-199. — De la gangrène des fibromes utérins, *Soc. de Chir. de Paris*, Janv. 24, XXVIII, 70.

Le propriétaire-gérant : FÉLIX ALCAN.

Coulommiers. — Imp. PAUL BRODARD.

VARICES LYMPHATIQUES
AU COURS DE LA GROSSESSE

Par le Dr TUFFIER

Agrégé, Chirurgien de l'hôpital Beaujon.

Au commencement du mois d'octobre 1901, se présentait à ma consultation de l'hôpital Beaujon, une femme de quarante ans, grosse de cinq mois, et portant une tumeur de la région inguino-crurale droite.

Cette femme, en apparence très forte et très bien constituée, et qui, je le dirai de suite, n'a jamais quitté la France, n'a eu qu'un accouchement à terme, il y a douze ans, et rien ni pendant, ni après cette première grossesse n'a été anormal. Le début de cette seconde grossesse s'est passé sans incident, et c'est seulement à la fin du second mois qu'elle vit se développer au pli de l'aine une tuméfaction du volume d'une noix. Elle affirme nettement qu'elle n'avait jamais rien remarqué de ce côté avant cette époque. La tumeur a grossi progressivement et depuis un mois son développement a été rapide. Actuellement, elle a le volume d'un gros poing, elle occupe la région inguinale au-dessus de l'arcade crurale; elle est allongée transversalement, irrégulière, mamelonnée; sa surface est rugueuse, couverte de petites saillies inégales, du volume d'un grain de mil à celui d'un petit pois; la peau paraît grisâtre à ce niveau. A la palpation, on sent qu'elle est constituée par la peau et le tissu sous-cutané, sans aucune adhérence aux plans profonds. Cette plaque s'étend en hauteur depuis l'épine iliaque supérieure et en dedans d'elle jusqu'au bord supérieur du pubis. Elle est molle, indolore; ses vésicules se vident sous la pression des doigts, pour se remplir dès que cette pression cesse; elle donne la sensation d'une éponge.

Les ganglions du pli de l'aine correspondants et, du côté opposé, ceux de l'aisselle et des creux sus-claviculaires, ceux du cou, sont normaux. Le système nerveux est indemne, à peine existe-t-il quelques varices du membre inférieur droit. L'utérus est normalement

développé, et tous les viscères sont en bon état. Les urines sont normales, et l'examen du sang, fait par M. Milian dans les conditions requises pour trouver la filaire, est absolument négatif.

Le diagnostic de « varices lymphatiques » s'imposait, et je reconnus d'autant plus facilement l'affection que j'en avais eu plusieurs exemples dans le service de mon ancien maître, Th. Anger, alors que j'étais son interne. Je conseillai le repos, la compression de la région par un spica ouaté.

Le 29 novembre, la malade venait de nouveau à l'hôpital; la tumeur avait, en un mois, doublé de volume, sans perdre ses premiers caractères; elle était tendue, et ses grosses vésicules transparentes intra-épidermiques allaient se rompre. Je crus prudent de faire entrer la malade dans mon service; un pansement aseptique et compressif fut placé sur la région; mais il ne put être toléré; craignant alors la rupture de la tumeur et sachant la gravité presque fatale de l'infection des varices lymphatiques, je résolus d'intervenir pour extirper toute la tumeur.

Le 1er décembre, rachicocaïnisation suivant ma technique actuelle (solution à 12 p. 100, diluée dans le céphalo-rachidien); je circonscris la tumeur entre deux incisions courbes formant une ellipse et portant en plein tissu sain; à ce niveau, cette incision est menée profondément jusqu'à l'aponévrose du grand oblique; elle ne donne lieu à aucun écoulement anormal de liquide; mais dès que j'incise les tissus pour séparer la tumeur de ses plans profonds, je tombe sur un véritable tissu caverneux lymphatique, dont certains vaisseaux paraissent avoir le volume du petit doigt; un flot de lymphe transparente s'en écoule; en deux coups de bistouri, j'extirpe toute la tumeur, et une simple compression faite avec une compresse aseptique par mon interne, M. Chifoliau, et quelques pinces vivement placées, tarissent cet écoulement; je place quatre ligatures au catgut sur les plus gros troncs lymphatiques. Réunion sans drainage des deux incisions au crin de Florence. Suites opératoires absolument nulles.

Le 19 décembre, la malade quitte l'hôpital; sa cicatrice est parfaite; il ne reste plus trace de la tumeur; la grossesse continue son évolution. L'accouchement eut lieu à terme et sans incident. J'ai revu la malade au mois d'août 1902; sa cicatrice était parfaite, mais sur la partie latérale et inférieure, on voyait deux petites vésicules, deux gouttelettes de rosée, deux sudamina, vestige et témoignage de l'affection première. Je l'ai présentée à la Société de Chirurgie en octobre 1902; elle ne portait plus qu'une cicatrice parfaite.

Dès que la tumeur est enlevée, elle se vide de son liquide et se

présente sous forme d'une peau flasqué dont la surface épidermique rappelle l'éléphantiasis et dont la face profonde, comprenant le tissu sous-cutané, est blanche et aréolaire; c'est une véritable tumeur érectile. M. le Dr Milian en fait la description suivante :

Examen macroscopique. — La tumeur, du volume du poing, est vide de tout liquide. La peau qui la recouvre est épaissie et présente à sa surface

Fig. 1. — Vue, à un très faible grossissement, d'une coupe de la lymphangiectasie (obj. 2, oc. 1, Leitz).
a, peau dont le derme est épaissi par la sclérose; *b*, *b'*, cavités lymphatiques développées dans le tissu cellulaire sous-cutané. La cavité *b'* est incomplète à cause de ses grandes dimensions.

des lésions assez analogues à des vergetures. Avant l'incision de la masse, on croirait avoir affaire à un lipome, car on ne distingue de prime abord

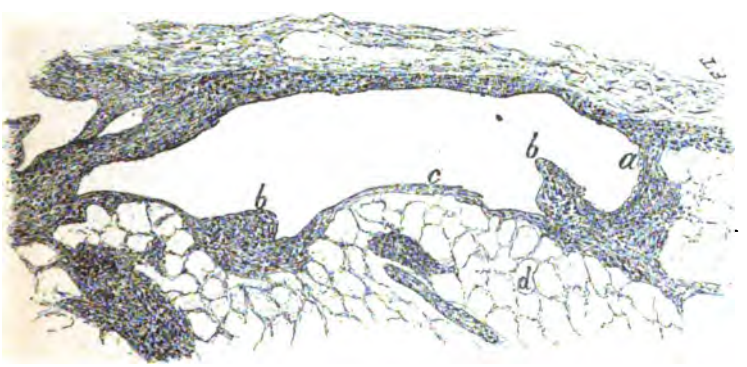

Fig. 2. — Grande dilatation lymphatique développée en plein hypoderme.
a, point de la paroi où l'on aperçoit très nettement l'endothélium de la cavité; *b*, valvule lymphatique; *c*, paroi fibreuse; *d*, tissu adipeux.

qu'une masse de graisse jaune. A l'incision, on voit immédiatement, au

milieu du tissu adipeux, une multitude de cavités de volume variable, d'une tête d'épingle à une mandarine, avec tous les intermédiaires. La paroi de ces cavités est blanc nacré, absolument lisse, résistante et d'une épaisseur d'un demi-millimètre environ. Il n'y a pas de liquide dans ces cavités vidées au cours de l'opération.

Examen microscopique [1]. — A un faible grossissement (fig. 1), on voit le tissu adipeux de l'hypoderme creusé d'une multitude de fentes ou de cavités séparées les unes des autres par du tissu adipeux ou scléreux. Ces

Fig. 3. — Valvule lymphatique de la figure précédente (obj. 1/12, oc. 3, Leitz). On y distingue l'endothélium *e* de la surface et les fibres musculaires lisses *b* du corps de la valvule.

cavités sont bordées d'un endothélium plus ou moins apparent (fig. 2), reposant sur une paroi fibreuse ou fibro-musculaire (tissu musculaire lisse) ou sur les vésicules adipeuses elles-mêmes. Il existe quelques saillies dans les cavités lymphatiques, valvules formées de tissu conjonctif fibreux et de fibres musculaires lisses (fig. 3).

Il s'agit, en un mot, d'énormes varices lymphatiques, sans néoformation de vaisseaux.

Il s'agit ici de varices lymphatiques développées pendant la grossesse, mais il est probable que ces varices ont été précédées depuis longtemps de la présence de ces petites vésicules transparentes qui ont passé inaperçues, et que nous avons retrouvées comme témoins de l'affection première plusieurs mois après l'accouchement. La grossesse n'aura fait ici que transformer en lymphangiome des ectasies lymphatiques préexistantes.

1. Les figures sont dues à l'obligeance de mon ami F. Terrier.

DÉSARTICULATION DE LA HANCHE

POUR SARCOMES DU FÉMUR

TECHNIQUE OPÉRATOIRE

PAR

E. QUÉNU, Chirurgien de l'hôpital Cochin. et **DESMAREST**, Interne des hôpitaux.

La désarticulation de la hanche est une opération déjà vieille d'un siècle et demi. Il n'en est aucune, dans la chirurgie des membres, qui ait plus bénéficié des progrès apportés à l'antisepsie et à l'hémostase. Depuis les premières opérations de Lacroix[1] et de Perrault, de Sainte-Maure jusqu'à celles des chirurgiens du 1er Empire, Blandin, Larrey, etc., les survies étaient tellement exceptionnelles qu'on les comptait. Velpeau, en 1832[2], n'enregistrait que vingt succès authentiques; quarante-six ans après, en 1877, Lüning[3], considérait comme un progrès de voir la mortalité tomber à 70 p. 100. C'est alors surtout qu'interviennent les deux facteurs auxquels nous avons fait allusion plus haut. La mortalité, en 1890, n'est plus que de 25 p. 100[4], et dans les dernières statistiques, elle se réduit à 10 p. 100.

Personnellement, nous avons pratiqué 4 désarticulations de la hanche, dont 3 pour sarcomes du fémur, sans un seul décès.

La préoccupation des premiers chirurgiens fut d'économiser le sang. Les uns cherchaient dans la rapidité opératoire le moyen de

1. Lacroix, chirurgien à l'Hôtel-Dieu d'Orléans, « enleva complètement le fémur qui, à la suite d'une gangrène, n'adhérait au bassin que par le ligament rond et le grand nerf sciatique » (Lisfranc, *Précis de méd. opér.*, 1846, t. II, p. 380); il est difficile réellement de considérer cette intervention comme une véritable désarticulation de la hanche.

2. Velpeau, *Nouveaux éléments de médecine opératoire*, t. I, p. 51. — (Il est bien entendu que ces opérations étaient pour la plupart pratiquées pour des traumatismes).

3. Lüning, *Ueber die Blutung bei der Exarticulation des Oberchenkels und deren Vermeidung*, Zürich, 1877.

4. Borck, *Deutsche Gesellschaft für Chirurgie*, 1890.

réaliser cette économie; la transfixion faite, l'aide s'empressait de comprimer l'artère fémorale dans l'épaisseur du lambeau. Les autres, comme Larrey et plus tard Delpech, préconisaient déjà la ligature préalable de la fémorale à la sortie de l'arcade crurale, reprenant ainsi une idée de Lefébure, qui, vers 1760, écrivait à Louis pour lui faire part de ses recherches, conseillant de lier la fémorale dans le pli de l'aine avant de commencer l'opération.

Mais la perte de sang demeurait abondante, malgré cette ligature, du fait des branches de l'hypogastrique. On chercha à agir sur le tronc qui les commande.

Von Bürger, en 1836, recommanda la ligature de l'artère iliaque primitive par voie transpéritonéale.

Trendelenburg laparotomisait ses malades pour aller comprimer directement le tronc artériel.

Mais la complication considérable et l'aggravation opératoire résultant incontestablement d'une laparotomie détournèrent de la méthode et on se rejeta sur la compression à distance, soit au moyen de tourniquets appliqués sur la paroi abdominale et comprimant les vaisseaux iliaques primitifs ou même l'aorte (procédé que Farabeuf conseille encore à titre accessoire dans son *Traité de médecine opératoire*), soit, comme l'ont fait Davy et Woodbury, en se servant d'un bâton d'ivoire aux extrémités arrondies, introduit dans le rectum.

L'utilisation de la bande d'Esmarch parut constituer un progrès sensible, mais elle était d'une application difficile. Pour y remédier, Trendelenburg, en 1881, reprit la méthode de Newmann, dans laquelle l'hémostase est assurée au moyen de deux lames d'acier placées à travers les parties molles en avant et en arrière de l'article. Sur ces lames prend point d'appui un tube de caoutchouc qui enserre les parties molles.

Von Wyeth, en 1892, a repris cette méthode des lames ou broches. Son procédé ne différait de celui de Trendelenburg que par la situation des tiges qu'il enfonçait sur les faces interne et externe de la racine du membre. Cependant, dès 1848, Veitets et Albernethy réalisaient le procédé sous-périostique conçu et non exécuté par Ravaton.

Nous ne le citons que pour mémoire, puisqu'il est inapplicable aux sarcomes, de même que les procédés de désarticulation au galvano ou au thermocautère, et cette technique présentée par M. Chaput à la Société de Chirurgie, en 1896, sous le titre de « désarticulation discordante ».

C'est à Verneuil, en 1876, que revient l'honneur d'avoir doté la chirurgie d'un procédé de choix. Fidèle à son principe d'extirper

les membres comme on extirpe une tumeur, Verneuil ne se contente plus de lier les gros vaisseaux près de l'arcade, il dissèque la racine de la cuisse au bistouri et lie les vaisseaux rencontrés avant de les sectionner.

Il fait de l'hémostase préventive en détail et, quelles que soient les modifications apportées au tracé des lambeaux ou à la manière de désarticuler, on peut dire que sa méthode a définitivement résolu la question hémostatique.

Nous avons laissé de côté la part immense apportée au perfectionnement de la désarticulation de la hanche par les méthodes antiseptiques et aseptiques, parce qu'elles sont d'ordre général et ne visent que peu la technique opératoire spéciale.

Par suite de ces progrès successifs, la mortalité opératoire est donc devenue relativement faible. C'est alors, quand il s'est agi des tumeurs sarcomateuses, que, rassurés sur l'issue immédiate, les chirurgiens ont tourné leurs préoccupations vers un autre but, celui de procurer à l'opéré, dans la mesure du possible, sinon une guérison définitive, au moins une survie dont l'importance puisse compenser l'énorme infirmité qu'on lui inflige. A ce point de vue, les progrès ont été lents.

Si l'on parcourt, en effet, les diverses statistiques parues depuis 1880 jusqu'à nos jours, on voit que le nombre des récidives et des métastases n'a pas sensiblement diminué.

Dans la statistique de Bœckel[1], qui porte sur 22 cas, des 11 malades ayant survécu à l'opération, 4 ont pu être suivis, et tous 4 ont succombé à des métastases pulmonaires dans le cours de la première année.

Borck[2], qui a réuni 111 cas de désarticulations empruntées pour la plupart au travail de Lüning et à la thèse d'Eisenberg, relève 87 survies opératoires. Sur les 87 opérés, on n'a pu retrouver que 36 malades.

Sur ces 36 malades, 22 ont succombé à la récidive[3] au cours de la première année; 2 au cours de la deuxième année, 1 au cours de la troisième et 1 au cours de la cinquième année.

Des 10 malades restants, 6 sont morts d'une autre affection; les 4 derniers vivaient encore au moment de la publication de l'article; l'opération datant de vingt-sept mois, trois ans, quatre ans (cas de Czerny), treize ans (cas de Mac Graw). En somme, sur 36 opérés (et

1. Bœckel, Thèse de Bonn, 1884.
2. Borck, *Deutsche Gesellschaft für Chirurgie*, 1890.
3. Locale ou générale.

en réalité, sur 87), il n'est possible de relever que 4 survies notables[1].

La statistique publiée par Rose[2] l'an dernier indique, sur 10 cas personnels, 3 cas de mort opératoire, 5 cas de mort par métastase dans le cours de la première année, 2 survies, l'une après six ans, l'autre après sept ans.

Des 7 désarticulés de König[3] : 1 est mort deux jours après l'opération; 1 a succombé un an après, sans renseignement; 1 n'a pas été suivi au delà de six mois. Les 4 autres sont morts de métastase; 3 pendant le cours de la première année; 1 après deux ans.

Braune[3], de 1884 à 1901, rapporte 3 cas personnels de désarticulation de la hanche, avec 2 morts par métastase (après six mois et deux ans); le troisième malade n'a pu être suivi.

Nos deux premiers malades présentèrent de la récidive sarcomateuse dans les poumons dès la première année.

L'analyse des statistiques précédentes nous démontre que les récidives sont précoces; en les analysant, on trouve que la plupart se font dans les poumons. On ne saurait s'en étonner, si on songe à l'énorme développement du système veineux qui accompagne les ostéosarcomes, et au mode de propagation habituel de ces néoplasmes (Waldeyer, Sokolow, Cornil et Ranvier, etc.).

Nasse, en particulier, en a fait expressément la remarque. « Je suis frappé, dit-il, d'avoir constaté l'envahissement des veines par la matière sarcomateuse dans un nombre de cas proportionnellement fréquent depuis que j'ai examiné d'assez près les vaisseaux sanguins dans les cas de sarcomes des os ayant envahi les parties molles ». (*Archiv für Chirurgie* de 1889.)

A notre sens, l'envahissement des parties molles, et en particulier des masses musculaires, est le fait qui domine toute l'histoire clinique, l'évolution et le pronostic des sarcomes des membres. A lui seul, il permet d'expliquer le paradoxe des statistiques comparées de désarticulation et d'amputation, cette dernière opération paraissant avoir donné des résultats plus satisfaisants. En effet, sur un ensemble de 20 cas d'amputations de la cuisse pour sarcome du fémur relevés dans Riedel, *loc. cit.*, nous trouvons :

15 cas de morts par métastase : au cours de la première année, chez 9 opérés; au cours de la deuxième année, chez une opérée, et dans 3 cas, après deux ans; 5 cas de guérisons datant : 1 de quelques mois (sans valeur); 1 de un an; 1 de sept ans; 1 de quatorze ans (Braune); 1 de seize ans (König).

1. C'est-à-dire de trois ans ou plus.
2. Rose, *Deutsche Zeitschrift für Chirurgie*, 1902, t. 62, p. 425.
3. Statistiques recueillies par Riedel, *Centralblatt für Chirurgie*, t. 29, 1902.

Comparons ces résultats éloignés aux 60 cas de désarticulation tirés des statistiques précédentes et où les suites tardives sont mentionnées; nous trouvons : 48 morts par récidive, dont 43 pendant le cours de la première année; 3 pendant le cours de la deuxième; 1 après trois ans; 1 après cinq ans; 12 survies datant : 1 d'un an; 2 de dix-huit mois; 1 de deux ans; 1 de trois ans; 2 de cinq ans; 2 de six ans; 1 de sept ans.

Ainsi les amputations de cuisse pour sarcomes donnent une survie de trois ans ou plus, dans la proportion de 15 p. 100, et les désarticulations, dans la proportion de 10 p. 100.

Remarquons encore que les 2 survies des amputations s'étendent jusqu'à sept, quatorze et seize ans, alors qu'il n'en est qu'une de sept ans, 1 de six et 2 de cinq chez les désarticulés. Toutes les statistiques sont, il est vrai, passibles d'un grand reproche : celui de porter sur des variétés de tumeurs différentes. On sait par exemple que le pronostic des tumeurs à myéloplaxes n'est aucunement comparable à celui des tumeurs globo ou fuso-cellulaires.

C'est déjà dans le but d'obtenir des résultats éloignés plus favorables que nous avions, en 1896, communiqué à la Société de Chirurgie une technique un peu nouvelle de désarticulation de la hanche pour sarcomes. Dans les procédés classiques, en effet, synthétisés dans la technique adoptée par Farabeuf, on cherchait, après avoir assuré l'hémostase, à obtenir un lambeau musculaire aussi charnu, aussi capitonné que possible. On rasait le fémur, laissant les vaisseaux fémoraux en dedans. Nous avons conseillé, au contraire, d'enlever le fémur revêtu de sa gaine tricipitale, en coupant les adducteurs *à distance de l'os*, et de rejeter en dehors le tronc des fémorales qu'on laisse appliqué contre la tumeur et que l'on enlève avec elle. « On s'éloigne ainsi, disions-nous, le plus possible, du néoplasme; on économise le sang et l'on risque moins de laisser dans le lambeau un tronc veineux envahi déjà par un bourgeon sarcomateux[1]. »

D'autres chirurgiens n'ont pas manqué d'être frappés de même de la part importante que prennent les muscles dans les récidives des sarcomes fémoraux.

Bardenheuer recommandait déjà en 1888 de faire, dans les amputations de cuisse pour sarcomes du fémur, l'ablation de la musculature attenante à l'os le plus largement possible.

Nasse[2], l'année suivante, dans l'article que nous avons déjà cité, se basant sur les constatations, signalées plus haut, de l'envahisse-

1. *Bulletins de la Société de Chirurgie*, 19 février 1896, p. 171.
2. *Loc. cit.*

ment fréquent des muscles, en tirait cette conclusion pratique : « faire l'ablation des parties molles très loin de la tumeur ».

Hoensch[1] reprend la même formule, sans la développer, dans sa thèse de 1893.

En 1899, nous avons été plus loin. Non content de sectionner les muscles adducteurs à distance de l'os, comme nous le conseillions en 1896, nous résolûmes d'enlever toute la masse musculaire de la cuisse et de faire le sacrifice total du membre, os et parties molles, en ne conservant que de la peau.

C'est donc ainsi que nous fûmes conduit à tracer un lambeau interne purement cutané, ne laissant comme doublure que les fessiers et les pelvi-trochantériens.

On verra, en lisant l'observation, que, nous conformant à un point de notre technique de 1896, nous avions, au lieu de désarticuler, sectionné le col fémoral, laissant ainsi dans la cavité cotyloïde la tête fémorale pour éviter l'énorme vide qui résulte de la désarticulation. Nous espérions que, comme dans un cas précédent, le ligament rond suffirait à nourrir la tête osseuse; nous avons été déçu et nous dûmes secondairement extraire la tête fémorale plus ou moins altérée. La conservation de la tête fémorale n'est donc pas une pratique à recommander, et si la situation très basse du sarcome s'y prêtait, il serait beaucoup plus simple, comme nous l'avons fait chez une malade, de pratiquer une amputation sous-trochantérienne avec un lambeau cutané identique à celui de la désarticulation. C'est là un point de détail que nous voulions signaler de suite pour ne plus avoir à y revenir.

Le fait capital, sur lequel nous insistons, c'est de ne garder qu'un lambeau cutané et de sacrifier tous les muscles de la cuisse en désinsérant les adducteurs à leurs attaches pelviennes.

Observation. — Nous avons reçu dans notre service, le 10 novembre 1899, une femme âgée de trente-huit ans, grosse, non cachectisée, se plaignant de douleurs dans le genou, ou plutôt un peu au-dessus du genou. Ces douleurs furent prises pour des rhumatismes. Peu de temps après, il y a exactement 7 mois, une tuméfaction apparut à environ 5 ou 6 centimètres au-dessus du genou. Un médecin consulté fit à plusieurs reprises l'application de pointes de feu et conseilla le repos assis ou couché. La tuméfaction s'accrut assez rapidement, saillant surtout en dedans de la cuisse et occasionnant principalement des douleurs pendant la nuit. Dans la journée, il s'agissait, plutôt que de véritables souffrances, d'une sensation de pesanteur et de genou raide et d'une gêne dans la marche. La malade étant condamnée au

1. Thèse de Marburg, 1893.

repos, loin de maigrir, prit beaucoup d'embonpoint, mais elle perdait ses forces. Aucun trouble digestif, aucun symptôme pleuro-pulmonaire, aucun signe de respiration anormale fourni par l'auscultation au moment de l'entrée. La tumeur a le volume d'une tête d'enfant nouveau-né; elle est dure, fait corps avec le fémur; nous portons le diagnostic de sarcome et proposons le sacrifice du membre, qui est accepté.

L'opération a lieu le 1er décembre 1899, sous le chloroforme. Nous nous assurons, comme nous avons l'habitude de le faire dans tous les cas où le diagnostic n'est pas absolument évident, par une incision directe sur la tumeur, que nous avons bien affaire à du sarcome. Nous pratiquons alors l'opération suivante : nous traçons un lambeau cutané interne, en incisant d'abord sur le trajet des vaisseaux fémoraux, et nous lions l'artère et la veine crurale à 2 ou 3 centimètres de l'arcade. Les vaisseaux étant sectionnés entre deux ligatures, et rabattus en bas, nous terminons le tracé du lambeau cutané qui est disséqué presque entièrement. Puis, liant au fur et à mesure les rameaux qui se présentent, nous sectionnons à leurs insertions supérieures le 1er adducteur, le 2e ou petit, le pectiné et enfin le grand adducteur. Le psoas iliaque est désinséré après incision du grand fessier; on libère le grand trochanter de ses insertions fessières et pelvi-trochantériennes, on ouvre la capsule, on désinsère la tête et on sectionne le col au ras de la tête. On termine en coupant le sciatique et les trois muscles qui s'insèrent à l'ischion. On replace la tête dans la cavité cotyloïde et on réunit suivant une ligne courbe antéro-externe. Un gros drain est placé jusqu'au fond de la plaie, et, par des points de suture profonds en U, on s'efforce d'accoler le plus possible les surfaces cruentées en supprimant les espaces morts, mais malheureusement, étant donné l'obésité de la malade et l'état comme cartonneux de ses téguments, cet affrontement fut difficile et nécessita une constriction qui ne fut pas sans inconvénients. 3 jours après l'opération, en effet, je constatai qu'une bande du lambeau de 2 travers de doigt se mortifiait à la partie interne. Cette mortification resta du reste à peu près aseptique, au moins les premiers jours, et l'état général n'en fut aucunement affecté. Il n'y eut ni fièvre, ni modification du pouls au moment de l'élimination des eschares cutanées; il survint forcément un peu de suppuration qui gagna le trajet du drain; cinq ou six semaines après l'opération, la malade se levait avec des béquilles, mais il lui restait un trajet assez profond, donnant issue à un écoulement de liquide laiteux, très fluide. Chaque soir il y avait un petit mouvement fébrile, le thermomètre oscillant entre 38° et 38°,2. Un stylet, introduit dans le trajet fistuleux, arrivait sur un contact dur, osseux, qui ne pouvait être que la tête fémorale. Supposant que celle-ci était la cause de la persistance de la suppuration, nous nous décidons, le 24 mars, à intervenir et à extraire cette tête fémorale. Le ligament rond était altéré, atrophié, et la surface osseuse était elle-même malade. A partir de cette seconde opération, la suppuration diminua très rapidement, et l'opérée put quitter le service le 7 mai, complètement cicatrisée.

Elle a été suivie pendant les six premiers mois, et elle est revenue dans le service pour la mesure et l'essai d'un appareil à point d'appui ischiatique.

En 1901, nous avons reçu des nouvelles satisfaisantes.

Fin mars 1903, elle nous écrit : « Ma santé va très bien; je ne puis espérer mieux; je suis encore bien contente de mon sort et je fais la cuisine. Vous pouvez dire à M. le Dr X... que je ne souffre pas du tout de ma jambe ». La malade nous signale ce fait important, c'est qu'elle se sert de son pilon pour faire ses courses, mais que chez elle elle a préféré y renoncer parce qu'il lui rendait l'attitude assise impossible.

L'observation unique, dont nous venons de donner le résumé, nous permet de conclure qu'un résultat opératoire satisfaisant peut être obtenu, soit au point de vue immédiat (hémostase), soit au point de vue de l'avenir (marche, attitude assise, etc.), en ne conservant aucun muscle de la cuisse dans un lambeau de désarticulation coxo-fémorale.

Il nous paraît inutile d'insister davantage sur l'intérêt que peuvent présenter ces sacrifices au point de vue de la survie. Une observation est sans doute insuffisante pour le prouver; mais il y a là une idée qui nous semble très rationnelle et qui a reçu un commencement de preuve.

On peut d'ailleurs rapprocher de cette observation celle d'une amputation de cuisse sous-trochantérienne que nous avons pratiquée, rue de la Santé, le 2 juillet 1901, pour un sarcome volumineux, limité à l'épiphyse fémorale inférieure [1]; nous avons tracé un lambeau identique au précédent, procédé de la même manière à la section ou plutôt à la désinsertion des muscles fémoraux; la seule différence a été que, au lieu de désarticuler, nous avons scié le fémur immédiatement au-dessous du petit trochanter et que nous n'avons eu à désinsérer ni les muscles trochantériens, ni le psoas.

Cette idée, du reste, est en train de germer dans d'autres esprits. Cette même année où nous pratiquions notre désarticulation à lambeau purement cutané, Kramer faisait chez un malade de cinquante-huit ans une opération pour sarcome, offrant quelque analogie avec la nôtre.

Voici cette observation résumée (obs. 8 de son mémoire)[2].

Femme de cinquante-huit ans, souffrant depuis 9 mois de violentes douleurs dans le tiers inférieur du fémur gauche qui, très augmenté de volume dans sa partie postero-interne est également très sensible.

En mai 1899, incision exploratrice permettant de s'assurer de l'existence du sarcome; on note en même temps l'envahissement des muscles par une

1. Malade adressée par notre ami le Dr Raguit.

2. Kramer, Beitrag zur chirurgischen Behandlung der bosartigen sarcome des langen Rohrenknocher, *Langenbeck's Archiv*, Bd 66.

masse sarcomateuse. Ces masses pullulent dans la musculature, suivant l'expression de l'auteur.

La désarticulation de la hanche est pratiquée aussitôt. Ligature des vaisseaux sous l'arcade. Tracé du petit lambeau antérieur, qui est taillé dans la peau et les muscles. Désinsertion des muscles au niveau du grand et du petit trochanter. Taille d'un grand lambeau postérieur. Puis la désarticulation de la hanche est achevée suivant les procédés ordinaires.

Mais, par suite de l'énorme envahissement des muscles, avant d'achever l'opération, on incise transversalement les parties molles du membre désarticulé, et on reconnaît que les adducteurs, les vastes et le crural sont malades.

L'opérateur alors se décide à réséquer les muscles au niveau même de leurs insertions supérieures.

La malade, revue à la fin de janvier 1902, ne présentait aucun signe de récidive.

Cette observation, intéressante en ce sens qu'elle permet de voir les heureux résultats de la méthode que nous préconisons, s'éloigne par plusieurs côtés de la nôtre. Il y a loin, en effet, entre une opération réglée, comme celle que nous apportons, et les modifications que Kramer a fait subir à main levée aux procédés ordinaires. Si les muscles ont été sectionnés au ras de l'os, c'est non d'après un parti pris d'avance, mais parce qu'on constata l'envahissement des muscles, et qu'on voulait enlever tout ce qui était suspect.

Dans un deuxième temps, alors que son opération était déjà terminée, Kramer reprend le bistouri pour achever une exérèse qu'il reconnait insuffisante.

Une comparaison empruntée à la thérapeutique des tumeurs malignes du sein fera mieux saisir notre pensée que toute autre explication. Avant que Halsted n'ait décrit sa méthode d'extirpation de la mamelle, dans laquelle on enlève de parti pris le grand pectoral, envahi ou non, des chirurgiens qui rencontrèrent au cours des opérations un muscle grand pectoral envahi par des noyaux cancéreux, l'extirpaient; et cependant c'est bien à Halsted que revient l'honneur du procédé rationnel auquel son nom reste attaché.

Kramer n'a pas fait autre chose pour le fémur que ce que faisaient les anciens chirurgiens pour le sein.

Mais du moins il a entrevu ce que le radicalisme de l'exérèse musculaire produirait d'avantages.

D'un côté, il conseille de supprimer la majeure partie de la musculature du fémur en coupant les adducteurs au ras de l'os et en libérant le grand et le petit trochanter de leurs attaches musculaires.

D'autre part, comme effrayé de son audace, il termine ses conclu-

sions par cette restriction : « Nous sommes souvent forcés de mettre des limites à notre préférence par la nécessité où nous nous trouvons d'obtenir un lambeau suffisamment étoffé pour recouvrir les surfaces osseuses ».

En résumé, appliquant à la thérapeutique des sarcomes fémoraux cette idée générale que, lorsqu'il s'agit de néoplasmes, tout doit être sacrifié à l'augmentation des chances d'une longue survie, nous ne craignons pas de rejeter à l'arrière-plan les préoccupations relatives au matelassement des lambeaux et à leur régularité.

Nous préconisons l'ablation totale de la cuisse, muscles[1] et os, ne gardant qu'un lambeau cutané[2].

L'observation éloignée de notre malade nous autorise à dire que, même au point de vue fonctionnel, cette méthode n'offre pas les inconvénients qu'on aurait pu redouter, puisque l'opérée peut de la sorte marcher avec un appareil, s'asseoir, et mener une vie qu'elle-même considère comme suffisamment heureuse.

On se l'explique facilement, du reste, quand on réfléchit que le point d'appui, quels que soient le procédé et le capitonnage des lambeaux, n'est jamais que l'ischion. Or, cet ischion se trouve recouvert, dans notre technique, non seulement par une peau faite pour supporter les pressions, mais par les lambeaux musculaires des pelvi-trochantériens et du grand fessier.

Voici le résumé de notre technique opératoire.

Technique opératoire.

1° Tracer le lambeau cutané interne : une incision part du milieu de l'arcade fémorale suivant la direction des vaisseaux fémoraux et même un peu en dehors d'eux, et se recourbe en U sur la face interne de la cuisse qu'elle croise. La longueur du lambeau, mesurée du pli génito-crural, doit être égale au diamètre transversal de la cuisse à sa racine[3].

2° Ouvrir la gaine du couturier et mettre à découvert les troncs fémoraux à 3 ou 4 centimètres de l'arcade.

Double ligature de la crurale à 3 centimètres de l'arcade et section entre les deux fils.

Ligature de la veine.

1. Le sacrifice ne comprend pas bien entendu les muscles de la fesse.
2. Il y aurait vraisemblablement lieu d'appliquer à l'épaule; ces mêmes principes; nous nous proposons de faire de cette question une étude prochaine.
3. L'incision va d'emblée jusqu'à l'aponévrose on lie la veine saphène interne, qui se trouve sectionnée par le tracé.

Double ligature de la fémorale profonde (artère et veine); parfois on trouve à ce niveau un groupe veineux important (honteuses externes) qu'on sectionne entre 2 ligatures.

En dehors, on rencontre un bouquet de vaisseaux artériels et veineux qui se rendent de la fémorale profonde au triceps. Quand les gros troncs et les collatérales qui s'en détachent sont ainsi liés, il suffit de quelques coups de pouce pour découvrir le fond de la gouttière musculaire, constitué par le pectiné et le psoas iliaque.

Cela fait, achever le tracé du lambeau : reprenant l'incision devenue horizontale à la face postérieure de la cuisse (à peu près en son milieu), on se dirige obliquement vers le point de départ du tracé cutané, en ne le rejoignant toutefois qu'à 4 centimètres de l'arcade et en passant à la base du grand trochanter.

3° Désinsertion des muscles : avant de la pratiquer, il faut disséquer complètement le lambeau cutané et ne pas craindre de remonter jusqu'à la branche ischio-pubienne; on coupe alors successivement le couturier et le droit antérieur; pour cela l'index gauche décolle rapidement la face profonde du muscle, le soulève et le tend, pendant que le bistouri le coupe à l'insertion supérieure.

D'ordinaire on rencontre quelques petits vaisseaux qu'on lie au fur et à mesure.

Le tenseur du fascia lata est sectionné transversalement dans sa portion aponévrotique; on n'a pas ainsi à le séparer du moyen fessier, temps qui offre quelque difficulté.

A sa face profonde, un paquet de vaisseaux est lié et coupé.

On coupe en dehors et en arrière du grand fessier ensuite le tendon et l'aponévrose.

On est obligé de pincer et de lier la terminaison d'une branche de l'hypogastrique qui s'épuise dans ce muscle.

Ceci fait, on se porte en dedans; si l'on n'avait pas encore lié les vaisseaux honteux externes qui croisent la face antérieure du moyen adducteur, on les sectionnerait entre deux pinces.

Puis, le doigt passé sous le droit interne le décolle jusqu'au niveau de son insertion à la branche ischio-pubienne; le bistouri le désinsère au contact de l'os en même temps qu'il sectionne, au niveau de l'épine du pubis, le tendon d'insertion du moyen adducteur.

Il est alors facile de découvrir, de tendre et de désinsérer, au ras de l'os, le petit adducteur. On a devant soi les vaisseaux et nerfs obturateurs qu'on coupe entre deux ligatures.

Le grand adducteur est chargé de dedans en dehors, cette manœuvre permettant de tomber aisément dans l'espace qui le sépare en haut de l'obturateur externe. Le bistouri, guidé par la

branche descendante de l'ischion le désinsère de haut en bas et très loin sur l'ischion. Quand on l'a rabattu de haut en bas, un groupe important de vaisseaux se rendant à ce muscle sont alors visibles et faciles à pincer.

Les muscles internes sectionnés, on revient vers le psoas. Le pectiné est facilement désinséré en bas, puis le psoas près du petit trochanter. Lorsqu'on dégage la face profonde des deux muscles psoas et pectiné, un aide les maintient relevés avec une pince et on découvre ainsi facilement la face antérieure de la capsule; on peut avoir alors à lier la circonflexe postérieure, qui, comme on le sait, contourne le bord inférieur du col fémoral.

Il ne reste plus qu'à désinsérer les muscles trochantériens.

4° On ouvre la capsule, on luxe la tête; le ligament rond est sectionné, la désinsertion de la capsule au ras du sourcil cotyloïdien achevée.

La tête fémorale, saisie, est portée en avant pour tendre les muscles ischiatiques, qui sont alors sectionnés tout près de leurs insertions supérieures.

Tout cet exposé paraît complexe et ne l'est pas en réalité. On pourrait résumer cette technique opératoire en disant qu'après la ligature préalable des troncs, la section de chaque muscle met à découvert de nouveaux vaisseaux qu'il faut lier.

Il n'est pas besoin d'en connaître le nom, et toute cette série de ligatures est en réalité beaucoup plus longue à décrire qu'à faire.

5° Temps de réparation et de sutures.

En opérant comme nous l'avons dit, on conserve la totalité du grand fessier, du carré crural, du psoas et une partie du pectiné, (le tenseur du fascia lata peut être secondairement réséqué); on ne garde donc que des muscles dont aucune partie et aucun vaisseau n'avaient de connexions avec la zone néoplasique[1]. Voici comment on doit procéder au temps de réparation : il est facile de réunir par quelques points de suture au catgut le bord inférieur du grand fessier au bord charnu du carré crural; on réunit de même le grand fessier au tissu fibreux qui reste accolé à l'ischion.

En avant, on utilise le psoas et le pectiné pour les rabattre sur la cavité cotyloïde.

L'opération terminée, le pectiné, l'obturateur externe et le grand fessier forment par leur accolement une surface musculaire plane sur laquelle s'applique étroitement le lambeau cutané et qui ne

1. A moins de supposer une tumeur de la partie supérieure de la cuisse, et alors on réséquerait ces masses musculaires elles-mêmes.

laisse pas persister le moindre espace mort entre les courbes superficielles et les muscles sous-jacents.

Le lambeau cutané est suturé suivant une couche antéro-externe, et un drain enfoncé dans l'angle postéro-inférieur.

Nous insistons, en terminant, sur un point important : c'est que, grâce à l'utilisation du grand fessier, il nous est possible de recouvrir et de matelasser l'ischion, qui, en somme, doit demeurer la base solide de sustentation et le véritable point d'appui pour tout appareil prothétique.

RÉSULTATS DES OPÉRATIONS LIBÉRATRICES
DU NERF RADIAL
A LA SUITE DES FRACTURES DE L'HUMÉRUS

PAR MM.

P. E. LAUNOIS, Agrégé, Médecin de l'hôpital Tenon.

et

F. LEJARS, Agrégé, Chirurgien de l'hôpital Tenon.

Les lésions du nerf radial, consécutives aux fractures de l'humérus, sont aujourd'hui de notion trop courante, elles ont fourni matière à trop de travaux, pour qu'il soit utile d'en reprendre toute l'histoire. Le nombre des opérations publiées est, relativement, très élevé. Nous nous bornerons à tirer quelques conclusions pratiques de leur ensemble, après avoir rapporté une observation nouvelle, qui nous paraît de quelque intérêt, par les difficultés spéciales du diagnostic, par les détails de l'intervention « libératrice », et par le mode et l'évolution de la guérison fonctionnelle.

Notre opéré est un homme de cinquante-deux ans, arthritique, vigoureux, exerçant la profession pénible d'entrepreneur de déménagements, où il doit souvent donner de sa personne. Son accident remonte au 22 octobre 1900, et voici comment il le raconte.

Il était debout à l'arrière d'une voiture de déménagement, qu'on achevait de charger sous ses ordres, et il se tenait sur cette planche du fond, qui se rabat horizontalement, soutenue par deux chaînes. Dans un faux mouvement, il recule trop, glisse, tombe à la renverse, en s'efforçant en vain de se retenir à l'une des chaînes, avec la main droite. A terre, il se relève seul, mais tout de suite il s'aperçoit que son bras droit est devenu impotent et se refuse à tout service. Il ne souffrait pas, et, sans trop de peine, il fait dix kilomètres pour rentrer chez lui, le bras pendant.

Le Dr Widiez est appelé aussitôt; il constate une fracture oblique du tiers inférieur de l'humérus droit, sans complication, et, séance tenante, il applique l'appareil plâtré d'Hennequin.

Notons ici — et le fait, plus tard, aura quelque importance — que le blessé ressentait, dans le bras droit, depuis plusieurs mois, une « douleur vague », qu'il s'en servait moins bien, et qu'il attribue son accident à cette inhabilité du bras.

Dans le plâtre, tout se passe sans incident; à part une gêne douloureuse du poignet, provoquée par l'écharpe, et qui cesse en la déplaçant, rien n'attire l'attention.

On retire l'appareil le 4 décembre, et l'on constate que *la main est tombante*, que *le mouvement d'extension des doigts est impossible*; le massage, les courants faradiques ne donnent aucun résultat, et force est de conclure à une *paralysie radiale complète*.

Dans la première moitié de janvier 1901, le blessé est adressé à un maître parisien, qui, tout en concluant à une paralysie radiale par compression, discute la nature de cette compression et soulève l'hypothèse d'un sarcome de l'humérus. Les douleurs signalées dans le bras bien avant l'accident, l'intensité médiocre du traumatisme, l'œdème considérable du membre, lui semblent autant d'indices qui ne permettent pas d'admettre, sans arrière-pensée, la simple action d'un cal ordinaire. Il faudra intervenir, sans doute, mais quelle sera l'intervention, « l'avenir seul pourra le décider ».

Un mois se passe; l'état local reste le même. Ce fut alors que le blessé fut envoyé à l'un de nous, qu'il fut radiographié, et que nous eûmes l'occasion de l'examiner ensemble.

L'aspect du membre était alors lamentable : les doigts, la face dorsale de la main et l'avant-bras jusqu'au coude étaient occupés par un œdème dur, très développé surtout à la main, qui en était toute déformée. Les doigts étaient infléchis, enraidis; le malade pouvait les fléchir un peu plus en pliant aussi le poignet, mais toute espèce de redressement de la main ou des doigts était impossible; la main était tombante, inerte; le pouce ne pouvait ni s'étendre, ni se porter en abduction.

Ajoutons que la sensibilité cutanée n'était pas modifiée; mais que le blessé accusait des élancements, des fourmillements douloureux, des « impatiences » pénibles et continues, spécialement dans la main.

Le coude avait conservé toute sa mobilité. Le bras, dans sa moitié inférieure, était épais, infiltré; à travers cette couche d'œdème, on sentait l'humérus gros et irrégulier, au niveau de son tiers inférieur; en suivant, de bas en haut et de dehors en dedans, le trajet du radial, on provoquait de la douleur.

Néoplasme et fracture spontanée — ou compression par un cal : l'œdème, les douleurs, les conditions un peu étranges du traumatisme, étaient de nature à faire naître quelque hésitation; mais l'examen soigneux de l'humérus, gros et irrégulier, sans doute, dans son tiers inférieur, mais autour duquel on ne sentait, en déprimant les couches superficielles, aucune masse, aucune bosselure suspecte, et, d'autre part, la radiographie, représentée ci-contre (Fig. 1), nous firent porter le diagnostic de paralysie radiale par un cal, et conclure à l'urgence d'une opération de désenclavement.

Cette intervention eut lieu le 3 mars 1901. Une incision oblique fut pratiquée, longue de 15 centimètres, croisant le bord externe de l'humérus, au niveau de son quart inférieur; les plans sous-cutanés et musculaires furent sectionnés avec prudence, et tout de suite on se porta à la recherche

du nerf radial, en bas, à sa sortie de la gouttière. Il fut découvert sans trop de peine. On le suivit alors de bas en haut, accolé à l'os, engainé



Fig. 1. — Radiographie du bras fracturé (face postéro-externe, main en supination). En A, siège probable de la compression du radial.

d'une forte enveloppe conjonctive; un peu au delà du bord huméral externe, il disparaissait, pour ne se montrer de nouveau que beaucoup plus haut, près du bord interne.

Après avoir mis en plein jour toute la région et largement excisé la

gangue fibreuse ambiante, il fut aisé de reconnaître que le tronc nerveux était encastré dans un vrai canal osseux, à la hauteur du cal et au niveau

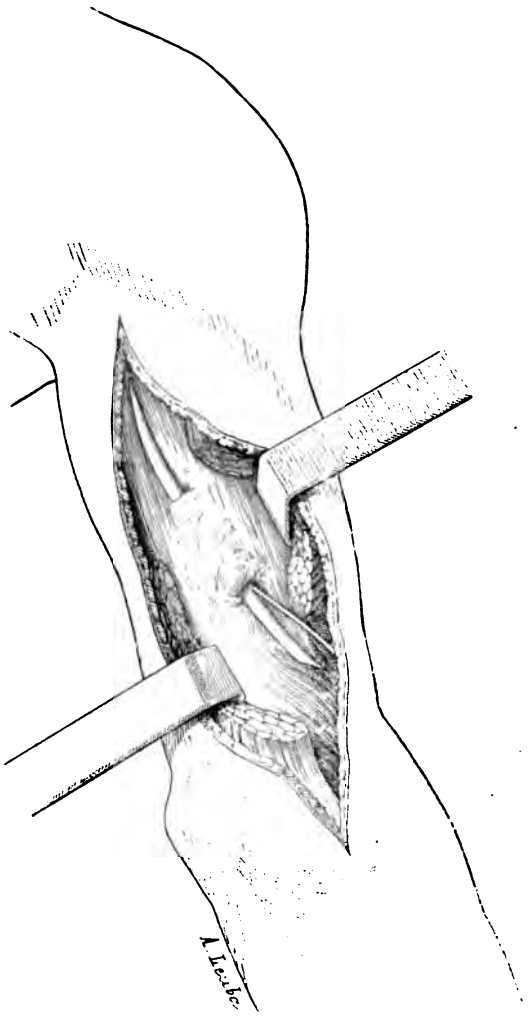

Fig. 2. — Canal osseux engainant le nerf radial.

où les deux fragments de l'humérus s'infléchissaient l'un sur l'autre (Fig. 2). La paroi postérieure de ce canal fut attaquée avec une gouge étroite, et à petits coups, peu à peu, on la fit sauter sur toute sa longueur; le nerf apparut, rougeâtre, rétréci, strié en long et fibroïde. On acheva de niveler, à la gouge, les berges de la rigole, puis le nerf fut libéré, isolé, disséqué

minutieusement; il conservait sur tout le segment « enclavé » le même aspect aplati, rougeâtre, qui contrastait avec la coloration et la tenue des deux segments sus- et sous-jacents.

Une fois terminée cette besogne de libération, on compléta la « mise au

Fig. 3. — Libération du nerf radial. Relèvement en masse du poignet.

net » de la région par l'excision de tous les débris fibreux, de toute la nappe infiltrée qui doublait la face postérieure de l'humérus; puis le plan musculo-aponévrotique fut réuni par un surjet de catgut fin, et la peau suturée.

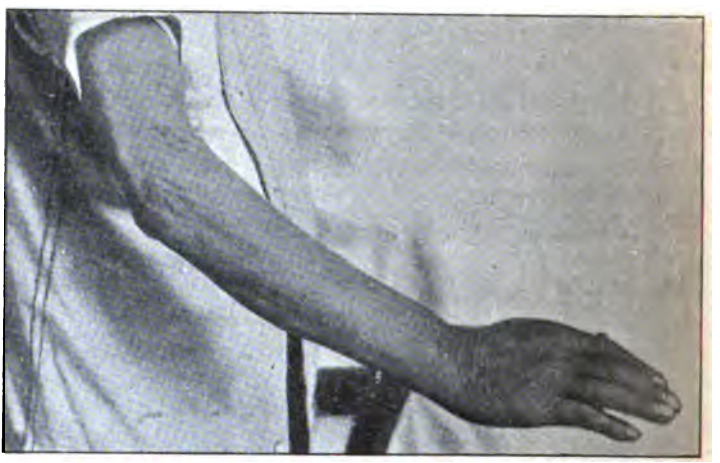

Fig. 4. — Libération du nerf radial. Relèvement du poignet et des doigts; abduction du pouce.

L'intervention ne fut suivie d'aucun incident; les douleurs furent, dès le début, notablement atténuées; et, dès le lendemain, le malade signalai certaines sensations nouvelles dans la main, certains frémissements mal définis. Toujours est-il qu'il n'y avait aucune espèce de mouvement. — La réunion eut lieu par première intention.

Ce qui disparut d'abord, dans les semaines qui suivirent, ce fut l'œdèm

— et le fait nous sembla d'excellent augure. Au bout d'un mois, la main s'était asséchée, elle était plus libre aussi, mais l'extension restait nulle, pour les doigts et le poignet. Il n'y avait plus de douleur le long du radial. Cette lenteur du résultat fonctionnel ne nous étonnait pas; instruits par d'autres exemples, nous avions d'emblée annoncé à l'opéré qu'il fallait attendre six mois avant de constater un « retour » des mouvements. Encore l'état du nerf ne laissait pas que de nous alarmer un peu; mais, s'il était profondément altéré, il était *continu*, et cet élément est capital. L'avenir devait confirmer ces prévisions.

En octobre, notre opéré commençait à relever assez facilement le poignet (Fig. 3). Dès ce moment, les progrès furent rapides; les doigts, qui ne se soulevaient d'abord que d'une façon incomplète, les premières phalanges restant infléchies, finirent par se dérouler et par s'étendre sur toute leur longueur; le pouce, à son tour, pouvait s'étendre et se porter en dehors (Fig. 4). Enfin, l'enraidissement, consécutif à la longue immobilité et aggravé encore par l'état rhumatisant du sujet, cédait peu à peu, lentement et péniblement, il faut le dire, sous l'action combinée et persévérante du massage, de la mobilisation méthodique et de la faradisation. Vers le huitième mois qui suivit l'opération, la main et les doigts avaient repris tous leurs mouvements et leur aptitude fonctionnelle.

Notre fait se résume donc ainsi : *Paralysie radiale complète, consécutive à une fracture du tiers inférieur de l'humérus. Opération de désenclavement quatre mois après l'accident. Guérison fonctionnelle complète au bout de huit mois.*

Était-ce une paralysie *primitive* ou *secondaire*? Autrement dit, la lésion nerveuse était-elle contemporaine de l'accident lui-même et attribuable au choc initial des fragments, ou bien relevait-elle uniquement de la compression ultérieure et progressive du cal? La question se pose souvent, dans les observations analogues, au moins lorsqu'on ne découvre l'impotence des extenseurs qu'à la levée de l'appareil, ou dans le cours de la période d'immobilisation; et l'on ne possède alors aucun élément précis qui serve à la trancher, hormis le cas, toutefois, où l'opération révèle une section complète du tronc nerveux. Chez notre malade, aussi, la paralysie ne fut reconnue qu'au jour où le plâtre fut enlevé, et nous croyons que, chez lui comme chez beaucoup d'autres, les accidents doivent être rapportés à une origine mixte, que le nerf a été contus et grièvement lésé au moment même du traumatisme, et que, dans la suite, tendu sur l'angle saillant des fragments, engainé et enserré par le tissu cicatriciel et le fourreau d'os néoformé, il s'est altéré de plus en plus; contusion primitive et compression secondaire se combinent souvent, en pareille occurrence, et prennent une part commune, quoique toujours inégale, au mécanisme des lésions définitives.

Il serait, du reste, sans intérêt, à l'heure présente, de reprendre dans le détail l'histoire anatomique et clinique de ces paralysies radiales par fractures de l'humérus. Mais précisément le nombre et la valeur des documents que nous possédons permettent de fixer *quelques points de pratique*, d'autant plus importants que les responsabilités créées par la loi sur les accidents du travail donnent à toutes ces graves séquelles des fractures, à toutes ces impotences traumatiques, une véritable actualité.

Nous ne dirons pas qu'après toute fracture de l'humérus, un praticien avisé n'oubliera pas d'*explorer la sphère motrice du nerf radial et de répéter l'exploration à plusieurs reprises dans les premiers jours et pendant toute la durée d'immobilisation*; le conseil risquerait d'être banal, et pourtant, à le méconnaître, on s'expose à tant « d'ennuis »! Ne sait-on pas que c'est à l'appareil, à la mauvaise réduction de la fracture, que l'accident sera trop souvent attribué? Il est clair que, si le radial est, dès l'origine, inclus entre les fragments, et qu'il soit immobilisé, dans cette position d'enclavement initial, par l'appareil, la fracture sera, certes, « mal remise », et le défaut d'examen suffisant aura de fâcheuses conséquences. En dehors de cette éventualité, assez rare, en somme, et qu'on peut reconnaître, « si l'on y pense », l'appareil ne saurait avoir qu'un rôle des plus effacés dans la pathogénie des accidents; mais il n'en est pas de même de la réduction, de l'attitude réciproque des fragments, de leur chevauchement angulaire, etc. Or, la radiographie nous fournit aujourd'hui le moyen de vérifier cette situation réelle des extrémités fracturées, que masque si souvent la rectitude apparente du membre; grâce à elle, il nous est permis de nous rendre compte, pour une part, au moins, du mécanisme de la lésion nerveuse, et d'y remédier le plus tôt possible, par une réduction nouvelle ou par l'opération.

Telles sont, en effet, les questions pratiques dont la solution nous intéresse avant tout : *Quand faut-il intervenir*, en présence de la paralysie radiale constatée? *Quels sont les résultats de ces interventions*, leurs résultats généraux, d'abord, et ceux qu'elles donnent aux diverses périodes où elles sont pratiquées et suivant les lésions du tronc nerveux? *Comment doivent-elles être conduites*, d'après l'expérience acquise?

I

Qu'il soit sage d'intervenir *le plus tôt possible*, en présence d'une paralysie radiale, d'origine mécanique, le principe nous semble aujourd'hui, du moins, presque indiscutable. Au moins, l'est-il

sans exception valable, lorsqu'il s'agit d'une paralysie secondaire, survenue au moment de la formation du cal, progressive, et liée, suivant toute évidence, à la compression. L'examen initial avait été négatif, l'extension de la main et des doigts reste normale durant plusieurs semaines, puis elle commence à se faire moins bien, et finalement le poignet tombe. Ici, vous n'avez aucune raison d'attendre, et le retard n'équivaudra qu'à une aggravation de l'altération nerveuse.

Le problème se présente sous des données quelque peu différentes, lorsque, dès le début, la paralysie existe, lorsqu'elle est primitive. On devra toujours, bien entendu, procéder à l'exploration recommandée par Ollier, et voir si le heurt des deux fragments, que l'on refoule l'un contre l'autre, dans l'axe, provoque cette douleur aiguë et irradiée, caractéristique de l'enclavement initial du tronc nerveux ; dans l'affirmative, on chercherait, par des manœuvres appropriées d'inflexion et de circumduction du fragment inférieur, à dégager le nerf, et l'échec de ces tentatives deviendrait une indication formelle d'intervention immédiate « à ciel ouvert ». En dehors de ce mécanisme spécial, la paralysie d'emblée relève de la contusion du tronc nerveux, ou de sa section. Or, la contusion nerveuse est susceptible de guérir seule, au bout d'un temps toujours long, et par le processus bien connu de la régénération centrifuge. C'est à ce mode de lésions qu'il faut rattacher la plupart des paralysies radiales terminées par la guérison spontanée; et un certain nombre d'exemples en ont été cités, depuis l'observation de Reuillet[1] : dans un mémoire de 1900, Riethus[2], sur 17 cas de paralysie radiale, en relevait 8 guéris sans intervention, d'une façon complète ou, du moins, suffisante pour éloigner toute idée opératoire.

On fera bien, toutefois, de ne pas pousser trop loin cette expectation, qui n'est rationnelle que dans certaines limites et sous la réserve d'une analyse précise du type et de l'évolution de la paralysie. Notre malade, en particulier, eût certainement gagné à ce qu'on n'attendît pas un mois pour trancher le diagnostic causal et définitivement éliminer l'hypothèse de sarcome : les lésions musculaires, les raideurs articulaires, l'œdème dur de la main et de l'avant-bras auraient été moins prononcés, et la restauration fonctionnelle complète, sans doute moins longue à obtenir. La conclu-

1. Reuillet, *Étude sur les paralysies du membre supérieur liées aux fractures de l'humérus*, Thèse, 1869.

2. Riethus, Ueber Verletzungen des Nervus radialis bei Humerusfrakturen und ihre operative Behandlung, *Beiträge z. klin. Chir.*, 1900, Bd XXIV, 3, p. 703.

sion pratique nous paraît donc être celle-ci : lorsque la paralysie radiale suit immédiatement le traumatisme, qu'il n'y a pas de signes d'enclavement intra-fragmentaire, qu'elle est incomplète et peu douloureuse, il est tout naturel de s'en tenir à l'hypothèse d'une contusion nerveuse, et, la réduction faite, la fracture dûment immobilisée, d'attendre; si l'on constate une atténuation nette des accidents, la preuve est acquise, et, s'il ne survient pas de compression secondaire par le cal, la cure spontanée est à peu près certaine; au contraire, une paralysie complète, immédiate, surtout si elle s'accompagne de douleurs, et si les douleurs s'exagèrent après l'application de l'appareil, devient, à notre sens, une indication formelle du traitement sanglant de la fracture : il faut opérer.

Les exemples sont rares, d'ailleurs, de ces opérations très précoces : deux interventions de Trendelenburg, l'une au quatorzième jour, l'autre au vingt-cinquième, une autre de Thiersch, au vingt-troisième jour, nous paraissent être jusqu'ici les plus hâtives. On trouve, dans l'analyse des faits publiés, toutes les dates possibles, jusqu'à trois ans et demi. Rinne, chez un machiniste de trente-sept ans, qui présentait, à la suite d'une fracture de la partie moyenne du bras une paralysie radiale complète, avec anesthésie, douleurs et contractures, intervint trois ans et demi après le traumatisme et libéra le nerf enclavé entre deux pointes osseuses et engainé de tissu cicatriciel; il y eut une amélioration immédiate et la guérison suivit. Sur 71 cas, nous en trouvons 15 seulement où l'on eut recours à la chirurgie avant deux mois; le plus souvent, on laissa passer de trois à six mois, après le traumatisme.

II

Or, il est de haut intérêt de constater, tout d'abord, que ces opérations « libératrices », quelle que soit leur date, ont donné dans leur ensemble des résultats très heureux, et *une proportion considérable de guérisons fonctionnelles*. Dans une statistique toute récente, donnée par M. Blencke[1], et qui porte sur 68 cas, nous relevons 41 guérisons complètes (60,3 p. 100), 6 guérisons presque complètes, 8 améliorations notables, 3 améliorations légères; en somme, 58 faits dans lesquels l'intervention a été suivie d'un résultat positif (85,3 p. 100); 7 fois, le résultat fut négatif, 3 fois, il est resté inconnu.

1. A. Blencke, Ueber Lähmungen des Nervus radialis nach Oberarmfraktur und über die Behandlung derselben durch Operation, *Monatschrift für Unfallheilkunde und Invalidenwesen*, 15 janvier 1903.

Nous savons bien qu'un scepticisme fort légitime doit toujours présider à l'appréciation de ces résultats fonctionnels définitifs, et qu'une simple mention ne doit jamais suffire, d'autant moins que le succès indiqué est plus rapide et plus brillant; car l'expérience montre avec quelle lenteur et au prix de quelle patience la guérison s'obtient d'ordinaire; nous allons y revenir. Mais, si les faits indiqués n'échappent pas tous à cette objection, la plupart sont exposés avec des détails qui donnent toute garantie, et, grâce à l'expérience acquise aujourd'hui, il est dûment prouvé que *la libération du nerf radial est une bonne opération, à toute époque, pourrait-on dire, qu'elle réussit très souvent de façon complète, et qu'elle n'est suivie que rarement d'un résultat entièrement négatif.*

A toute époque, avons-nous dit; cela ressort des faits, mais ne semble pas moins quelque peu paradoxal, à première vue, et contraire au précepte de l'action précoce que nous défendions plus haut. L'opposition n'est qu'apparente, si l'on veut bien réfléchir au mécanisme de l'altération nerveuse et aux éléments divers qui entrent en jeu. Si nous prenons la série des opérations pratiquées dans les deux premiers mois, et celle des opérations plus tardives, du quatrième au sixième mois, par exemple, nous ne relevons pas de différences appréciables dans les résultats généraux, dans la proportion, toujours élevée, des guérisons finales. Cela ne prouve qu'une chose : la diversité tout individuelle des lésions nerveuses, qui dérivent, d'une part, de l'attrition initiale, du mode d'enclavement, de tension, de pénétration même, par les fragments, de l'autre, de la striction, plus tardive et variable, exercée par la cicatrice ostéo-fibreuse. Opérant au sixième mois, par exemple, on pourra rencontrer le nerf enserré par une simple bride étroite, alors que la section complète est un accident lié directement au traumatisme; l'intervention, aussi précoce qu'on peut la supposer, pourra donc se heurter à des lésions de gravité particulière, et de cure malaisée et toujours lente. De plus, on avait tort d'attribuer l'altération du tronc nerveux à une origine exclusivement mécanique; une large part doit être réservée à la *névrite consécutive* et à la *périnévrite scléreuse*, plus ou moins extensive suivant le type et l'intensité des irritations locales.

Or, cette périnévrite scléreuse est aussi progressive; la gaine de tissu fibreux se diffuse et se resserre avec le temps, en aggravant de plus en plus les lésions du tronc nerveux. C'est là une première et très sérieuse raison d'agir vite. Il y en a une autre, qu'on ne saurait oublier : l'atrophie progressive des muscles, les raideurs articulaires, les désordres trophiques, qui s'accroissent aussi de jour en

jour, dans le segment de membre « énervé », et qui compliquent et retardent singulièrement la restauration fonctionnelle post-opératoire. Les raideurs de la main, du poignet et des articulations digitales doivent être particulièrement signalées; chez notre opéré, l'assouplissement des doigts fut la besogne la plus longue et la plus difficile. On ferait sagement, d'ailleurs, avant même d'intervenir, et dès le début, de soumettre la main et les doigts à un massage régulier et à une mobilisation journalière, et cette précaution excellente ferait gagner beaucoup de temps, pour l'avenir.

En tenant compte du type variable des lésions nerveuses, traumatiques et mécaniques, ce qui, d'une façon générale, différencie le pronostic et les résultats des libérations précoces et des libérations tardives, c'est surtout *le temps nécessaire à la restauration fonctionnelle*. Il faut bien savoir, toutefois, que ce « temps de réparation » est *toujours long*; le terme de quatre à six mois est celui qui se retrouve le plus souvent dans les observations, et il est intéressant de relever qu'il est à peu près le même, en moyenne, après la suture des plaies nerveuses[1]. Libération ou suture sont presque toujours suivies d'une « période de désespérance »; à part quelques « retours » partiels, inconstants, que nous allons indiquer dans un instant, le résultat immédiat et prochain paraît nul, en général; et le plus souvent on serait tenté de croire à un insuccès, si l'on n'était prévenu que c'est là l'évolution normale et naturelle, après ces opérations nerveuses. Il est donc sage d'annoncer, d'emblée, à l'opéré, qu'il ne « verra rien » avant six mois. Les mouvements peuvent reparaître avant, bien entendu; mais, au delà même de ce terme, il ne faut pas s'imaginer que tout est compromis. Chez un blessé de Polaillon[2], opéré pourtant au bout de six semaines, les mouvements ne commencèrent à se montrer qu'après deux ans, et le membre reprit toute sa force.

On n'observe donc pas plus à la suite du désenclavement du nerf, qu'après la réunion des sections nerveuses, de ces guérisons subites et paradoxales, qui sont restées toujours, d'ailleurs, enveloppées de mystère. Et nous ajouterons même que le fait personnel, publié par M. Blencke[3], nous paraît des plus surprenants. Il s'agissait d'un jeune casseur de pierres, qui présentait, à la suite d'une fracture de l'humérus gauche, « une paralysie radiale typique », avec des

1. L'un de nous y insistait dans un rapport à la Société de Chirurgie, sur deux faits de suture nerveuse (3 avril 1901).
2. Polaillon, Libération du nerf radial comprimé par un cal de l'humérus, *Bull. de la Soc. de Chir.*, 5 juin 1887.
3. *Loc. cit.*, p. 11.

troubles légers de la sensibilité. L'opération fut faite au bout de quatre mois; le nerf était engainé d'un tissu cicatriciel, qui le comprimait sur la saillie d'un des fragments; il fut dégagé et les pointes osseuses abattues au ciseau. « Dès le lendemain, l'opéré était en état d'étendre les doigts », et la restauration fonctionnelle marcha si vite, qu'à la sortie, au quarantième jour, « les mouvements de la main et des doigts étaient exécutables activement dans leurs limites normales; l'abduction du pouce était seule encore un peu entravée. Pas de troubles de la sensibilité. La contractilité faradique des muscles correspondants était pourtant moins forte qu'à droite ».

Sans attacher beaucoup d'importance aux modifications de la sensibilité, dont nous savons, en pareil cas, la variabilité et ses causes, il arrive que, dès les premiers jours, on constate le « retour » de quelques mouvements partiels, retour lui-même toujours partiel et incomplet : dès le lendemain, dans un fait de Trendelenburg; au deuxième, au troisième jour, dans deux observations de Tillaux. Le phénomène est explicable, sans doute, par la conservation, au centre du cordon nerveux ou dans tel ou tel de ses points, de faisceaux qui ont échappé à la dégénérescence et sur lesquels la compression ne s'exerçait que d'une façon moins directe et moins nocive. Mais, d'ordinaire, ces beaux débuts n'ont pas de lendemain et ne doivent pas donner le change, et, tout au moins dans la grande majorité des faits, il faut toujours compter sur la marche normale, *lente*, de la rénovation fonctionnelle. Ajoutons que le mouvement d'extension du poignet reparaît, en général, le premier, que ceux des doigts (extension des premières phalanges) et l'abduction du pouce tardent beaucoup plus; enfin, les mouvements volontaires précèdent toujours de longtemps le rétablissement de la contractilité faradique.

III

Il est juste de dire encore que le *mode opératoire* influe grandement sur les résultats. L'intervention doit être conduite de façon à libérer le tronc nerveux aussi largement et aussi complètement que possible; elle ne se bornera pas à niveler les saillies osseuses ou à désenclaver, mais elle ne sera efficace qu'autant qu'elle aura supprimé *toute trace de gaine fibreuse ou de tissu cicatriciel*, autour du nerf, dans les muscles voisins et sur le cal.

C'est là un travail toujours minutieux, et qu'on ne poussera jamais trop loin. On se fera beaucoup de jour, pour découvrir le radial sur toute la portion lésée et jusqu'aux origines des portions saines limitrophes; les types de compression, de variété anatomique

très grande, et sur lesquels nous ne pouvons insister longuement, commanderont, dans chaque cas, la technique à suivre. Un détail important, c'est de *bien repérer le nerf* à l'entrée et à la sortie de la zone traumatisée, de le mettre bien en lumière, en un point où il reste aisément reconnaissable, et de partir de là pour le suivre pas à pas : c'est le seul moyen d'éviter les accidents, les sections, les tiraillements, qui ne se produiraient que trop facilement au milieu du tissu cicatriciel. Chez notre blessé, il s'agissait d'un enclavement dans un véritable *canal osseux*, complet, et c'est là une disposition qui n'est pas très rare (cas de Busch, de Delens, de Le Fort, d'Ogston, d'Ollier, de Sonnenburg); chez le blessé de Sonnenburg, le canal osseux mesurait 5 centimètres de long, et, de plus, une pointe osseuse plongeait dans l'épaisseur du nerf inclus; chez celui de Le Fort, le canal avait 4 centimètres de long. Il est évident, comme le remarque von Bruns, qu'un tunnel suffisamment large ne saurait être un agent de compression; mais, d'ordinaire, ces canaux sont coudés, irréguliers, parsemés de reliefs osseux et de spicules, comblés de tissu fibreux, épaissi et dur. Il est toujours un peu délicat de faire sauter le tunnel osseux, sans faire d'échappée et sans toucher au nerf; une gouge étroite, maniée prudemment et n'avançant qu'à petits coups, rend les meilleurs services. Ajoutons qu'une fois la brèche ouverte, on devra encore abattre et niveler soigneusement les deux bords, sans craindre d'entamer l'os à leur niveau et de creuser une rigole.

On procède alors à la dissection du nerf, qui sera dévêtu de son enveloppe cicatricielle et attentivement « épluché ». Il est d'aspect, de volume, de consistance variables, suivant le type et l'ancienneté des lésions; assez souvent, il est réduit à la moitié, au tiers de sa grosseur, grisâtre ou rougeâtre, profondément altéré. On ne s'effraiera pas trop, d'ailleurs, de ces apparences, qui ne rendent nullement improbable, comme nous l'avons vu plus haut, une restitution fonctionnelle complète; toutefois, on devra s'attendre à ce qu'elle tarde davantage, et le dire.

Un élément capital, c'est la *continuité du cordon nerveux*; fût-il aplati et fibreux, s'il est continu, le pronostic est toujours plus favorable, car la régénération nerveuse trouvera devant elle un conducteur tout préparé, et d'autre part, il est rare, sans doute, que tous les tubes nerveux soient également altérés. Pourtant, la division du tronc nerveux n'entraîne nullement l'incurabilité; après avoir retrouvé et disséqué les deux bouts, on les avive et on les suture, et cette suture a été suivie plusieurs fois d'un succès définitif. Dans le tableau de M. Blencke, nous relevons 12 observations où le radial

fut trouvé rompu; 2 fois, les bouts étaient si écartés et tellement perdus dans la gangue fibreuse qu'on renonça à toute tentative; 10 fois, la suture fut pratiquée, après libération et avivement, avec les résultats que voici : insuccès complet, 1 fois; amélioration simple, 1 fois; amélioration notable, au bout de quatre mois, 1 fois; guérison fonctionnelle, 7 fois : au bout de deux mois, 1 fois; de sept mois et demi, 1 fois; de neuf mois, 1 fois; de dix mois, 2 fois; d'un an et demi, 1 fois; de deux ans, 1 fois. C'est donc là encore une bonne opération, bien qu'en règle le bénéfice s'en fasse attendre assez longtemps.

Lorsqu'il existe une perte de substance considérable du tronc nerveux et que *l'écart des deux bouts rend impossible tout rapprochement*, on pourrait, à l'exemple de Trendelenburg, raccourcir l'humérus d'une longueur suffisante, par une résection diaphysaire ou une ostéotomie oblique, suivie du glissement, l'un sur l'autre, des deux fragments. Cette intéressante méthode du raccourcissement osseux comme temps préliminaire de la suture nerveuse, qui paraît due à Löbker[1], a été appliquée trois fois par Trendelenburg[2], au radial : chez l'un de ses blessés, opéré au cinquante-deuxième jour, les deux bouts du nerf divisé étaient distants l'un de l'autre de 7 à 8 centimètres; la fracture n'était pas consolidée; on dégagea les bouts nerveux, et l'on pratiqua une résection, en escalier, des deux fragments, créant une perte de substance osseuse d'environ 5 centimètres; l'os et le nerf furent alors suturés. Au bout de cinq mois et demi, le mouvement d'extension de la main avait reparu, au huitième mois, l'extension des doigts, au dixième mois, l'extension et l'abduction du pouce. Dans les deux autres cas, le radial n'était pas rompu, mais tellement dégénéré qu'on en crut devoir exciser un segment de 4 et de 6 centimètres; la résection de l'humérus, en escalier, chez l'un des malades, la section oblique avec glissement des fragments, chez l'autre, permirent la coaptation des deux bouts et la suture. Quant au résultat, il fut très analogue à celui que nous résumions tout à l'heure, dans le second cas; moins bon, semble-t-il, dans le premier : au bout de cinq mois et demi, l'extension de la main était redevenue possible, mais les doigts et le pouce n'avaient pas recouvré leurs mouvements. Toutefois ce temps d'observation est trop court pour préjuger du résultat définitif. Une opération toute semblable, de Wölfler le montre bien; là aussi, le segment dégénéré du radial fut excisé, les fragments

1. Löbker, Ueber die Kontinuitätsresektion der Knochen behufs Ausführung sekundärer Sehnen und Nervennaht, *Centralblatt f. Chir.*, 1884, n° 50, p. 841.
2. Riethus, *loc. cit.*

huméraux réséqués et la suture faite. Au bout de deux mois et demi, il n'y avait aucun indice de régénération, et l'opéré quitta la clinique. Deux ans après, on constatait une restauration motrice complète.

Il y a donc là une précieuse ressource, à laquelle on n'hésitera pas à recourir, en présence d'un nerf rompu, dont les bouts, même après libération, ne se prêtent pas à la coaptation; nous croyons, toutefois, qu'on fera bien d'être sobre d'excisions nerveuses, lorsque le radial a conservé sa continuité, et d'y regarder à deux fois avant de supprimer le segment intermédiaire.

Bien entendu, au cours des interventions précoces, avant toute consolidation, la régularisation et la suture des fragments huméraux sont presque toujours le complément tout indiqué de la libération nerveuse.

Nous avons dit plus haut qu'un point de technique capital, au cours de ces interventions libératrices, c'était l'excision large de tout le « foyer cicatriciel ». De fait, la compression fibreuse ou ostéo-fibreuse n'a que trop de tendance à se reproduire, en pareil cas, et des récidives ont été observées de temps en temps. Wölfler[1] dut intervenir à trois reprises, chez un de ses opérés. Il s'agissait d'une fracture du segment inférieur, et la paralysie était incomplète, mais progressive; une première fois, on libéra le nerf et l'on fit sauter une saillie osseuse qui le comprimait; amélioration rapide, bientôt suivie du retour complet des mouvements. Six mois après, la « faiblesse » reparut. Nouvelle intervention, excision du tissu cicatriciel, enveloppement du nerf dans une lame de protective. Pas de résultat. Troisième opération : on trouve le nerf épaissi et fusiforme sur une longueur de 4 centimètres; après dissection de la gangue cicatricielle, on l'entoure de bandelettes épidermiques prises à la cuisse. Cette fois, le succès finit par être complet : au bout d'un an, l'opéré travaillait comme menuisier et se livrait sans peine aux travaux les plus difficiles.

Nous croyons peu, pour notre part, à l'efficacité de ces « engainements protecteurs » du nerf libéré, et nous craignons que le corps isolant (tubes d'osséine, lambeaux dermo-épidermiques, graisse[2], protective, etc.), ne joue souvent le rôle de corps étranger, et ne provoque justement la formation de ce tissu fibreux, rétractile, qui représente l'agent principal des récidives. La dissection intégrale

1. F. Neugebauer, Zur Neurorraphie und Neurolysis, *Beitr. z. klin. Chir.*, 1896, Bd XV, p. 465, obs. 3, p. 488.
2. Utilisée par Schede.

du foyer nous paraît tout aussi sûre. Une bonne précaution, recommandée par Ollier, consiste à « pelurer » l'os, à détacher une bandelette de périoste au niveau de la zone de contact du nerf; il sera même utile de creuser à ce niveau une rigole et surtout d'abattre et d'arrondir le bord externe de l'humérus. On pourra encore enfouir le nerf dans le muscle triceps, et, tout récemment, M. Reisinger[1] publiait deux observations, provenant du service de M. Göschel, de Nüremberg, où cette pratique avait été suivie. Dans le premier cas, une lamelle musculaire fut taillée en dedans du nerf, et rabattue en volet au-dessous de lui, puis suturée en dehors au brachial interne; dans l'autre, une rigole fut creusée dans l'épaisseur du triceps, le nerf y fut logé, et, par-dessous, les deux berges furent réunies par quelques points de fine soie. La guérison suivit, et, chez le second malade, bien qu'il fût survenu une suppuration grave, suivie de l'élimination de plusieurs esquilles, au bout de onze mois, la restauration fonctionnelle était complète.

Il y a là, d'ailleurs, un résultat inespéré, et sur lequel on ne saurait faire fonds. Le premier élément de succès, dans les opérations que nous venons d'étudier, c'est, en effet, l'asepsie la plus rigoureuse, et telle est aussi la condition essentielle de leur légitimité.

1. G. Reisinger, Kasuistischer Beitrag zur Nervenlösung bei Radialislähmung nach Oberamfraktur, *Beiträge z. klin. Chir.*, 1902, Bd XXXVI, 3, p. 618.

LES

OCCLUSIONS INTESTINALES

PAR COÙDURE DE L'ANGLE COLIQUE GAUCHE

PAR MM.

L. BÉRARD,
Agrégé,
Chirurgien des hôpitaux de Lyon.

et

M. PATEL (de Lyon),
Chef de clinique chirurgicale.

Le chapitre de l'occlusion intestinale est loin d'être terminé; chaque jour, de nouveaux faits nous montrent des mécanismes différents, que rien, dans le tableau clinique, ne laissait soupçonner; chaque jour aussi, se modifie la thérapeutique chirurgicale. Récemment, c'était l'appendicite ancienne, avec ses brides péri-intestinales; aujourd'hui c'est l'angle gauche du côlon que l'on signale dans l'étiologie.

Depuis quelques années déjà, l'angle gauche du côlon avait intéressé les chirurgiens, soit pour les néoplasmes qui s'y localisent volontiers, soit pour les brides que l'on y rencontre souvent, soit enfin pour une variété d'occlusion post-opératoire, encore sujette à discussion.

Au mois d'avril 1902, à la Société de Chirurgie de Paris, M. le Professeur Terrier attirait l'attention sur un nouveau mode d'occlusion intestinale siégeant à l'angle gauche du côlon; avant lui, on en avait peut-être entrevu le mécanisme, mais on ne l'avait jamais réellement décrit. Il l'attribua à la disposition spéciale du gros intestin à ce niveau, les matières fécales rencontrant là un passage d'accès difficile, parfois rétréci normalement, et leur présence ajoutant encore, dans certaines conditions, à l'obstacle physiologique préexistant.

La discussion fut ainsi ouverte. Plusieurs chirurgiens apportèrent des cas analogues à celui de M. Terrier, et complétèrent, sur certains points, les détails de l'observation première.

Dernièrement, nous avons recueilli nous-mêmes un fait qui

vient confirmer la manière de voir du professeur Terrier. Nous donnerons tout d'abord cette observation, avant d'exposer les réflexions que la thérapeutique et l'évolution de ce cas nous ont suggérées.

Observation I (personnelle). — *Phénomènes d'occlusion intestinale aiguë, siégeant sur le gros intestin. Intervention. Laparotomie. Adhérences de l'épiploon au péritoine de la fosse iliaque gauche, ayant coudé le côlon transverse au niveau de son angle gauche. Libération des adhérences. Colopexie. Création d'une fistule intestinale temporaire. Guérison complète.*

Il s'agit d'une femme de quarante ans, entrée, au mois de juin 1902, à l'hôpital de la Charité, salle Sainte-Madeleine, service de M. Bérard.

Elle vient pour des signes d'occlusion intestinale datant de trois mois. Les accidents avaient débuté par une douleur assez vive dans l'abdomen, douleur généralisée, sans localisation spéciale; en même temps les selles s'arrêtèrent. La malade avait pris un purgatif qui demeura sans effet, et plusieurs lavements qui ne ramenèrent que quelques débris stercoraux. Il y eut des vomissements dès le premier jour. Les signes d'occlusion allèrent rapidement en s'aggravant; l'abdomen se météorisa davantage, les vomissements augmentèrent de fréquence; l'état général s'affaiblit. C'est devant la persistance de ces symptômes que la malade fut admise à l'hôpital. Les douleurs étaient telles qu'on n'avait pu la transporter qu'après lui avoir pratiqué une injection sous-cutanée de 1 centigramme de morphine.

Dans ses antécédents, on trouvait quatre grossesses, qui eurent une heureuse terminaison. Au cours de la quatrième, cependant, à l'occasion d'un effort, assez violent, elle avait ressenti une vive douleur dans le flanc gauche, et avait remarqué une tuméfaction à ce niveau; tout céda après quelques jours de repos.

Il y a quatre ans, nouvelle crise de coliques violentes, siégeant toujours à gauche, dans le flanc et toute la région lombaire. Cette fois, il y eut de la pseudo-occlusion intestinale (météorisme, absence de selles), qui dura quelques jours seulement et céda à quelques lavements. Jamais les symptômes n'avaient atteint la gravité des accidents actuels.

Au mois de juin 1901 (il y a un an), les mêmes phénomènes douloureux reparurent; ils cédèrent encore.

La malade n'avait éprouvé, depuis, aucune douleur abdominale. Elle faisait son métier de blanchisseuse sans peine et sans arrêt, quand éclata la dernière crise pour laquelle elle vient.

A l'entrée, on constate un météorisme généralisé, surtout plus accusé dans les hypocondres que dans les flancs. Le ventre est dur, mais cependant dépressible; une palpation attentive ne permet pas de reconnaître l'existence d'une tumeur. Le gros intestin est distendu; le cæcum fait une saillie visible sous les parois de l'abdomen; il clapote. La palpation est douloureuse, surtout dans tout le côté gauche de l'abdomen. Aucune matité dans les flancs; la matité hépatique est persistante.

Le toucher rectal, le toucher vaginal demeurent absolument négatifs.

Le pouls est plein, 96 par minute.

Les vomissements persistent, bilieux, peu abondants.

Un lavement de glycérine donné immédiatement ne ramène que quelques débris stercoraux, durs, sans gaz.

En présence de ces symptômes, le diagnostic d'occlusion intestinale, siégeant sur le gros intestin, est porté sans hésitation; l'indication opératoire apparaît avec non moins de netteté. M. Bérard se décide à l'intervention immédiate, car l'obstruction est complète depuis deux jours et demi.

L'*opération* est pratiquée par M. Bérard, assisté de M. Patel.

Incision médiane sous-ombilicale; aussitôt après l'ouverture du péritoine, la malade est mise en position de Trendelenburg. L'excavation pelvienne est d'abord explorée avec soin; on ne note absolument rien d'anormal à l'*utérus*, ni aux *annexes*. Le péritoine est lisse, sans fausses membranes, sans exsudat séreux; le cæcum est distendu, sans lésion apparente; l'*appendice* est absolument intact.

La malade est alors remise en position horizontale; l'incision est rapidement agrandie à sa partie supérieure; les anses grêles, distendues, s'échappent par la plaie; elles sont recueillies dans des compresses tièdes. Le gros intestin est exploré à l'aide de la main, introduite en entier dans l'abdomen; le côlon descendant est aplati, collé contre la paroi abdominale postérieure; le côlon transverse fait une saillie énorme. Il est alors certain que l'occlusion siège au niveau de l'angle gauche.

On essaie de relever le côlon transverse, mais on s'aperçoit qu'il est retenu par le grand épiploon adhérent dans la fosse iliaque gauche. L'adhérence, assez forte, est rompue, et aussitôt le côlon transverse peut reprendre la position normale; cependant la circulation des matières ne se rétablit toujours pas; le côlon descendant demeure affaissé.

La main est de nouveau plongée dans l'abdomen, dans la direction de l'angle gauche du côlon; celui-ci, placé très haut, est presque inaccessible; il est impossible de le voir; de petits replis péritonéaux sont perçus à son niveau et sur le début du côlon descendant. *Aucune sensation d'induration dans la paroi intestinale.*

La cause de l'occlusion est sans doute trouvée, mais non levée.

Les manœuvres d'exploration, déjà longues, ne sont pas poussées plus loin. Songeant qu'il s'agit peut-être d'une de ces variétés d'occlusion récemment signalée, par coudure exagérée de l'angle gauche, M. Bérard se décide à fixer le côlon transverse à la paroi pour effacer cette coudure, et permettre le passage des matières; on aura ainsi la ressource d'établir un anus contre nature sur cette anse répérée, si les phénomènes d'occlusion persistent.

La plaie est refermée par une rangée triple de sutures.

Une injection sous-cutanée de sérum est pratiquée. Nuit assez calme.

Le lendemain matin, les phénomènes d'occlusion n'ayant pas cédé, avec une pointe de thermocautère, M. Bérard perfore le côlon transverse fixé à la paroi; une quantité énorme de gaz s'échappe par la plaie; le ventre redevient souple.

La malade accusa aussitôt un grand soulagement. Dès le lendemain, les selles se rétablissaient; quelques matières liquides s'écoulaient seulement par la fistulette créée. La débâcle stercorale continua les jours suivants par l'anus; l'amélioration fut rapide et la guérison fut bientôt complète, la fistule stercorale s'étant oblitérée d'elle-même, au bout de douze à quinze jours.

La malade fut présentée à la Société de Chirurgie de Lyon (séance du 17 juillet 1902); la plaie était complètement cicatrisée; les selles étaient normales; l'état général était des plus satisfaisants.

La guérison s'est maintenue depuis (janvier 1903).

Cette observation nous conduisit à étudier les différents modes d'occlusion au niveau du coude gauche du côlon transverse, leur mécanisme, leur symptomatologie, et les différents moyens thérapeutiques que l'on peut leur opposer.

Variétés d'occlusions au niveau de l'angle gauche du côlon; mécanisme de l'occlusion essentielle.

Dans cette étude sur les variétés d'occlusions du coude gauche du côlon, nous laisserons systématiquement de côté les occlusions *symptomatiques* de néoplasmes très fréquents à ce niveau, de lésions syphilitiques ou tuberculeuses (rétrécissements, tuberculose hypertrophique), qui ont été rencontrées très rarement, pour nous occuper exclusivement des occlusions que l'on pourrait qualifier d'*essentielles*; les observations que nous en avons recueillies serviront à les classer.

L'observation de M. le Professeur Terrier doit être rapportée ici tout au long, telle qu'elle a paru dans les *Bulletins de la Société de Chirurgie de Paris* (16 avril 1902), car son importance est considérable.

Obs. II (M. Terrier). — M., cinquante-six ans, ménagère, entre à la clinique de la Pitié, le 4 novembre 1901. Mme M... a eu deux grossesses normales; elle s'est bien portée jusqu'à il y a quinze ans, époque à laquelle elle aurait eu une affection de l'estomac qu'on peut considérer comme un ulcère simple. Ces phénomènes durèrent six mois, après lesquels Mme M... se remit complètement. Puis la malade se plaignit de *crises intestinales très douloureuses*, revenant brusquement, non précédées de constipation, avec météorisme.

Ces crises durent quarante-huit heures, puis disparaissent.

Depuis lors, la malade souffre du ventre, et les douleurs paroxystiques se sont localisées dans le flanc gauche; la constipation est opiniâtre, les matières ne sont pas déformées, mais elles renferment du sang et des

lambeaux pseudo-membraneux; pas de glaires. En examinant la région du flanc gauche, on perçoit, au niveau du côlon descendant, au-dessus de l'anse sigmoïde, un empâtement non douloureux, peu mobile. Il y a dilatation du côlon transverse, d'ailleurs peu douloureux, et sans phénomènes de clapotement liquide par la percussion ou la palpation. Rien du côté des autres organes de l'abdomen, ni du côté des viscères du petit bassin.

L'état général est assez bon : la malade n'aurait pas maigri; l'appétit est conservé ; toutefois Mme M... réduit son alimentation, pour diminuer l'intensité des troubles intestinaux, dont elle se plaint beaucoup.

La température est normale et oscille entre 36°,8 et 37°,2.

L'examen des urines ne décèle rien d'anormal.

En présence de ces phénomènes, on pense à l'existence d'un obstacle sur le trajet du côlon descendant, à son union avec le côlon transverse.

Peut-être y a-t-il un début de néoplasme non déterminable par le palper.

On résolut de pratiquer une laparotomie exploratrice, et d'agir en conséquence.

L'opération fut faite le 11 novembre 1901; on fit une ouverture sous-ombilicale médiane.

Quelques brides fibreuses ou plutôt cellulo-fibreuses, unissant entre elles quelques anses intestinales grêles, furent détruites avec le doigt. L'examen minutieux de la partie supérieure du rectum, de l'anse sigmoïde, ne nous fit rien constater d'anormal, si ce n'est en haut jusqu'à l'angle gauche du côlon transverse, qui, à son union avec le côlon descendant, présentait un calibre certainement rétréci et formait un angle aigu, dont le sommet pénétrait profondément dans l'hypocondre, sous le diaphragme. La partie moyenne du côlon transverse, quelque peu abaissée, était dilatée par des gaz, et cette dilatation cessait juste un peu avant l'angle gauche du côlon.

Il y avait donc, à ce niveau, une sorte de rétrécissement par courbure à angle très aigu, ouvert en bas et en dedans, du gros intestin. Ceci expliquait la constipation, les crises douloureuses, la sensibilité constante du ventre, surtout à la partie supérieure du flanc gauche, presque sous l'hypocondre.

Du reste, l'*intestin n'offrait aucune tuméfaction suspecte de sa paroi.*

L'indication était donc de rétablir le cours des matières dans le gros intestin, au niveau de cette coudure un peu anormale, mais bien connue des anatomistes.

Le procédé le plus facile, comme le plus simple, nous parut être d'établir une communication entre la partie gauche du côlon transverse et la partie inférieure du côlon descendant à son union avec l'anse sigmoïde. Cette entéro-anastomose fut faite assez facilement par suture et d'après les règles de la gastro-entérostomie.

Suites opératoires des plus simples. A sa sortie, la malade se porte bien, ne souffre plus du ventre, digère parfaitement tous les aliments. Les selles, d'abord provoquées par des lavements, sont devenues régulières et spontanées. En mars 1902, les nouvelles étaient toujours bonnes.

Comme on le voit, dans l'observation de M. Terrier (Obs. II) l'occlusion est due à une modification de l'angle gauche du côlon, devenu de plus en plus aigu, par suite d'une chute du côlon transverse; on conçoit facilement, dit l'auteur, la formation d'une valvule plus ou moins perméable, pouvant arrêter le cours des matières.

De même, dans notre observation personnelle (Obs. I), nous admettons aussi la coudure excessive de l'angle gauche du côlon, ayant abouti à une sténose d'abord incomplète, devenue complète dans la suite.

Tandis que, dans l'Observation II, le côlon transverse semblait de situation et de direction presque normales (autant que l'on peut admettre l'existence d'un type normal de côlon transverse), quelque peu abaissé peut-être par les matières renfermées à son intérieur, dans notre Observation I, au contraire, il était tiré fortement en bas dans la direction de la fosse iliaque gauche où le maintenaient fixé des adhérences épiploïques.

Dans un cas, c'était l'occlusion par *ptose libre du côlon transverse*; dans l'autre, c'était l'*occlusion par ptose fixée.*

Dans les deux cas, *l'angle gauche ainsi coudé était libre de toute bride circulaire*; on peut donc dire qu'il s'agissait là d'une *occlusion essentielle.*

Voyons si une telle interprétation des faits se trouve justifiée par des arguments anatomiques, physiologiques, expérimentaux ou cliniques.

1° L'ANGLE GAUCHE DU CÔLON.

L'anatomie de l'angle gauche du côlon a été depuis longtemps étudiée dans ses moindres détails. Mais cette région présente de telles variations que les discussions ouvertes à son sujet sont loin d'être terminées, qu'il s'agisse de sa situation, de sa conformation, de ses moyens de fixité.

La *situation* de l'angle gauche du côlon, tout en étant plus fixe que celle de l'angle droit, n'en présente pas moins une variabilité très grande.

Si quelques auteurs, comme Glénard, regardent l'angle gauche « comme toujours suspendu à la dixième côte gauche, en arrière de la ligne axillaire, par un repli péritonéal dont les attaches sont fixes et dont la longueur ne varie jamais », la plupart donnent des descriptions très diverses.

Jonnesco le fait répondre en avant à l'extrémité antérieure de la

septième ou de la huitième côte; Fromont, à la neuvième côte; Ducatte, à la onzième; Mauclaire et Mouchet (Soc. anat., 1896), à la 9e, à la 11e et à la 8e, par ordre de fréquence décroissante.

Buy, dans un travail récent, des plus documentés (Th. de Toulouse, 1901), lui assigne des limites encore plus étendues, mais, d'une façon générale, lorsque le côlon transverse n'est pas déplacé, *l'angle gauche est situé entre la 9e et la 10e côte, un peu en dedans de la ligne axillaire.*

A côté de ce type classique, que de variations!

Dans les cas où le côlon transverse est déplacé en bas (en forme de V, d'S, de W), Buy trouve l'angle gauche placé sur la ligne axillaire, au niveau des 10e ou 11e côtes; dans les cas plus rares où le côlon transverse est déplacé en haut, l'angle gauche ne subit aucune ascension, et demeure en face des 9e ou 10e côtes.

Chez un sujet de trente-quatre ans, Quénu (Soc. de Chir., 18 juin 1902) a vu l'angle colique descendre au-dessous de l'hypocondre, dans la région du flanc, à 3 centimètres à peine de la crête iliaque, tandis que chez un autre sujet, âgé de soixante-dix ans, il s'élevait à 14 ou 15 centimètres de la crête iliaque, jusqu'au sommet de l'hypocondre.

Mauclaire et Mouchet l'ont trouvé au niveau de la 12e côte, au-dessous du rebord costal, au niveau de l'épine iliaque antéro-supérieure gauche, au niveau du bord postérieur de la crête iliaque.

Ces exemples suffisent à montrer les variations considérables de situation de l'angle gauche. Les positions très basses, cependant, sont très rares, et on peut dire, sans grande erreur, que l'angle gauche est toujours plus haut situé que l'angle droit, qu'il répond à l'extrémité supérieure du rein gauche, au lieu de répondre à la partie inférieure du rein droit, et qu'il est plus constant dans sa situation.

Il est aussi plus fixé, et cette *fixité* tient à la présence d'un ligament, que l'on s'est plu à décrire longuement et qui joue un rôle important dans la variété d'occlusion qui nous occupe.

Fixité du côlon transverse; le ligament phréno-colique.

C'est Phöbus qui paraît avoir signalé, le premier, un ligament, reliant le côlon à la partie latérale de la paroi abdominale et du diaphragme; cet anatomiste lui donnait le nom de *ligament pleuro-colique*. En 1867, Bochdalek le désigna sous celui de *ligament phrénico-colique*, dénomination plus exacte, admise par Toldt. Depuis, ses variations ont été longuement décrites et, malgré tout,

l'accord n'est pas établi; on discute son origine, sa fréquence, sa disposition.

Bochdaleck l'avait déjà fait dériver du grand épiploon, idée reconnue exacte par Toldt. Cependant Treves et Fromont le faisaient venir du mésocôlon transverse. Pour Jonnesco, Fredet, Buy, c'est, sans hésitation aucune, un diverticule gauche du sac épiploïque.

Du reste, on trouve souvent, mais pas toujours, une partie de ce ligament se continuant avec le grand épiploon : c'est ce que nous avons vu, après Jonnesco, Mauclaire et Mouchet. Quénu rapporte un cas, dans lequel la terminaison du côlon transverse était cachée par le grand épiploon qui l'engainait en avant.

Le ligament phréno-colique est-il constant? On peut répondre affirmativement; bien que Adenot, Buy l'aient vu manquer, il faut considérer ces cas comme très rares. Dans les cas où il paraît absent l'angle gauche existe; il est maintenu comme le côlon descendant, dont il n'est en somme que l'extrémité supérieure, par accolement des feuillets du mésentère, et on peut dire que l'angle gauche est la seule portion du côlon transverse réellement fixée.

Par contre, la *configuration* du ligament phréno-colique n'est pas une; elle varie suivant les âges, et suivant les individus.

Chez l'embryon, la région du côlon qui formera l'angle gauche est mobile, entourée qu'elle est de tous côtés par un méso, dépendance du mésentère terminal primitif (domaine de l'artère mésentérique inférieure). Jonnesco, dans sa thèse de 1892, sur le côlon pelvien pendant la vie intra-utérine, a bien montré la disparition, vers le 5e mois, de ce mésentère par accolement au péritoine pariétal. Cette disparition se fait par étapes successives de l'angle spléñique, vers l'extrémité inférieure du côlon descendant. C'est vers cette époque que se fixe l'angle colique gauche, et qu'apparaît le ligament phréno-colique.

Chez le fœtus, c'est un petit triangle dont le sommet s'insère sur les parties latérales de la paroi abdominale et du diaphragme et répond à l'angle formé par le bord externe du rein et la paroi lombo-costale; la base va se confondre avec le mésocôlon descendant, en bas, avec le grand épiploon, en avant et en haut. C'est une lamelle ligamenteuse assez large, recevant l'extrémité inférieure de la rate, et placée dans une situation intermédiaire entre le plan frontal et le plan sagittal. C'est là la disposition normale chez le fœtus et même le nouveau-né et elle paraît assez constante.

On a vu, cependant, ce ligament réduit à une mince bandelette. On l'a vu aller s'insérer, non plus à l'angle gauche du côlon, mais

au niveau d'une sinuosité sous-splénique. Quénu, chez un enfant de deux ans, l'a trouvé au-devant du rein, sans connexion avec les cartilages costaux ou les côtes. Dans une dissection de fœtus de huit mois, nous avons vu une partie de ce ligament se porter sur la face externe de la rate et s'y insérer.

De même, toujours sur un fœtus, au huitième mois, nous avons trouvé une disposition bien spéciale des moyens de fixité de l'angle gauche. Il n'existait pas de ligament reliant le côlon directement à la paroi. On trouvait un premier ligament *pariéto-splénique* et un second, *spléno-colique*. Il semblait, dans ce cas, que le ligament phréno-colique avait été interrompu, dans son trajet, par la rate. Nous n'avons pas trouvé signalé un fait semblable (nous ne voulons parler, bien entendu, que des ligaments, existant en dehors de toute bride, résultat d'un processus inflammatoire de voisinage).

Chez l'adulte, le ligament phréno-colique a été décrit d'une façon différente suivant les auteurs.

Adenot le considère comme horizontal et le fait terminer en éventail au niveau de l'angle gauche; trois digitations existeraient à l'insertion viscérale : l'une, moyenne, s'attacherait à l'angle même; l'autre, inférieure, au mésocôlon descendant; la troisième, supérieure, au grand épiploon.

Pour Ducatte (Th. Paris, 1899-1900), lorsqu'il a son maximum de développement, il est vertical, triangulaire, à bords incurvés, ce qui lui donne la forme d'une corne de croissant.

Pour Buy, Charpy, la disposition donnée par Adenot est trop schématique et manque le plus souvent.

Dans toutes nos dissections également, nous n'avons jamais trouvé le faisceau inférieur du ligament phréno-colique, décrit par Adenot comme allant se perdre sur le côlon descendant. Fredet a bien remarqué des replis séreux unissant le côlon descendant à la paroi abdominale latérale; ils ont une direction horizontale; l'un d'eux, situé à la naissance du côlon descendant, au-dessous du ligament phréno-colique, est quelquefois très développé; c'est à lui que Hensing donnait la signification d'un vrai ligament. Dans tous les cas, nous-mêmes avons vu ces brides, maïs elles n'ont aucun rapport avec le ligament phréno-colique; elles sont constantes; elles s'insèrent sur la paroi abdominale bien au-dessous de lui; ce sont probablement les vestiges de l'accolement de mésentère terminal.

Sur quelques sujets, nous avons rencontré une sorte de repli séreux semblant se détacher du ligament phréno-colique et se porter verticalement en bas; ce ligament répond assez bien à la direction du faisceau ligamenteux que décrit Adenot, mais nous l'avons tou-

jours vu se perdre sur le péritoine pariétal, loin en dehors du côlon descendant; aussi le considérons-nous comme un prolongement inconstant, de nature non ligamenteuse, n'ayant aucun rapport avec l'angle gauche colique et, par suite, aucune action sur lui.

D'après nos recherches, voici la description que nous pouvons fournir du ligament phréno-colique normal (Fig. 1).

Il se compose ordinairement de deux faisceaux ayant une insertion commune et une terminaison distincte : l'un est constant, c'est

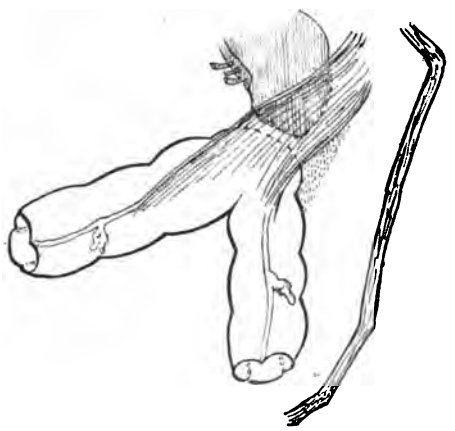

Fig. 1. — Ligament phréno-colique normal avec ses deux faisceaux, l'un s'insérant à l'angle même du côlon, l'autre s'insérant sur la partie terminale du côlon transverse, ou au-dessus d'elle, sur le ligament gastro-colique.

le *faisceau inférieur*, s'insérant à l'angle même du côlon; le second est inconstant, c'est le *faisceau supérieur*, se fixant au-dessus de la partie terminale du côlon transverse.

Le *faisceau supérieur* est très visible lorsqu'on tire le côlon transverse en bas; il se présente sous la forme d'un relief ligamenteux paraissant prolonger, suivant l'horizontale, le ligament phréno-colique; il est même plus ou moins résistant, ne paraît pas renfermer du tissu fibreux à son intérieur. Son caractère principal est son inconstance; nous verrons tout le rôle de son absence, pour expliquer les occlusions essentielles, au niveau de l'angle gauche (Fig. 2).

Le *faisceau inférieur* (ligament phréno-colique proprement dit, faisceau moyen d'Adenot) est beaucoup plus volumineux; il a l'aspect et la structure d'un ligament véritable; c'est lui que l'on a décrit le premier sous le nom de ligament phréno-colique propre-

ment dit; son rôle dans la suspension de l'angle gauche est des plus importants.

Son point d'insertion varie suivant sa direction et suivant aussi la situation de l'angle colique; horizontal, il s'insère presque au niveau de l'angle colique; vertico-transversal, il se fixe à 2 cm. environ au-dessus de lui.

Le *type vertico-transversal* est le plus fréquent; c'est la direction qui existe chez l'enfant; le ligament se dirige obliquement en bas et

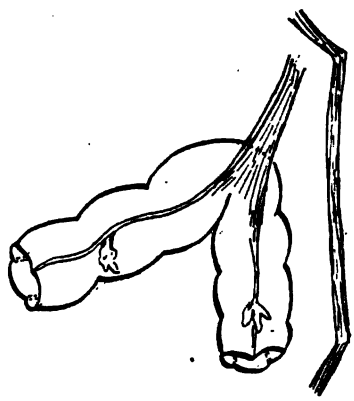

Fig. 2. — Ligament phréno-colique réduit à un faisceau unique s'insérant à l'angle gauche du côlon.

en dedans dans l'angle colique; il forme un vrai trousseau fibreux (Charpy), sans fibres lisses à son intérieur. Chez un sujet normal, il est long de 3 à 5 cm.

Il va se fixer à la partie tout externe de l'angle colique, ne formant pas une sorte de sangle complète, autour de l'intestin, comme on l'a quelquefois avancé; ses fibres vont se confondre progressivement sur les deux faces du côlon avec la tunique séreuse.

Le *type horizontal* est plus rare. Nous n'avons jamais vu ce ligament avoir une direction franchement horizontale. Chez les sujets dont le côlon transverse est abaissé, le ligament est allongé, il prend la *forme d'un croissant*; s'il adhère à la paroi sur une certaine étendue de son trajet vertical, il paraît horizontal, mais il suffit de faire tendre le ligament pour le voir sous son aspect réel.

Lorsque, à la ptose colique, se joint un certain degré de ptose splénique, la partie postérieure de ce ligament se déprime, forme une fossette dans laquelle se place le pôle inférieur de la rate; c'est l'origine de la dénomination de *sustentaculum lienis*.

En réalité, son rôle dans la suspension de la rate est bien faible.

Dans ces cas, en effet, ce n'est pas le ligament même qui est principalement déformé par la rate; le faisceau fibreux existe alors comme une corde tendue, croisant la face externe de la rate; ce qui forme la cupule, ce sont les deux feuillets séreux, sorte de méso du ligament, mais ne constituant pas à proprement parler le ligament phréno-colique. Ce dernier, dans ces conditions, forme une courbe à concavité dirigée obliquement en avant et en dedans, mais la direction franchement horizontale n'existe pas; il est allongé parfois, mais offre une résistance suffisante pour servir à la fixité de l'angle gauche.

Pour le professeur Tillaux, le ligament phréno-colique ne serait pas le seul moyen de soutien de l'angle colique gauche; de l'extrémité inférieure de la rate partirait un autre ligament, le *ligament spléno-colique*, contribuant à fixer énergiquement le côlon. C'est à lui qu'est dû le maintien de l'angle gauche, lorsque les viscères sont détachés en masse; il persiste tant que le ligament spléno-colique n'a pas été divisé. Il semble que ce ligament, inconstant du reste, soit un résultat de l'accolement un peu prolongé en haut des deux feuillets mésentériques.

En somme, le ligament phréno-colique proprement dit est constitué par deux faisceaux, dont l'un, le supérieur, inconstant, est un appareil de perfectionnement, ayant son rôle, comme nous le verrons. Le faisceau inférieur est le moyen de suspension véritable de l'angle gauche; sa constance indique son rôle; *lorqu'il existe seul, la ptose colique détermine la formation d'un angle brusque très aigu au niveau de l'angle colique; c'est une des causes de l'occlusion essentielle.*

Variations de l'angle colique gauche.

Ainsi placé, ainsi fixé, l'angle gauche colique a son ouverture dirigée en bas et en avant; le plus souvent, il est aigu.

Ici encore, les variations échappent à toute description; on peut essayer, pour établir une division, de leur reconnaître une double cause : la situation du côlon transverse, d'une part; l'insertion du ligament colique, d'autre part.

Buy admet que si le côlon transverse, est normal, l'angle gauche varie de 45° à 60°, et encore est-il sujet à des modifications passagères, dues à la distension de l'estomac, de l'intestin grêle, de l'S iliaque, chacun de ces facteurs agissant soit pour le diminuer, soit pour l'augmenter. Lorsque le côlon transverse est en V, en M, en S, en W, l'angle gauche est bien atténué. Mauclaire et Mouchet figurent un côlon transverse dont la partie gauche s'entre-croise en X

avec le côlon descendant, si bien que l'angle gauche est nul ou plutôt paraît nul.

Lorsque le côlon transverse est refoulé dans la partie supérieure de l'abdomen, il décrit un arc de cercle convexe en haut et l'angle gauche dépasse l'angle droit.

Les premiers cas, de beaucoup les plus fréquents, ayant trait à des côlons transverses abaissés, sont les plus intéressants pour le sujet qui nous occupe.

D'après les examens que nous avons faits, on peut dire qu'on ne peut établir de rapport fixe entre l'abaissement du côlon transverse, le siège de son point le plus bas situé et le degré de l'angle gauche. *A priori*, l'angle gauche semblerait devoir être d'autant plus aigu que le point, bas situé du côlon transverse, est un peu plus à gauche; en réalité, il n'en est rien. Sans doute, la chute du côlon transverse influe sur l'angle gauche; mais le principal facteur est dans la configuration du ligament phréno-colique.

Lorsque le ligament présente un prolongement allant se perdre au-dessus du côlon transverse, *l'angle gauche est arrondi* (Fig. 3); le ligament gastro-colique, lorsque sa résistance est conservée, par la partie gauche renforce l'effet déjà obtenu; si bien que l'on peut voir des côlons transverses dont la seconde portion affleure très bas le côlon descendant présenter un angle très peu aigu.

D'autres fois, avec des côlons peu abaissés, en M, le côlon paraît coudé *brusquement au niveau de l'angle gauche*, dont le sommet devient comme effilé (Fig. 4). Si l'on examine, dans ces derniers cas, le ligament phréno-colique, on le voit constitué par *un trousseau unique, serré, occupant l'angle gauche seul*; il a conservé un type infantile.

2° Mécanisme de l'occlusion essentielle.

Les auteurs qui ont cherché à étudier le mécanisme des occlusions essentielles au niveau de l'angle gauche du côlon, n'ont pas tenu compte de ces variations de disposition du ligament phréno-colique; c'est ce qui paraît expliquer leurs divergences.

Adenot (*Gaz. hebd.*, 16 mars 1895), pour expliquer les occlusions post-opératoires, qu'il fut le premier à signaler au niveau de l'angle gauche du côlon, insuffle l'intestin grêle sur le cadavre.

Dans une première expérience, il rencontre un côlon transverse sans ligament suspenseur; le mésocôlon de la portion supérieure du côlon descendant est large de deux ou trois travers de doigt; l'angle gauche est déplacé en avant; dans ce cas, intéressant surtout par la disposition anatomique, la circulation intestinale se fait bien.

Dans un second cas, le ligament sous-costal gauche est également absent; bien que le cadavre date de huit jours, le ventre n'est pas dilaté; les anses intestinales sont aplaties, et l'auteur voit une relation entre l'absence de ligament et l'absence de tympanisme.

Enfin, dans une nouvelle série d'expériences, Adenot trouve, dans certains cas, une impossibilité absolue à faire passer l'air du côlon transverse distendu dans le côlon descendant; dans d'autres, au contraire, la chose est possible, quoique difficile. L'auteur admet pour les premiers que ce sont les anses grêles distendues qui viennent comprimer le côlon descendant et arrêter la circulation; pour les autres, la distension des anses grêles n'est pas suffisante et il indique, en plus, la coudure devenue plus brusque de l'angle colique. Sans vouloir discuter le rôle des anses intestinales, rôle qui nous semble de minime importance, retenons la variabilité des résultats; l'examen de la disposition anatomique du ligament phrénocolique eût été de beaucoup plus importante.

M. Quénu essaie de reproduire sur le cadavre les conditions exactes de la circulation des matières fécales dans le gros intestin; nous ne voulons pas redire ces expériences, conduites avec une grande précision; leur exposé est tout au long dans les *Bulletins de la Société de Chirurgie* (18 juin 1902). Disons seulement que l'auteur, « sans refuser toute influence aux coudures intestinales, nie que cette influence soit primordiale, et nie surtout que l'angle splénique gauche ait le rôle prédominant que lui a théoriquement accordé l'École lyonnaise; contrairement à cette dernière, il attribue le principal rôle aux *adhérences pathologiques*, et spécialement aux *petites brides épiploïques* développées autour de la terminaison du côlon transverse ».

Telles sont les deux opinions, bien différentes, en présence desquelles nous nous trouvons.

Pour les discuter, nous aurions pu songer à reproduire ces expériences; nous n'aurions pu faire davantage, et nous les avons abandonnées.

Comment comparer, du reste, l'intestin inerte du cadavre avec l'intestin vivant, sans cesse actif, d'une activité bien spéciale? M. Quénu fait aux expériences d'Adenot une critique très juste, disant que l'on peut amener l'occlusion dans une anse intestinale quelconque, en météorisant à outrance.

Mais, d'autre part, suffit-il de se servir d'une pression moins forte pour réaliser exactement la circulation des matières?

L'ouverture seule de la paroi abdominale change les conditions de statique viscérale; l'absence d'air, à l'intérieur du transverse, l'em-

pêche de flotter sur la masse intestinale, fait déjà entrevu par Nicaise. De plus, une masse liquide ne remplace pas les blocs volumineux et déjà durs de matières fécales qui circulent dans le côlon transverse. Une pression, si modérée ou si variée qu'elle soit, peut-elle être analogue à l'effort de chaque bosselure intestinale qui sait, en quelque sorte, se plier remarquablement aux circonstances. Et enfin, chaque dilatation du gros intestin répond-elle réellement à un obstacle? Peut-on admettre que le cæcum, dont on connaît la constance, soit le corollaire obligé de l'angle colique droit, qui manque souvent et qui est toujours très peu marqué?

C'est pour toutes ces raisons que les expériences de M. Quénu ne peuvent servir à infirmer la théorie de l'occlusion essentielle au niveau de l'angle gauche du côlon.

Cette théorie est loin d'être tout hypothétique; elle s'appuie sur des faits cliniques, qui ont une valeur incontestable et que l'on ne peut négliger. Dans aucun des cas décrits, il n'y avait au-devant du côlon descendant des brides que l'on puisse incriminer comme causes réelles de l'occlusion; force est bien d'admettre un obstacle au niveau de l'angle gauche, obstacle préparé par sa configuration même et réalisé grâce à des causes contingentes surajoutées.

Cette théorie serait-elle donc contraire à tout ce que l'on sait au sujet des autres variétés d'occlusions intestinales?

Tout d'abord, l'angle splénique constitue, sur le trajet du gros intestin, un point rétréci normalement.

Faisons une fenêtre à la terminaison du côlon transverse, et regardons de face la lumière de son angle gauche; tout a été laissé en place, l'estomac, aussi bien que le ligament suspenseur; on voit, au niveau de la coudure, une sorte de valvule, siégeant seulement sur la moitié inférieure, et formée par l'adossement de la paroi inférieure du côlon transverse et de la paroi interne du côlon descendant; le diamètre de la lumière est toujours inférieur, souvent de près d'un centimètre, au diamètre envisagé au niveau des points rétrécis, séparant chacune des bosselures du gros intestin.

Cet examen de l'intérieur du côlon au niveau de l'angle splénique permet aussi de constater l'influence de la portion du ligament phréno-colique se rendant au-dessus du côlon transverse.

Lorsque cette dernière existe, la coudure est atténuée (voir fig. 3). Grâce à elle, les matières remontent une courbure à grand rayon et, en arrivant au-devant de l'angle gauche, elles sont recueillies sur une sorte de *petit plateau horizontal*; cette disposition leur permet de franchir plus facilement le point rétréci.

Sectionnons, au contraire, cette expansion ligamenteuse, ou mieux,

examinons, de la même façon, un côlon transverse au niveau duquel elle manque ou est insuffisante (cette disposition se rencontre surtout sur les côlons abaissés, lorsque le ligament gastro-colique est

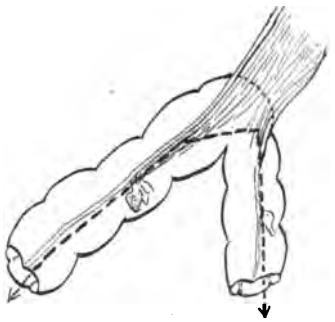

Fig. 3. — Résultat de la ptose (libre ou fixée) du côlon transverse dans les cas de ligament phréno-colique normal. L'angle du côlon reste toujours arrondi; il existe même un petit plateau horizontal permettant le passage des matières au niveau du coude.

étiré). Le diamètre de l'orifice n'est pas diminué; mais on se rend compte que l'on arrive à l'angle gauche par un plan incliné se terminant brusquement au niveau du sommet du repli situé à l'angle gauche (voir fig. 4). Dans ces conditions, les matières fécales ne trou-

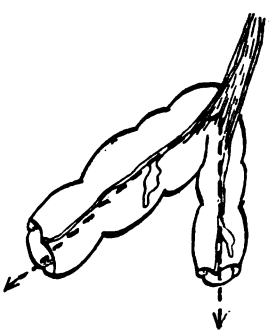

Fig. 4. — Résultat de la ptose du côlon transverse dans les cas de ligament phréno-colique normal. Le coude formé au niveau de l'angle gauche est brusque, aigu; la circulation des matières sera, par là même, rendue plus difficile.

vent plus le plateau horizontal qui permettait au muscle intestinal un instant de repos ou un effet plus actif; on se rend compte qu'il lui faut un effort plus considérable pour franchir cette arête.

L'abaissement exagéré du côlon transverse, la traction sur le ligament phréno-colique ne font pas diminuer le diamètre de l'orifice, et on conçoit très bien que la circulation se fasse toujours dans les expériences de Quénu.

Il en sera de même sur le vivant, mais avec des difficultés plus ou moins grandes.

L'abaissement constant du côlon transverse, la ptose fixée empêchant le côlon, lorsqu'il est distendu par les gaz, de flotter sur la masse intestinale, constitueront la première condition défavorable.

Mais la plus importante sera réalisée par l'*absence ou l'insuffisance du faisceau ligamenteux soutenant la partie terminale du côlon transverse*. Et il semble que ce soit là une disposition de premier ordre pour favoriser l'obstruction, et, après elle, l'occlusion.

Nous la mettons en évidence, mais nous ne pensons pas que ces conditions d'ordre purement mécanique soient suffisantes pour la production des accidents.

Il y faut encore des causes d'ordre physiologique; la dilatation exagérée d'une partie du transverse pourra réaliser le météorisme à outrance; l'embarras stercoral, qui se produira d'autant mieux que l'ascension des matières sera plus difficile, ou que le muscle intestinal sera plus affaibli, pourra créer une sorte de spasme, constituant une occlusion, d'abord passagère, puis permanente. Ne voit-on pas couramment des occlusions intestinales complètes, au niveau de rétrécissements anatomiquement perméables?

Tel est le mécanisme que nous invoquons pour la production de ces variétés d'occlusion essentielle, au niveau de l'angle colique gauche; l'insuffisance, l'infantilisme, si l'on veut, du ligament phréno-colique créera une disposition défavorable, que viendront encore exagérer des troubles dans la circulation des matières intestinales; l'obstacle peut ne pas résulter d'un processus pathologique, mais bien d'une malformation anatomique, engendrant des troubles fonctionnels.

Sans doute, ce n'est pas là une théorie universelle pouvant expliquer toutes les occlusions au niveau de l'angle gauche du côlon.

Les brides très petites, résultant d'une poussée péritonéale ancienne (périgastrite, péricolite), sillonnant la fin du transverse et sur lesquelles MM. Quénu et Walther ont bien attiré l'attention, jouent un rôle incontestable; elles peuvent amener l'occlusion par un mécanisme analogue à celui que réalise le ligament phréno-colique réduit à un faisceau unique; comme lui, elles créent des coudures brusques, des rétrécissements, qu'un spasme pourra rendre infranchissables. Dans ce cas, elles entourent l'intestin en son entier. Les petits replis péritonéaux, situés de chaque côté du côlon descendant, ne peuvent pas être considérés comme pouvant influencer le cours des matières; lorsqu'on n'a pas constaté de brides véritables, après

les avoir minutieusement cherchées, on est en droit de douter de leur existence, au moins normale, en dehors de toute inflammation. Nier le rôle de la disposition spéciale de l'angle colique gauche serait se mettre en désaccord avec les faits.

De même, le chapitre des occlusions post-opératoires, bien démontrées par les faits d'Adenot (*Rev. de Chirurgie*, 1896), de Riche (*Gaz. des Hôp.*, 3 janvier 1895), de Legueu (*Soc. de Chir.*, 1902), de Tixier (Th. de Frarier, Lyon, 1902), paraît renfermer des cas de causes multiples.

Dans les uns (Legueu, Tixier), on a constaté des brides à la naissance du côlon descendant; rien de plus naturel que de leur attribuer les phénomènes constatés.

Dans les autres, on n'en a pas trouvé; c'est alors que le ligament phréno-colique semble bien avoir eu un rôle; on n'a pas noté sa disposition exacte, mais il est probable qu'elle répondait à celle que nous avons signalée. Ici, c'est le côlon qui n'est plus soutenu dans l'abdomen, et qui tombe à la partie inférieure. Là, ce sont des adhérences qui le retiennent dans les points déclives. Les anses grêles dilatées, qui appuieraient sur le côlon descendant pour le comprimer, ne nous paraissent pas jouer le rôle que leur attribuait Adenot.

Dans beaucoup de cas, enfin, la paralysie intestinale, suite de septicémie péritonéale, a créé un météorisme considérable, avec atonie du muscle intestinal, qui n'a pu forcer un point normalement rétréci; on ne peut dire alors qu'il y ait eu véritablement occlusion.

Symptômes et diagnostic.

Le tableau clinique de l'occlusion intestinale, siégeant au niveau de l'angle colique gauche, est très différent suivant que les accidents sont très marqués (*occlusion complète, aiguë ou suraiguë*), ou suivant qu'il s'agit de phénomènes très atténués (*obstruction incomplète*). Aussi envisagerons-nous successivement ces deux variétés.

1° Occlusion proprement dite. — L'occlusion, dans cette forme, est rarement aiguë d'emblée.

Ordinairement, après une série d'alertes, plus ou moins nombreuses, plus ou moins accentuées, le malade est surpris par des accidents qui se prolongent plus que de coutume; il se plaint d'une douleur constante, généralisée à tout l'abdomen; ce sont des coliques intestinales, que l'on voit parfois s'inscrire sur la paroi abdominale distendue. Le malade indique bien le sens de ses contractions intestinales, suivant le trajet de l'intestin grêle et du gros intestin; il se plaint d'une tension à l'épigastre, qui lui cause une dyspnée quel-

quefois assez pénible. Souvent, au début de l'accès douloureux et même au moment de l'examen, il existe une douleur, assez fixe et assez vive, profondément, au niveau de l'hypocondre gauche; elle était des plus nettes dans notre observation et dans le cas de Quénu. Il faut alors en rechercher la cause, interroger soigneusement le malade à son sujet; la constatation de ce fait a permis de poser un diagnostic; en tout cas, elle doit attirer l'attention de l'opérateur, la laparotomie une fois faite.

En même temps que la douleur s'accroît, à mesure que s'accentue l'occlusion, le météorisme intestinal devient plus prononcé. L'abdomen se dilate, lentement; jamais il n'arrive pourtant à cet état de tétanisation couramment observé dans les occlusions aiguës. Le météorisme est généralisé; le flanc droit est distendu, le creux épigastrique est soulevé et le cæcum se laisse deviner sous la paroi; de même, il clapote à la percussion. Les selles sont supprimées; l'émission de gaz peut persister au début. Les vomissements sont tardifs; lorsqu'ils se produisent, ils sont d'emblée très abondants et deviennent rarement fécaloïdes.

L'état général se maintient parfois bon pendant plusieurs jours; la quantité des urines émises est à peu près normale; le pouls garde assez longtemps sa tension; la température n'est pas élevée.

C'est ordinairement après un ou deux jours d'accidents semblables que le malade se présente à l'examen du chirurgien; il a déjà essayé les purgations, qui n'ont fait qu'accroître les douleurs, et les lavements, qui sont demeurés sans effet.

Peut-on poser, avec quelque vraisemblance, le diagnostic du siège de l'occlusion.

Le tableau que nous venons de tracer sommairement est celui de toute occlusion siégeant sur le gros intestin. Le maintien de l'état général et de la quantité des urines, les vomissements abondants y auront déjà fait songer; la vue du météorisme généralisé, le clapotage cæcal ne feront que confirmer cette idée. Le toucher rectal servira à éliminer la portion inférieure du gros intestin. Restent le côlon ascendant, le côlon transverse, le côlon descendant et le côlon iléo-pelvien.

Pourra-t-on, comme quelques auteurs l'ont pratiqué dans d'autres cas d'occlusion, injecter une certaine quantité de liquide par voie rectale et voir où il s'arrête? Aujourd'hui, on tend de plus en plus à laisser de côté de semblables manœuvres, et on ne pourra utiliser ce moyen.

C'est le *point fixe douloureux*, dont se plaint le malade, qui devra éveiller l'attention; la fouille de l'hypocondre gauche est impossible

et ne donnerait, du reste, aucun renseignement. C'est donc sur ce signe purement fonctionnel, sur les antécédents antérieurs, que l'on basera souvent son diagnostic, qui ne sera guère qu'une hypothèse; hypothèse qui a été pourtant vérifiée exactement au cours de diverses opérations.

Tout récemment, M. Bouveret (Th. de Frarier) indique un caractère spécial du péristaltisme, qui pourrait faire diagnostiquer le siège de l'occlusion. « Une ligne droite, passant par l'ombilic, menée de l'hypocondre gauche à l'arcade fémorale droite, partage l'abdomen en deux régions; l'une supéro-droite; l'autre, inféro-gauche; au moment d'un accès de péristaltisme de quelque intensité, un contraste remarquable s'établit entre les deux régions. La région droite est tendue, parcourue par des ondes de contraction intestinale, tandis que la région gauche est relativement affaissée. L'obstruction de l'angle colique droit provoque bien des accès de péristaltisme partiel; mais il est moins étendu, plus localisé à la fosse iliaque et à l'hypocondre droits; il ne va pas à l'épigastre et à l'hypocondre gauche. »

Sans doute, lorsqu'on aura pu diagnostiquer, et ce n'est pas toujours possible, le siège de l'occlusion, la cause même de l'obstruction ne sera pas connue. Des brides péri-intestinales donneront le même tableau clinique. Des néoplasmes ne se manifestent souvent, à leur début, que par des signes d'occlusion aiguë, et, avant la constatation directe, il est rare que l'on puisse se prononcer.

Du reste, pour le chirurgien, ce qui sera surtout important, c'est l'indication opératoire, que feront poser le pouls, l'état général, la durée des accidents.

2° Occlusion fruste. — L'étude de l'occlusion fruste, au niveau de l'angle colique gauche, a besoin, pour être achevée, de constatations anatomiques précises, que l'on n'a pas eu encore l'occasion de faire. Cependant elle paraît avoir une existence clinique bien nette, répondant à une thérapeutique bien déterminée.

A priori, il est permis de supposer qu'il peut se produire des occlusions incomplètes, passagères, là où se produit l'occlusion complète.

Chez des sujets atteints de ptose viscérale plus ou moins prononcée, le ligament phréno-colique peut présenter, par malformation congénitale ou acquise, la disposition infantile que nous avons signalée. Des matières fécales peuvent s'accumuler dans le transverse; survienne de l'insuffisance ou un spasme du muscle intestinal, la circulation s'arrête; cet état peut persister plus ou moins longtemps, puis, peu à peu, peut-être par une contraction plus violente ou par cessation du spasme, les phénomènes cèdent.

Peut-être même, la courbure du côlon transverse arrive-t-elle à se redresser, présentant un phénomène analogue à celui du redressement d'une poche hydronéphrotique trop distendue.

On peut même se demander si la disposition signalée du ligament phréno-colique est nécessaire pour que de semblables accidents apparaissent; il est possible que le ligament étant normalement conformé, la stase arrive à se produire, mais jamais aussi prononcée que si le ligament est insuffisant; la disposition du ligament, la ptose du côlon transverse seraient alors les seuls facteurs à invoquer séparément.

Ces cas d'occlusion fruste sont certainement très fréquents; mais ils passent souvent inaperçus au milieu d'autres symptômes.

Le plus souvent, il s'agit de malades qui ont de la ptose viscérale plus ou moins exagérée; les reins, l'estomac, le foie sont abaissés; chez eux, les troubles digestifs, qu'exagère encore l'état névropathique, sont la règle : constipation habituelle avec colite mucomembraneuse. Si on a soin de les interroger, on constate souvent, dans leurs réponses, qu'ils reviennent sur une douleur qu'ils localisent eux-mêmes dans l'hypocondre gauche, et qui survient en même temps que des troubles digestifs plus marqués, des vomissements et des selles plus rares; la circulation intestinale est ralentie; elle semble se faire mieux dans la situation horizontale.

S'agit-il d'une occlusion essentielle au niveau du coude gauche?

A la Société de Chirurgie (avril 1902), M. Reynier émettait l'hypothèse suivante, qui est des plus vraisemblables : « Le point douloureux de la 7e ou 8e côte gauche, que l'on attribue presque toujours à une névralgie intercostale, serait dû à une occlusion incomplète au niveau de l'angle gauche. J'avais vu faire, dit l'auteur, à propos de cette douleur, de nombreux diagnostics : tantôt, on avait cherché des adhérences pleurales qu'on ne trouvait pas; tantôt, on avait cru à une névralgie intercostale; mais la pression le long du nerf n'augmente pas la douleur, et les pulvérisations de chlorure de méthyle, si souveraines en pareil cas, ne la calment pas. C'est alors qu'interrogeant les malades et apprenant que souvent ces douleurs apparaissaient avec des ballonnements de ventre, diminuaient par l'émission de gaz; remarquant, d'autre part, que j'avais affaire à des ptosiques, à des dilatés d'estomac, à des malades, chez lesquels la sangle musculaire abdominale est insuffisante et maintient mal en place les organes contenus dans la cavité, je pensai à une chute du côlon transverse, augmentant l'angle de coudure que celui-ci fait avec le côlon descendant. Par suite de cette coudure, la circulation gazeuse du gros intestin se fait mal au niveau de cet angle, et

le côlon transverse se laisse distendre par les gaz. Peut-être également la pression de l'estomac dilaté sur cette partie terminale du côlon transverse augmente cette ptose du gros intestin et la sensation pénible qui en résulte par le fait de la pression des côtes. »

Cette idée est très séduisante et cadre avec beaucoup de faits cliniques; nous l'acceptons avec la réserve formulée plus haut, au sujet des causes multiples de sténose (néoplasme, surtout), que rien ne laisse parfois soupçonner, même à un examen approfondi).

Les faits de M. Glénard et bien d'autres que l'on pourrait citer à l'appui de l'hypothèse d'une occlusion essentielle seraient très nombreux. Nous n'en retiendrons qu'un, celui de M. Tuffier, publié dans la thèse de Ducatte.

Nous-mêmes avons observé un cas, qui semble bien se rapporter à cette variété d'occlusion fruste; les accidents ont même presque atteint l'occlusion aiguë. La nature de l'occlusion ne put assurément pas être déterminée exactement, faute d'examen direct; il s'agissait peut-être de brides sur le côlon transverse ou sur la partie initiale du côlon descendant; mais le début, l'évolution de l'affection furent plutôt en faveur d'une coudure exagérée du côlon transverse, au niveau de son angle gauche.

Obs. III (in Th. Ducatte, Paris, 1899-1900). — *Occlusion intestinale intermittente pour ptose du côlon* (Tuffier, Barth).

J'ai été appelé en consultation par M. Barth auprès d'une dame d'environ cinquante-cinq ans, qui présentait des symptômes extrêmement nets de coudure par ptose de l'angle gauche du côlon. Ces accidents remontaient à sept ou huit ans; ils étaient caractérisés par des signes de pseudo-occlusion, avec douleurs vives au niveau de l'angle splénique du côlon, par du ballonnement du côlon ascendant et du côlon transverse, le tout survenant plusieurs heures après le repas, surtout quand ce repas consistait en substances difficiles à digérer.

La malade sentait alors nettement une douleur, une sorte de contraction dans le flanc gauche, en même temps qu'une tuméfaction. Après certaines positions prises par la malade, les accidents cédaient et tout rentrait dans l'ordre.

L'ancienneté des accidents, d'une part, l'absence de toute tumeur lorsque le côlon était évacué, de l'autre, ne permettaient pas d'attribuer ces douleurs à une autre cause. D'ailleurs, la situation horizontale, qui empêchait presque ou du moins diminuait de beaucoup leur intensité, montre bien quel en était le mécanisme.

Obs. IV (personnelle, inédite). — *Entéroptose généralisée; néphroptose double; accès d'occlusion intestinale subaiguë; douleur fixe dans l'hypocondre gauche. Probablement coudure exagérée de l'angle gauche du côlon. Dispari-*

tion des accidents par le port d'une ceinture abdominale, destinée à maintenir relevé le côlon transverse.

Mme D..., âgée de cinquante et un ans; sans antécédents héréditaires notables, elle n'a jamais joui d'une excellente santé; elle a toujours été faible, un peu anémique.

Mariée depuis l'âge de vingt-trois ans, elle a eu deux accouchements, qui ont nécessité des interventions obstétricales sérieuses; la durée du travail a été de plusieurs jours; on a dû, après anesthésie, faire plusieurs applications de forceps. C'est de cette époque que datent des troubles digestifs assez accusés, et un état de névropathie très marqué.

Le 2 septembre 1902, Mme D... est prise subitement de douleurs abdominales très vives, au point que la malade ne peut rester un moment couchée et essaie toutes les positions pour calmer sa douleur; rien ne réussit.

A son examen, on constate que l'abdomen est modérément distendu; il y a un péristaltisme des plus marqués; la palpation est très douloureuse; le maximum de la douleur siège dans l'hypocondre gauche. Il n'y a pas eu de selles depuis trois jours; très peu de gaz; vomissements fréquents, peu abondants, bilieux.

L'état général est bon, le pouls est bon; aucune indication opératoire ne se pose nettement.

Une demi-piqûre de morphine est faite; des cataplasmes chauds sont placés sur l'abdomen; on donne deux lavements de glycérine; le lendemain, une débâcle se produit; l'amélioration s'accentua très vite.

La malade est revue le 6 septembre 1902; elle raconta que cet accès n'était pas le premier; elle n'avait jamais eu un état aussi grave, mais depuis deux ans, tous les mois à peu près, elle demeurait quelques jours sans aller à la selle, puis brusquement, la nuit le plus souvent, elle ressentait une douleur vive dans l'hypocondre gauche, des coliques violentes lui succédaient et, le lendemain matin ordinairement, une débâcle fécale venait mettre un terme à ses douleurs.

En l'examinant, on est frappé tout d'abord d'un abaissement très marqué de tout l'abdomen; à la palpation, on sent comme un vide dans la région épigastrique. La palpation méthodique permet de reconnaître exactement le trajet du cæcum, du côlon ascendant; l'estomac est très abaissé; son bord inférieur descend à plus de deux travers de doigt au-dessous de l'ombilic; la sonorité de l'espace de Traube n'a pas un caractère habituel; au-dessous de l'estomac, les bosselures du côlon transverse sont facilement perçues (la paroi abdominale étant d'une rare souplesse); on reconnaît des masses fécales à son intérieur; à gauche de l'ombilic, le trajet du côlon n'est plus perceptible aussi nettement; la palpation de l'hypocondre gauche réveille une douleur; elle est semblable à celle du début des accès d'occlusion, et c'est bien là que la malade la localise; le côlon descendant n'est pas senti.

Le foie est abaissé de deux travers de doigt; il n'est pas hypertrophié; sa limite supérieure atteint à peine la septième côte.

La palpation des régions lombaires permet de constater une néphroptose

double; les deux reins, que l'on saisit très facilement, sont de chaque côté de la colonne lombaire, à peu de distance de la ligne médiane; ils sont très mobiles; ils affleurent la crête iliaque; ils paraissent conserver leur direction normale; la malade n'a jamais de troubles urinaires; ses urines, dit-elle, n'ont jamais contenu d'albumine; elles n'en contiennent pas aujourd'hui.

En somme, on se trouvait en présence d'une entéroptose généralisée, devant laquelle on ne pouvait utiliser que la ceinture abdominale; étant donné l'abaissement considérable de l'estomac et du côlon transverse, on pouvait supposer avec quelque raison, il semble, qu'il s'agissait d'une exagération de la coudure de l'angle gauche du côlon, qui demeure fixe dans la plupart des cas.

C'est guidé par cette idée que l'on fait faire à la malade une ceinture spéciale, destinée à relever l'estomac et en même temps le côlon pour redresser la coudure.

La ceinture fut appliquée quelques jours après; la malade la garde, même étant couchée, lorsqu'elle le peut. Les troubles de circulation intestinale ont disparu et, depuis quatre mois, ces accidents, qui se reproduisaient assez souvent, n'ont pas reparu.

Malgré l'absence de vérification directe, l'analyse des symptômes et du résultat permet de croire à une coudure exagérée du côlon comme cause des accidents constatés.

La malade a été revue le 24 décembre 1902; les crises douloureuses n'ont pas reparu; la ceinture est toujours très bien tolérée.

Thérapeutique.

Le traitement de cette variété d'occlusion intestinale est en relation directe avec la pathogénie invoquée pour expliquer ses différentes modalités cliniques.

1° Dans les *occlusions frustes*, le traitement sera purement médical et suivra les règles tracées par M. Glénard. Le grand lavement huileux sera une grande ressource, et, en forçant doucement l'obstacle, on aura la cessation des accidents; du reste, ils disparaissent souvent d'eux-mêmes, après une débâcle. Pour éviter le retour des crises, les précautions hygiéniques, le choix des aliments, la régularité des selles seront à observer. Ces malades ont en général de l'entéroptose, de la néphroptose; il sera indiqué de leur faire porter une ceinture de Glénard, double, aussi large que possible, très bien adaptée, avec sous-cuisses contenteurs; les viscères abdominaux, surtout l'estomac et le côlon transverse, seront très bien maintenus. Chez notre malade (obs. IV), l'application d'une ceinture a été suivie d'une amélioration qui se maintient; c'est, en somme, une vraie colopexie médicale.

2° Lorsque les *accidents d'occlusion, ou bien se prolongent, ou bien sont aigus d'emblée*, le malade est du ressort de la chirurgie.

Le diagnostic du siège précis et de la nature exacte de l'occlusion est, nous l'avons vu, des plus difficiles. Avant la laparotomie, on ne peut se livrer qu'à des hypothèses. Diagnostiquer une occlusion siégeant sur le gros intestin, en dehors du rectum, grâce au clapotement cæcal, aux vomissements tardifs et abondants, à la quantité d'urine persistante, est souvent tout ce que l'on peut faire.

Mais là n'est pas la question; décider l'intervention est tout. C'est une fois la laparotomie faite qu'il faudra se comporter différemment suivant les lésions rencontrées.

Lorsque l'examen direct aura montré une S iliaque et un côlon descendant aplatis, un côlon transverse dilaté, il faut explorer l'angle colique gauche. Une semblable manœuvre est difficile, cette portion d'intestin étant très haut placée et la main du chirurgien étant gênée par le bord inférieur des côtes, par la dilatation souvent exagérée des anses grêles.

C'est à ce moment seul que le diagnostic précis du siège et de la nature de la lésion pourra être fait. Souvent, on découvrira un néoplasme que rien ne laissait supposer. D'autres fois, on sera en présence de brides multiples, dont on pourra difficilement apprécier le nombre et l'étendue. Enfin, en l'absence de ces deux causes, qu'une main habituée sait bien éliminer, on devra penser à une occlusion essentielle de l'angle colique.

La section des brides, lorsqu'on les trouve, s'impose, à moins qu'elles ne soient trop résistantes; leur déchirure, faite à l'aveugle, pourrait être dangereuse. Il faudra se rendre compte si c'est bien là le seul obstacle, et voir si la circulation se rétablit; sinon on s'adressera à une autre méthode opératoire.

Si l'exploration de l'angle gauche du côlon n'a montré aucun épaississement anormal des parois, aucune bride et, malgré la difficulté d'accès de l'angle splénique, le chirurgien peut s'en rendre parfaitement compte, c'est alors qu'il est naturel de songer à la variété d'occlusion que nous avons décrite; l'angle gauche est très aigu; le ligament suspenseur, réduit le plus souvent à un faisceau unique, est tendu au maximum. Que faire?

Peut-on sectionner le ligament phréno-colique, dans l'espoir de rétablir la circulation intestinale? Cette section serait difficile, dangereuse; rarement elle serait totale; on s'exposerait à une déchirure ou à une dénudation intestinale, et on priverait pour plus tard le côlon de son moyen de fixité le plus sûr. Aussi cette manœuvre est à délaisser.

Nous laisserons également l'anus contre nature pour les cas où l'on a la main forcée; mais nous ne l'érigeons pas en méthode opératoire.

M. Terrier a pratiqué l'*entéro-anastomose latérale*, réunissant le côlon transverse au côlon descendant; c'est assurément la méthode idéale, supprimant la coudure, cause des accidents. On l'a souvent pratiquée dans les cas de néoplasme siégeant à l'angle gauche. Elle peut être d'une exécution délicate, en raison de la fixité parfois très grande du côlon descendant, que l'on ne peut attirer à l'extérieur; mais ses avantages sont tels qu'elle devra être pratiquée toutes les fois que l'état général du sujet permettra une intervention un peu prolongée.

Dans l'observation I, l'entéro-anastomose fut discutée, mais le côlon transverse était attiré si fortement dans la fosse iliaque que l'on pouvait espérer la cessation des phénomènes d'occlusion par la simple mise en place de l'intestin déplacé. C'est en nous appuyant sur cette idée que nous avons fait une colopexie du côlon transverse, en regard de la terminaison de la 8e côte; l'état général de la malade pouvait permettre une prolongation des phénomènes d'occlusion. Le lendemain, la circulation intestinale n'étant pas rétablie, on dut pratiquer une ponction destinée à évacuer les gaz; dès lors, l'angle gauche devint perméable; la guérison de cette malade peut être considérée comme complète.

La colopexie semble être le meilleur traitement préventif de semblables accidents; elle remplace la portion absente du ligament phréno-colique; elle atténue le coude gauche, et le place dans les conditions les plus favorables à la circulation des matières intestinales. M. le Professeur Terrier l'a pratiquée dans un cas où le côlon transverse était maintenu fixé dans la fosse iliaque droite par des brides, dues à une ancienne appendicite (Th. de Ducatte). Cette opération nous paraît donc devoir être pratiquée, dans les cas de ptose colique fixée, lorsqu'on veut éviter le retour de semblables accidents, sans avoir recours immédiatement à l'entéro-anastomose.

Conclusions.

Les conclusions suivantes peuvent être tirées de cette étude.

1° Sans nier l'influence des brides dans l'occlusion au niveau du coude gauche du côlon, on peut dire qu'il existe une *occlusion, véritablement essentielle*, au niveau de cette partie du gros intestin.

La chute du côlon exagère sa situation déjà défavorable à la circulation des matières; d'après les considérations anatomiques et

physiologiques que nous avons exposées, les accidents ont d'autant plus de chances de se produire que le ligament phréno-colique est plus étroit et réduit à un simple faisceau s'attachant seulement à l'extrême sommet de l'angle colique. L'embarras stercoral, le spasme ou la parésie intestinale sont des conditions déterminantes.

2° Dans le tableau symptomatique, la douleur au niveau de la 7e ou 8e côte semble être le seul signe qui permette de songer à un obstacle portant à ce niveau. Il faudra tenir compte aussi des formes frustes, justiciables d'une thérapeutique spéciale.

3° La laparotomie permet seule de fixer le diagnostic du siège et de la nature de la lésion. Si l'on ne constate ni brides, ni épaississement symptomatique d'un néoplasme, on pourra penser alors à l'occlusion essentielle au niveau de l'angle splénique.

L'obstacle une fois déterminé, on pourra songer à le contourner par l'entéro-anastomose latérale. La colopexie, qui replace le côlon dans sa situation normale, pourra quelquefois suffire à faire disparaître les accidents. Elle pourra être employée surtout dans les ptoses fixées, même avec l'entéro-anastomose, pour prévenir le retour de nouveaux accès.

BIBLIOGRAPHIE

Adenot. — Contribution à l'étude des occlusions intestinales après les laparotomies, *Gaz. des Hôp.*, 16 mars 1895, p. 125.
— Occlusions intestinales post-opératoires, *Rev. de Chirurgie*, 1896.
Buy. — *Le côlon transverse*, Th. Toulouse, 1900-1901.
Charpy. — In Poirier, *Anatomie descriptive*, nouv. éd.
Ducatte. — *Les ptoses du gros intestin et leurs complications chirurgicales*, Th. Paris, 1899-1900.
Frarier. — *Occlusions intestinales au niveau de l'angle gauche du côlon*, Th. Lyon, 1902-1903.
Fromont. — *Contribution à l'anatomie topographique de la portion sous-diaphragmatique du tube digestif*, Thèse Lille, 1890.
Glénard. — *L'entéroptose.*
Jonnesco. — In Poirier, *Anatomie descriptive.*
Legueu. — Soc. de Chir. de Paris, 1902.
Mauclaire et Mouchet. — Le côlon transverse, *Soc. anat.*, 1896.
Quénu. — Soc. de Chir. de Paris, 1902.
Riche. — *Gaz. des Hôp.*, 3 janvier 1895.
Reynier. — Soc. de Chir. de Paris, 1902.
Terrier. — Soc. de Chir. de Paris. 16 avril 1902.
Walther. — Soc. de Chir. de Paris, 1902.

DU TRAITEMENT OPÉRATOIRE DES PLAIES
DU DIAPHRAGME

Par Charles LENORMANT,
Prosecteur à la Faculté de Médecine de Paris.

La question du traitement opératoire des plaies du diaphragme a été, dans ces derniers temps, à l'ordre du jour de la Société de Chirurgie, à propos d'un rapport de Rochard sur une observation d'Auvray [1] et a fait, presque simultanément, le sujet de la thèse de Font-Réaulx [2], qui a réuni un certain nombre de cas de plaies thoraco-abdominales, avec ou sans intervention chirurgicale, sans rapporter lui-même de faits nouveaux.

Étant donné le nombre encore peu considérable d'opérations pratiquées pour des cas de ce genre, nous avons cru intéressant de publier trois observations recueillies pendant nos deux dernières années d'internat et d'étudier la conduite à tenir dans des cas semblables. Des trois observations que nous rapportons ici, l'une a déjà été présentée à la Société de Chirurgie par notre maître M. Gérard Marchant [3]; les deux autres sont inédites.

On peut ramener toute la question du traitement des plaies du diaphragme aux trois points suivants, que nous envisagerons successivement :

1. L'existence d'une plaie du diaphragme étant diagnostiquée, y a-t-il indication à une intervention immédiate?
2. Quelle est la meilleure voie à suivre pour mettre à découvert la plaie diaphragmatique?
3. Comment traiter cette plaie?

A. — *L'existence d'une plaie du diaphragme étant diagnostiquée, y a-t-il indication à une intervention immédiate?*

C'est là un point sur lequel nous insisterons peu. A la Société de

1. *Bulletins Soc. Chir.*, 16 janvier 1901, XXVII, p. 24.
2. De Font-Réaulx, *Conduite à tenir dans les plaies thoraco-abdominales*, Th. Paris, 1901.
3. *Bulletins Soc. Chirurgie*, 19 décembre 1900, XXVI, p. 1141.

Chirurgie, tout le monde a été d'accord pour répondre par l'affirmative, et on trouvera dans la thèse de Font-Réaulx des raisons qui rendent, à notre avis, cette proposition indiscutable.

Les plaies du diaphragme sont, par leur définition même, des plaies thoraco-abdominales, bien qu'on ait signalé quelques cas fort rares de lésions des insertions du muscle et de la cavité péritonéale n'intéressant pas la plèvre. Il y aura donc le plus souvent des lésions des viscères du thorax et de l'abdomen supérieur qui créeront par elles-mêmes des indications thérapeutiques particulières, que nous ne voulons pas discuter ici. Mais le fait même de la solution de continuité du diaphragme établissant une communication anormale entre les deux grandes cavités splanchniques crée des dangers spéciaux et nécessite une thérapeutique spéciale, et cela aussi bien quand il y a coexistence de lésions viscérales que quand il n'y en a pas, comme dans deux de nos observations.

C'est qu'en effet l'existence d'une perte de substance dans la cloison musculaire diaphragmatique met en péril l'existence du blessé, soit immédiatement, soit à une échéance plus ou moins longue, et cela parce qu'elle a toutes les chances d'avoir pour conséquence une hernie diaphragmatique.

On a nié parfois la possibilité de la cicatrisation de ces plaies et on a dit qu'elles se transformaient toujours en anneaux fibreux; c'est une exagération manifeste, comme le prouvent des expériences de Repetto, qui a obtenu une cicatrisation parfaite chez la moitié des chiens dont il avait blessé le diaphragme, comme le montre aussi l'évolution absolument normale de toutes les plaies qui ont été suturées. Ce qui empêche, dans le plus grand nombre des cas, la cicatrisation de se faire, c'est qu'il y a *hernie primitive des viscères abdominaux*, c'est que, dès le moment même de l'accident, sous l'influence de la dyspnée, des efforts, le blessé expulse une partie de son épiploon dans la plèvre et même à l'extérieur; cet épiploon est serré dans les lèvres de la plaie diaphragmatique; des adhérences se constituent rapidement, et dès lors, non seulement toute cicatrisation est impossible, mais des viscères nouveaux, intestin ou estomac, vont s'engager dans l'orifice. C'est, pourrait-on dire, une fausse hernie, toujours sans sac; ce n'est pas une vraie hernie, secondaire à la distension d'une cicatrice insuffisante.

Tel est le mécanisme habituel de cette complication presque fatale dans les plaies du diaphragme. Quant à sa gravité, elle est très considérable; l'étranglement est l'aboutissant ordinaire, plus ou moins précoce, de ces hernies, sans compter les accidents de compression pulmonaire ou cardiaque, qui surviennent lorsque la

plus grande partie des viscères abdominaux ont passé dans le thorax par la brèche diaphragmatique. Cet étranglement est d'un pronostic d'autant plus grave que le diagnostic en est difficile et que le plus souvent, croyant à une occlusion intestinale de cause indéterminée, on fera la laparotomie qui ne donne qu'un accès très insuffisant sur le foyer. Donc, opération longue, difficile, sur un sujet souvent affaibli par plusieurs jours d'expectation; ce sont là de mauvaises conditions, infiniment plus graves que celles où l'on se serait trouvé en intervenant aussitôt après le traumatisme, et l'on n'aura que rarement la satisfaction de sauver son malade, comme put le faire Farinato[1] qui, observant des accidents d'étranglement dix mois après une plaie diaphragmatique, fit le diagnostic exact, intervint par la voie thoracique suivant le procédé de Postempsky et trouva une hernie du gros intestin qu'il put réduire.

Ceci explique, avec les accidents précoces d'hémorragie et d'infection, liés aux lésions viscérales concomitantes, la mortalité considérable des plaies du diaphragme abandonnées à elles-mêmes. Déjà, en 1893, von Frey réunissait 33 cas sans intervention, avec 29 morts; sur ces 33 cas, il y eut 2 hernies de l'épiploon et 29 hernies viscérales dans le thorax; la mort par étranglement survint 21 fois : dans un tiers, des cas, aussitôt après le traumatisme, dans les deux autres tiers tardivement. Plus récemment, de Font-Réaulx trouve, sur 21 cas non opérés, 16 morts et 3 hernies diaphragmatiques consécutives, n'ayant pas déterminé d'accidents, et, bien qu'un certain nombre des observations rapportées soient antérieures à la période chirurgicale contemporaine, il semble bien que cette énorme proportion de morts soit exacte.

Comme exemples, citons les cas suivants, qui ne sont pas rapportés dans le travail de Font-Réaulx : Bergmann[2] : plaie du diaphragme; deux mois plus tard, signes d'étranglement interne; on décide une intervention transpleurale, mais le malade meurt sous le chloroforme; — cas de Bardeuheuer[3], qui fit, sans succès, la laparotomie pour une hernie diaphragmatique étranglée sept ans et demi après la blessure; — Spillmann[4] : plaie de la région thoracique gauche avec hernie de l'épiploon qui est réséqué; mort le onzième jour par étranglement de l'estomac; — les deux cas de Schœzler[5], où l'étranglement mortel survint six mois et un an

1. Cité par Riedinger, Die Verletzungen des Schwerfelles, in *Handbuch der praktischen Chirurgie* de Bergmann, Bruns et Mikulicz, II, p. 576.
2. Bergmann, *St-Petersburg. med. Wochenschr.*, 1896, n° 48, p. 427.
3. Bardenheuer, *Berliner klin. Wochenschr.*, 1879.
4 et 5. Cités par Riedinger, *loc. cit.*, p. 576.

après la blessure; — un autre de Severeanu : plaie par coup de couteau; un an après, mort par hernie diaphragmatique étranglée de l'estomac et du duodénum.

Ajoutons seulement qu'en raison de la présence du foie, les plaies de la moitié droite du diaphragme exposent moins à la hernie consécutive que celles de la moitié gauche; en revanche, elles ne sont guère possibles sans que le foie ne soit intéressé, lui aussi, et l'hémorragie devient une nouvelle indication à opérer.

Nous croyons donc pouvoir conclure que *toutes les fois qu'on pourra affirmer l'existence d'une plaie diaphragmatique, avec ou sans plaie viscérale, il y a une indication urgente à intervenir pour fermer cette plaie et empêcher ainsi toute possibilité de hernie consécutive.*

Or, ce diagnostic, on peut le porter avec certitude dans un certain nombre de cas : non seulement lorsque, comme chez notre premier opéré ou chez un malade de von Frey dont nous reparlerons plus loin, la perte de substance de la paroi thoracique est assez considérable pour qu'on puisse voir le diaphragme lésé, mais encore toutes les fois qu'un viscère abdominal, surtout l'épiploon, fera hernie à travers la plaie thoracique. Or, c'est là un symptôme relativement fréquent, quoi qu'en disent les auteurs classiques, puisque nous le voyons signalé par Risel, Spillmann, Postempsky (dans 2 cas), Repetto (dans 2 cas), Scalzi, Shœnwerth, Lapalle, Amante, Walther, Schlatter, Auvray, Chaput, Girard, et dans une de nos observations; il faut y ajouter le cas de Borsuck, où l'on vit la suture superficielle, faite à la peau du thorax, être bientôt soulevée par une hernie du volume du poing.

Le diagnostic est évident dans les cas de ce genre et la conduite à tenir s'impose. Mais il y a plus et, en dehors de tout signe de certitude, lorsque le siège et la direction d'une plaie de poitrine pourront faire supposer l'existence d'une lésion du diaphragme, nous croyons que le chirurgien devra, par l'exploration directe du trajet et par la recherche attentive de quelque symptôme du côté de la région abdominale supérieure, s'assurer de l'état de ce muscle pour décider s'il y a lieu d'en pratiquer la suture.

B. — *En cas de plaie, quelle est la meilleure voie d'abord du diaphragme?* C'est-à-dire quelle est la voie qui, avec le minimum de dégâts, donne le plus de facilité, non seulement pour suturer la plaie, mais encore pour explorer les viscères voisins et, au besoin, en traiter les lésions?

Les chirurgiens se sont partagés à ce sujet : les uns, ne voyant dans les plaies thoraco-abdominales que ce fait, qu'elles intéressent le péritoine, les ont traitées comme toute plaie de l'abdomen, par la

laparotomie, qui leur a permis d'examiner l'état des viscères, de réduire la hernie diaphragmatique, s'il y en avait une, enfin, de suturer la plaie.

C'est ce qu'ont fait ou essayé de faire Repetto, Schœnwerth, Glantenay, et plus récemment Auvray dans 4 cas, auxquels on peut ajouter l'observation de Borsuck [1], qui fit la laparotomie après une tentative d'intervention transpleurale interrompue par une hémorragie.

Les résultats de ces 8 interventions sont loin d'être brillants : 2 des opérés d'Auvray et celui de Schœnwerth [2] ont guéri; Repetto ne put, par l'incision abdominale, atteindre la plaie diaphragmatique, referma le ventre et fit, séance tenante, une thoracotomie suivie de mort; enfin les opérés de Borsuck et de Glantenay et deux de ceux d'Auvray succombèrent à des lésions viscérales (plaies de l'estomac dans tous les cas) qui avaient passé inaperçues au cours de l'intervention ou qui avaient été traitées trop tardivement.

C'est qu'en effet une chose frappe dans le récit de toutes ces opérations : la difficulté qu'a eue le chirurgien à atteindre le viscère blessé et surtout le diaphragme et à en pratiquer la suture. Repetto, nous venons de le voir, y a renoncé. Auvray [3], dans un cas de plaie de l'espace de Traube, a méconnu une plaie de l'estomac « en raison de son siège très élevé sur la face postérieure ». Le même chirurgien [4], chez un autre blessé, met deux heures pour suturer deux petites perforations du côlon et une plaie du diaphragme, et cela au prix des plus grandes difficultés : « faisant récliner la masse intestinale en dedans, je parviens, non sans de très grandes difficultés, à percevoir la plaie du diaphragme, qui mesure 2 centimètres environ; mais il faut la fermer, et là est la difficulté. Je prolonge mon incision verticale de la paroi par la partie supérieure, parallèlement au rebord costal, pour me donner du jour. Et malgré cela, je crains pendant quelques instants de ne pouvoir suturer la plaie que je ne peux pas atteindre. Je songe alors à réséquer le rebord costal gauche, mais, pour ne faire rien d'inutile, je fais une deuxième tentative de suture et je parviens à bout d'aiguille à passer un fil de catgut de part et d'autre de la solution de continuité et à le nouer dans la profondeur à bout de doigt. C'est la saillie formée par le rebord osseux saillant du thorax qui me gêne dans mes manœuvres. » Glantenay [5], par l'incision médiane sus-ombilicale, ne put même pas apercevoir la plaie du diaphragme, non plus que les perforations

1. Borsuck, *Centralbl. für Chirurgie*, 1893, p. 764.
2. Schœnwerth, *Münchener med. Wochenschr.*, 1895, n° 35, p. 815.
3. Auvray, *Congr. fr. de Chirurgie*, octobre 1899.
4. Auvray, *Bulletins Soc. Chirurgie*, 16 janvier 1901, XXVII, p. 26.
5. Lardennois et Glantenay, *Bull. Société anatom.*, novembre 1898, p. 628.

de l'estomac et du rein qui amenèrent la mort de son opéré. Et Schœnwerth est le seul à avoir pu, par le ventre, réduire l'épiploon hernié et fermer la plaie diaphragmatique par cinq points de catgut « sans grandes difficultés »; pour cela, il fit le long du rebord costal gauche et à un travers de doigt au-dessous, une incision de 20 centimètres, et il pratiqua l'éviscération de l'abdomen.

La gêne causée par le rebord costal, rendant inaccessible tout le fond de la voûte diaphragmatique, est si grande qu'Auvray a proposé, au *Congrès de Chirurgie*, de le réséquer systématiquement pour permettre de traiter par la laparotomie les plaies pénétrantes de l'espace de Traube, qui sont évidemment des plaies diaphragmatiques; il découvrirait ce rebord costal par une incision oblique, allant de l'appendice xiphoïde jusqu'au-dessous de la 10e côte, et il abattrait d'un coup de ciseaux les 9e et 10e côtes au niveau des articulations chondro-costales, le 8e cartilage à 1 centimètre en avant de cette articulation, enfin, le pont cartilagineux d'union du 8e au 7e cartilage. C'est, transporté à gauche, le procédé que Monod et Vanverts[1] ont, après Camriat[2], préconisé pour le côté droit comme voie d'accès sur le bord antérieur et la face convexe du foie. Il évite sûrement la blessure de la plèvre, mais la résection est en somme peu étendue et la suture du diaphragme reste difficile.

D'ailleurs, la difficulté qu'on éprouve à mener à bien l'opération par le ventre ne tient pas seulement à la saillie du rebord inférieur du thorax. « Ce n'est pas seulement, dit Rochard[3], la profondeur de la plaie du dôme diaphragmatique qui rend la suture presque impossible, mais c'est la présence de l'estomac, du côlon, organes difficiles à maintenir et qui viennent toujours se présenter sous l'aiguille, qui rend cette suture dangereuse. »

Ce sont les viscères de l'abdomen supérieur eux-mêmes dont l'accès par la laparotomie peut être insuffisant, étant donné qu'ils sont blessés de haut en bas et, le plus souvent, d'arrière en avant. Si, en même temps que la plaie du diaphragme, il y a une déchirure saignante de la face convexe du foie, elle sera bien difficilement abordable par le ventre. De même pour une lésion de la partie supérieure de l'estomac; on sait combien sont délicates les interventions, jusqu'ici restées à l'état de pures expériences cadavériques, sur le cardia et la portion abdominale de l'œsophage; au point que Biondi[4] a proposé de les aborder par la voie thoracique transdiaphragmatique.

1. *Revue de Chirurgie*, 1897.
2. Thèse de Paris, 1891.
3. Rochard, Rapport sur l'observ. d'Auvray, *Bull. Soc. Chirurgie*, 16 janvier 1901, p. 29.
4. *Congrès italien de Chirurgie*, 1895.

En résumé donc, la laparotomie, dans les plaies du diaphragme, nécessite des manœuvres difficiles et prolongées et donne un jour insuffisant; la suture du muscle devient une sorte de tour de force qu'il faut essayer à plusieurs reprises avant de réussir. Nous allons voir qu'au contraire, l'autre voie d'accès, la voie thoracique transpleurale, présente de grands avantages d'exécution.

Elle a aussi ce mérite d'être guidée par la plaie elle-même; c'est au niveau de cette plaie qu'on ouvre la poitrine, et on suit pas à pas les lésions produites par l'intrument vulnérant. Ceci n'a guère d'importance quand le diagnostic de pénétration jusqu'à l'abdomen a pu être fait avec certitude, par exemple, au cas de hernie de l'épiploon par la plaie; mais, lorsqu'il n'y a que des probabilités basées sur le siège de la blessure, il devient avantageux de s'assurer d'abord de sa profondeur; on évitera ainsi de faire, comme Pierre Delbet[1], la laparotomie, alors que la balle était restée dans le thorax.

L'intervention transpleurale sur le diaphragme a été proposée, la même année, par Permann[2] (de Stockholm), pour les hernies du diaphragme, et par Postempsky[3] (de Rome), pour les plaies récentes, mais, tandis que le premier n'apportait que des essais cadavériques, le chirurgien italien avait déjà eu l'occasion d'opérer un malade. Les deux procédés sont d'ailleurs presque identiques et consistent à relever un lambeau ostéo-cutané en fer à cheval, à base supérieure, qui sera rabattu après la suture. Postempsky trouva des imitateurs dans ses compatriotes Monara, Ricolfi et de Nicola et, dès 1890, il réunissait 7 cas, tous suivis de succès.

En 1889 également, Adler intervenait par la voie transpleurale pour une plaie thoraco-abdominale, mais son observation ne fut publiée que deux ans plus tard; en 1890, opération analogue exécutée par Dalton.

Le procédé fait son apparition en France en 1892. Schwartz et Rochard[4], dans une étude sur la hernie diaphragmatique, préconisent la voie thoracique qu'ils étudient expérimentalement. Walther[5] présente à la *Société de Chirurgie* un blessé auquel il a réduit une volumineuse hernie de l'épiploon et suturé le diaphragme[6].

L'année suivante, paraissent les observations de von Frey, Amante, Severeanu[7]; la même année, Borsuck est arrêté au cours de la thoracotomie par une hémorragie profuse et se voit contraint

1. Delbet, *Bull. Société anatom.*, février 1892.
2. *Schmidt's Jahrbuch.*, 231, p. 223.
3. *Bulletins de l'Académie de Rome*, 1889 et 1890.
4. *Revue de Chirurgie*, 1892.
5. *Bull. Société Chirurgie*, 16 mars 1892.
6. *Wiener klin. Wochenschr.*, 1893, n° 9, p. 160.
7. *Congrès français de Chirurgie*, 1893.

d'ouvrir le ventre de son opéré, qui n'en meurt pas moins, et, au contraire, Repetto, comme nous l'avons déjà dit, essaie la voie transpleurale, après échec de la laparotomie. En 1895, observation de Schlatter [1]; en 1900, un de nos malades est présenté à la Société de Chirurgie. Au cours des discussions de l'année dernière à la même Société, Chaput et Poirier rapportent chacun une observation, et Peyrot fait un rapport sur un malade opéré en 1898 par Henri Girard [2]. Enfin, en 1902, Grekow [3] publia un cas opéré à Saint-Pétersbourg.

Les cas sont donc dès maintenant assez nombreux pour qu'on puisse essayer d'apprécier le procédé.

Avec nos observations personnelles, cela fait un total de 23 opérations dont on trouvera le détail dans le tableau ci-après. Sur ces 23 opérations, il y a 3 morts : l'une chez ce blessé à qui Borsuck fit successivement la thoracotomie, puis une laparotomie avec suture d'une plaie de l'estomac, et qui succomba au bout de dix heures; une autre concerne une femme de quarante-huit ans, opérée par Severeanu, après vingt-quatre heures seulement, pour des accidents d'hémorragie grave dus à une perforation du poumon; il y avait également une plaie de l'estomac dont le contenu s'était épanché dans la plèvre. Le troisième cas mortel est celui de Repetto, qui ne fit la thoracotomie qu'après échec de la laparotomie.

Ces chiffres sont évidemment meilleurs que ceux fournis par la laparotomie dans des cas analogues; mais, en chirurgie d'urgence, les conditions sont trop dissemblables d'un blessé à l'autre pour qu'on puisse tenir grand compte des statistiques, surtout quand elles sont peu étendues. Ce qu'il faut chercher dans les observations publiées, ce n'est pas tant le résultat brutal sur lequel influent par trop les lésions viscérales concomitantes; il faut voir si le chirurgien a pu facilement et rapidement traiter d'une façon convenable la plaie diaphragmatique.

Or, il est indiscutable que la voie transpleurale conduit directement sur le diaphragme qui vient se présenter de lui-même, et qu'elle donne un jour excellent pour pratiquer les manœuvres de réduction de l'épiploon ou des viscères, en agrandissant au besoin la plaie, pour fixer avec des pinces les lèvres de cette plaie et pour la suturer.

L'anatomie montre qu'il est plus rationnel d'aborder le diaphragme par sa convexité que par sa concavité. L'expérimentation cadavérique, aussi bien que toutes les interventions faites sur le vivant,

1. *Correspond.-Blatt für schweizer Aerzte*, 15 juin 1895.
2. *Bull. Société Chirurgie*, 6 février 1901, p. 107.
3. *Deutsche Zeitschr. f. Chirurgie*, avril 1902, LXIII, p. 402.

prouvent que la suture est toujours exécutée sans difficultés et bien. Il n'y a pas à ce point de vue de comparaison possible avec la laparotomie et il ne s'agit plus d'opérations durant deux heures, comme dans le cas cité plus haut.

Mais, si la voie transpleurale présente cet avantage, on lui a fait deux objections : d'abord, le pneumothorax, qui serait fatal. Nous ne voulons pas discuter ici cette question de la gravité du pneumothorax opératoire, sur laquelle les chirurgiens sont en complet désaccord, les uns le regardant comme un incident presque sans importance, les autres, comme une complication très sérieuse, qu'il faut éviter à tout prix. Nous ferons remarquer seulement qu'il y a des cas de large plaie thoracique où la plèvre a été largement ouverte par le traumatisme et où, par conséquent, la question du pneumothorax ne se pose pas (observations de von Frey, Schœnwerth, Auvray, Girard et l'une des nôtres); que, d'autre part, la laparotomie ne met pas absolument à l'abri des accidents de ce genre, puisque Auvray note dans une de ses observations qu'au moment où il tirait fortement pour dégager l'épiploon de la plaie diaphragmatique, « l'air a dû pénétrer dans la poitrine, car il a entendu un bruit spécial et constaté le pneumothorax à la fin de l'opération »; celle-ci fut d'ailleurs exécutée sans aucun incident du côté de l'anesthésie.

Notons aussi que, dans les 22 observations citées, le pneumothorax n'est jamais signalé comme ayant troublé d'une façon quelconque soit l'opération elle-même, soit ses suites. Nous-même l'avons vu se résorber avec une grande rapidité : trente-six heures dans un cas de pneumothorax total; Adler, Grekow, ont vu également la respiration redevenir normale « en quelques jours » chez leur opéré, et Girard a trouvé, le cinquième jour, une sonorité presque normale.

L'autre raison pour laquelle certains chirurgiens paraissent avoir préféré la laparotomie, c'est que l'indication qui leur a semblé la plus urgente était l'exploration du péritoine et de son contenu; en somme, en présence de plaies thoraco-abdominales, ils ont agi comme dans le cas général de plaie de l'abdomen.

Cette conduite n'est justifiée qu'en apparence. En fait, la thoracotomie avec agrandissement, s'il le faut, de la plaie diaphragmatique, permet aussi bien et même mieux que l'incision abdominale d'explorer les viscères qui peuvent être atteints en même temps. Pour le foie, dont la face convexe est intéressée dans la plupart des plaies thoraco-abdominales droites, ceci est évident; aussi bien dans les cas de kyste ou d'abcès que dans les traumatismes, la seule voie d'accès sur cette face est la voie transpleurale. De même aussi

cette voie a été utilisée avec avantage pour arriver sur la région périgastrique dans des cas d'abcès sous-phréniques.

Cette exploration des viscères à travers la plaie diaphragmatique a été pratiquée plusieurs fois. Walther a attiré l'estomac au dehors et constaté son intégrité; Girard a amené, entre les lèvres de la plaie, le grand cul-de-sac gastrique et l'a exploré dans toute son étendue, puis il a pu examiner facilement la région du coude gauche du côlon, les deux tiers supérieurs de la rate et son pédicule.

On a fait mieux et, lorsqu'on a trouvé une lésion viscérale, on a pu la traiter à travers la brèche thoracique. Il existe 3 cas de suture de l'estomac et 4 cas de suture du foie pratiquées dans ces conditions, par voie transpleurale. Ils nous paraissent assez intéressants pour être rapportés en détail.

I. — Postempsky (Académie royale de Rome, 4 mai 1890 [1]). — Malade opéré par Monara. Il y avait hernie non seulement de l'épiploon, mais aussi d'un morceau de l'estomac blessé en même temps et qui avait vidé son contenu dans la plèvre. Ligature et résection de l'épiploon, suture de l'estomac dans le thorax, puis réduction. Nettoyage de la plèvre. Guérison.

II. — Severeanu (Congrès français de Chirurgie, 5 avril 1893). — Une femme de quarante ans se donne elle-même, au cours d'une dispute avec son mari, un coup de couteau dans le côté gauche de la poitrine au niveau de la 6e côte qui fut sectionnée. Elle est transportée à l'hôpital à neuf heures du soir. Le lendemain matin, son état est très grave; à travers la plaie on voit s'écouler un liquide brunâtre, d'odeur très vive, puis, au cours d'un examen, apparaissent des feuilles de choux, du riz, etc., aliments que la malade avait pris la veille. Une plaie de l'estomac étant ainsi indubitable, Severeanu résèque les 6e et 7e côtes sur une étendue de 8 centimètres. Il pénètre dans la cavité pleurale, qui était pleine d'aliments et qu'il lave, trouve l'estomac perforé et hernié à travers le diaphragme. Il suture la plaie stomacale, réduit l'organe, suture le diaphragme, ce qui offrit quelques difficultés à cause du voisinage du cœur et des mouvements incessants du diaphragme, et ferma la plaie extérieure. La malade succomba le lendemain.

III. — Amante (*Riforma medica*, 1893, vol. 2, p. 742). — Malade apporté à l'hôpital de la Consolation avec 10 coups de couteau, dont un sur la ligne axillaire moyenne gauche, dans le 8e espace intercostal, avec hernie de l'épiploon et de l'intestin.

Après débridement de la plaie extérieure et résection des côtes sus et sous-jacentes sur une longueur de 8 à 10 centimètres, on put réduire les viscères herniés, suturer la plèvre costale au-dessus de la plaie diaphragmatique, pour protéger la cavité pleurale pendant les manœuvres ultérieures et explorer l'abdomen à travers la plaie diaphragmatique. On trouva une plaie du ligament gastro-colique et une plaie de la paroi postérieure de

1. Observ. analysée dans le *Centralbl. f. Chir.*, 1890, n° 39, p. 750.

l'estomac qui apparut à l'opérateur pendant un effort de vomissement, si bien qu'il put la suturer exactement. Dans le ventre, on trouva des aliments épanchés en abondance, car l'estomac était très rempli. On exécuta, après nettoyage attentif du champ opératoire, la suture du diaphragme et de la paroi thoracique. Guérison sans aucun incident.

IV. — Adler (*Deutsche med. Wochenschr.*, 14 janvier 1892). — Homme de vingt ans, ayant reçu, dans la nuit du 22 au 23 octobre 1889, vers une heure du matin, un coup de couteau dans le côté droit. Il présenta aussitôt une hémorragie si considérable que ses vêtements furent traversés par le sang. Une heure après la blessure, la plaie cutanée fut simplement suturée et un bandage appliqué; puis le patient se coucha. Au réveil, il trouva son lit plein de sang et envoya chercher un médecin; celui-ci fit sauter les points de suture et tamponna la plaie à la gaze iodoformée; l'hémorragie n'en continua pas moins. Un second médecin fut appelé, enleva le tamponnement et envoya le malade à l'hôpital.

Le blessé y arrive, dans un état d'anémie extrême et ayant perdu connaissance, vers midi, soit onze heures après l'accident. On trouve une plaie longue de 1 cent. 1/2, en forme de fente à peu près verticale, siégeant sur la ligne axillaire postérieure droite, entre la 10e et la 11e côte. A chaque expiration, sortait par la plaie un jet de sang noir, gros comme le doigt. Après s'être assuré qu'il n'y avait pas d'hémothorax, la plaie fut dilatée et l'index introduit reconnut une fente dans le diaphragme; en haut, on sentait le bord libre et mobile du poumon. Pendant que le doigt introduit tamponnait la plaie, on fit la toilette du blessé et on l'endormit. Puis la blessure fut agrandie en haut et en bas et on entendit l'air pénétrer dans la plèvre droite; on réséqua ensuite la 11e côte sur une longueur de 4 centimètres et, après nettoyage du sang, on put voir la plaie diaphragmatique; il y avait à ce niveau un hématome sous-pleural ayant les dimensions d'une pièce d'un mark. Le diaphragme fut alors fendu sur une longueur de 4 cent. 1/2 et on trouva, à une distance de 2 ou 3 travers de doigt du bord libre du foie, sur la face convexe, une plaie longue de 1 cent. 1/2, à peu près horizontale. La plaie hépatique fut fermée par des points profonds à la soie, 2 perpendiculaires à la plaie, et 1 parallèle. Bien que le foie ne donnât plus de sang, il en sortait encore du ventre, à chaque expiration, des quantités importantes et, dans la crainte de la blessure d'un autre organe abdominal, l'incision fut prolongée en bas de 10 centimètres et le péritoine ouvert; on en enleva une grande quantité de sang, puis, comme plus rien ne saignait, le ventre fut refermé, en laissant à la partie inférieure de la plaie deux mèches de gaze iodoformée; le diaphragme fut ensuite suturé et le reste de la cavité de la plaie tamponné à la gaze iodoformée.

Le patient se remonta peu à peu. Pas de dyspnée et, au bout de quelques jours, on put entendre le poumon droit respirer normalement. Le 4e jour, on enleva les mèches abdominales, et le 7e, on changea le tamponnement; après quatorze jours, réunion secondaire de la peau après abrasion des granulations, et le 12 décembre, soit six semaines après la blessure, le malade sortait guéri, sans pneumothorax.

V. — Dalton (*Journal of the Americ. medic. Association*, 1890). — Auguste F., vingt et un ans. Commerçant. Entré à l'hôpital le 21 août 1890.

Une heure et demie avant son entrée, cet individu fut blessé de trois coups de poignard. L'une des plaies était située à 1 pouce au-dessous du rebord costal et à 4 pouces à gauche de la ligne médiane; l'estomac faisait hernie par cette plaie sur une longueur de 4 pouces; la seconde plaie était à 1 pouce au-dessous et 2 pouces à droite de l'ombilic; la troisième était située dans le 7e espace intercostal droit, sur la ligne axillaire. Le blessé était dans un état de choc extrême, avec de l'hypothermie, un pouls à 100, 30 respirations par minute.

La plaie située à gauche de la ligne médiane fut élargie de 3 pouces et l'estomac réduit; l'intestin, examiné à ce niveau, fut trouvé intact. La plaie située à droite fut également agrandie et on trouva sur le jéjunum une assez large perforation à bords déchiquetés; elle fut oblitérée par 4 points séparés à la soie, puis, constatant qu'il n'y avait qu'un peu de sang épanché et pas trace de matières fécales, on se contenta d'essuyer l'intestin au voisinage de la plaie, sans faire de lavage du péritoine.

En agrandissant ensuite la plaie thoracique, je pus me rendre compte que le foie était intéressé; une quantité considérable de sang noir accompagnait le retrait du doigt explorateur. Pour atteindre cette plaie hépatique, je réséquai 4 pouces de la 7e côte et je fendis le diaphragme sur une étendue de 3 pouces; la plaie fut alors bien à découvert et j'en vis partir une hémorragie considérable; avec une éponge montée sur une longue pince, je pus enlever une bonne partie du sang coagulé en ce point. La plaie hépatique était longue de 1 pouce et profonde de 2; je la fermai par des points profonds de fort catgut, en prenant la précaution de faire entrer et sortir l'aiguille à 3/4 de pouce au moins des bords de la plaie; bien qu'une bonne épaisseur de tissu hépatique fût ainsi comprise dans la suture, un fil coupa quand je le serrai et je me contentai alors de rapprocher les lèvres de la plaie sans serrer. Les plaies du diaphragme et de la peau furent ensuite réunies par des surjets de catgut; la fermeture de la plaie diaphragmatique fut rendue difficile par les mouvements respiratoires. Pas de drainage. Durée de l'opération : une heure et demie.

Pendant 3 jours, le pouls du malade resta aux environs de 120, sa température à 102° Fahrenheit, sa respiration à 30.

A partir de ce moment, la guérison se fit sans encombre, sans péritonite, ni pleurésie. Le blessé sortit guéri le 20 septembre 1890.

VI. — Lenormant (Société de Chirurgie, 19 décembre 1900). — S. Eugène, quinze ans. Entré le 19 septembre 1900 à l'hôpital Boucicaut, dans le service de M. G. Marchant.

Le 19 septembre, à six heures du soir, le blessé fut atteint dans les conditions suivantes : il était occupé à marteler, pour en séparer le cuivre, de vieilles ferrailles, parmi lesquelles était un pétard chargé au fulmicoton, analogue à ceux employés comme signaux par les chemins de fer. Ce pétard fit explosion et le blessé, atteint en plusieurs points du corps, perdit connaissance.

Amené à l'hôpital à sept heures et quart, il est encore en état de choc, respirant difficilement avec des pauses, la face criblée par l'explosion; pouls à 62; l'intelligence est intacte, le blessé répond bien aux questions.

A l'examen, il présente :

1° *A la main gauche*, un écrasement complet du pouce, de l'index et de la troisième phalange du médius; l'éminence thénar est déchirée; les deux premières phalanges du médius, l'annulaire et l'auriculaire sont intacts.

2° *Dans la région du creux épigastrique*, deux très petites plaies, l'une médiane, immédiatement au-dessous de l'appendice xiphoïde, longue de 10 à 15 millimètres, au niveau de laquelle fait hernie un peloton graisseux; l'autre, située un peu plus à gauche, sous le rebord costal, à peu près verticale et longue de 2 centimètres.

3° *A la partie inférieure et droite du thorax*, trois plaies contuses, toutes pénétrant jusqu'à la plèvre (ces plaies ont saigné très abondamment, comme le prouve l'examen des vêtements et des pièces du premier pansement) :

a) Sur la ligne axillaire antérieure, une plaie verticale, à bords assez nets, longue de 3 centimètres, saignant beaucoup, et au niveau de laquelle on constate nettement de la traumatopnée;

b) Plus bas et plus en avant, une plaie à peu près horizontale, longue de 2 cent. 1/2, dans le fond de laquelle on sent une côte (probablement la 7e ou 8e) fracturée et mobile;

c) Enfin, tout à fait en avant, sur la ligne mamelonnaire, une très large perte de substance à bords déchiquetés et noircis, mesurant 7 centimètres sur 5 : on voit, à ce niveau, des cartilages costaux fracturés et, à la partie supérieure et interne de la plaie, on aperçoit le bord droit du sternum; au-dessous, il y a une masse rouge sombre et saignant en nappe.

A sept heures et demie, le pouls est à 80, la température à 35°. On fait un quart de piqûre de morphine, des injections sous-cutanées d'éther, 400 grammes de sérum par voie hypodermique, des inhalations d'oxygène. A neuf heures et demie, le malade paraît un peu remonté et, bien que la température soit encore à 35°,1 et le pouls à 96 avec de l'arythmie, je me décide à intervenir.

Opération (Anesthésie très légère au chloroforme). — Les trois plaies thoraciques sont réunies l'une à l'autre par une incision courbe; les cartilages fracturés sont enlevés et je résèque à la pince-gouge quelques centimètres de côtes en plus pour me donner du jour; je trouve dans la plaie deux petits fragments métalliques provenant de l'explosion.

Je puis constater alors que l'organe rouge sombre situé au fond de la plaie est le foie, largement visible à travers une plaie diaphragmatique longue d'une douzaine de centimètres et dont la lèvre supérieure est remontée haut dans le thorax. Mais, comme je n'aperçois pas d'abord de plaie du foie et qu'un flot de sang rouge s'écoule en haut de la cavité thoracique, rythmé par les mouvements respiratoires, je crois à une plaie du poumon et j'agrandis en haut l'incision le long du bord droit du sternum; le poumon rétracté vers la colonne vertébrale ne saigne pas et ne présente aucune lésion; le sang épanché dans la plèvre vient d'ailleurs.

Je reviens alors au foie et je trouve sur sa face convexe une solution de continuité longue d'environ 6 centimètres et se bifurquant à son extrémité droite, saignant abondamment en nappe; il s'agit évidemment d'une rupture du foie par suite de la contusion produite par l'explosion.

Avec une aiguille de Reverdin courbe, je passe quatre points de forte soie, en prenant deux travers de doigt de tissu hépatique sur chaque lèvre de la plaie; les fils une fois serrés, ces lèvres sont accolées et l'hémorragie s'arrête; néanmoins, pour plus de sûreté, j'applique sur toute la longueur de la suture une grosse mèche de gaze stérilisée qui ressortira par l'extrémité inférieure de la plaie. Puis, avec des pinces de Kocher, j'abaisse la lèvre supérieure de la plaie diaphragmatique, qui est fermée par un surjet de catgut. Enfin, suture en un seul plan de la peau et des parois thoraciques, de façon à fermer la cavité pleurale, qui est drainée par une mèche laissée à l'angle postérieur et inférieur de la plaie.

J'examine ensuite les deux petites plaies du creux épigastrique; l'une n'est pas pénétrante; l'autre (celle située sur la ligne médiane) atteint la cavité péritonéale, mais n'intéresse aucun viscère. Toutes deux sont suturées.

Durée totale : cinquante minutes. Deux injections d'éther pendant l'opération.

Suites opératoires. Le malade se réveille bien. A minuit, sa température est à 37°. Nuit tranquille. Injections de caféine et d'huile camphrée.

Le lendemain, l'état reste très grave, puisque le soir le pouls était à 160 et la température à 39°,6, avec une respiration rapide et du délire. Puis le malade se remonte.

Le 21 septembre, c'est-à-dire 36 heures après l'opération, la respiration est redevenue facile et, à l'auscultation, on entend à droite un murmure vésiculaire normal dans toute la hauteur du thorax. Le pansement est refait sans toucher aux mèches; suintement abondant.

Le 24 (5e jour), je refais le pansement et j'enlève la mèche qui draine la plèvre et la grosse mèche qui tamponne la suture hépatique; cette mèche est légèrement colorée par la bile et le malade a ressenti une vive douleur à l'épaule droite au moment où elle a été retirée. Je remets une petite mèche dans la plèvre.

Le 27, je refais le pansement et j'enlève les fils cutanés. Là où étaient les mèches, s'écoule de la bile mélangée de pus.

Le 2 octobre, je résèque à la pince-gouge un fragment costal nécrosé, qui faisait saillie à la partie supérieure de la plaie.

La fistule biliaire va en diminuant et elle est complètement tarie vers le 15 octobre.

Le 23 octobre, c'est-à-dire trente-quatre jours après la blessure et l'opération, le malade se levait avec sa plaie complètement cicatrisée. La percussion et l'auscultation donnaient des résultats normaux dans toute l'étendue du poumon droit.

Le 9 novembre, je fis à ce malade des greffes de Thiersch sur la plaie non encore cicatrisée de sa main, et le 3 décembre, il quittait l'hôpital, parfaitement guéri.

J'ai revu cet opéré le 23 juin 1902, près de deux ans après l'intervention.

Son état général et local est excellent. Il a grandi et s'est beaucoup développé, soulève des poids considérables et joue du clairon. On constate cependant l'existence d'une perte de substance des cartilages à la partie inférieure et droite du thorax, située au-dessous et en dehors du mamelon, mesurant environ 3 travers de doigt en hauteur et en largeur, laissant intact le rebord costal; la cicatrice est, à ce niveau, modérément soulevée pendant les efforts; il n'y a pas de vraie hernie. Aucune douleur.

VII. — Grekow (*Deutsche Zeitschr. f. Chirurgie*, avril 1902, LXIII, p. 402). — Femme de vingt-six ans, entrée le 6 avril 1901, à l'hôpital Obuchow (Saint-Pétersbourg), avec de nombreuses plaies par coups de canif. La malade est très anémiée; respiration difficile et fréquente; pouls à 108, petit. Il y a, sur les différents points du corps, 7 plaies en tout : 4 sont superficielles et 3 profondes, 2 au niveau du thorax, 1 dans le ventre. L'une des plaies de poitrine mesure 3 centimètres et occupe la partie supérieure et externe du sein droit, fendant la 4e côte près de son cartilage et gagnant le poumon. La seconde, longue de 2 centimètres, siège sur la ligne mamelonnaire droite, à la hauteur du 7e espace intercostal, et atteint le foie à travers le cul-de-sac pleural et le diaphragme. Au voisinage de ces deux plaies, emphysème accentué; au niveau de la plaie supérieure, traumatopnée; hémopneumothorax droit; hémoptysie. La plaie pénétrante de l'abdomen siégeait près de l'épine iliaque antéro-supérieure. La malade, enceinte de cinq mois, se plaignait de vives douleurs abdominales et sacrées.

Opération immédiate, sous chloroforme (H. F. Zeidler) : on commence par agrandir la plaie du 7e espace intercostal; pour se donner libre accès vers la plaie hépatique, on résèque 3 ou 4 centimètres des côtes sus et sous-jacentes. La plaie diaphragmatique est longue de 1 cm. 05. Après suture du diaphragme à la plèvre pariétale pour isoler la cavité pleurale, on agrandit de chaque côté la plaie diaphragmatique, ce qui met à nu la face supérieure du foie qui présente une plaie de 3 centimètres, saignant abondamment et d'une façon continue. La plaie pénètre dans le parenchyme hépatique à une profondeur de 10 centimètres et l'index peut y être introduit en totalité. Pour arrêter immédiatement l'hémorragie, on tamponne la plaie hépatique : 3 gros tampons dans la plaie, 2 autres entre le foie et le diaphragme, tamponnement de la plaie extérieure.

On s'occupe ensuite de la seconde plaie thoracique : résection de 2 centimètres de la 4e côte; agrandissement de la plaie pleurale; le poumon rétracté est saisi avec une pince et attiré; la plaie pulmonaire, longue de 4 centimètres, est fermée par un surjet et le poumon réduit. Suture de la plèvre, des muscles, de la peau.

Enfin, le débridement de la plaie abdominale ne montre aucune plaie viscérale; suture de la paroi.

Suites opératoires parfaites. Réunion *per primam* des plaies suturées. Peu d'écoulement biliaire par la plaie hépatique; le tamponnement fut supprimé au bout d'un mois. Le pneumothorax disparut rapidement, mais il resta encore quelque temps de la toux et une expectoration muco-

purulente ou sanglante. Fièvre à partir du 5e jour et pendant une huitaine. La malade se remonta vite et quitta l'hôpital, en parfaite santé, le 18 mai, soit au bout d'un mois et demi.

Aux dernières nouvelles, elle va bien et a accouché normalement et à terme.

De telles observations nous paraissent établir d'une façon indiscutable la supériorité de la voie transpleurale dans le traitement des plaies thoraco-abdominales. Elles viennent confirmer les données brutales des statistiques indiquant une mortalité de 62,5 p. 100 pour la laparotomie et de 13 p. 100 pour la thoracotomie [1]. Cette dernière est donc l'intervention de choix.

Il est bien difficile d'établir pour cette opération une technique réglée, car on se laissera avant tout guider par le siège et les caractères mêmes de la plaie thoracique. Si Postempsky a systématiquement employé le volet en fer à cheval qu'on rabat en haut et qu'on suture une fois l'opération terminée, la plupart des chirurgiens se sont contentés de la résection, sur une longueur d'une dizaine de centimètres, des côtes immédiatement voisines de la blessure; on obtient ainsi un jour très suffisant, au moins dans les cas simples; parfois même on pourra s'en tenir à la résection d'une seule côte, comme dans une de nos interventions et dans les opérations d'Adler, Dalton, Girard. Bien entendu, c'est le siège même de la plaie qui détermine les côtes à réséquer et on ne saurait admettre, avec Delorme [2], qu'il faut toujours faire porter l'ablation osseuse « sur la 8e côte en avant et sur les côtés et la 7e en arrière », et cela pour ménager les insertions diaphragmatiques.

Quelquefois même toute ablation osseuse nouvelle est inutile, quand le traumatisme a créé une perte de substance pariétale assez étendue; ainsi pour l'opéré de Walther, pour celui de Frey, dont un coup de sabre avait fendu la paroi thoracique sur une longueur de 24 centimètres, pour le malade dont nous avons plus haut rapporté l'histoire et chez qui il suffit d'enlever les côtes et les cartilages fracturés pour avoir une large brèche conduisant sur le diaphragme et le foie.

C. — *La plaie diaphragmatique étant découverte et les viscères réduits dans l'abdomen, comment faut-il traiter cette plaie?*

La conduite évidemment qui vient tout d'abord à l'esprit est celle

1. Nous devons faire remarquer que, dans nos relevés, les cas de Borsuck et de Repetto, où le même blessé a subi successivement la laparotomie et la thoracotomie et a succombé, figurent au passif des deux méthodes. Si l'on fait abstraction de ces deux observations, nous avons 6 laparotomies avec 3 morts, soit 50 p. 100, et 21 thoracotomies avec 1 mort, soit 4,7 p. 100.

2. *Bull. Soc. Chirurgie*, 16 janvier 1901, p. 32.

qui consiste à suturer exactement les deux lèvres, pour, isolant ainsi les deux cavités pleurale et péritonéale, remettre les choses exactement dans le même état qu'avant le traumatisme.

C'est cette conduite qu'ont tenue la plupart des opérateurs précédemment cités, et tous paraissent s'en être bien trouvés. La suture, au moins dans nos cas, nous a paru facile à exécuter, surtout si l'on prend soin de fixer avec des pinces les lèvres de la plaie, de façon à n'être pas gêné par les mouvements respiratoires du diaphragme.

Il existe cependant un autre mode de traitement de la plaie, que Walther a, le premier, mis en usage en 1892. Ce procédé est imité de la pratique habituelle des opérations transpleurales sur le foie, et Walther dit lui-même : « Pour ce qui est de la plaie du diaphragme, je la traitai comme nous avons l'habitude de faire dans tous les cas où, de parti pris, nous traverserons la plèvre pour aborder le foie; je suturai de chaque côté la lèvre de la plaie diaphragmatique à la lèvre correspondante de l'incision de la paroi thoracique par des points en capiton ».

Cette suture immédiate du diaphragme pour fermer la cavité pleurale et transformer, comme on l'a dit, la plaie thoraco-abdominale en plaie simplement abdominale, a été également employée par von Frey, Amante, Henri Girard et Zeidler (Observ. de Grekow). Il faut dire tout de suite qu'elle n'est applicable qu'à certaines plaies, les plus fréquentes d'ailleurs, celles qui siègent sur la portion verticale du muscle; on se contente alors de supprimer le cul-de-sac costo-diaphragmatique. Au contraire, quand la plaie siège plus haut dans le thorax et intéresse la portion verticale du diaphragme, ce mode de traitement devient inapplicable; de Font-Réaulx [1], qui a fait sur ce sujet des expériences cadavériques, en conclut qu'il n'est possible de rapprocher ainsi le diaphragme de la paroi que « sur la portion oblique du diaphragme et seulement au-dessous de la 7e côte, au niveau de la ligne antérieure de l'aisselle; à mesure que l'on opère sur une région plus postérieure, la chose devient difficile et ne peut se faire qu'à un niveau plus inférieur ».

Lorsqu'elle est possible, cette fermeture primitive de la plèvre présenterait l'avantage d'éviter autant que possible le pneumothorax (Walther); en tout cas, elle supprime la traumatopnée, phénomène parfois gênant pendant l'opération, et il semble bien que ce soit pour cette raison qu'elle a été employée par von Frey, par Girard.

En revanche, nous ne croyons pas possible d'admettre, avec Peyrot [2], « qu'il est possible, qu'il est même probable que ce mode de

1. *Loc. cit.*, p. 73.
2. Rapport sur l'observation de Girard, *Bull. Soc. Chir.*, 6 février 1901, p. 107.

réunion mette mieux que tout autre à l'abri d'une récidive, d'une hernie ou d'une éventration transdiaphragmatique ». A ce point de vue, rien ne peut être supérieur à une suture bien faite de la plaie musculaire, puisqu'elle rétablit le *statu quo ante*.

Nous n'avons pas l'expérience du mode de suture préconisé par Walther, mais, dans nos deux faits personnels, l'autre méthode nous a paru d'une exécution si simple et nous a donné des résultats si parfaits, à nous comme à la plupart de nos devanciers, que nous ne voyons vraiment aucune raison de l'abandonner. La suppression de la cavité pleurale est surtout indiquée lorsqu'il faut la protéger contre l'effusion de liquides septiques, lors de l'ouverture d'un abcès ou d'un kyste du foie. Il n'y a rien de semblable dans le cas de traumatisme, où la plèvre est infectée d'emblée, si elle doit l'être.

En résumé, nous croyons pouvoir admettre, comme conclusion de ce travail, que, *toutes les fois qu'on se trouvera en présence d'une plaie de poitrine et qu'il y aura certitude ou même grande probabilité que le diaphragme soit intéressé, on devra immédiatement intervenir; la voie thoracique sera employée, car elle donne sur le muscle blessé un accès direct, facile et suffisamment large; la plaie elle-même sera traitée par la suture de ses lèvres.*

Ces conclusions restent vraies, qu'il y ait ou non des lésions concomitantes des viscères abdominaux ou thoraciques. L'intervention est d'ailleurs indiquée par ces lésions elles-mêmes d'où dépend pour beaucoup la gravité du pronostic. Dans les cas, assez fréquents, où la plaie diaphragmatique existe seule, on aura, par la pratique que nous recommandons, la satisfaction de garantir le blessé contre la hernie, qui est presque fatalement mortelle à un moment donné, et cela au prix d'une intervention facile et bénigne, dans son exécution comme dans ses suites. Nous n'en voulons pour preuves, entre beaucoup, que les deux observations inédites que voici :

I. — S., Henri, dix-sept ans, teinturier.

Malade reçu d'urgence le 11 mars 1901, à l'hôpital Beaujon, dans le service du professeur Berger, pour une plaie de poitrine par coup de couteau.

La plaie, siégeant dans le 6e espace intercostal gauche, est manifestement pénétrante et saigne abondamment à l'extérieur; le blessé présente une vive dyspnée.

M. Bouglé, chirurgien de garde, est appelé et pratique immédiatement l'opération suivante : il débride la plaie pariétale, résèque deux côtes et trouve un bouchon épiploïque hernié dans la plèvre à travers une plaie du diaphragme. La réduction de cet épiploon est effectuée, mais avec quelques difficultés en raison des vomissements, de la respiration irrégulière, de l'étroitesse de la plaie. Suture du diaphragme au catgut. Suture de la paroi et drainage de la plèvre avec une mèche.

Suites opératoires parfaites. Le malade sort guéri le 23 mars.

II. — G., Jean-Baptiste, vingt-six ans. Entré le 8 avril 1900 à l'hôpital Beaujon, dans le service du professeur Berger.

Cet homme a été trouvé à deux heures du matin, en état d'ébriété, atteint d'un coup de couteau dans la partie gauche de la poitrine, et il est amené d'urgence à l'hôpital.

Il présente une plaie à bords nets, oblique en bas et en avant, longue de 2 ou 3 centimètres, perforant un espace intercostal, à trois travers de doigt en bas et en dehors du mamelon gauche; il y a une hémorragie pariétale assez abondante; par la plaie, fait hernie un morceau d'épiploon, facilement reconnaissable, faisant une petite masse du volume d'une noisette.

Pas de choc; aucun signe d'hémorragie interne. Le malade parle, raconte son accident, mais respire un peu difficilement. Pas d'hémoptysie, ni de toux. A l'auscultation, le poumon gauche respire très mal; pas de signe d'hémothorax.

Aucun phénomène abdominal, ventre souple.

Opération pratiquée immédiatement sous chloroforme. Je débride la plaie, en haut et en bas, sur une longueur totale de 8 à 10 centimètres, et mon doigt peut alors suivre, dans la plèvre, l'épiploon qui file en bas et en dedans vers la plaie diaphragmatique où il est étranglé. Résection sous-périostée de la côte sous-jacente sur une longueur d'environ 3 centimètres; je puis alors arriver facilement sur la plaie diaphragmatique dont je repère les bords avec des pinces de Kocher. Ligature au catgut et résection de la masse épiploïque herniée; pour réduire le moignon, je suis obligé d'agrandir très légèrement la plaie diaphragmatique qui mesurait environ 2 centimètres. Surjet au catgut sur cette plaie, sans trop de difficultés, malgré la profondeur et les mouvements du diaphragme pendant la respiration. Puis je suture par quelques points de catgut les parties molles de la paroi thoracique (plèvre pariétale, muscles intercostaux, faisceaux inférieurs du grand pectoral). Crins de Florence sur la peau. Une grosse mèche de gaze stérilisée drainant la plèvre.

Suites opératoires excellentes. Jamais la température n'a dépassé 37°,4.

Le blessé a été purgé le 10 avril.

Le 11 (3e jour), j'enlève la mèche qui draine la plèvre et j'en remets une nouvelle qui est retirée définitivement le 15, en même temps que j'enlève les fils.

L'opéré commence à se lever le 19, c'est-à-dire au bout de onze jours, et sort en parfait état le 25 avril.

Nous donnons ci-après (pages 636 à 640) la statistique des opérations pratiquées pour plaies du diaphragme.

I. — Plaies du diaphragme traitées par la laparotomie.

Nos D'ORDRE	OPÉRATEUR ET SOURCE	NATURE ET SIÈGE DE LA BLESSURE PRINCIPAUX SYMPTÔMES	LÉSIONS VISCÉRALES COEXISTANTES	OPÉRATION	RÉSULTAT	OBSERVATIONS
1	Borsuck (*Centralbl. f. Chirurgie*, 1893).	Coup de couteau à gauche. Hernie soulevant la peau suturée, 6 heures après l'accident.	Plaie de l'estomac avec hémorragie abondante.	Thoracotomie qui est interrompue par l'hémorragie. Puis laparotomie, suture de l'estomac et du diaphragme.	Mort au bout de 10 h.	
2	Repetto (*Rev. Soc. médic. argentine*, I).	Coup de couteau dans le 9e espace gauche. Hernie de l'épiploon par la plaie. Vomissements.		Laparotomie parallèle au rebord costal gauche; impossibilité de trouver la plaie du diaphragme. Alors, thoracotomie et suture de la plaie.	Mort.	
3	Schœnwerth (*Münch. med. Woch.*, 1895).	Coup de couteau à gauche. Hernie épiploïque par la plaie.		Laparotomie le long du rebord costal gauche. Eviscération. Suture du diaphragme.	Guérison.	Pneumothorax avant l'intervention.
4	Glantenay (*Bull. Soc. Anatom.*, 1898).	Coup de revolver à la partie antérieure du 7e espace gauche. Vomissements; sensibilité du ventre; pouls à 120.	Hématome du médiastin antérieur. Perforation de l'estomac de part en part. Perforation du rein.	Laparotomie médiane sus-ombilicale au bout de 24 heures. Exploration sans résultat: on ne trouve ni plaie du diaphragme, ni lésion viscérale. Hémorragie profuse. Tamponnement.	Mort dans la nuit.	
5	Auvray (Congrès fr. de Chirurgie, 1899).	Plaie par coup de couteau de l'espace de Traube. Contracture de la paroi abdominale.	Plaie de la paroi antérieure de l'estomac.	Laparotomie. Suture des plaies.	Guérison.	Pneumothorax avant l'intervention.
6	*Id.*	Plaie par coup de revolver de l'espace de Traube.	Perforation de la plèvre, du diaphragme, du foie et de la paroi antérieure de l'esto-	*Id.*	Mort.	Mort par affaiblissement due à l'hémorragie an.

			des deux parois de l'estomac.	de la paroi gastrique postérieure, haut située, passe inaperçue et n'est pas suturée.	mort.	
8	Auvray (Soc. Chirurgie, 1901).	Coup de couteau dans le 7e ou 8e espace gauche. Hernie de l'épiploon par la plaie.	2 plaies du côlon transverse.	Laparotomie. Suture des plaies viscérales. Réduction de l'épiploon par traction. Suture du diaphragme difficile.	Guérison.	Pneumothorax pendant l'intervention.
	II. — Plaies du diaphragme traitées par la voie transpleurale.					
1	Postempsky (Acad. royale de Rome, 1889).	Plaie du 11e espace gauche avec hernie de l'épiploon.		Résection de 10 centimètres d'épiploon. Thoracotomie à volet. Suture du diaphragme à la soie. Nettoyage de la plèvre. Pas de drain.	Guérison en 15 jours.	Pneumothorax disparu au bout de 8 jours.
2	Postempsky (Acad. roy. de Rome, 1890).	Plaie du 9e espace. Hernie épiploïque très volumineuse.		Résection de la 8e côte. Suture du diaphragme.	Guérison.	Pas de pneumothorax à cause des adhérences pleurales.
3	*Id.*	Plaie thoraco-abdominale.		Thoracotomie à volet. Suture du diaphragme.	Guérison.	
4	*Id.*	*Id.*		*Id.*	Guérison.	
5	Monara (Postempsky, *loc. cit.*).	Plaie thoraco-abdominale gauche.	Plaie de l'estomac hernié.	Thoracotomie. Résection de l'épiploon hernié. Suture et réduction de l'estomac. Suture du diaphragme.	Guérison.	
6	Ricolfi (Postempsky, *loc. cit.*).	*Id.*		Thoracotomie à volet. Suture du diaphragme.	Guérison.	
7	De Nicola (Postempsky, *loc. cit.*).	*Id.*		*Id.*	Guérison.	

N° D'ORDRE	OPÉRATEUR ET SOURCE	NATURE ET SIÈGE DE LA BLESSURE PRINCIPAUX SYMPTÔMES	LÉSIONS VISCÉRALES COEXISTANTES	OPÉRATION	RÉSULTAT	OBSERVATIONS
8	Adler (*Deutsche med. Woch.*, 1892).	Coup de couteau dans le 10e espace droit. Hémorragie profuse.	Plaie du foie de 1 centim. 1/2.	Résection de la 11e côte; agrandissement de la plaie diaphragmatique. Suture du foie et du diaphragme (1889).	Guérison.	
9	Dalton (*Journal of the Amer. medic. Association*, 1890).	Coup de couteau dans le 7e espace droit.	2 autres plaies de l'abdomen, dont une avec hernie de l'estomac et perforations du jéjunum. Plaie de la face convexe du foie.	Laparotomie et suture des plaies de l'intestin. Puis résection de la 7e côte et agrandissement de la plaie diaphragmatique sur une longueur de 3 pouces. Suture du foie au catgut. Suture du diaphragme.	Guérison.	
10	Walther (Soc. Chirurgie, 1892).	Coup de couteau sectionnant le 8e cartilage et les 7e et 8e espaces. Hernie de l'épiploon par la plaie.		Résection et réduction de l'épiploon hernié. Exploration de l'estomac par la plaie thoracique. Suture des lèvres de la plaie du diaphragme à la plaie thoracique. Suture de la paroi.	Guérison.	
11	Amante (*Riforma medica*, 1893).	Coup de couteau dans le 8e espace gauche. Hernie de l'épiploon par la plaie.	Plaie de la paroi postérieure de l'estomac.	Résection de 2 côtes. Suture de la plèvre diaphragmatique à la paroi. Suture et réduction de l'estomac. Suture du diaphragme.	Guérison.	
12	Von Frey (*Wiener klin. Woch.*, 1893).	Plaie par coup de sabre, de 24 centimètres, dans le 8e espace droit. Traumatopnée. On aperçoit une plaie		Suture de la lèvre interne de la plaie diaphragmatique à la 8e côte. La lèvre externe étant très rétractée, on se contente de tamponner à la gaze la plaie	Guérison.	

	[illegible]	Hémorragie. Le lendemain, issue d'aliments par la plaie.	de 7 centimètres. Plaie de l'estomac. Plaie du poumon.	Suture de l'estomac par la plaie thoracique. Suture du diaphragme. Toilette de la plèvre.	Mort.	
14	Borsuck (*Arch. f. klin. Chir.*, 1893).	Coup de couteau à gauche. Au bout de 6 heures, hernie sous la peau suturée.	Plaie de l'estomac.	Résection des 9e et 10e côtes. Une hémorragie profuse interrompt l'opération et oblige à faire la laparotomie.	Mort.	
15	Repetto (*Rev. Soc. médic. argentine*, I).	Coup de couteau dans le 9e espace gauche. Hernie de l'épiploon par la plaie. Vomissements.		Echec de la laparotomie qui ne permet pas de trouver la plaie diaphragmatique. Résection de la 9e côte; réduction de l'épiploon. Suture du diaphragme par 5 points à la soie.	Mort.	
16	Schlatter (*Correspondenzblatt f. schweiz. Aerzte*, 1895).	Coup de couteau dans le 9e espace. Hernie de l'épiploon par la plaie.		Réduction de l'épiploon et suture d'une plaie diaphragmatique longue de 4 centimètres, par 6 points à la soie placés en profitant des inspirations, seule phase respiratoire où les lèvres de la plaie devenaient visibles.	Guérison.	Epanchement pleural pendant la convalescence.
17	Chaput (*Bull. Soc. Chir.*, 1901).	Coup de couteau dans le 8e espace avec hernie de l'épiploon par la plaie.		Suture du diaphragme sans résection costale (1895).	Guérison.	Pas de pneumothorax.
18	Henry Girard (*Bull. Soc. Chir.*, 1901).	Coup de couteau dans le 7e espace gauche. Hernie de l'épiploon par la plaie. Dyspnée.		Incision de 11 centimètres dans le 8e espace. Résection de la 8e côte sur 10 centim. Résection et réduction de l'épiploon. Plaie diaphragmatique de 3 centim.; suture de sa lèvre interne à la paroi. Exploration de l'estomac, du côlon, de la rate. Suture du diaphragme et de la paroi (1898).	Guérison.	Pneumothorax avant l'intervention, résorbé le 5e jour.

Nos D'ORDRE	OPÉRATEUR ET SOURCE	NATURE ET SIÈGE DE LA BLESSURE PRINCIPAUX SYMPTÔMES	LÉSIONS VISCÉRALES COEXISTANTES	OPÉRATION	RÉSULTAT	OBSERVATIONS
19	Lenormant(*Bull.Soc. Chir.*, 1900).	3 plaies thoraco-abdominales par explosion, avec large perte de substance. Hémorragie abondante.	Plaie du diaphragme de 12 centim. Plaie du foie de 6 centim.	Ablation des cartilages fracturés. Suture du foie à la soie. Suture du diaphragme.	Guérison.	Pneumothorax avant l'intervention, résorbé au bout de 36 heures.
20	Poirier (Soc. Chir., 1901).	Plaie thoraco-abdominale.		Thoracotomie. Suture du diaphragme.	Guérison.	
21	Zeidler (Grekow, *Deutsche Zeitschr. f. Chir.*, 1902).	2 plaies de poitrine, une dans le 7e espace. Signes d'hémorragie interne.	Plaie du diaphragme de 1 centim. 1/2. Plaie du foie de 3 centim., profonde de 10. Plaie du poumon.	Résection de 2 côtes. Suture du diaphragme à la plèvre. Tamponnement de la plaie hépatique. Suture de la plaie pulmonaire.	Guérison.	Pneumothorax avant l'intervention, résorbé en quelques jours.
22	Bouglé (inédit).	Coup de couteau dans le 6e espace gauche.		Résection de 2 côtes. Réduction de l'épiploon. Suture du diaphragme.	Guérison.	
23	Lenormant (inédit).	Coup de couteau en bas et en dehors du mamelon gauche. Hernie de l'épiploon par la plaie.		Résection d'une côte. Résection et réduction de l'épiploon. Suture du diaphragme.	Guérison.	

DE LA DILATATION DITE IDIOPATHIQUE
DU GROS INTESTIN

MÉGACÔLON CONGÉNITAL (MYA) — MALADIE DE HIRSCHSPRUNG

PAR

Pierre DUVAL,
Prosecteur à la Faculté.

(*Suite et fin* [1].)

Obs. XIX (Hirschsprung; obs. VI). — Garçon de dix ans; souffre depuis l'enfance de constipation et de météorisme. L'abdomen est plus ou moins dilaté (67-72 centimètres de circonférence), rend un son tympanique et n'est pas douloureux. Parfois les anses intestinales deviennent visibles sous la paroi. La constipation absolue dure parfois huit jours. Après l'administration d'un lavement, il s'écoule une telle quantité de matières que *trois vases* de nuit en sont remplis.

Le rectum est constamment plein de fèces.

Un frère de l'enfant souffre aussi de douleurs abdominales et de troubles de la défécation.

L'enfant sort de la clinique et est perdu de vue.

Obs. XX (Money et Paget). — M..., homme de cinquante-cinq ans, alcoolique, souffre d'une énorme dilatation du côlon avec dyspnée et bronchite; la ceinture a plus de 60 pouces de circonférence, et la distance de l'appendice xiphoïde au pubis est de 26 pouces.

Albuminurie. Paget pratique une ponction de l'intestin; amélioration telle que le malade refuse tout autre traitement et « retourne à ses habitudes alcooliques ». Une semaine plus tard, il est admis dans le service de M. Money. L'introduction d'un tube rectal le soulage beaucoup; il meurt au bout d'une semaine.

Autopsie. — Foie cirrhotique. Énorme dilatation du côlon et surtout de la flexure sigmoïde qui forme un sac énorme, occupant toute la cavité abdominale.

Pas de rétrécissement organique. Le côlon est hypertrophié en même temps que dilaté.

1. Voir les numéros de mars et avril 1903.

Obs. XXI (Formad [1]). — Le cas du Dr Formad concerne un homme de vingt-trois ans, connu sous le nom « d'homme ballon », ou « sac d'air ».

Il souffrait depuis son enfance d'un énorme météorisme et d'une constipation opiniâtre. Il mourut de côlite aiguë.

A l'autopsie, on ne trouve aucun rétrécissement de l'intestin, ni aucune compression. Le côlon a les dimensions d'un gros intestin de bœuf, 33-44 centimètres de circonférence, et un poids de 47 livres.

Obs. XXII (Hadden). — Garçon âgé de onze ans.

L'intestin fonctionne naturellement jusqu'à l'âge de trois mois, lorsque les symptômes apparaissent et persistent (douleurs, vomissements, constipation, distension abdominale). Abdomen très distendu, mouvements péristaltiques visibles. Traité depuis trois semaines lorsqu'une selle est obtenue.

Mort par cachexie.

Autopsie. — Distension des 61 derniers centimètres de l'intestin grêle et du côlon au-dessus de l'anse sigmoïde. Pas d'ulcérations muqueuses, pas de sténose.

Obs. XXIII (Osler; obs. I). — Jeune nègre de dix ans observé à Johns Hopkin's Hospital. Enfant très amaigri, pesant 22 kilos; circonférence abdominale, 63 centimètres; la distension augmente peu à peu et porte ce chiffre à 69-74-80 centimètres.

Le ventre est très distendu; pas de douleurs; la percussion rend un son tympanique. La constipation est opiniâtre, aucun moyen thérapeutique ne la fait céder.

De temps à autre, apparaissent de fortes douleurs, de la diarrhée et des vomissements, après quoi le tympanisme et la constipation habituelle rétrocèdent légèrement.

Laparotomie et établissement d'un anus contre nature. Le gros intestin est énormément dilaté, surtout au niveau du côlon pelvien; la circonférence de ce segment = 45 centimètres.

Au neuvième jour après l'opération, l'enfant se lève; l'appétit et la nutrition sont meilleurs. Le tympanisme a disparu; les fèces sortent par l'anus contre nature.

Le chirurgien avait le projet de faire secondairement la colostomie.

Obs. XXIV (Osler; obs. II). — Enfant âgé de sept-huit mois, qui souffre depuis sa naissance de constipation et de météorisme.

Jusqu'à cet âge, il n'a eu que 5 ou 6 selles spontanées.

L'exploration rectale permet d'affirmer l'absence de tout rétrécissement rectal. Le météorisme augmente en proportion de la constipation. Vomissements et souvent des crises de coliques et de la fièvre. Les anses intestinales en mouvement sont visibles sous la paroi.

1. Nous n'avons pu nous procurer ce travail; nous ne pouvons que rapporter un résumé d'après Concetti.

Osler observe l'enfant pendant sept à huit mois; l'état ne se modifie en rien.

Obs. XXV (Walker et Griffiths). — Le petit garçon dont il est question dans cette note mourut le 6 février 1890, âgé de onze ans.

A la naissance, on ne remarqua rien d'anormal chez l'enfant. Mais en quelques semaines, on remarqua que l'abdomen avait un volume inaccoutumé. Ce volume augmenta à un degré tel, qu'à l'âge de trois mois, on l'amena à Peterborough infirmery pour le soigner. On ne découvrit rien alors, si ce n'est la flatulence et la distension considérable.

Les selles étaient régulières; l'enfant prenait bien la nourriture et ne paraissait pas être gêné particulièrement du fait de la distension. On lui administra des purgatifs et on fit des prescriptions sévères quant à l'alimentation. Les symptômes ne se modifièrent pas, et l'enfant ne fut plus conduit à l'hôpital.

A peu près trois ans plus tard, on le ramena; la distension, cette fois, était considérablement accrue, mais un examen attentif ne décela cette fois encore qu'une tympanite généralisée; l'enfant cessa de venir à la visite. Depuis cette époque, jusqu'à sa mort, il ne suivit de traitement médical qu'occasionnellement. Je le voyais fréquemment jouant tranquillement ou se promenant dans les rues, mais n'avais avec lui aucun rapport médical. Le 6 février, on m'apprit sa mort.

En m'informant, j'appris de sa mère que, depuis l'époque où je l'avais vu à l'hôpital (il y avait huit ans), son ventre continuait à croître progressivement, mais ne lui causait guère de souffrance. Il était toujours constipé, mais sa constipation pouvait être vaincue par des purgatifs, ou en introduisant un morceau de savon dans le rectum. L'appétit était toujours mauvais, la respiration courte, le développement musculaire faible; la santé générale variait avec le degré de distension de l'abdomen. De temps à autre les vents s'échappaient de l'anus avec un bruit semblable à un rugissement; le ventre alors diminuait considérablement de volume.

Dans les derniers temps, l'enfant souffrait davantage et s'émaciait d'une manière considérable. Cependant il ne paraissait éprouver aucune aggravation alarmante, et il mourut brusquement, tandis qu'on lui administrait un purgatif.

Autopsie. — L'autopsie fut faite par les docteurs Kirkwood et A. Platt.

L'enfant avait un peu plus de 4 pieds. La longueur totale de l'abdomen, du creux sus-sternal au pubis était de 2 pieds, 3 1/2 pouces, et se divisait de la manière suivante :

	PIEDS	POUCES
Creux sus-sternal à base du xiphoïde.....	»	4 1/2
Base du xiphoïde à ombilic.....	»	13
Ombilic à pubis.....	»	10
Circonférence juste au-dessus des mamelons...	»	27
— au point de distension maxima, à 4 pouces au-dessus de l'ombilic.....	3	11
Diamètre antéropost. au niveau de l'ombilic...	»	13

Le diagramme ne montre pas évidemment l'énorme largeur de l'abdomen, qui était très frappante.

Le corps était émacié, la partie inférieure du thorax considérablement élargie et rejetée en haut. En ouvrant l'abdomen, on ne vit qu'une énorme anse intestinale, semblable à une grosse jambe et cuisse avec le genou complètement fléchi; ce n'était autre chose, comme l'examen le fit voir par la suite, que le côlon transverse et le descendant qui mesuraient 23 pouces de circonférence. En le suivant vers son extrémité inférieure, on vit que cette dilatation excessive s'étendait jusqu'à la flexure sigmoïde, diminuant progressivement dans ce segment intestinal, dont la dernière partie était normale ainsi que le rectum. Pas trace de la plus légère constriction, ni du rectum, ni du sigmoïde. Dans la partie inférieure du côlon, on trouvait un amas considérable de fèces molles que l'on fit facilement sortir par compression par le rectum et l'anus.

En suivant le boyau distendu vers son extrémité supérieure, on trouva qu'il diminuait quelque peu vers le cæcum. La totalité du grêle était normale à tous les points de vue. Le côlon ascendant et le descendant avaient l'un et l'autre un mésentère distinct. Il n'y avait ni adhérences, ni autres signes habituels de péritonite, mais le péritoine avait une épaisseur extraordinaire.

La distension de l'abdomen avait étalé et rejeté en haut la partie inférieure du thorax, de telle sorte que le Dr Kirkwood décrivit la cavité thoracique, comme ressemblant à une terrine à pâté creuse. Le diaphragme étant fixé à l'angle antérieur du thorax, était relevé de telle sorte que la face inférieure du foie regardait directement en avant. La hauteur du creux sus-sternal au sommet du diaphragme était environ de 2 1/2 pouces; les poumons et le cœur étaient resserrés dans un espace trop étroit pour leur développement et leur fonctionnement normal. L'état des ganglions mésentériques, comme le montre la pièce, est suffisant pour expliquer l'émaciation et la faiblesse croissante que la mère décrivait chez son garçon.

La cause immédiate de la mort doit être rapportée à la gêne fonctionnelle du cœur affaibli par la distension de l'abdomen. La seule manière dont je puisse m'expliquer la défécation, avec un intestin distendu au degré énorme qu'avait atteint le côlon de ce garçon, est la suivante :

Dans le côlon, s'accumulaient petit à petit des fèces molles jusqu'à ce que leur masse ait atteint le volume voulu pour être comprimées par l'intestin, qui alors, par des mouvements péristaltiques, les chassait dans la flexure sigmoïde en forme d'entonnoir, où elles se logeaient; leur resserrement dans la portion rétrécie causait les crises douloureuses périodiques et l'augmentation de la distension. Les purgatifs ou les suppositoires en savon stimulaient la contraction intestinale, et avaient pour résultat de pétrir la masse et de la faire passer par compression dans le rectum, qui l'expulsait. Alors s'ensuivait une période de soulagement.

Rapport anatomo-pathologique du Dr Griffiths. — Le cæcum, la portion du côlon et le rectum que m'a envoyés le Dr Walker, sont très exceptionnels, sinon uniques; voici la brève description de chaque segment.

I. Le cæcum est volumineux et très distendu; ses parois sont épaisses et plus musculaires qu'à l'état normal. L'intestin grêle auquel il fait suite est aussi volumineux et ses parois sont épaissies. L'appendice vermiforme est long de 5 pouces et presque deux fois plus gros qu'il ne l'est d'ordinaire chez un jeune homme de cet âge. Le côlon ascendant, dont 1 pouce environ est resté attaché au cæcum, est relativement petit, bien que ses parois soient épaisses et musculaires.

II. Le côlon transverse, dont j'ai examiné un segment complet d'environ 1 pouce de long, mesure 16 pouces de circonférence. Les sacculi sont tout à fait oblitérés; le côlon formait à ce niveau un tube régulièrement cylindrique. Les trois bandes musculaires, qui sont si distinctes dans le côlon normal et non distendu, ne peuvent être reconnues à l'examen extérieur, bien qu'elles soient représentées par de très faibles trousseaux musculaires, sur une coupe de la paroi.

La face externe du côlon est recouverte par un péritoine quelque peu épaissi, et sa paroi musculaire, surtout la tunique musculaire, est très épaissie. La muqueuse présente de fines granulations et est adhérente à la tunique musculaire sous-jacente.

Histologie. — Au microscope, la muqueuse de cette portion distendue et hypertrophiée du côlon est très épaissie par suite d'une inflammation chronique. La surface libre est presque dénudée de son épithélium; les cryptes glandulaires ont en grande partie disparu. L'épithélium que l'on rencontre encore par îlots sur la surface est moins cylindrique qu'à l'état normal; on ne peut pour ainsi dire pas trouver de cellules à mucine.

Le tissu aréolaire lâche, qui existe à l'état normal entre la muqueuse et la musculeuse, a complètement disparu, et ce qui représente la muqueuse dans la pièce est solidement uni à la paroi interne de la tunique musculaire par des tissus conjonctifs fibreux.

La tunique musculaire circulaire a au moins 1/8 de pouce d'épaisseur; malgré l'état de distension extrême du boyau, elle est entièrement formée de fibres musculaires non striées, dont la plupart atteignent une grande dimension et dont beaucoup sont de néoformation.

La couche longitudinale externe qui, dans le côlon normal, est représentée par trois bandes étroites, est, dans le cas actuel, presque continue tout autour du boyau, car chacune des bandes s'est aplatie de manière à toucher presque par ses bords ceux des bandes voisines. Sur une coupe transversale de l'intestin, chaque bande affecte la forme d'un croissant étroit et très allongé. Les fibres musculaires de cette tunique sont, elles aussi, de grande dimension et beaucoup d'entre elles sont de formation récente. Ainsi, les deux couches musculaires sont hypertrophiées, mais la muqueuse est dans un état caractéristique d'inflammation chronique.

III. Le rectum est quelque peu volumineux pour un garçon de onze ans, et ses parois musculaires sont plus épaisses qu'à l'état normal.

Le côlon ainsi distendu a été le siège, pendant quelque temps au moins, d'une inflammation chronique de sa muqueuse et d'une hypertrophie de ses deux couches musculaires.

Étant donné l'absence de tout agent d'obstruction sous forme d'étranglement et de tumeur de nature quelconque, il me semble, dans ce cas unique à ma connaissance, que les choses ont dû se passer de la manière suivante : Inflammation de la muqueuse du côlon, — côlite, comme l'on dit, — qui, pour une cause ou une autre, est devenue chronique. Il s'ensuivit une grande distension par suite de la production de quantités considérables de gaz provenant du chimisme fécal altéré. Une pareille distension de l'intestin rendit nécessairement le péristaltisme plus difficile. La difficulté accrue dans l'action de chasser les fèces fut compensée par un accroissement dans les dimensions individuelles des fibres musculaires, et aussi par la formation des fibres nouvelles; il y a eu ainsi véritablement hypertrophie.

Obs. XXVI (Genersich ; obs. résumée). — Parents sains. 5 enfants. 4 morts. L'enfant est né normalement, paraît bien portant, mais bientôt vomit des mucosités verdâtres, et n'a pas d'évacuations rectales.

Déjà, au deuxième jour de la vie, on remarque une dilatation de l'abdomen. Lavement sans effet; le ventre devient de plus en plus dur et gros; les veines sous-cutanées deviennent visibles. Lavement huileux; une selle au huitième jour.

La constipation persiste opiniâtre, parfois quatorze jours durant. Un médecin appelé diagnostique : gros ventre de rachitique. Vomissements passagers.

Le 3 mai, 20 selles diarrhéiques dans la journée.

Depuis janvier 1893, la mère trouvait les selles trop abondantes.

En février, amené à la chirurgie, il a un ventre énorme; l'introduction d'une canule rectale fait échapper des gaz en quantité, ce qui déballonne le ventre.

Rachitisme prononcé. Abdomen énorme, 63 centimètres en mai; fièvre, vomissements, ballonnement exagéré.

Mort le 25 mai, à l'âge de quinze mois.

Autopsie. — Les côlons ascendant, transverse et descendant sont colossalement dilatés, comme ceux d'un adulte (?); côlon pelvien contracté par places.

Ulcérations nombreuses sur les segments ascendant et transverse. Péritoine sain.

Hypertrophie totale des parois côliques, sans modifications pathologiques.

Obs. XXVII (Mya ; obs. I; cette observation n'est que clinique). — Enfant de deux mois qui déjà, à sa naissance, avait du météorisme et des vomissements. La première évacuation du méconium n'eut lieu que le second jour et à l'aide de lavements. Le météorisme demeure invariable (circonf abdom. 45-56,5 cm.), et la constipation dure de cinq à dix jours.

La sonde rectale pénètre avec une grande facilité.

Après une observation qui dure six semaines, l'enfant est perdu de vue.

Obs. XXVIII (Mya; obs. II). — Enfant âgé de six mois, souffre depuis sa naissance d'une distension abdominale et de constipation.

Les lavements sont fréquemment retenus.

La constipation dure huit jours. Parfois, vomissements, fièvre, diarrhée, agitation, dyspnée.

L'enfant maigrit beaucoup (poids : 4,100 gr.).

On voit sous la paroi abdominale les anses intestinales dilatées, et elles se meuvent en travers et verticalement, c'est-à-dire de haut en bas et de droite à gauche.

L'introduction d'une sonde anale se fait sans aucune difficulté et provoque une émission abondante de gaz puants. Au bout de deux semaines environ, l'enfant meurt de côlite aiguë.

Autopsie. — Le gros intestin, dont les parois en maintes places sont très hypertrophiées, remplit presque complètement toute la cavité abdominale. Le côlon est du reste irrégulièrement dilaté : côlons ascendant, descendant et pelvien, rectum supérieur : 5 centimètres.

Milieu du côlon transverse : 16 centimètres.

La muqueuse est rouge, injectée, présente de nombreuses ulcérations folliculaires; les plis normaux ont disparu.

Pas d'obstruction, ni de sténose.

Les mensurations des différentes couches de la paroi côlique hypertrophiée sont :

Muqueuse, épaisseur	0,055 mm.
Muscularis mucosæ, épaisseur	0,220 —
Tissu conjonctif sous-muqueux, épaisseur	0,550 —
Musculaire transverse —	0,330 —
— longitudinale —	0,035 —
Séreuse	1,505 —
Épaisseur totale	2,695 mm [1].

La muqueuse, en de nombreux points, est privée de son épithélium et de ses glandes tubulées. Nombreux amas de leucocytes. La muscularis mucosæ montre une infiltration leucocytaire intense. Le tissu conjonctif de la sous-muqueuse est épaissi, les faisceaux sont très développés. La musculaire transverse est hypertrophiée, infiltrée; en certains points, les fibres musculaires sont remplacées par du tissu conjonctif. La musculaire longitudinale est amincie. La répartition en trois bandes a disparu. La couche séreuse montre la plus grande épaisseur (environ la moitié de l'épaisseur totale) avec des faisceaux conjonctifs complètement développés; les vaisseaux atteints sont épaissis jusqu'à l'oblitération (artérite proliférante); de même la tunique adventice des veines. En quelques points, il semble que les faisceaux conjonctifs ont subi la dégénérescence hyaline.

Obs. XXIX (Berti; obs. I). — Enfant de treize mois, arrivé récemment de la campagne.

1. Il faut remarquer que l'épaisseur normale du côlon d'un adulte est de 1,5 mm. (Beaunis et Bouchard); celle d'un enfant de 1 à 2 ans, 1,2 mm. (Mya).

L'état général est satisfaisant, mais l'enfant a un ventre distendu et est très constipé.

L'enfant meurt au bout de peu de jours avec tous les symptômes d'une pneumonie et d'une méningite.

Durant la vie, il y avait des troubles de la défécation; une diarrhée puante alternait avec une forte constipation.

L'autopsie révéla une double pneumonie et de la congestion méningée.

L'intestin grêle est météorisé. Le gros intestin jusqu'au côlon descendant est normal. Le côlon, à partir de l'angle hépatique, se présente horizonta-

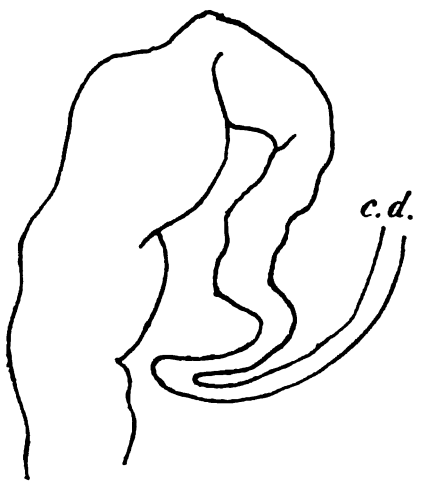

Fig. 6. — Premier cas de Berti.

lement jusqu'à la ligne médiane, puis il se dirige en arrière, franchit le rein gauche et descend dans la fosse iliaque.

Là, le côlon décrit une seconde courbe, remonte et, sous la coupole diaphragmatique, serpente et redescend en se dilatant énormément; il forme un double sac séparé par un léger rétrécissement. Ce sac double remplit tout le bassin.

L'ectasie a des parois très épaisses, contient des fèces fétides.

A l'*examen microscopique*, la muqueuse est dépourvue presque totalement de son épithélium; le tissu conjonctif est infiltré de cellules lymphoïdes jaunes, ses faisceaux sont bien développés.

Les parois des vaisseaux sont épaissies, en particulier l'adventice et, par place, l'intinia, pas d'oblitération.

La couche musculaire transversale est très épaissie, la couche longitudinale moins. La muscularis mucosæ est infiltrée de leucocytes. La séreuse n'est pas très épaissie.

Obs. XXX (Berti; obs. II). — Enfant qui s'allaita bien et ne vomit pas. Malgré cela, à l'âge de deux mois, l'amaigrissement est arrivé à son plus haut degré. Le ventre est dilaté; sous la paroi amincie, on voit les

anses intestinales légèrement dilatées. Évacuations très rares; lavements fréquents qui évacuent des fèces horriblement puantes.

Dans les derniers jours de la vie, fièvre, diarrhée, bronchopneumonie.

Autopsie. — Intestin grêle dilaté, avec des parois amincies et blanchâtres. Côlon transverse dilaté; à hauteur du cercle costal gauche, le côlon descendant remonte à nouveau vers le milieu du ventre; arrivé sous le diaphragme, il redescend à gauche et s'ouvre dans une dilatation arrondie en forme de goitre.

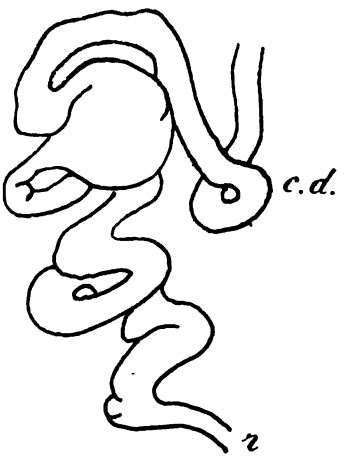

Fig. 7. — Deuxième cas de Berti.

De là au rectum de nombreuses flexuosités à calibre dilaté.

Dans la zone ectasiée, les parois sont un peu épaissies.

La muqueuse côlique est rouge; les follicules isolés sont hypertrophiés. Pas d'examen microscopique.

Obs. XXXI (Rolleston et Haward). — Garçon âgé de douze ans. La distension abdominale a commencé à l'âge de deux mois. Constipation qui s'accroît graduellement. Selles irrégulières, au bout de quelques jours ou d'une semaine. Abdomen distendu. Depuis les deux dernières années, vomissements.

Examen. — Abdomen énorme, tympanisme, mouvements péristaltiques visibles. Constipation opiniâtre avec distension et détresse abdominale, alternant avec des évacuations et une diminution de la distension. Fèces dures dans le rectum parfois.

Observé durant trois mois; *mort* en crise d'obstruction.

Autopsie. — Côlons descendant et pelvien très dilatés. Le reste du côlon et le rectum moins gros; pas de sténose; parois côliques hypertrophiées, ulcérations muqueuses.

Obs. XXXII (Hobbs et De Richemond). — Enfant âgé de deux ans et demi.

Distension considérable de l'abdomen qui a donné de la difficulté lors de l'accouchement. Après la naissance, la défécation est très difficile. Vomissements depuis trois mois. L'abdomen se distend progressivement; purgatifs et lavements ont peu d'effet.

Abdomen énorme, tympanisme. La sonde rectale entre facilement de 25 centimètres et ramène des matières fécales à son extrémité. Une ponction capillaire fait échapper 3 litres de gaz; l'abdomen recommence à se distendre. Amaigrissement. Opération différée. L'enfant disparaît.

Obs. XXXIII (Concetti, 1er cas). — C. Ciccolini, petite fille de deux ans et demi, m'est envoyée par le prof. Mazzoni. Depuis les premiers jours de sa vie, elle présente les deux symptômes suivants : distension abdominale et constipation opiniâtre.

Dans les antécédents, rien, sinon le grand âge du père.

L'enfant est né tout à fait normal; au deuxième jour de la vie, dix ou douze heures après le début de l'allaitement, le ventre se ballonne rapidement, comme s'il s'agissait de météorisme. Cette distension persiste sans modification. Au quatrième jour, après de nombreux lavements, qui pour la plupart sont conservés, le méconium est évacué. L'allaitement est maternel et cesse à la fin de la première année. Le météorisme et la constipation persistent; l'enfant pourtant se développe d'une façon très satisfaisante, physiquement et psychiquement.

Dentition normale.

Les phénomènes observés jusqu'à notre examen sont les suivants :

Ventre énorme, donnant l'impression de l'ascite.

Après des lavements répétés, il se produisit une fois des évacuations diarrhéiques copieuses, qui firent diminuer le ventre, mais la distension réapparut bientôt.

Constipation opiniâtre. L'intestin ne se vide que tous les cinq-six jours et parfois quinze-seize. Les lavements n'ont aucun effet; ils sont d'ordinaire rendus.

Les très rares selles sont évacuées avec peine et douleurs; parfois elles contiennent des scybales très dures, dont le diamètre est celui du médius d'un adulte; elles sont horriblement fétides, parfois recouvertes d'enduits membraneux, parfois de sang.

Pourtant l'équilibre de nutrition se maintient. L'enfant est vivace, intelligent; l'appétit ne manque pas; bon sommeil.

Seulement, lorsque la constipation a dépassé huit ou dix jours, l'enfant est triste, agité; le ventre augmente encore, l'enfant est endormi et se plaint de maux de tête. Une selle fait disparaître tous ces symptômes.

Les mensurations faites à différentes périodes sont : circonférence au niveau de l'ombilic, 57-65 centimètres; au-dessus, 58-69. La ligne xipho-pubienne : 25-29 centimètres; xipho-ombilicale : 16-18.

La paroi abdominale montre des saillies et des dépressions qui correspondent aux anses intestinales en mouvement. Il arrivait parfois qu'une des anses faisait une telle saillie que l'on pouvait la circonscrire à la main

et la mesurer : 12-14 centimètres de tour, 22-25 de long. Ces anses hyperdilatées se voyaient tantôt au-dessus de l'ombilic, en travers, tantôt verticalement, à gauche ; souvent, elles étaient obliques.

Le massage les rendait plus visibles, accentuant leur péristaltisme.

La figure annexée montre l'enfant après une selle copieuse ; le ventre est très diminué. Une sonde élastique peut être introduite par l'anus jusqu'à 30-35 centimètres. Pas d'arrêt, pas de sténose ; des gaz fétides s'échappent.

Pas d'autres symptômes. Urines : indican, variable avec la coprostase.

Le diagnostic s'impose : Dilatation congénitale du côlon sans sténose.

(Résumé.) Traitement par strychnine, lavements, alimentation raisonnée.

A la fin de mars 1898, l'enfant meurt avec accentuation de la constipation et du ballonnement abdominal ; anorexie, vomissements, amaigrissement. Le pouls est petit et rapide ; facies hippocratique. Évacuation incontinente de diarrhée liquide puante.

Autopsie vingt-quatre heures après la mort.

A l'ouverture du ventre, il s'échappe un gaz infect. La cavité péritonéale contient des matières fécales semi-liquides.

Les anses dilatées remplissent tout le ventre ; les côlons ascendant et transverse sont très dilatés ; ils sont repoussés en bas et à droite. Côlons descendant et pelvien beaucoup plus gros que les précédents, sont repoussés jusqu'à droite, remplissent toute la cavité et recouvrent en partie les côlons ascendant et transverse.

En deux points du transverse, deux taches bleuâtres ; au centre d'une d'elles, qui répond à la fosse iliaque gauche, une perforation ovale de 1 centimètre de diamètre, et dont s'échappent des matières.

Le gros intestin contient 4 litres de matières fécales liquides puantes. Longueur totale, 102 centimètres.

Circonférence du grêle à la valvule	11	cm.
— du côlon ascendant	13 à 15	—
— — transverse	15 à 16	—
— — descendant et pelvien	20 à 22	—
— — intestin grêle (iléon)	5	—
— — rectum	5	—

Les côlons ascendant, transverse, et une partie du descendant, sont très épaissis ; le segment inférieur, où la dilatation est maxima, a des parois très amincies.

Aucun rétrécissement, aucun obstacle, dans le gros intestin, ni dans le rectum.

Juste au-dessus du rectum, siège le maximum de la dilatation, 25-26 centimètres. C'est une poche à parois minces comme du papier ; la muqueuse en est lisse, régulière, plissée.

Sur un point de la face antérieure, à 5-6 centimètres du rectum, des taches bleuâtres ; la muqueuse présente 8-10 ulcères ; au milieu de ceux-ci, l'orifice de perforation (1 cm.).

Les côlons ascendant et transverse sont très hypertrophiés ; la muqueuse

est hyperhémiée, injectée, parsemée d'ulcérations nombreuses; elle a l'aspect d'une carte de géographie avec des groupes d'îles variées.

Sur une étendue de 4 centimètres, la paroi antérieure du transverse est amincie, bleuâtre et présente de nombreuses ulcérations. Il y a une perforation.

L'examen microscopique est donné à l'anatomie pathologique, mais nous devons ajouter qu'en dessous de l'ectasie, le côlon présentait les lésions ci-dessous transcrites :

L'examen microscopique du segment inférieur, à 2-3 centimètres au-dessus du rectum, sur une longueur de 25-26 centimètres, correspondant à la dilatation sacculaire, montre que l'épaisseur totale de la paroi n'est que de 0,892 millimètre, c'est-à-dire un tiers seulement de l'épaisseur normale.

La muqueuse a les caractères précédemment décrits; pas de vaisseaux sanguins; importante infiltration leucocytaire.

La muscularis mucosæ est très épaissie par des faisceaux et des éléments conjonctifs; elle est deux fois plus épaisse que dans le segment sus-jacent, et plus épaisse que la couche musculaire sous-jacente, 0,112 millimètre.

La couche conjonctive est très mince (0,089 mm.) et se compose de fibres transversales; pas de longitudinales.

La séreuse est amincie (0,034 mm.).

On a l'impression que la paroi totale est constituée en majeure partie par du tissu conjonctif fasciculé.

Obs. XXXIV (Concetti, 2e cas; observation purement clinique). — Le 6 avril 1899, on m'amène à la clinique C. Julio, garçon de huit ans, parce que depuis un mois il n'est plus allé à la selle.

Les parents vivent; pas de tare héréditaire ou familiale. Le père est arthritique, cardiaque; 2 frères sont morts de maladies pulmonaires aiguës; 8 autres sont bien portants.

L'enfant est né normalement. L'allaitement par la mère commença au bout de quarante-huit heures, mais la première évacuation de méconium n'eut lieu que le cinquième jour; le ventre s'était dilaté progressivement, et l'anus ne laissait sortir que des gaz fétides.

L'enfant est allaité par la mère quatre mois, et durant ce temps, la constipation persiste; les selles n'avaient lieu que tous les deux jours au minimum.

Les selles n'étaient pas semi-liquides, ne teignaient pas le linge en jaune, mais étaient sèches, dures, vert clair et blanches : des scybales.

Le quatrième mois, la mère n'a plus de lait; l'enfant reçoit une nourrice, qui plus tard fut soupçonnée de syphilis.

La nourrice dit que l'enfant avait un gros ventre et que la défécation n'était due qu'à des lavements répétés.

A l'âge d'un an, la constipation persiste; les selles n'ont lieu avec lavements que tous les 4-5 jours, parfois 8; par l'anus s'échappaient des gaz qui « empestaient toute la maison ».

A deux ans, l'enfant marche. Le ventre est encore plus gros, au point qu'à l'âge de quatre ans, il survient de l'œdème des jambes, des bras. Obstruction intestinale. Un médecin, grâce à l'huile et à l'exploration digitale, fait évacuer une grosse masse de fèces dures, puantes.

Amélioration; selles tous les 2-3 jours.

A partir de six ans, la constipation s'aggrave à nouveau, au point que, au moment où l'enfant nous est amené, il y a un mois qu'il n'est pas allé à la selle.

La nutrition générale est très compromise.

La poitrine est rétrécie (43 centimètres), les fosses sous- et sus-claviculaires sont très profondes; le ventre est énorme : circonférence à l'ombilic, 69 centimètres; à 10 centimètres au-dessus, au lieu de tension maxima, 75 centimètres. Ligne xipho-pubienne, 29,5, xipho-ombilicale, 17,5.

Sous la paroi, on distingue les anses intestinales, on reconnaît leurs directions irrégulières, leurs mouvements péristaltiques, qui soulèvent subitement la paroi.

La palpation montre que la partie ascendante du côlon est remplie de matières fécales; on suit l'angle côlique droit sous les côtes; ce segment saisi avec la main a 8 centimètres de diamètre. Dans l'hypocondre gauche, on a l'impression que le côlon transverse s'enfonce profondément; il y a là un vide relatif et la paroi abdominale s'affaisse; il paraît que l'intestin se dirige ensuite à droite et en haut et redevient superficiel et tangible, pour décrire un arc à gauche, où l'on sent des masses dures, grosses comme le bras d'un adulte, qui remplissent tout le ventre.

La palpation est douloureuse, surtout dans les régions inférieures. Micropolyadénite inguinale.

Urine pigmentée, pas d'albumine, pas d'indican, pas d'appétit. T. 36-37°.

L'état s'aggrave; douleurs abdominales très violentes, vomissements continuels, bilieux; on croit l'intervention chirurgicale nécessaire; puis, le 11 avril, une selle de 1 litre et les jours suivants les fèces rendues sont de :

11 avril	2 500	grammes.
12 —	4 500	—
13 —	1 870	—
14 —	1 790	—
	10 660	grammes.

En trois jours, l'enfant rend 10 kilos et demi de matières fécales, fèces dures, couleur chocolat, avec des parties molles épaisses, puantes.

Le 13 avril, le ventre a diminué : 66 centimètres; il devient par la suite souple; les masses dures ont disparu.

L'enfant quitte la clinique le 20 avril.

Obs. XXXV (Bastienelli, communication orale à M. Concetti). — Autopsie pratiquée plusieurs années auparavant, d'une femme de cinquante ans, morte à Rome.

L'histoire de la malade note seulement que pendant deux jours elle fut au plus mal et fut admise à l'hôpital avec un météorisme énorme.

Autopsie. Le côlon depuis le cæcum jusqu'à l'S iliaque, est énormément dilaté, comme celui d'un bœuf.

Il remplit toute la cavité abdominale.

Les parois sont très épaissies (plus de 1 centimètre); pas de rétrécissement, ni de compression. L'intestin ne contient que des gaz. La muqueuse est lisse, sans ulcères, ni cicatrices.

Obs. XXXVI (Woolmer; 1er cas : Dr Masi, de Buenos-Aires). — C. A., vingt-huit ans, a souffert de constipation pendant les 4 dernières années. Lorsqu'elle commença, en 1897, les selles contenaient du sang et avaient une forme rubanée. Le toucher rectal donne la sensation d'une tumeur iliaque derrière la vessie; on interprète cette sensation comme celle d'une accumulation de matières fécales; on prescrit des lavements d'huile, du massag abdominal, et un traitement diététique approprié.

Le traitement est suivi pendant trois mois et, pendant cette période, l'état s'améliore. Au bout de trois mois, l'intestin fonctionne chaque jour; mais les matières reprennent la forme ci-dessus observée; en conséquence, le diagnostic de constipation devait être abandonné.

Malgré que l'on trouve la partie postérieure de la vessie plus accessible qu'auparavant et que la sensation de réplétion ait disparu, on porte le diagnostic probable d'une ulcération cancéreuse du gros intestin. Laparotomie en février. Le gros intestin est exploré et trouvé libre de toute lésion du cæcum à l'anse sigmoïde. En introduisant la main dans le bassin, derrière la vessie, on trouve une anse d'intestin dilatée qui a la forme et les dimensions de l'estomac. Par la pression de cette anse, on ne réduit en rien ses dimensions, mais, après l'avoir extériorisée, on vide son contenu dans le rectum. Cette tumeur est formée par le côlon pelvien très dilaté; sa surface présente de nombreuses rides semblables aux vergetures abdominales des multipares, ce qui semble prouver que l'anse a été plus dilatée encore et a contenu des matières fécales en plus grande quantité. On se rend compte que l'évacuation par l'anus ne pouvait se faire qu'après la réplétion totale de cette anse par action de la portion sus-jacente du côlon, car la musculaire du côlon pelvien était absolument atrophiée et incapable de contractions.

Le méso-côlon contenait des veines très dilatées, qui indiquaient l'obstruction de la circulation et expliquaient suffisamment les hémorragies des derniers mois.

La colopexie fut alors pratiquée, comme n'offrant aucune gravité, de préférence à la résection du côlon. L'intestin est suturé à la paroi abdominale au niveau de la fosse iliaque. Sutures à la soie.

Guérison sans incidents. Lavement le second jour, qui amène des selles régulières et journalières, ce qui n'était jamais arrivé.

En mars 1899, la malade revue est bien portante et a surmonté sa constipation.

Obs. XXXVII (Woolmer; 2e cas : personnel). — F. S., quarante-deux ans, souffre depuis huit ou dix ans de constipation, qui s'est aggravée depuis un an. Durant cette dernière période, la malade ne s'est alimentée que de soupe et de cacao pour diminuer la quantité de ses matières fécales.

En mars 1897, crise d'obstruction intestinale, sans vomissements, sans violentes douleurs abdominales, mais la langue était sèche, et parcheminée. A la suite, des crises semblables se reproduisirent plus fréquentes et plus graves, des vomissements apparurent, mais n'eurent jamais le caractère stercoral.

La palpation de l'abdomen montre une tumeur dans l'hypocondre droit, au niveau de l'insertion du muscle droit. La tumeur est globuleuse, régulière, indolore, et offre une résistance considérable. Le toucher rectal permettait d'atteindre la tumeur qui descendait jusqu'à l'ampoule. En faisant une forte pression avec le doigt, on produisait dans la tumeur une dépression qui persistait. Il était impossible de dégager la tumeur du pelvis. Traitement : lavements, cascarine, purgatifs. Les lavements d'huile procuraient un soulagement passager.

La tumeur acquit une mobilité plus grande, abandonnant parfois complètement le bassin, ce qui était prouvé par le toucher rectal, et apparaissait à l'hypogastre.

Jamais l'évacuation intestinale ne fut satisfaisante. Comme les symptômes d'obstruction, réapparaissaient la laparotomie fut décidée.

Laparotomie le 19 juillet 1897. En ouvrant le péritoine, le côlon pelvien apparaît, énormément distendu, sacciforme. L'intestin grêle semble atrophié. Le bassin est occupé par une large tumeur qui empêche l'introduction de la main dans le pelvis.

La traction sur le côlon pelvien permet de mobiliser cette tumeur, qui n'est qu'une dilatation encore plus grande du côlon. Le péritoine est normal, un peu épaissi par places ; la tumeur n'est pas adhérente. La consistance en est presque solide. Une pression modérée est effectuée pour tenter de repousser son contenu dans le rectum, mais en vain.

Deux alternatives opératoires se présentent : ou bien la colopexie élevée, ou bien la colotomie, l'extraction des matières contenues dans l'anse dilatée, puis la colorraphie idéale. La première est choisie.

Colopexie haute, au centre de l'incision abdominale.

Les 48 premières heures sont bonnes, puis surviennent des vomissements.

L'intestin n'a pas été ouvert depuis le jour de l'opération ; la colotomie faite, les vomissements disparaissent. Le huitième jour, on trouve la tumeur fécale disparue, mais on la sent au doigt introduit. A l'aide de lavements, d'extraction à la curette et au doigt, on arrive à la disloquer. Son volume est à peu près de trois quarts de litre.

Le 10 août, défécation spontanée, sans lavement.

La plaie abdominale est fermée.

La nuit suivante, rétention gazeuse qui gêne le malade, mais que l'introduction du tube rectal fait cesser.

La défécation, depuis ce jour, se fait normalement.

En mars 1899, la malade revue est bien portante, et a surmonté sa constipation (un an et demi après l'intervention.)

Obs. XXXVIII (Soltau Fenwick). — Un petit garçon âgé d'un an et cinq mois est admis au Temperance Hospital de Londres le 13 mai 1900, pour distension de l'abdomen et constipation. C'est le deuxième enfant de la même mère, l'aîné est bien portant. L'enfant s'est bien porté pendant les cinq premières semaines, mais a déjà du mal à aller à la selle.

Depuis cette date, la constipation augmente graduellement, si bien que ni l'huile, ni les lavements ne provoquent sûrement d'évacuation. Jusqu'à l'âge de 9 mois l'abdomen semble normal, mais à partir de cette période, il commence à se distendre.

D'abord la distension était intermittente et disparaissait complètement avec une évacuation intestinale, mais elle devint bientôt permanente à mesure que l'enfant grandissait. Deux mois plus tard, on commença à voir se dessiner sous la paroi des mouvements de l'intestin, et l'on entendait de gros borborygmes. L'enfant devint irritable, maigrit, avait toujours faim. Il était nourri au sein exclusivement. L'intestin ne fonctionnait jamais seul, des lavements étaient nécessaires.

Douze jours avant son admission, la distension avait augmenté, la constipation était absolue; des vomissements se produisaient de temps à autre.

A l'examen, l'enfant paraissait très émacié.

Les épiphyses des os longs sont élargies, les côtes rachitiques, la fontanelle antérieure largement ouverte.

Il n'a que les deux incisives supérieures.

L'abdomen est énormément distendu, globuleux.

Le maximum de dilatation est au-dessus de l'ombilic, où la circonférence mesure 27 pouces; à l'ombilic même, elle est de 24 pouces. La paroi abdominale est flasque; la palpation des intestins ne peut être faite qu'avec quelque difficulté. On ne sent pas de tumeur; la pression n'est nulle part douloureuse. Pas d'ascite, pas de dilatation des veines sous-cutanées; la percussion révèle du tympanisme général.

De temps à autre on observe des mouvements péristaltiques et l'on se rend compte que la saillie sus-ombilicale est due à une anse d'intestin qui, figurant assez bien un bras humain avec le coude, se contracte de droite à gauche.

La partie inférieure gauche du ventre paraît, en même temps, contenir deux cylindres perpendiculaires qui se meuvent dans le sens opposé.

On éprouve assez de difficulté à introduire le doigt dans l'anus, le sphincter est contracté, et l'enfant pousse des cris. Il n'y a pas de fissure. Le rectum est volumineux et contient une certaine quantité de matières liquides, dont une partie s'écoule, le doigt retiré.

La distension chronique a causé une altération de la poitrine dans ses formes; sa capacité est sérieusement réduite. La moitié inférieure du thorax est élargie, le cercle costal est éversé et les espaces intercostaux

détruits. La respiration est de 32 par minute, et devient embarrassée à la moindre excitation de l'enfant.

On ne peut observer les mouvements du diaphragme. La pointe du cœur est dans le troisième espace intercostal; le pouls est faible, irrégulier. Hypothermie; urines rares et albumineuses.

Le diagnostic est posé de dilatation idiopathique du côlon portant sur les portions transverse, pelvienne, rectale.

Autopsie. — Le ventre ne semble contenir que trois anses d'intestin. La moitié droite est occupée par le côlon transverse qui passe obliquement de la fosse iliaque droite à l'hypocondre gauche, en croisant l'épigastre; c'était la saillie sus-ombilicale observée. La moitié gauche contient deux sacs, qui, verticaux, vont du niveau de l'ombilic au détroit supérieur.

Un examen plus complet montre que cette seconde anse est formée par le côlon pelvien et que le bassin est complètement rempli par le rectum.

Les mensurations faites *in situ* donnent : côlon transverse, circonférence 14 pouces 1/2, côlon pelvien, 12 pouces 1/4. En redressant le côlon pelvien, il s'écoule un peu de matières fécales jaunies par un orifice du côlon descendant. Cet orifice était comblé pendant la vie par des adhérences entre le rein gauche et le péritoine pariétal.

Le côlon descendant lui-même est totalement adhérent en arrière sur toute sa hauteur et est fortement replié sur lui-même à son union avec le côlon pelvien.

Le côlon ascendant est dilaté et adhérent à la région lombaire; le cæcum est de la grosseur d'une petite orange.

L'intestin grêle est presque totalement aplati.

Le gros intestin contient une quantité considérable de gaz et 8 onces de fèces liquides.

La longueur totale de la valvule iléo-cæcale à l'anus est de 40 pouces 1/2.

L'anus permet l'introduction aisée de l'index et le sphincter externe est bien développé.

La muqueuse anale est très congestionnée et superficiellement ulcérée.

Le rectum mesure 3 pouces 1/2 en longueur et a la forme d'un entonnoir, 5 pouces de circonférence en haut, 2 1/2 seulement au-dessus de l'anus. Le côlon pelvien mesure 11 pouces de long et 8 de tour et présente une ulcération transversale à son point de coudure. Le méso-côlon est normal. Le côlon descendant mesure 6 pouces 1/2 de long et 4/2 de circonférence. La muqueuse, à la face postérieure, a l'air d'être rongée aux vers; de nombreux ulcères irréguliers siègent sur elle et sont séparés par des bandes de tissu sain.

La majorité de ces ulcères n'intéressent que la muqueuse, certains mettent la musculaire à nu.

Les ganglions mésentériques sont hypertrophiés.

Le côlon transverse est long de 12 pouces et a 7 pouces 1/2 de circonférence. La muqueuse en est souple et sans ulcérations.

Le côlon ascendant est long de 5 pouces et large de 3 1/2.

La muqueuse est plissée, pigmentée et parsemée de petits ulcères ronds.

Le cæcum présente les mêmes signes d'inflammation chronique; l'appendice est sain.

L'*examen microscopique* des couches musculaires longitudinales et circulaires les montre bien hypertrophiées.

La muqueuse et la sous-muqueuse présentent les caractères habituels d'une inflammation chronique.

Foie comprimé et déformé. Rein coloré. Diaphragme remontant à droite jusqu'à la troisième côte, à gauche, jusqu'au troisième espace intercostal.

Les lobes inférieurs du poumon sont atélectasiés, les supérieurs emphysémateux.

Obs. XXXIX (Martin). — Garçon âgé de trois ans et demi. Pas de selles jusqu'à l'âge de cinq jours; par la suite, toujours constipé, parfois onze jours de suite.

La distension abdominale commence à l'âge d'un an et augmente progressivement, avec des échappements de gaz.

Récemment, de fortes douleurs. Selles en scybales, plus tard, semi-liquides; deux attaques passagères de diarrhée.

Grande distension abdominale, circonférence, 68 centimètres; mouvements péristaltiques de l'intestin visibles. Tympanisme, pas de sensibilité; rectum normal. Laparotomie exploratrice; pas de sténose. Suture. Deuxième laparotomie au bout de quinze jours; ponction intestinale au trocart. Mort en cinq jours. Autopsie. Péritonite par perforation; côlon pelvien très long, énormément distendu (38 centimètres de long, 5 à 8 centimètres de diamètre), contient des fèces solides, parois hypertrophiées, pas d'ulcération; la dernière portion n'est pas dilatée, le méso est épaissi; rectum normal; le côlon descendant est légèrement dilaté et hypertrophié.

Obs. XL (Tordeus [1]). — Enfant de dix-sept mois, rachitique. Nourri au biberon, il souffre depuis sa naissance d'une constipation opiniâtre; la défécation n'a lieu que tous les trois ou quatre jours et toujours par des lavements.

Au-dessus du pubis, on sent une tumeur dure, ronde, mobile. Température normale, vomissements, agitation. cri ininterrompu, météorisme, douleurs. Fièvre et mort. Autopsie. Côlon pelvien de volume trois fois supérieur à la normale, 13 centimètres de diamètre, contient des scybales très dures. Tout le segment supérieur du côlon est dilaté et contient des gaz puants. La muqueuse est épaissie et très pigmentée.

Obs. XLI (Riether). — Enfant nourri par sa mère pendant trois jours, puis par une nourrice; mais l'enfant refuse le sein et rejette des vomissements verdâtres.

Le ventre est dilaté, météorisé. Température, 36°,7-37°,5; quelques instants avant la mort, 39°.

1. Cité par Concetti sans indication bibliographique.

Constipation ; deux lavements donnés le premier jour restent sans résultat.

Les masses vomies montrent ensuite une couleur noire verdâtre, mais ne sont pas fécaloïdes.

En sept jours, le poids tombe de 3 300 grammes à 2 600 grammes. L'enfant meurt au septième jour de son hospitalisation.

Autopsie. — Estomac et intestin dilatés; le grêle est distendu par les gaz jusqu'aux dimensions du médius. Le côlon est très dilaté, et contient des fèces brunâtres. Le rectum est libre et contracté. Pas d'obstacle à la circulation intestinale.

Obs. XLII (Fitz; obs. I). — Une fille, âgée de quatorze ans, est soignée à l'hôpital de Massachusetts en 1894, pour gonflement de l'abdomen. Elle a été constipée toute sa vie, et le développement de l'abdomen commença à l'âge de deux ans et progressa jusqu'à son admission.

Trois ans auparavant, elle ressentit dans le flanc gauche des douleurs très vives et intermittentes, et l'on fit une ponction de l'abdomen un peu au-dessous de l'ombilic du côté droit. On ne retira aucun liquide. Elle a toujours joui d'ailleurs d'une santé excellente; elle suivait régulièrement l'école et semblait aussi forte que les autres enfants. Elle était bien développée. L'abdomen était très dilaté. Sa circonférence était de 31 pouces; partout du tympanisme, excepté dans la fosse iliaque droite où il y avait une matité diffuse. La surface du ventre par places était irrégulière et ridée par le péristaltisme de l'intestin sous-jacent. A la palpation, l'abdomen était souple partout et indolore.

Les selles étaient normales, grâce à des purgatifs, et, bien que l'on pût avoir plusieurs selles par jour, il n'y avait pas de diminution appréciable dans le développement du ventre.

L'injection de 5 pintes d'eau produisit de la matité dans la moitié gauche de l'abdomen. Elle resta environ quatre semaines à l'hôpital, et, plusieurs mois après, sa mère m'écrivit qu'il n'y avait pas d'amélioration et qu'elle était aussi gonflée qu'auparavant.

Les essais de précision dans le diagnostic n'avaient pas abouti.

Obs. XLIII (Fitz; obs. II). — Min..., trente-sept ans, entrée à l'hôpital général de Massachusetts en novembre 1898.

Depuis l'âge de quinze ans, où elle « fut menacée de la fièvre typhoide », elle est sujette à des attaques périodiques de faiblesse sans cause, qui se reproduisent deux ou trois fois par an. Depuis la crise qui eut lieu il y a onze mois, la malade ne s'est pas bien portée; elle a été obligée de garder le lit pendant deux mois et pour quelques jours à quatre ou cinq occasions différentes.

L'abdomen a commencé à grossir brusquement après cette crise et a progressivement atteint l'état présent.

L'année précédente, la malade a souffert continuellement dans la fosse iliaque droite où elle avait la sensation d'une masse.

La douleur s'est étendue de là dans la région lombaire droite, et, dans les dernières six semaines, s'est exaspérée.

Depuis des années, la malade est obligée de prendre des laxatifs deux ou trois fois par an et, plusieurs fois dans l'année, elle reste une semaine entière sans aller à la selle.

Elle est réglée depuis l'âge de quinze ans, mais l'écoulement menstruel a été suspendu deux ans.

L'intervalle entre deux menstrues successives varie d'une semaine à trois mois.

La malade doit être sondée parfois pour l'évacuation de la vessie.

Elle n'a pas d'appétit, est très faible, souffre de douleurs abdominales constantes; elle attribue tous ses maux à l'état de son intestin, qui cause des nausées et gêne la respiration.

La taille est élancée, l'épigastre plat, mais, autour de l'ombilic, l'abdomen est uniformément tendu, dur, rend un son tympanique et mesure 33 pouces de circonférence.

Sensibilité diffuse dans le flanc droit. Pas de modifications dans les contours de l'estomac, de la rate, du foie, à la percussion. La palpation des régions rénales est rendue impossible par la résistance des muscles. L'examen pelvien est négatif.

Urines : ni sucre, ni albumine.

Sang : Hémoglobine, 68 p. 100;

5 610 000 corpuscules rouges;

13 400 leucocytes trois heures après le repas.

L'estomac a une capacité de 25 onces d'eau. Le suc gastrique contient Hcl libre; pas d'acide lactique.

Lorsque le tube rectal a été introduit, on ne sentit pas d'obstruction; il ne s'échappa pas de gaz et la dilatation abdominale ne changea pas.

La malade éthérisée, la paroi abdominale devint flasque, la tumeur disparut, mais il n'y eut pas de diminution de la circonférence du ventre. Dans la région du côlon, la palpation provoquait du clapotement, et l'injection de liquide et d'air par le rectum augmentait légèrement la distension abdominale.

Durant le séjour de la malade à l'hôpital, des purgatifs amènent des évacuations.

Le Dr Porter fait une laparotomie médiane et trouve une dilatation considérable du côlon pelvien. Il n'y a ni coarctation de l'anse, ni accumulation fécale, et comme les douleurs avaient constamment eu un siège iliaque droit et que l'appendice était adhérent à la paroi abdominale, M. Porter en pratique l'ablation.

L'opération ne donna pas de résultats permanents et la malade revint à l'hôpital, justifiant ma prévision qu'il serait nécessaire de réséquer le côlon pelvien. M. Richardson, qui avait succédé à M. Porter, pratique une nouvelle laparotomie le 5 avril 1899, et résèque le côlon pelvien très dilaté. Cette anse formait la partie principale du segment intestinal dilaté, qui comprenait en outre le rectum et le côlon descendant, mais bien moins atteints.

Convalescence parfaite et sortie de la malade.

Obs. LXIV (obs. de Harrington, de Boston, rapportée par Fitz). — Un homme de quarante ans a depuis l'enfance l'abdomen distendu, avec une détresse abdominale constante et une grande difficulté à vider son intestin.

A l'âge de vingt ans, il a eu une affection aiguë qui ressemblait à une occlusion intestinale. Le Dr Wadsworth, de Malden, fait une ponction de l'intestin au trocart. Une grande quantité de gaz s'échappe, la distension abdominale s'affaisse et la défécation se rétablit.

Treize ans après, une crise semblable se déclare, mais moins grave. Dans les sept années suivantes, le malade eut cinq attaques; elles durèrent de une à quatre semaines; le malade était cloué au lit, souffrant et vomissant. Le soulagement se produisait par l'émission d'une grande quantité de gaz et de matières liquides.

La dernière crise commença le 6 mars 1898 avec une vive douleur et des vomissements. Lorsque le Dr Harrington le vit, le facies était pincé et hagard, la T. à 102° F., le pouls à 120. L'abdomen était si distendu qu'il ressemblait à celui d'une femme avec une grosse tumeur. Partout du tympanisme. On pratique une laparotomie médiane.

La cause de la distension fut trouvée dans la flexure sigmoïde, si dilatée qu'elle s'étendait du pubis au cartilage xiphoïde; elle fut ponctionnée, et une énorme quantité de gaz et de matières fécales fut aussi évacuée.

L'anse côlique fut extraite de l'abdomen et réséquée. Le malade vécut une semaine, pendant laquelle il souffrit beaucoup.

La mort fut causée par une péritonite septique subaiguë. La colorraphie était bien faite, les sutures n'avaient pas lâché.

Harrington dit que dans un cas semblable, il ferait l'anus contre nature.

Obs. XLV (Hichens). — Homme âgé de vingt ans, constipé « depuis le jour de sa naissance jusqu'au jour de sa mort »; abdomen progressivement dilaté; purgatifs et lavements nécessaires, selles seulement tous les dix ou quatorze jours, scybales. *Mort subite.*

Autopsie. — Abdomen énorme. Côlon pelvien extrêmement distendu et allongé, 57 centimètres de long, 35 centimètres de circonférence minima; contient des gaz et des fèces semi-liquides, parois très hypertrophiées; distension moyenne du côlon; pas de sténose.

Obs. XLVI (Griffith). — Roy. S., né en juin 1894, est âgé, lors de l'examen, de deux ans et onze mois. Antécédents familiaux bons.

Toujours constipé et, depuis sa naissance, on a dû user des purgatifs. A l'âge de cinq mois, la distension abdominale commence et s'accompagne de douleurs continues; l'enfant a des constipations d'une semaine, puis rend des selles diarrhéiques, et la distension recommence.

Cet état dure jusqu'en novembre 1896, sauf un intervalle de deux mois où la défécation est spontanée.

En novembre 1896, à l'âge de deux ans et cinq mois, les purgatifs sont

suspendus pendant une semaine; la défécation devient impossible, le ventre se ballonne au point que les parents craignent « qu'il crève ». L'introduction d'un tube rectal amène une évacuation; cette manœuvre devient journalière. L'enfant entre à l'hôpital.

L'abdomen est énormément dilaté; tympanisme généralisé. Mensurations : circonférence à l'ombilic, 63,5 centimètres; au culmen, 69,8.

L'ombilic est saillant, et on voit de forts mouvements péristaltiques.

Les limites du côlon très dilaté sont parfaitement visibles. Pas de tumeur appréciable.

Sur le tronc, des veines dilatées. Le cercle costal est éversé.

22 mai. — L'enfant garde les lavements quelques heures, et finalement un fort mouvement péristaltique les chasse. Le volume du ventre diminue alors à peine.

7 juin. — 2 ou 3 vomissements, diarrhée verte. T. 105°,2 F.; P. 140, respir, 37.

11 juin. — Même état. L'opération est décidée; colotomie inguinale par M. Ashhurst.

Le côlon est ouvert près du cæcum; liquides et gaz s'échappent.

16 juin. — Écoulement abondant; bon état général, mais bientôt la faiblesse survient et l'enfant meurt.

Autopsie, par M. Hillis. — Pas de stricture sur le gros intestin; rétrécissement de l'iléon long de 25 centimètres, au-dessus du cæcum. L'état du côlon n'est pas noté.

Obs. XLVII (Treves). — Une fillette de cinq ans et neuf mois m'est présentée le 5 janvier 1897. Elle est la fille de parents très bien portants. Elle souffre d'une constipation sévère qui peu à peu est devenue insurmontable, et qui provoque fréquemment des attaques d'obstruction intestinale. L'enfant paraît frêle et délicate; la face est pâle, le corps émacié. L'abdomen est énorme et distendu comme un ballon.

Tympanite généralisée et uniforme.

Sous la paroi tendue, une énorme anse d'intestin sinueuse, qui est évidemment le côlon.

Elle semble occuper toute la cavité abdominale. Elle est le siège de mouvements péristaltiques passagers et visibles. La langue est sèche et l'haleine désagréable. L'appétit est excellent. L'intestin ne se vide jamais spontanément et l'évacuation des matières n'est obtenue que par l'introduction anale d'un gros tube et des lavements.

L'enfant éprouve de grandes douleurs abdominales.

L'anus est vraiment petit, et le toucher rectal, même sous l'anesthésie, est impossible.

Histoire de la maladie. L'enfant est née en mars 1891. Deux jours après la naissance, elle commence à vomir et continue pendant plusieurs jours de temps à autre; l'intestin ne s'évacue pas, et l'abdomen se distend.

Une purgation n'agit pas, seul, le lavement amène une selle.

En juin, août, septembre de la même année, des crises d'obstruction se

produisent, marquées par une constipation absolue, des vomissements, du ballonnement abdominal.

A la fin de l'année 1891, une crise grave met la vie de l'enfant en danger.

La distension de l'abdomen devient excessive et permanente, l'intestin ne se vide que par des lavements, et lorsque ceux-ci échouent, la distension s'accroît, avec vomissements qui ne cèdent qu'après une évacuation.

Les purgations sont abandonnées; le massage n'a eu aucun effet.

En août 1894, les évacuations ne furent obtenues qu'au moyen de lavements donnés avec un long tube rigide introduit dans l'anus.

Ce moyen eut plein succès pendant dix mois; l'enfant n'eut que deux ou trois crises d'obstruction. En juin et novembre 1895, une crise très grave; les douleurs abdominales s'amendent.

En 1896, l'enfant commence à souffrir de douleurs en crampes abdominales qui vont en augmentant, et sont dues aux mouvements péristaltiques désordonnés de l'intestin maintenant hypertrophié. On entend dans l'abdomen des bruits de glouglou.

Les crises d'obstruction deviennent plus fréquentes et durent plus longtemps.

La distension de l'abdomen devient énorme, et lorsqu'elle atteint son maximum, l'enfant ne peut pas bouger.

L'état de l'enfant devient déplorable. Laparotomie médiane le 13 janvier 1897.

Il se présente immédiatement une anse énorme du côlon, qui ressemble à un estomac d'adulte et paraît remplir tout l'abdomen.

Elle est vidée de ses gaz par une petite incision. La paroi de l'intestin est mince, épaissie par l'hypertrophie, et vidée; son diamètre actuel est de huit pouces. C'est elle qui causait la distension abdominale.

L'examen montre que la partie inférieure de l'anse correspondant au rectum et au côlon pelvien est formée d'un tube droit, paraissant solide, ayant les dimensions d'un index d'adulte et une longueur de 8 ou 9 pouces.

Ce tube était de diamètre uniforme, sans dilatation, sa tunique musculaire longitudinale très marquée. Il était pourvu d'un court méso-côlon. Il y avait à peine trace de graisse dans l'abdomen, et on a pu facilement reconnaître les vaisseaux intestinaux.

L'artère côlique gauche était très augmentée de volume; elle allait jusqu'à la partie dilatée du côlon, tandis que la sigmoïde allait au segment rétréci.

L'union entre l'intestin dilaté et le segment étroit se faisait brusquement.

J'agrandis l'orifice de colotomie et j'introduisis mon doigt. Les parois de la poche étaient lisses et un pli valvulaire de la muqueuse occupait l'orifice inférieur communiquant avec le segment sous-jacent rétréci.

Cet orifice livrait passage à l'index.

Le repli muqueux a dû contribuer à l'obstruction et à la rétention côlique. En examinant les pièces, cependant, il semble plus probable que les crises d'obstruction étaient dues à la plicature de l'intestin, à l'extré-

mité inférieure de la portion dilatée. La longueur de la partie rétrécie de l'intestin était égale à celle dont il fallait introduire le tube rectal pour obtenir une évacuation. La contraction uniforme du segment inférieur du gros intestin peut être due à l'usage continuel de ce tube.

J'introduisis une canule par l'anus jusqu'à la portion dilatée. J'espérais que si on pouvait la laisser à demeure, la dilatation côlique cesserait. Je fermai la colotomie, puis je fis une colopexie, en prévision d'un anus artificiel. J'espérais que cette fixation de l'intestin empêcherait une coudure de l'anse.

Pendant quelques jours, l'abdomen ne fut pas distendu.

On obtint une évacuation rectale, mais bientôt la canule rectale fut bouchée. Au bout de sept jours, elle est retirée et on pratique un anus artificiel.

Pendant neuf mois l'anus fonctionna parfaitement. Rien ne sortait par l'anus. La distension abdominale disparut, ainsi que les douleurs.

Il y avait pourtant difficulté à maintenir l'anus artificiel ouvert.

En octobre 1897, je résolus la colectomie totale.

La seconde opération fut pratiquée le 29 octobre.

Incision elliptique de la peau, résection de l'anus artificiel. Le côlon avait des dimensions moindres qu'à la première intervention. L'orifice inférieur du sac côlique était encore perméable.

Le côlon droit était normal, et le méso-côlon transverse avait un méso libre. Ayant trouvé que je pouvais amener l'angle splénique à l'anus, je fis une colectomie totale descendante, iliaque, pelvienne, et partie supérieure du rectum. Ligature des diverses artères.

Position périnéale, incision elliptique péri-anale, extirpation périnéale de l'anus et du rectum.

Revenant à l'incision abdominale, j'amenai l'angle splénique à l'anus, et le suturai minutieusement, l'attirant par des pinces introduites par le périnée.

Guérison rapide et complète. Un vomissement. Suppuration légère rétro-vaginale.

J'espère que la continence du nouvel anus se rétablira.

La dilatation côlique était certainement due à un rétrécissement congénital du segment côlique, nourri par la mésentérique inférieure.

Ce segment rétréci n'était pas altéré dans sa structure.

A la jonction du segment dilaté et du segment rétréci, il n'y a pas d'obstruction mécanique, ni altération de la muqueuse ou des tuniques intestinales.

Obs. XLVIII (Richardson, de Boston). — La malade qui est l'objet de cette observation, a présenté d'abord des symptômes d'appendicite tels qu'un chirurgien pratiqua l'extirpation de l'appendice (13 janvier 1899).

Cette opération eut un résultat favorable, probablement psychique, de quelque durée, puis les symptômes réapparaissent.

L'abdomen est dilaté symétriquement, tympanique.

Le Dr Fitz pose le diagnostic de dilatation idiopathique du côlon.

Le 6 avril 1899, M. Richardson fait une laparotomie sus-pubienne et trouve une grande dilatation de l'anse sigmoïde.

L'anse côlique dilatée remplit tout l'abdomen inférieur et cause la dilatation. Elle est épaisse, distendue, ballonnée, et formait la tumeur tympanique trouvée à la palpation abdominale. Je pratique la colectomie et suture le côlon descendant au côlon pré-sacré, afin de substituer un canal direct à l'anse pelvienne tortueuse.

La malade est débarrassée de ses douleurs et de sa tumeur.

Mais, à quelques mois de là, elle recommence à souffrir. L'abdomen redevient progressivement proéminent et présente les signes physiques d'une dilatation excessive d'une anse intestinale.

Douleurs continues; constipation sérieuse; l'abdomen présente une distension symétrique, une tumeur sphérique, saillante à l'ombilic.

L'examen me donne l'impression que lorsque la paroi abdominale est relâchée, la tumeur disparaît.

Deuxième laparotomie exploratrice le 7 avril 1900. On trouve dans la partie inférieure de l'abdomen une anse large, dilatée, épaissie. Cette anse avait contracté quelques adhérences avec la paroi; on se contente de les détruire.

L'opération est un insuccès complet.

En juin 1900, troisième laparotomie. L'examen de la tumeur montre que sur la ligne de suture de l'entérectomie première, une nouvelle anse intestinale est apparue; la suture ancienne est très visible sur elle.

La dilatation a commencé en ce point, mais s'est étendue, et une nouvelle anse sigmoïde dilatée s'est constituée, qui remplit le bassin et l'abdomen.

Après consultation avec M. Jones Williams, on conclut à la colopexie, et la convexité de l'anse est suturée de façon à ce que son trajet décrive une courbe régulière.

Cette opération est complètement inefficace; la tumeur persiste, les douleurs et la constipation aussi.

Quatrième laparotomie; nouvelle colectomie, large ventro-fixation de l'utérus. Un examen sérieux du rectum montre qu'il n'y a pas d'obstruction.

La totalité du gros intestin est dilatée.

L'idée vient d'une cæco-sigmoïdostomie. M. Richardson, qui trouve cette opération dangereuse, ne la pratique pas.

Février 1901. — Les douleurs et la constipation persistent; l'abdomen est de nouveau dilaté, ferme, tympanique.

L'état général est bon. M. Richardson croit que la dilatation a gagné les côlons transverse et ascendant.

M. Richardson signale en passant un cas où, au cours d'une laparotomie (pour lésions péri-utérines), il trouva un côlon pelvien dilaté, hypertrophié, de même apparence que dans le cas rapporté.

INDEX BIBLIOGRAPHIQUE.

Ammon. — *Angeborene chirurg. Krankheiten*, S. 39; Atlas, Pl. IX.
Banks. — *Dublin Journal of medical Sciences*, 1846, p. 285.
Bastianelli. — In Concetti, *loc. cit.*
Berti. — *La Pediatria*, 1895, p. 116-161.
Bristowe. — *British med. Journal*, 1885, p. 1086.
Chapmann. — *British med. Journal*, 1878, v. I.
Cheadle. — *The Lancet*, 1886, p. 1117.
Concetti. — *Archiv für Kinderheilkunde*, 1899, 27, p. 319.
Favalli. — *Gazetta med. di Milano*, 1846, t. V, p. 213.
Fenwick. — *British med. Journal*, 1er sept. 1900.
Fitz. — *American Journ. of the med. Sciences*, août 1899.
Formad. — *University med. Magazine*, Philadelphia, 1892, p. 625.
Fütterer et Middeldorpf. — *Virchow's Archiv*, 1886, p. 555.
Gaume. — *Revue des maladies de l'enfance*, 1886, t. IX, p. 155.
Gee. — *St Bartholomew Hospital Reports*, 1884, 20, p. 19.
Genersich. — *Jahrbuch für Kinderheilkunde*, 1893, v. 37, p. 91.
Griffith. — *Amer. Journ. of the med. Sciences*, sept. 1899.
Hadden. — *International Clinics*, 1893, IV, p. 53.
Hichens. — *The Lancet*, 1898, p. 1121.
Hirschsprung. — *Jahrbuch für Kinderheilkunde*, 1888, t. 27.
— *Festschrift, zum Geburtstage der Hern. Henoch*, Berlin, 1890, p. 78.
Hobbs et de Richemond. — *La Médecine moderne*, 1898, p. 652.
Hughes. — *Transactions of the pathol. Soc. of Philadelphia*, 1887, p. 40.
Marfan. — *Traité des maladies de l'enfance* de Grancher et Comby, t. II, p. 660.
Martin. — *Montreal med. Journal*, 1897, t. XXV, p. 697.
Money. — *The Lancet*, 1888.
Mya. — *Lo Sperimentale*, 1894.
Osler. — *Archives of Pediatrics*, Londres, 1893, p. 113.
Peacok. — *Transactions of the Path. Soc. of London*, 1872, v. 23, p. 104.
Porro. — *Soc. per la pubblicazione der Annali univ. delle Science e delle Industria*, 1872.
Richardson. — *Boston med. and surg. Journal*, 1901, n° 7.
Riether. — *Wiener klin. Wochenschrift*, 1898, n° 4.
Rolleston et Howard. — *Transactions clinical Society of London*, 1896, p. 201.
Rotch. — *Pediatrics, the hygienic and med. Treatment of Children*, Philadelphia, 1896, p. 875.
Tordeus. — Concetti ne donne pas d'indication bibliographique.
Treves. — *The Lancet*, 1898, I, p. 276.
Walker et Griffith. — *British med. Journal*, 1893, v. II, p. 230.
Woolmer. — *Brit. med. Journal*, 1899, p. 1330.

Nous n'avons pu nous procurer les ouvrages suivants :
Hand et Stewart. — *Pediatrics*, 1900, v. IX, p. 123.
Wells. — *W. c. Transact. Soc. Improv. Med. and chir. Knowl.*, Londres, 1812, III, p. 158.
Lewitt. — *Med. Journal of Chicago*, 1867, p. 359.
Fildes. — *Amer. Journal of med. Sciences*, février 1900 (indication fausse).
Eustache Smith. — *Diseases of Children*, p. 636.

REVUE DES SOCIÉTÉS SAVANTES

SOCIÉTÉ DE CHIRURGIE.

Du 8 mars au 22 avril 1903.

A propos des germes de l'air des salles d'opérations (Suite de la discussion).

M. Tuffier est partisan des moyens chimiques pour atténuer la présence des germes de l'atmosphère, et c'est à la vapeur d'eau simple bouillie qu'il a eu recours. La communication de M. Quénu a été pour lui l'occasion de faire, avec M. Mauté, des expériences dans la salle des opérations aseptiques, dans les trois conditions suivantes : 1° sans aucune précaution spéciale; 2° après avoir rendu l'atmosphère humide par de la vapeur d'eau sous pression arrivant dans la salle pendant une demi-heure; 3° après pulvérisation d'un litre et demi d'eau oxygénée. Ces expériences ont donné les résultats suivants :

1° Lorsqu'une salle d'opération, ordinairement réservée aux opérations aseptiques, reste close pendant longtemps, le nombre des germes en suspension dans l'air s'abaisse beaucoup.

2° Le nombre des micro-organismes augmente d'autant plus que les assistants sont eux-mêmes plus nombreux.

3° Dans une même séance, et dans les mêmes conditions, le nombre des germes n'a pas paru beaucoup plus considérable à la fin qu'au commencement.

4° Les germes diminuent dans une atmosphère humide, qu'il s'agisse de pulvérisation antiseptique (eau oxygénée) ou de vapeur d'eau sous pression.

5° Quels que soient les moyens employés, il paraît impossible d'obtenir un air absolument privé de microorganismes.

M. Quénu tient à faire remarquer qu'il était loin de sa pensée d'exagérer le rôle de l'air dans la contamination des plaies. Ce rôle est tout à fait effacé par rapport à celui du contact direct de la plaie avec l'instrumentation et les doigts du chirurgien. Néanmoins, la question est de savoir si ce rôle, tout effacé qu'il peut être, est pratiquement négligeable. — Il est de fait que, dans la grande majorité des cas, cette influence de l'air contaminé est négligeable, soit parce que les germes s'atténuent rapidement au contact de l'air et du soleil; soit parce que les poussières qui les renferment se déposent en les entraînant; soit parce que, à la surface des plaies, les cellules lymphatiques interviennent avec leur pouvoir phagocytaire. Mais quand ces conditions font défaut, quand on suppose que l'air peut contenir des germes pathogènes virulents, quand on a à opérer un débile, un dyscrasique,

chez lequel le pouvoir phagocytaire des cellules lymphatiques est précaire, n'est-il pas bon de s'occuper du milieu et accumuler autour d'une opération toutes les conditions réduisant l'aléa au minimum?

M. Wiart. — *Un cas de suture artérielle.*

Rapport de M. Pierre Delbet.

M. Wiart rapporte l'observation d'une suture d'une plaie latérale de l'artère iliaque externe. Cette artère avait été blessée au cours d'une cure radicale de hernie inguinale du côté droit. L'opérateur, affolé, fit appeler M. Wiart qui, après avoir constaté la blessure de l'artère, saisit le vaisseau au-dessus et au-dessous du point lésé avec des pinces de Kocher caoutchoutées. La plaie était située sur le bord interne du vaisseau, un peu au-dessus de la naissance de la circonflexe iliaque, qui était elle-même sectionnée. M. Wiart entreprit de le suturer. Il essaya de placer des points non perforants; mais avec le matériel dont il disposait, cela lui fut impossible. Il fit donc trois points perforants avec de la soie fine; par-dessus il exécuta une suture soignée de la gaine adventice avec la même soie. Les pinces de Kocher enlevées, l'hémostase se montra parfaite. Les suites furent très satisfaisantes, malgré une légère suppuration de la plaie abdominale. Le malade partait guéri au bout de 35 jours, sans qu'à aucun moment il ait présenté le moindre trouble circulatoire du membre. Revu huit mois après l'opération, il était en parfait état. On constate seulement qu'à cinq centimètres de sa naissance l'artère ne bat plus d'une façon sensible, alors qu'on la sent facilement au point correspondant du côté opposé; on en conclut que l'artère a été oblitérée à ce niveau.

M. Delbet appelle l'attention sur ce point digne de remarque, que M. Wiart a placé avec succès des points perforants. Cela est en contradiction avec les expériences sur les animaux, dans lesquelles on voit toujours des hémorragies se produire par les piqûres perforantes. Il ne faudrait pas s'autoriser du cas de M. Wiart pour préconiser les point perforants, d'autant plus qu'il ont au moins l'inconvénient de former un point d'appel pour la coagulation. L'oblitération s'est faite à distance chez le malade de M. Wiart; mais il n'est pas interdit d'admettre qu'un caillot, détaché des points de suture, est venu enfourcher l'éperon de bifurcation de la fémorale primitive en ses deux branches. Il faut donc écarter les points perforants.

M. Ricard pense que les sutures artérielles sont souvent perforantes quoi qu'on fasse, et qu'une coagulation sanguine oblitérant complètement le vaisseau n'en est pas nécessairement la conséquence. Dans un cas d'évidement axillaire pour cancer du sein, il dut inciser l'artère axillaire. Il pratiqua immédiatement la suture et pensa qu'aucun des points n'était perforant. Or, quand le malade eut succombé quelques mois plus tard à la généralisation cancéreuse, l'autopsie vint montrer la parfaite perméabilité de l'artère, bien que l'un des points eût été perforant.

M. Lejars a fait une suture artérielle assez étendue de l'artère fémorale chez un homme, et il a constaté qu'il était extrêmement difficile de ne pas

faire des points perforants; or, ces points perforants ne sont pas inoffensifs; souvent ils déterminent la formation de caillots et ultérieurement d'embolies. Et alors M. Lejars se demande si la ligature ne vaudrait pas mieux et ne serait pas plus bénigne.

M. Bazy a eu, au cours d'une extirpation de ganglions iliaques, la malechance de déchirer deux petites artères directement à leur naissance de l'iliaque externe. Il fit des ligatures des vaisseaux, immédiatement à leur point d'origine, ce qui équivalait à une ligature latérale de l'artère. Il n'y eut aucune suite fâcheuse. Dans un autre cas, M. Bazy réséqua cinq centimètres d'artère axillaire à un malade à qui il faisait une extirpation d'un épithélioma de l'aisselle; le résultat fut parfait.

M. Potherat. — *De la pluralité des néoplasmes abdomino-pelviens chez la femme.*

On peut, chez la femme, rencontrer simultanément des tumeurs liquides et solides de l'ovaire, et des tumeurs de l'utérus, voire même des tumeurs de l'intestin. Quelle doit être la conduite du chirurgien? M. Potherat pense qu'il ne saurait y avoir de doute et qu'il faut s'attaquer à chacune de ces lésions. Par de nombreux exemples empruntés à sa pratique, il s'efforce de démontrer le bien-fondé de cette opinion.

M. Lejars fait observer que les types d'associations sont multiples; le plus fréquent est le complexus kyste de l'ovaire et fibrome utérin. Puis viennent les combinaisons suivantes : kyste de l'ovaire et cancer utérin, fibrome utérin et fibrome de l'ovaire, fibrome utérin et cancer utérin, enfin, néoplasmes utéro-ovariens et néoplasmes éloignés (de l'intestin, de l'épiploon, etc.)

Peut-on établir un lien originel entre ces différents néoplasmes associés? Cela paraît difficile actuellement, et le terme de diathèse néoplasique n'explique rien. Une exception doit être faite pour les néoplasmes de même espèce; quand un fibrome de l'utérus coïncide avec un fibrome de l'ovaire, un épithéliome de l'ovaire avec un épithéliome du col, il ne semble pas que la coïncidence soit fortuite, et il y a lieu d'admettre que l'une des tumeurs procède de l'autre.

Quant aux indications opératoires qui dérivent de cette pluralité des néoplasmes pelviens, un certain nombre sont reconnues de tous; telle la nécessité d'enlever un kyste de l'ovaire et un fibrome utérin, un néoplasme utérin et un néoplasme ovarien. M. Lejars s'efforce en outre d'établir l'indication de l'hystérectomie dans le cas de kystes doubles de l'ovaire, et rapporte à ce sujet une observation dans laquelle un cancer utérin succéda à très brève distance, à une ablation de deux masses polykystiques des ovaires.

M. Routier appelle surtout l'attention sur certaines difficultés de diagnostic dans les cas de néoplasmes associés, en particulier dans les cas de cancer de l'intestin associé à des fibromes utérins. Dans deux cas, il ne découvrit le cancer de l'intestin qu'au cours de l'opération de fibrome. Dans les deux cas, il se serait certainement abstenu de toute intervention s'il avait soupçonné l'existence du cancer intestinal.

M. Delangre (de Tournai). — *Malformations traumatiques traitées par l'inclusion prothétique de la paraffine.*

Rapport de M. Guinard.

M. Delangre rapporte une observation dans laquelle il a obtenu un beau résultat de redressement d'une malformation traumatique du nez par l'inclusion sous-cutanée de paraffine. L'intérêt et l'originalité du procédé résident dans le moyen employé par M. Delangre pour maintenir le résultat, empêchant la migration ultérieure de la paraffine et l'affaissement secondaire des parties. Dans ce but, M. Delangre établit tout d'abord un plâtre, un moule corrigé des parties à restaurer, et sur ce moule il fit faire un appareil en vulcanite, composé de deux empreintes ayant pour but d'imprimer aux tissus infiltrés de paraffine l'aspect régulier projeté. Cet appareil resta en place pendant plusieurs semaines.

M. Mauclaire. — *Morsure de cheval ayant nécessité la désarticulation de l'épaule. Injection préventive de sérum antitétanique. Tétanos atténué traité par le chloral et les saignées. Guérison.*

Rapport de M. Bazy.

Il s'agit d'un homme mordu à l'avant-bras par un cheval et entré à l'hôpital avec une fracture des deux os et une lymphangite grave. On pratique des incisions profondes au thermocautère et une injection sous-cutanée de sérum antitétanique. Mais, les accidents locaux continuant, on pratique, six jours après l'accident, la désarticulation de l'épaule. Dix-sept jours après l'accident, phénomènes tétaniques caractérisés par du trismus, de la raideur et de la contracture de la nuque et du dos. On fait une nouvelle injection de sérum antitétanique et on soumet le malade au chloral à hautes doses; on y associe dans la suite des saignées. Après une légère aggravation, la maladie subit une détente et le blessé guérit; la crise tétanique avait duré vingt-cinq jours. M. Mauclaire pense que les injections préventives ont pu agir en atténuant le tétanos, qui, d'autre part, traité par le chloral à hautes doses croissantes et par les saignées, a guéri.

M. Poncet (de Lyon). — *Tuberculose septicémique, rhumatismale, spécifique ou classique.*

M. Poncet rapporte l'observation d'un homme, chez lequel le poison tuberculeux a déterminé une succession de phénomènes d'aspect très dissemblable. Il s'agit d'un berger qui, à l'âge de quinze ans, subit un état infectieux grave, survenu sans cause appréciable, et qui fut suivi d'une attaque de rhumatisme polyarticulaire aigu ayant résisté au salicylate de soude, puis d'une ostéite froide de l'extrémité supérieure du cubitus droit, d'un mal de Pott et d'une coxalgie. Ces accidents se succédèrent en trois ans, puis, pendant quatre ans, la santé fut relativement bonne. Au bout de ce temps, nouvelles attaques de rhumatisme articulaire aigu, ostéites suppurées bacillaires du sternum, de l'extrémité supérieure du tibia droit, de l'extrémité inférieure du péroné, signes évidents de tuberculose pulmonaire. Enfin, dans les deux dernières années, abcès froids sous-cutané.

multiples, lésions scléro-gommeuses en diverses régions. Le malade a donc présenté successivement les trois grandes formes classiques et anatomo-pathologiques de l'infection bacillaire : forme septicémique d'abord, puis rhumatismale ou inflammatoire simple, et en dernier lieu, forme spécifique ou classique.

M. Kirmisson présente une jeune fille chez laquelle il a pratiqué une *hémi-résection du coude pour luxation irréductible.*

M. Sébileau présente une femme opérée de *résection partielle de la branche horizontale de la mâchoire inférieure* pour une épulis récidivante, et chez laquelle il a fait la *prothèse immédiate par un appareil de porcelaine.*

M. Delbet présente des pièces d'*anévrisme fémoral.*

M. Rochard présente une pièce de *grossesse extra-utérine non rompue de quatre mois* et enlevée par la laparotomie.

M. Poirier présente une *tumeur kystique intra-péritonéale implantée sur l'iléon.*

M. Quénu présente un *appendice contenant une épingle.*

M. Picqué présente un *ostéome de la cuisse.*

M. Lucas Championnière présente une *tumeur du lobe frontal* extraite par trépanation.

M. Routier présente un malade chez lequel il fit la *laparotomie pour une hernie inguinale congénitale réduite en masse.*

M. Guinard présente un malade atteint de *troisième récidive d'un épithéliome de la langue* et chez lequel la première opération eut lieu il y a dix-huit ans.

M. Delbet présente un *corps étranger articulaire d'origine traumatique.*

M. Berger présente une *tumeur volumineuse de la parotide.*

SOCIÉTÉ DE CHIRURGIE DE LYON.

Séance du 26 février 1903. — *Présidence de M. Gayet.*

Prurits vulvaire et anal et leur traitement chirurgical.

M. Rochet. Il fait connaître l'état misérable auquel sont réduits les malades dans les formes graves de ces prurits. Il s'agit là d'une véritable névro-dermie périnéale. Chez la femme, le prurit s'étend même dans le vagin et jusque dans l'urètre. A l'examen, on ne voit rien, si ce n'est parfois un épaississement de la peau, qui est rugueuse, lichenoïde, mais sans vésicules,

ni papules. On a conseillé des cautérisations, des scarifications locales. J'ai vu deux malades qui n'en avaient pas retiré d'avantages. Une de ces malades avait passé dans le service de M. Guyon, à Paris, et dans celui de M. Spillmann, à Nancy; sa vie était devenue intolérable. Il en était de même pour un malade qui prenait de la morphine, du chloral et parlait de se tuer. Je leur proposai l'énervation du territoire douloureux.

Chez la femme, je fis la résection simple du nerf honteux. L'opération date de 1899; la guérison s'est maintenue parfaite.

Chez l'homme, il fallait énerver l'anus. J'ai respecté la branche dorsale du nerf honteux, j'ai coupé la branche périnéale du petit sciatique, le nerf anal cutané. Ces sections multiples ont eu un résultat excellent.

L'an passé, M. Tavel (de Berne) a correspondu avec moi à ce sujet; il avait employé ce traitement; il proposait de poursuivre les différents rameaux des nerfs du périnée, de les extirper en les arrachant. Je crois que la section du nerf honteux à la face interne de l'ischion, suivie d'éradication des deux grosses branches suffit; l'opération est faite très rapidement, par une seule incision curviligne contournant l'ischion.

M. Albertin. J'ai opéré une malade atteinte depuis huit ans de cystite chronique en même temps que d'un prurit très pénible. J'ai fait la dilatation urétrale, des lavages vésicaux, sans aucun succès. Je lui ai fait la section de la branche périnéale du nerf honteux interne droit très facilement. A gauche, l'opération est beaucoup plus difficile; je fis donc la section complète, ne pouvant disséquer le nerf. Sutures profondes au catgut, suture de la peau. Réunion par première intention. Depuis, la malade repose, la vessie est indolente, la cystalgie a disparu. Il reste cependant du pus dans les urines. Le prurit a cessé complètement. L'opération date de quarante-cinq jours.

M. Horand. Ces malades ont une vie intolérable et les remèdes employés jusqu'à ce jour étaient inefficaces. C'est donc un grand service à leur rendre que de les guérir par une opération.

On pourrait peut-être, avant de prendre le bistouri, essayer les injections d'air préconisées par M. Cordier.

M. Jaboulay. Il est difficile de dissocier les branches sensitives et les branches motrices du honteux interne. On pourrait essayer de l'élongation. Les injections d'air dans l'espace rétro-rectal pourraient aussi être tentées pour agir sur le plexus hypogastrique. J'avoue ne pas comprendre comment la section du honteux peut agir sur la cystalgie; il s'agissait évidemment, dans le cas de M. Albertin, d'un ténesme urétral. Dans le cas de vraie cystite, j'ai obtenu l'anesthésie et aussi la paralysie en injectant de la quinine dans le liquide céphalo-rachidien.

M. Albertin. Je crois que dans toutes les cystites, la douleur provient surtout de la portion initiale de l'urètre; cela explique les heureux effets que j'ai obtenus.

M. Rochet. L'élongation simple exposerait à la récidive comme dans les autres névralgies. L'injection d'air sous la peau n'a, je crois, rien donné à M. Cordier dans ces cas.

Corps étrangers articulaires.

M. Rigal. Je vous présente des corps étrangers que j'ai enlevés sur quatre malades. L'affection a toujours débuté par des douleurs articulaires, parfois par des douleurs rhumatismales généralisées. Comme étiologie, on note : une entorse du genou, un faux pas, un mouvement brusque au saut du lit, dans un cas, aucune espèce de traumatisme. L'examen histologique a montré un mélange de cartilage et de tissu ostéoïde. Un seul de ces corps était adhérent; il était très dur, mais à la coupe, il s'agissait d'un lipome qui s'est ramolli dans l'alcool. Les suites opératoires ont toujours été très simples. Le traumatisme paraît devoir être écarté comme cause pathogénique.

M. Vincent. La plupart de ces corps étrangers sont considérés comme d'origine traumatique, et les faits de M. Rigal ne paraissent pas suffisants à faire rejeter cette opinion.

M. Gayet. J'ai vu une jeune fille qui eut un corps étranger du genou sans aucun traumatisme préalable; à la suite d'un premier examen, il disparut et resta plusieurs années sans se manifester; puis, nouveaux symptômes douloureux, hydarthrose, etc., et cela à plusieurs reprises. A cette époque, on n'osait guère ouvrir le genou; je fis faire un appareil pour fixer le corps étranger. L'appareil fut porté une dizaine d'années, et jamais le corps étranger ne se manifesta depuis.

M. Vincent rappelle que M. Gayet a cependant, dès cette époque, fait une arthrotomie pour extraire un corps étranger, et cette extraction fut parfaitement heureuse.

M. Rigal. Aujourd'hui il n'y a plus d'hésitation à avoir, et on doit faire l'arthrotomie. La seule difficulté peut être dans la découverte du corps qui se cache parfois. Dans mes cas, le traumatisme a été presque toujours insignifiant et je suis certain qu'il n'a pu être la cause d'un détachement d'os.

Séance du 5 mars 1903. — *Présidence de M. Gayet.*

A propos des corps étrangers articulaires.

M. Horand. Il y a vingt-quatre ans, j'ai vu un malade qui avait passé successivement dans trois services de chirurgie sans que personne voulût l'opérer. Je tentai sur lui le procédé de Goyrand, d'Aix, mais le corps étranger ne voulut pas s'engager dans l'incision. Je fis donc une arthrotomie, et les suites furent très simples. Je m'étais servi du spray de Lister.

Tumeur du maxillaire supérieur.

M. Bérard. Je vous présente une religieuse qui subit en 1900 une première opération pour fibro-chondrome; dans une seconde intervention, je dus évider tout le plancher de l'orbite. Actuellement, l'œil est revenu à sa place, il a son acuité normale; il y a seulement un peu de paralysie du petit oblique.

La première intervention avait consisté en l'évidement du sinus qui était

rempli par des masses chodronmateuses. La récidive n'avait pas tardé. La joue était distendue, la narine obstruée et l'orbite tellement envahie qu'il semblait qu'on eût affaire à une tumeur maligne et inopérable. Mais la lenteur de l'évolution m'en fit mieux augurer. Je pus, en effet, extirper par fragments toute cette masse chondromateuse. Au quinzième jour, la cicatrisation était terminée, et l'aspect de la face est absolument normal. L'opération date de deux ans et il n'y a pas de récidive.

M. Vincent demande si la voûte palatine, que M. Bérard a conservée, ne sera pas la source possible d'une récidive; il eût mieux valu l'enlever, à son avis.

M. Bérard. Il m'a paru que le plancher palatin n'était pas envahi, et la suite paraît m'avoir donné raison, d'autant que la conservation de l'aspect normal de la face méritait bien qu'on respectât la voûte. Lorsqu'il s'agit d'enchondrome dur et fibreux de la face, la récidive est moins à craindre que dans les enchondromes des extrémités.

Périostite albumineuse.

M. Tixier. Je vous présente un malade qui portait sur la partie moyenne de la cuisse droite une grosse tumeur qui avait augmenté lentement de volume. Ce malade avait été dans le service de M. Gailleton, qui avait pensé à un ostéosarcome, et divers chirurgiens avaient posé des diagnostics différents, périostite, ostéosarcome, etc. Sous l'influence des examens, la tumeur se ramollit, devint fluctuante. La température était de 38°,5. Une ponction ramena un liquide albumineux; il semblait donc qu'il s'agit d'une périostite albumineuse. J'incisai le périoste, fis une trépanation de l'os et ne trouvai rien au niveau de la moelle. Je me contentai d'enlever les deux tiers externes de la poche et de panser à plat.

A l'examen bactériologique, le liquide était farci de staphylocoques. L'histologie me répondit, au contraire, avec M. Paviot, que la paroi avait les caractères d'un tissu scléro-gommeux. Je tiens à mettre en lumière les difficultés de ce diagnostic, et cela même après toutes les explorations du laboratoire. Je dois ajouter que ce malade avait eu la syphilis.

Des parotidites compliquant les opérations gynécologiques.

M. Condamin. J'ai eu récemment l'occasion d'observer une parotidite survenue à la suite d'une opération des plus simples : un curetage de l'utérus. Cette malade avait été atteinte de môle hydatiforme; l'opération fut très facile. Il n'y eut aucune température au début. Vers le sixième jour, débuta l'inflammation parotidienne; la température monta; une tuméfaction bien limitée à la glande atteignit le volume du poing. Au bout de cinq à six jours, la tumeur s'affaissa brusquement en même temps qu'il s'écoulait une grande quantité de salive.

Deux mémoires récents se sont occupés de cette question. La thèse de Bruno (Paris, 1902) rapporte 25 cas de parotidites après des laparotomies; l'*American Gynecology* contient un travail de Morley avec 51 cas; l'auteur émet l'hypothèse suivante : chez l'animal, l'irritation du sympathique abdo-

minal agit sur les glandes salivaires en interrompant leur sécrétion. En clinique, on note aussi souvent de la sécheresse de la bouche après les laparotomies; c'est à cette action du sympathique qu'il faut attribuer l'invasion du canal de Sténon par les microbes de la bouche. M. Doyon admet que si on excite le sympathique, la glande étant en action, il y a arrêt de la sécrétion; si la glande était au repos, il y a au contraire sécrétion.

Une opération aussi simple que le curetage peut-elle agir sur le sympathique assez pour exercer cette action à distance? En tout cas, il ressort de ces faits qu'il importe d'aseptiser la bouche chez les opérés. Ne pourrait-on pas aussi provoquer la sécrétion par la pilocarpine?

M. Albertin. J'ai observé un cas analogue. Il faut distinguer les parotidites infectieuses, qui compliquent les états infectieux aigus, la péritonite par exemple, et les fluxions parotidiennes, qui peuvent suivre certaines opérations. A la suite d'une ovariotomie, j'ai vu survenir une fluxion bilatérale qui n'avait rien d'inquiétant. Mais il s'agissait des oreillons; il y en avait une épidémie dans le village d'où venait la malade. On a voulu faire une scarlatine chirurgicale; ne s'agit-il pas ici d'oreillons vulgaires? Cette maladie est assez fréquente pour que les gynécologistes en voient de temps en temps compliquer leurs suites opératoires.

M. Vincent. Je n'ai jamais eu cette complication; M. Condamin n'en a vu qu'un cas. Elle est donc rare. Le rapport entre la parotide et les organes génitaux n'a rien de surprenant, témoin les ovarites ourliennes.

M. Goullioud. J'ai vu un certain nombre de parotidites dans ma pratique gynécologique; mais c'étaient des parotidites suppurées, survenant chez des malades très infectées ou cachectiques : cancer des ovaires, pyélo-néphrite de la grossesse, etc.

M. Tixier. J'ai observé deux cas dus à l'infection, chez des cachectiques, à la suite d'opérations.

M. Condamin. Dans mon cas, il ne s'agissait pas d'oreillons; le volume, la forme de la tuméfaction écartaient cette idée.

Les auteurs qui ont étudié cette question ont surtout trouvé comme agents microbiens le staphylocoque et le streptocoque.

M. Albertin. Les parotidites septiques à la suite de toutes les opérations n'ont rien d'extraordinaire; il n'est pas besoin pour les voir apparaître que l'opération ait porté sur la sphère génitale.

M. Condamin. Chez ma malade, il n'y avait eu aucun symptôme d'infection.

Séance du 12 mars 1903. — *Présidence de M. Gayet.*

Paralysie du radial après luxation du coude.

M. Vialle présente un jeune soldat atteint de paralysie complète du nerf radial à la suite d'un traumatisme du coude. Ce traumatisme paraît avoir été une luxation simple; on n'a trouvé aucun signe de fracture. Le traitement (massage, électrisation) n'a pas influencé, après deux mois de durée, la paralysie qui persiste avec tous ses caractères. La radiographie indique

peut-être une légère fissure dans l'humérus, mais cette fissure, si elle existe, est trop distante du trajet du nerf pour pouvoir expliquer sa lésion.

Cette paralysie a été signalée à la suite de luxations complètes en arrière, surtout quand il y a eu des manœuvres violentes de réduction. Le radial est des trois nerfs celui qui est le moins souvent atteint.

Ce malade est tourneur sur métaux et a eu des coliques de plomb; il y avait peut-être une prédisposition spéciale. Il faut admettre le mécanisme pathogénique de l'élongation.

M. Bérard. La radiographie n'est pas celle que l'on trouve dans les luxations pures. On ne peut pas affirmer la fracture, mais on serait autorisé à faire une incision exploratrice. Une intervention semblable m'a mené, chez un enfant, sur un bec osseux sur lequel le radial était tendu comme sur un chevalet. Chez un autre, je trouvai le nerf un peu rouge, adhérent aux muscles voisins; la paralysie avec signes de dégénérescence avait donc pour cause des lésions très peu marquées du nerf. Ces interventions ont toujours été suivies de succès.

M. Vialle ne croit pas à une fracture; les mouvements du coude ne sont pas limités; il n'y a aucun épaississement de l'os.

Anomalies articulaires congénitales.

M. Vincent. Les sujets qui présentent ces anomalies naissent de mères nerveuses; ils viennent généralement par le siège avec flexion des genoux en avant. Les condyles du fémur ont glissé en arrière, comme si les ligaments croisés faisaient défaut ou étaient trop longs. On sent une résistance très grande lorsqu'on veut fléchir les membres inférieurs. Il s'agit d'une subluxation des condyles tibiaux en avant par contracture des extenseurs. Lorsqu'on a vaincu la résistance et ramené le membre en flexion, on a beau immobiliser dans cette attitude, dès qu'on enlève l'appareil, le défaut reparaît. La rotule manque souvent ou apparaît très tardivement. Le seul traitement qui m'ait donné des résultats, a été la section du tendon extenseur, suivie du port prolongé d'appareils tuteurs maintenant la flexion pendant quelques heures chaque jour. Pour modeler les surfaces articulaires défectueuses, j'ai fait construire un appareil de mécanothérapie inspiré de celui de Bonnet pour la mobilisation des genoux.

On ne doit pas confondre ces anomalies avec les déformations de la maladie de Little. Dans cette maladie, il n'y a pas d'altérations primitives des surfaces articulaires; mais il y a, dans l'anomalie que je décris, des altérations cérébrales; toujours il s'agit d'enfants arriérés.

Avec de la patience et le traitement que je préconise, on arrive à améliorer beaucoup leur situation.

Occlusion intestinale par cancer du côlon pelvien. Extirpation par la voie abdomino-périnéale.

M. Goulliod. Je vous présente une pièce provenant d'une malade de quarante-huit ans, envoyée des environs de la ville en pleine obstruction intestinale. Une laparotomie ne me permit pas de découvrir la cause; j'éta-

blis un anus sur une anse grêle distendue. Au bout d'un mois, je l'opérai de nouveau. J'avais porté le diagnostic de cancer probable du côlon. Laparotomie en dehors du muscle droit du côté gauche; l'S iliaque très distendue se présente. Plus bas je sentis une tumeur qui était profonde, à peu près inabordable. Je me résolus à faire une résection complète de toute l'extrémité inférieure de l'intestin. Section de l'S iliaque, libération du bout inférieur par dissection du méso-côlon pelvien, ligature de l'hypogastrique gauche, qui se présente à nu; protection avec de la gaze, puis la malade mise en position, je fis une incision périnéale et l'extirpation de la tumeur par cette voie.

La malade va bien actuellement. Elle porte deux anus contre nature, celui de la première opération et celui de l'S iliaque.

La tumeur que je vous présente, montre un rétrécissement et en amont, plusieurs corps étrangers.

M. Vallas. J'ai déjà présenté ici une pièce qui provenait d'un malade chez qui j'avais fait l'extirpation périnéale d'une tumeur du côlon pelvien; cette tumeur s'était invaginée, et je l'avais prise pour une tumeur du rectum. Ce malade est mon plus beau succès pour cancer intestinal. Je l'ai revu trois ans après, très bien portant.

M. Vincent demande si la survie est plus grande chez ces opérés, que chez des malades analogues non opérés ou opérés d'anus artificiel, par la méthode de Pollosson.

M. Goullioud. J'ai une malade opérée ainsi depuis trois ans, et qui va très bien; une autre, opérée par le simple Lisfranc, n'a eu une récidive qu'au bout de deux ans et demi. J'ai essayé des opérations moins larges et j'ai reconnu qu'on avait ainsi des résultats très incomplets : on ne peut pas enlever les ganglions.

M. Durand. Même les résultats immédiats sont bien plus satisfaisants à la suite de ces interventions larges.

M. Tixier. L'anus iliaque proposé par M. Pollosson était destiné à permettre ultérieurement les opérations radicales, en remontant l'état général des malades; mais jamais ce chirurgien n'a voulu opposer son opération aux méthodes radicales.

Séance du 19 mars 1903. — *Présidence de M. Gayet.*

Tumeur du cæcum. Entérectomie.

M. Condamin présente les pièces et raconte l'histoire pathologique suivante. J'avais opéré une jeune femme de vingt-deux ans pour un kyste de l'ovaire survenu au cours d'une grossesse. L'accouchement s'était bien passé, mais le ventre était resté volumineux; il y eut quelques accidents péritonéaux. Je conseillai une intervention un mois plus tard : laparotomie, écoulement d'une grande quantité de matière colloïde. Il y avait plusieurs poches rompues et de nombreuses adhérences à l'intestin et surtout à la face inférieure du foie. La malade guérit (Thèse de Lafond, Lyon, 1902).

Deux ans après, c'est-à-dire il y a six semaines, le médecin de la malade reconnut une nouvelle tumeur abdominale. J'examinai mon opérée et je trouvai cette tumeur, du volume du poing, dans la fosse iliaque droite. Je pensai à une récidive. Je fis une laparotomie et, au lieu de la tumeur libre que je pensais rencontrer, je tombai sur une tumeur contenue dans le cæcum. Extirpation du cæcum, suivie d'entérorraphie circulaire en abouchant bout à bout l'extrémité de l'iléon dans la portion initiale du côlon ascendant. Je me servis pour cela du bouton de Murphy-Villard, avec surjet séro-séreux de sûreté.

Sur la pièce, on peut voir les ganglions péri-cæcaux qui sont assez volumineux; l'aspect extérieur du cæcum est normal. En l'ouvrant, on trouve une sorte de gros polype pédiculé, dont l'implantation est au voisinage de celle de l'appendice. L'examen histologique a révélé un épithélioma cylindrique à type intestinal.

La malade va bien; elle n'a pas encore expulsé son bouton au neuvième jour; on peut le sentir par la palpation dans la fosse iliaque droite.

M. Villard. Cette tumeur a des caractères macroscopiques qui ne cadrent guère avec l'idée de cancer de l'intestin. D'autre part, son voisinage avec le pédicule d'ovariotomie pour kyste ovarien peut faire penser à une récidive dans les parois du cæcum. Ces kystes contiennent de l'épithélium cylindrique, caliciforme.

M. Goullioud. Les tumeurs ovariennes récidivées conservent leur caractère spécial; ce sont des kystes qui ne rappellent en rien cette forme pédiculée.

M. Condamin. Jusqu'à l'examen histologique, j'ai cru à une récidive, d'autant que la tumeur était implantée précisément au point où adhérait le ligament large. M. Paviot m'a donné la réponse suivante : tumeur épithéliale de type cylindrique, de provenance nettement intestinale.

Quant à l'affirmation de M. Goullioud, je lui répondrai que j'ai vu des récidives de kystes ovariens sous forme de masses solides et dures; à leur centre, on trouve de petits kystes insignifiants.

Fracture de l'extrémité inférieure de la jambe.

M. Destot. J'ai à vous parler d'un type de fracture un peu spéciale de l'extrémité inférieure de la jambe. J'ai vu récemment deux cas de fractures sus-malléolaires survenues dans les mêmes conditions : chute, le pied étant fixé. Il s'agit de fractures situées au-dessus de l'épiphyse tibiale, obliques de dehors en dedans, extrêmement difficiles à maintenir réduites. Le fragment inférieur a toujours tendance à glisser en haut, en dehors et en avant. Le malade présente alors de l'équinisme; il marche sur la pointe des pieds, les muscles postérieurs tirant sur un bras de levier qui a perdu de sa longueur. Au niveau de l'articulation, il se produit des douleurs, rendant le pronostic grave et la thérapeutique difficile. Je ne crois pas que l'on puisse par les moyens ordinaires obtenir un bon résultat, et je me demande si une intervention n'est pas le plus souvent indiquée.

M. Durand. Ces fractures ne sont pas articulaires, ainsi que l'a dit

M. Destot, mais bien sus-malléolaires. Je crois qu'on pourrait utiliser ici les agrafes de M. Dujarier, pour fixer le fragment inférieur en le clouant sur le tibia.

M. Destot. Lorsque ces fractures sont ouvertes, les chirurgiens opèrent ; M. Gangolphe notamment a profité de la brèche aux téguments pour faire la suture osseuse. Mais l'intervention précoce dans les fractures fermées n'est pas encore entrée dans la pratique malgré les efforts de M. Tuffier. C'est pourquoi j'ai cru bon d'attirer l'attention sur ce type de fracture d'un traitement difficile.

G. Gayet.

ACADÉMIE DE MÉDECINE.

Séances du mois d'avril. — *Présidence de M. Lancereaux.*

M. O. Lannelongue lit une étude sur la *syphilis osseuse héréditaire chez les nouveau-nés (maladie de Parrot), chez les enfants et les adolescents, chez les adultes et les vieillards (maladie de Paget).*

Il établit le lien de continuité qui unit la pluralité des formes cliniques de l'adulte et du vieillard au type des *puéri-adolescents.* Il conseille le traitement antisyphilitique dans tous les cas.

M. Lancereaux ne peut admettre que tous les faits rapportés par Paget aient eu la syphilis pour origine. Ce qui le prouve, c'est que, dans certains cas, il n'a obtenu aucun résultat par l'iodure de potassium.

M. Fournier désirerait savoir de M. Lannelongue quels bénéfices il a obtenus par l'emploi du traitement spécifique, tel qu'on le pratique aujourd'hui.

M. Lannelongue a remarqué des effets rapides, quelquefois surprenants. Tout ce qui est aigu, c'est-à-dire nouveau, disparaît. Il présente deux cas tendant à lui donner raison, bien que la guérison ne soit pas complète.

M. Albert Robin croit devoir présenter deux arguments infirmant pareilles allégations : 1° C'est que la maladie de Paget, traitée par la médication spécifique; n'est en rien modifiée; 2° c'est que la composition chimique des os des sujets atteints de la maladie de Paget est absolument différente de celle des os syphilitiques.

M. Lannelongue n'ignore pas que le traitement antisyphilitique ne peut rien quand les déformations osseuses sont anciennes, sont *acquises.* Il peut tout, au contraire, dans la période de formation et d'organisation de l'os nouveau.

Quant aux modifications révélées par la chimie sur la constitution spécifique des os syphilitiques et des os de rhumatisants, du type Paget, il avoue sa parfaite ignorance sur ce sujet.

M. Cornil sait de longue date, comme beaucoup d'autres d'ailleurs, que le traitement spécifique ne peut agir que sur les inflammations récentes,

sur les cellules encore vivantes. Il ne peut rien sur les incrustations complètes, avec lamelles complètement constituées.

M. P. Berger a vu récemment un cas très net d'hérédité directe de la maladie de Paget.

M. Chauffard a observé, lui aussi, il y a quelques années, un cas montrant bien, au point de vue de la pathogénie de la maladie de Paget, la possibilité d'une hérédité similaire directe.

M. Albert Robin a pratiqué un grand nombre d'analyses d'os, avec MM. Monfet, Bournigault et Bouilhon, pour reconnaître les particularités qui distinguent l'os syphilitique de l'os de la maladie de Paget.

L'os syphilitique contient plus d'eau et de matières azotées que l'os de la maladie de Paget. D'autre part, il renferme beaucoup moins de graisse, tandis que la proportion des matières minérales demeure à peu près la même.

M. Fournier fait un tableau des altérations du système osseux dues à l'hérédo-syphilis et des ostéopathies décrites sous le nom de maladie de Paget. Il y a de part et d'autre : 1° *Même prédilection pour certains os*, et surtout prédilection toute spéciale, ultra-prédominante, pour le tibia.

2° Même tendance à la *multiplicité* habituelle des lésions, et cela sur tout le squelette.

3° Fréquence d'un *stade douloureux prémonitoire*, stade préludant à l'invasion des déformations osseuses.

4° Même tendance *au caractère hyperostosant, massif*, des lésions.

5° *Même intensité de déformations.*

En somme, cette série d'analogies, de similitudes, d'identités objectives ou autres entre les deux entités morbides en parallèle, témoigne d'une connexion d'origine, voire de nature entre elles deux, en d'autres termes, il semble que ce soit deux expressions morbides d'une seule et même maladie.

M. Ch. Périer lit un rapport sur un travail de MM. Remy et Peugniez relatif à une *méthode de radiologie ayant pour but de déterminer la position des projectiles dans l'encéphale*, et de guider jusqu'à eux une sonde résonnateur disposée pour servir en même temps d'extracteur.

M. J. L. Championnière présente un travail dû à MM. Mangel et Plantel. Ces auteurs ont étudié d'une façon très minutieuse l'effet de l'*eau oxygénée dans le traitement des maladies des voies respiratoires*. N'ayant pu obtenir de résultat en se servant de pulvérisations, ils ont pensé que les vapeurs d'eau oxygénée pourraient rendre des services. Pour démontrer l'efficacité de leurs procédés, il fallait prouver que les vapeurs d'eau oxygénée contiennent encore de l'oxygène sous tension et qu'elles étaient microbicides. Leurs expériences ont été très concluantes. Du reste, les observations de cinq malades traités par ce système sont assez probantes.

M. Championnière a repris ces expériences et conclut à la valeur microbicide de l'eau oxygénée. Il remarque que l'alcool rend ces vapeurs plus riches en oxygène. Il s'étend assez longuement sur des considérations plus générales et fait remarquer que le traitement des infections des cavités

profondes pourra bénéficier dans une très large part de cette méthode.

M. Mencière (de Reims) présente un *appareil destiné à tailler, creuser, et perforer les os.*

Cet appareil est emprunté à l'industrie. Les Américains s'en servent pour tailler le marbre, la pierre et le métal. Il repose sur le principe suivant : un gaz comprimé met en mouvement un instrument tranchant; les mouvements communiqués sont de va et vient; leur amplitude est très brève, 3 millimètres; le nombre de ces mouvements est de 3000 à la minute. Le maniement de cet instrument paraît assez facile. Il est destiné à rendre service à la chirurgie osseuse.

M. Le Dentu fait un rapport sur *le séparateur des urines de M. Luys et sur ses applications.* Tout le monde connaît cet instrument dont le rapporteur fait une description détaillée. Il le compare au séparateur Cathelin, présenté, paraît-il, quelques mois après le premier, lequel, d'ailleurs, ne serait venu qu'en seconde ligne, puisque Lambotte, de Bruxelles, en 1890, avait décrit un instrument analogue de son invention.

Il ressort de ce rapport :

1° que si Lambotte est l'auteur indiscutable de la séparation intravésicale des urines par une membrane de caoutchouc, cette méthode fut peu appliquée par son auteur et resta à peu près oubliée;

2° que M. Luys, qui n'en avait d'ailleurs nullement connaissance, a repris sans le savoir l'idée de Lambotte et a fait construire par M. Gentile un instrument ayant de commun avec celui de Lambotte la matière de l'écran séparateur;

3° que l'instrument de M. Cathelin, fabriqué par M. Collin, est de création postérieure;

4° qu'il serait peut-être équitable de désigner la méthode de la séparation des urines par les noms réunis de chacun des auteurs.

M. Blanchard, en collaboration avec MM. E. Schwartz et J. Binet, communique un cas de *blastomycose intra-péritonéale.*

Le malade était âgé de trente ans. La laparotomie, pratiquée le 1er août, montra une masse de consistance gélatineuse, jaune blanchâtre, de la couleur d'un lipome fluctuant. Elle remplissait une poche au milieu de laquelle flottait le cæcum et l'appendice et communiquait par un orifice avec la grande cavité péritonéale, qui contenait aussi une notable quantité de cette substance. On enleva la masse glaireuse, ainsi que l'appendice court et violacé, présentant à son extrémité un nodule blanchâtre et adhérent au cæcum.

Un mois après, le malade était complètement guéri.

Les éléments figurés dans la masse gélatineuse n'étaient autre chose que des *blastomycètes.* Ceux-ci furent cultivés et donnèrent d'emblée des cultures pures, au moyen desquelles furent faites des inoculations expérimentales. Celles-ci amenèrent la mort des animaux.

Dans tous les organes où elle pullulait abondamment, *la levure* se trouvait toujours à l'état de culture pure, à part un cas d'infection secondaire par le *Bacterium coli.*

M. Motais, d'Angers, lit un mémoire ayant trait à l'*état actuel de la méthode opératoire du ptosis par la suppléance du muscle droit supérieur.*

De l'exposé de sa méthode, il ressort que le mouvement communiqué à la paupière par la greffe du muscle droit supérieur reproduit exactement le mouvement physiologique du muscle releveur de la paupière. La perfection du résultat esthétique donne à cette méthode une supériorité incontestable sur les autres opérations de *ptosis* et l'impose comme méthode de choix dans les cas d'intégrité du muscle droit supérieur.

Des deux complications de cette opération, l'une, *la diplopie verticale* n'existe pas constamment; elle tient d'abord à l'hypertension de la languette fixée au-dessous de la ligne d'insertion scléroticale du muscle droit supérieur; en outre, à la surcharge imposée brusquement au muscle droit supérieur, qui doit élever en même temps l'œil et la paupière.

Mais tous les opérateurs constatent également la diminution progressive et la disparition totale de cette diplopie dans l'espace de quinze jours à cinq mois. Il n'y a donc pas lieu de s'en préoccuper pour le résultat définitif.

L'autre, *l'ulcère de la cornée*, a été constatée cinq fois en trente-trois opérations. En analysant de près les observations dans lesquelles cette complication s'est produite, il est facile de se rendre compte que le frottement du nœud tarsien, formé de catgut ou de soie trop volumineuse, sur la cornée, en est la cause prédominante. Exceptionnellement, le frottement d'un pansement durci sur un œil a pu érafler la cornée. Pour s'en mettre à l'abri, il suffira de réunir les paupières par une bande collodionnée, puis de se servir de soie fine ou molle, ou même de placer la suture sur la face cutanée de la paupière.

Avec ces quelques précautions, l'ulcère de la cornée ne doit plus être observé.

M. Cornil lit un travail de M. A. Courtade sur l'emploi *en laryngologie* d'un *nouvel anesthésique local*, *l'anesthésine* (*éther para-amidobenzoïque*). Il s'agit d'un *dérivé de l'orthoforme*, peu soluble dans l'eau, très soluble dans la glycérine et les corps gras. Sa toxicité est nulle, ce qui lui donne un grand avantage sur la cocaïne, et son action beaucoup plus prolongée que celle de ce dernier corps. Chez des malades ayant des ulcérations tuberculeuses ou syphilitiques du larynx déterminant *de la dysphagie*, l'anesthésine a été employée en poudre. Après une première application, la déglutition a été possible et l'alimentation s'est faite sans douleurs.

M. Péraire.

BIBLIOGRAPHIE

Festschrift herrn Professor Dr. Friedrich von Esmarch zur feier seines achtzigsten Geburtstages gewidmet. *Deutsche Zeitschrift für Chirurgie*, n° 67. Leipzig, Vogel, 1902.

I. — Kœnig. *Des arthropathies nerveuses.*

II. — Hildebrandt. *Le pronostic des blessures par armes à feu sur le champ de bataille.*

III. — Eden. *Expériences d'anesthésie par voie rachidienne sur l'animal.*

IV. — A. Köhler. *Contribution à l'histoire des institutions de bienfaisance.*

V. — A. Wiesinger. *Hernies étranglées de la ligne blanche et de la paroi abdominale antérieure.*

VI. — O. Kappeler. *Résultats opératoires et fonctionnels de la staphylorrhaphie.*

VII. — C. Schirren. *De l'achillodynie syphilitique.*

VIII. — Bardenheuer. *La sciatique et ses causes. Son traitement par la nervinsarkoklesis, libération du nerf comprimé par la paroi osseuse des canaux sacrés.*

IX. — E. Pagenstecher. *Doit-on intervenir dans la tuberculose du péritoine?*

X. — L. Kredel et R. Bencke. *Névromes ganglionnaires et autres tumeurs du système nerveux périphérique.*

XI. — Félix Franke. *Sur un kyste hydatique du lobe frontal et remarques sur le traitement chirurgical des kystes hydatiques du cerveau.*

XII. — Bœrner. *Fibromes du cou en rapport avec la moelle épinière.*

XIII. — C. Georgi. *Le diverticule acquis de l'intestin et sa signification pratique.*

XIV. — P. Gatzkx. *Un cas de tétanie d'origine gastrique consécutive à un traumatisme.*

XV. — F. Lange. *Causerie sur l'appendicite.*

XVI. — C. Nicoladoni. *Importance du jambier postérieur et des muscles de la plante du pied dans le pied plat.*

XVII. — Eugène Hahn. *Le rein mobile et son traitement chirurgical.*

XVIII. — Franz Dittrich. *Contribution à l'étude de la syphilis chirurgicale.*

XIX. — Riedel. *Diphtérie de l'intestin consécutive aux opérations graves chez des malades débilités.*

XX. — Riethus. *Un cas de plaie du cœur par arme à feu suivie de guérison, le projectile étant resté dans le cœur. Expériences sur les corps étrangers du cœur.*

XXI. — E. Kuester. *Signes cliniques des formes suppurée et gangreneuse de l'épityphlite.*

XXII. — Carl Lauenstein. *Contribution à l'étude des fractures en spirale de la jambe et description d'une forme typique de la fracture en spirale des deux os.*

XXIII. — L. Freiherr v. Lesser. *Luxation de l'os semi-lunaire du carpe.*

XXIV. — Caspersohn. *Traitement opératoire du cancer de l'estomac.*

XXV. — Poppert. *Recherches expérimentales et cliniques sur la narcose par l'éther ou par le chloroforme et l'éther.*

XXVI. — Schussler. *Névroses légères et graves.*

XXVII. — Reichel. *Traitement radical des suppurations chroniques de l'oreille moyenne.*

XXVIII. — O. Hildebrandt. *Contribution à la chirurgie du foie.*

XXIX. — Helferich. *Extirpation des corps étrangers des bronches.*

XXX. — Paul Sick. *Sur l'élévation congénitale de l'omoplate.*

XXXI. — Rudolf Göbell. *La sténose intestinale consécutive à l'étranglement herniaire.*

XXXII. — J. Werner. *Anévrysmes extracraniens de la carotide interne.*

XXXIII. — Œrtel. *Lésions des os dans les blessures par les armes à feu modernes.*

XXXIV. — E. Wilh. Baum. *Mécanisme de la luxation de l'articulation radio-cubitale inférieure.*

XXXV. — P. L. Friedrich. *Faits de pathologie cérébrale, particulièrement du lobe frontal, et contribution à l'étude de la compression localisée du cerveau.*

Consultations sur les maladies des voies urinaires a l'usage des praticiens, par **G. de Rouville**; avec préface du Dr Tuffier. Paris, J.-B. Baillière, 1903.

« Le livre que présente au public médical M. de Rouville, est essentiellement pratique. Il permettra au médecin de porter rapidement secours à un malade atteint par des accidents souvent inattendus, et dont la brusque gravité compromet directement sa vie. Le terme de *consultations* est bien exact : à propos de chaque accident, vous trouverez décrits les éléments de diagnostic, de pronostic et de traitement; n'est-ce pas là ce qui nous est demandé à chaque instant à propos d'un malade? C'est la consultation pour *chirurgie d'urgence des voies urinaires.* »

Ce livre constitue un résumé de la pratique urologique moderne. Préoccupé surtout de donner un renseignement rapide et de rendre pratique avant tout sa publication, l'auteur classe par *ordre alphabétique* les accidents en face desquels on peut se trouver. Dès que le chapitre correspondant à la maladie est trouvé, le lecteur possède, en quelques instants, les éléments étiologiques, les signes cliniques, y compris l'évolution, le pronostic et la thérapeutique applicable à chaque cas.

A. Gosset.

JOURNAUX RUSSES

ВРАЧЪ.

Vratch.

T. I, année 1902, 2e semestre.

ARTICLES ORIGINAUX AYANT TRAIT A LA CHIRURGIE.

N° 29, 13 juillet 1902.

G.-J. Souroff. — *De la greffe de la cornée.*

N° 30, 20 juillet 1902.

A.-A. Mouratoff. — *Reconstitution de l'urètre chez une malade épispade ayant en outre une scissure de la symphyse pubienne.*

M.-B. Berezowsky. — *De la pathogénie et de la thérapeutique de la surdité progressive.*

V.-P. Feodoroff. — *De la stérilisation du catgut.*

V.-J. Gedroïts. — *19 cas de cure radicale de hernie crurale par le procédé de Roux, de Lausanne* (suite).

N° 31, 27 juillet 1902.

M.-P. Krivocheine. — *De l'acétonurie dans les affections des organes génitaux chez la femme.*

V.-P. Feodoroff. — *De la stérilisation du catgut.*

M.-B. Berezovsky. — *De la pathogénie et de la thérapeutique de la surdité progressive.*

V.-J. Gedroïts. — *19 cas de cure radicale de hernie crurale par le procédé de Roux, de Lausanne* (fin).

N° 32, 3 août 1902.

V.-S. Grousdieff. — *De l'urétroplastie en gynécologie d'après le prof. de M.-S. Soubbotine.*

M.-V. Berezovsky. — *De la pathogénie et de la thérapeutique de la surdité progressive* (fin).

N.-M. Volkonsky. — A propos de l'article de M. Vredène : *De la formation du nez avec la peau d'un doigt.*

M.-P. Krivochéine. — *De la stérilisation du catgut par la chaleur sèche.*

N° 34, 17 août 1902.

G.-X. Aoué. — *Traitement d'un nez en lorgnette par des injections sous-cutanées de paraffine.*

G.-A. Rabinovitch. — *De la blennorrhée du sac lacrymal chez le nouveau-né.*

N.-N. Petroff. — *Données expérimentales sur les rapports de la tuberculose articulaire avec les traumatismes.*

N° 35, 24 août 1902.

S.-M. Lvoff. — *Des néoplasmes de la trompe de Fallope.*

O.-E. Gaguène-Torm. — *De quelques symptômes cliniques et de leur signification dans l'appendicite.*

N° 37, 7 septembre 1902.

O.-E. Gaguène Torm. — *De quelques symptômes cliniques et de leur signification dans l'appendicite* (fin).

N° 38, 14 septembre 1902.

R.-A. Peterse. — *71 cas de tétanie infantile avec 6 examens anatomo-pathologiques.*

N° 39, 21 septembre 1902.

A.-A. Anoufrieff. — *De l'ablation des kystes dermoïdes de l'ovaire par la voie vaginale.*

R.-A. Peterse. — *71 cas de tétanie infantile avec 6 examens anatomo-pathologiques.*

A.-V. Natanson. — *Perforation double des enveloppes de l'œil par des fragments de fer.*

N° 40, 28 septembre 1902.

J.-J. Postoïeff. — *De la résection du foie et de son influence sur les échanges gazeux chez les animaux.* (Du laboratoire de pathologie générale et expérimentale du Prof. A.-B. Repreff, à Karkoff.)

A.-V. Natanson. — *Perforation double des parois du globe oculaire par des fragments de fer.*

A.-A. Anoufrieff. — *De l'ablation des kystes dermoïdes de l'ovaire par la voie vaginale* (suite).

N° 41, 5 octobre 1902.

F.-J. Romanoff. — *Tuberculose primitive de la rate.*

R.-A. Peterse. — *71 cas de tétanie infantile avec 6 examens anatomo-pathologiques.*

A.-J. Schande. — *Opération de Scott* (pour kératite).

P.-K. Gallère. — *Ulcération paludique de la glotte.*

N° 42, 12 octobre 1902.

A.-G. Archangelsky. — *1100 cas de cure de cataracte.*

L.-R. Krevère. — *Du Chorionepithelioma* (Deciduoma malignum des auteurs). (De l'hôpital d'Obouchoff, section des femmes).

N° 43, 13 octobre 1902.

J.-V. Zabloudovsky. — *Du traitement des affections du testicule.*
R.-A. Peterse. — *71 cas de tétanie infantile* (fin).
A.-A. Anoufrieff. — *De l'ablation des kystes dermoïdes par le vagin* (fin).
L.-R. Krevère. — *Du Chorionepithelioma* (fin).

N° 44, 26 octobre 1902.

V.-N. Geïnatse. — *Des récidives cancéreuses tardives.*
K.-J. Sousloff. — *Des hernies vaginales de l'ovaire et de leur cause.*
B.-A. Ziboff. — *Rapport des affections génitales de la femme avec ses affections nasales.*

N° 45, 2 novembre 1902.

A.-J. Koudriachoff. — *Phlegmon ligneux du cou.*
K.-J. Sousloff. — *De la hernie de l'ovaire et de ses causes* (fin).
V.-J. Polkanoff. — *Cas de métrite disséquante (puerpérale).*

N° 47, 16 novembre 1902.

A. Martin. — *De la tuberculose des organes génitaux de la femme.*
Z.-M. Poussepe. — *Des lésions traumatiques de la colonne cervicale.*

N° 48, 23 novembre 1902.

J.-J. Koslovsky. — *Du traitement opératoire de l'ascite dans la cirrhose atrophique du foie.*

N° 49, 30 novembre 1902.

J.-J. Koslovsky. — *Du traitement opératoire de l'ascite dans la cirrhose atrophique du foie.*

N° 50, 7 décembre 1902.

J.-J. Koslovsky (fin).

N° 51, 14 décembre 1902.

F.-K. Weber. — *Opération césarienne par la voie vaginale pour cancer du col diagnostiqué à la fin de la grossesse.*
M.-S. Margoulies. — *Des corps étrangers de la vessie.*

N° 52, 21 décembre 1902.

M.-J. Averbache. — *Glaucome aigu consécutif à une opération de cataracte.*

NÉCROLOGIE

M. le Prof. COLZI (de Florence).

Une des célébrités chirurgicales de l'Italie, le Prof. F. Colzi, vient de succomber prématurément aux suites d'une amputation nécessitée par un accident dont il avait été tout récemment victime.

Francesco Colzi était né à Monsummano en 1856. Il avait terminé ses études médicales à Pise et, à l'aide de la bourse de voyage à l'étranger du concours Tacchini, avait visité les principales cliniques d'Europe. Puis, après avoir été l'assistant de Corradi, il fut nommé, en 1892, professeur de clinique chirurgicale à Modène et, depuis 1893, à Florence, où tout le monde l'estimait autant pour la générosité de son caractère que pour sa science.

Ses amis et collègues, pour honorer sa mémoire, ont ouvert une souscription publique, destinée à fonder près de la clinique chirurgicale une institution portant son nom, pour les malades indigents.

Voici les principaux travaux du Prof. Colzi.

1884. *Sulla estirpazione della tiroide. Sperimentale*, Firenze. LIII, 36-40. — *Contributo alla estirpazione del gozzo e storia di un caso esito felice. Sperimentale*, Firenze, LIII, 349-380.

1886. *La chirurgia operativa sulle vie biliari, e in specie della fistola colecisto intestinale. Sperimentale*, Firenze, LVII, 225; 337; 451.

1889. *Sulla etiologia della osteomielite acuta. Sperimentale*, Firenze, LXIV, 471; 561. — *Osteomielite acuta dell'ileo sinistro da stafilococco aureo. Sperimentale*, Firenze, LXIV, 491.

1890. *Della suppurazione dovuta al bacillo del tifo. Sperimentale*, Firenze, LXV, 623 639.

1891. *Contributo allo studio della strumite acuta suppurativa post-tiphum. Sperimentale*, Mem. orig., Firenze, XLV, 93-101. — *Contributo di clinica operativa*. Firenze, Cennini, 4°, VII, 26, 231, 152 p. — *Contributo di chirurgia delle vie biliari*. Firenze, 8°, 24 p.

1892. *Resoconto delle operazioni eseguite durante l'anno scolastico 1891-2*. Firenze, 8°, 195 p. — *Contributo alla cura chirurgica delle stenosi piloriche. Sperimentale*, Mem. orig., Firenze, 319-358.

1895. *Contributo allo studio delle anomalie di sbocco degli ureteri e all'innesto degli ureteri in vescica. Sperimentale*, Sez. biol., Firenze, XLIX, 37-61, 1 pl.

1902. *Contributo alle lesioni prodotte dal fungo raggiato. Sperimentale*, Firenze, LVI, 264-296, 4 tav.

Le propriétaire-gérant : Félix Alcan.

Coulommiers. — Imp. Paul BRODARD.

DES ATROPHIES OSSEUSES CALCAIRES

CONSÉCUTIVES A UN TRAUMATISME

PAR MM.

A. IMBERT, Professeur de physique biologique à la Faculté de Montpellier.

et

J. GAGNIÈRE, Chef des travaux de physique biologique à la Faculté de Montpellier.

Jusqu'aujourd'hui, on n'a guère, semble-t-il, utilisé l'exploration radiographique sur les malades ayant subi un traumatisme, que pour la recherche d'une fracture ou d'une luxation, la constatation de l'état d'un cal ou du résultat d'une intervention chirurgicale, sanglante ou non. Plus généralement, on n'a guère utilisé les rayons X, pour la catégorie de malades qui vient d'être spécifiée, qu'en vue de l'exploration exclusive de la région directement intéressée par le trauma. Aussi, au cours de la discussion soulevée en 1899 à la Société de Chirurgie par Tuffier, relativement à la nécessité de l'exploration radiographique dans tous les cas de fracture, aucune réserve n'a-t-elle été formulée lorsque Loison a avancé qu'une plaque 9×12 était souvent suffisante pour obtenir les renseignements que l'exploration radiographique est capable de donner. Il est certain en effet que, sans peut-être s'astreindre à une parcimonie aussi excessive, tous les radiographes, par suite d'une louable préoccupation d'économie, limitent en général les dimensions des plaques qu'ils emploient à la grandeur qu'ils jugent strictement nécessaire pour recueillir et fixer sur les clichés les renseignements utiles au chirurgien.

D'autre part, si bon nombre de chirurgiens utilisent volontiers les renseignements radiographiques comme complément de l'exploration clinique proprement dite, pour tout malade nouveau, il est relativement rare qu'ils soumettent un blessé à un nouvel examen par les rayons X, soit au cours du traitement, soit lorsque la consolidation d'une fracture peut être regardée comme cliniquement

réalisée. Il faut bien reconnaître d'ailleurs que, en dehors des cas où l'on peut soupçonner la présence d'un séquestre, où l'on a quelque raison de craindre qu'un fil métallique de suture ne se soit brisé ou détordu, et de quelques cas analogues, les explorations radiographiques successives, pour si intéressantes que doivent en être les indications, n'apparaissent pas *a priori* comme absolument indispensables.

Ce sont là, croyons-nous, les deux principales causes pour lesquelles les phénomènes d'atrophie osseuse calcaire, dont il va être question, et qu'il faut souvent rechercher assez loin du siège d'une fracture, ne sont signalés que depuis peu de temps, alors cependant que la technique radiographique a été rapidement portée à un tel degré de perfection que, depuis bientôt sept ans, il est possible de déceler cette atrophie spéciale, même lorsqu'elle n'existe qu'à un degré relativement faible.

Une autre raison peut cependant être invoquée encore pour expliquer comment cette raréfaction calcaire n'a fait, pendant plusieurs années, l'objet d'aucune publication. Généralement, en effet, ce ne sont pas les chirurgiens eux-mêmes qui se livrent à la pratique radiographique; dans nos Facultés et Écoles de médecine françaises, en particulier, c'est de la chaire de physique que relève, en général, le service radiographique des hôpitaux. Nous croyons cette division du travail très judicieuse; mais, pour si heureuse qu'elle soit à bien des points de vue, elle ne va pas cependant sans quelques inconvénients. Des particularités vues par le radiographe, peut-être signalées par lui, demeureront sans interprétation et seront négligées parce que leur signification précise ne pourra être déduite que de la double connaissance du tableau clinique complet présenté par le malade, à l'occasion duquel une particularité aura été révélée par le cliché, et de la cause physique à laquelle cette même particularité radiographique doit être rapportée. C'est ce qui a dû se produire pour l'atrophie osseuse calcaire, que l'on observe assez fréquemment comme conséquence, un peu lointaine il est vrai, de traumatismes divers.

En ce qui nous concerne, nous avons depuis plusieurs années signalé cette atrophie sur les bulletins transmis par le service radiographique de l'hôpital suburbain de Montpellier aux divers services de clinique du même hôpital, sans pour cela éveiller l'attention; et c'est en Allemagne, croyons-nous, qu'ont été publiés les premiers et d'ailleurs rares travaux sur cette question. Il faut signaler, à ce sujet, un très intéressant mémoire de Sudeck, de Hambourg (*Fortschritte auf d. G. der Röntgenstrahlen*, 1902), qui paraît être le premier à avoir systématiquement recherché, par la radiographie,

l'existence des atrophies osseuses calcaires consécutives à un traumatisme.

Grâce au principe que nous mettons en pratique à Montpellier, depuis 1899, de conserver clichés et registres d'observations sommaires, nous avons pu facilement retrouver les cas d'atrophie osseuse rencontrés et signalés de service à service, ainsi que les noms et adresses des malades auxquels ils se rapportent. Quelques-uns de ceux-ci ont dès lors pu être radiographiés de nouveau à l'occasion du présent travail. Nous pouvons ainsi fournir quelques premières indications sur la longue durée possible de ces phénomènes d'atrophie, dont la considération est particulièrement importante dans tous les cas où le médecin est appelé à éclairer la justice sur les conséquences probables d'un accident du travail.

Caractères radiographiques généraux des altérations osseuses diverses. — D'une manière très générale, les altérations osseuses visibles sur un cliché radiographique, luxations et fractures mises à part, portent soit sur la transparence, qui peut, suivant les cas, être augmentée ou diminuée, soit sur la forme même de l'os, qui peut être intéressé dans une partie plus ou moins grande de sa surface, dans tout un segment, ou dans son volume total.

Les changements de transparence et les altérations de forme coexistent souvent d'ailleurs, mais l'interprétation exacte de ces deux caractères ne peut pas encore être donnée toujours d'une façon certaine.

Il importe, d'autre part, d'ajouter dès maintenant que des os peuvent être déjà profondément altérés dans quelque élément de leur trame intime et présenter cependant, sur d'excellents clichés parfaitement nets et à opposition très accusée, des caractères absolument normaux. Nous citerons comme preuve de cette affirmation les deux faits suivants.

Nous avons eu à pratiquer, à la demande de M. le prof. Estor, l'examen radiographique sur une jeune fille de dix-huit ans, dont le calcanéum droit était le siège de douleurs assez intenses pour rendre la marche très pénible. Le diagnostic était très incertain et l'examen radiographique devait déterminer la conduite à adopter. Les clichés des deux pieds sain et malade (face externe contre la plaque) furent aussi bons qu'on peut le souhaiter; la structure interne du squelette de la région, celle des calcanéums en particulier, était finement reproduite, mais on ne put découvrir, entre les deux côtés droit et gauche, la moindre différence de forme ou de transparence osseuse. Malgré ce résultat négatif, et sur l'insistance de la malade, M. le professeur Estor se décida à intervenir et trouva un calcanéum à

consistance très diminuée, qu'il évida en partie. L'examen histologique ne révéla rien de caractéristique, et il fut tout aussi difficile après qu'avant de dénommer avec certitude l'affection, qui avait cependant assez notablement diminué la consistance de l'os. Par contre, les douleurs ont disparu après l'intervention chirurgicale, qui date actuellement de cinq ans; la jeune fille s'est mariée et sa santé a toujours été parfaite depuis.

D'autre part, nous avons eu l'occasion de radiographier une pièce anatomique, un bras dont l'humérus avait été le siège d'une fracture spontanée. M. le prof. Tédenat, dans le service duquel était entré le malade à la suite de cette fracture, diagnostiqua un sarcome et proposa la désarticulation du membre qui fut acceptée, ce qui permit de vérifier l'exactitude du diagnostic porté. C'est ce bras que nous avons radiographié après l'opération. Or, à l'aspect du cliché, aucun radiographe n'hésiterait à conclure qu'il s'agit d'une fracture récente d'un humérus, absolument normal au point de vue radiographique[1].

Mais en dehors de tels cas que nous croyons relativement rares, une affection osseuse quelque peu ancienne se traduit radiographiquement par des altérations de transparence ou de forme de l'os atteint, ou par ces deux espèces d'altérations. Il ne nous semble pas que l'on puisse indiquer encore, avec quelque certitude, la date moyenne d'apparition de ces caractères radiographiques dans les diverses affections osseuses, tuberculose, ostéomyélite, syphilis, arthropathies tabétiques, etc., ni indiquer, croyons-nous, d'une manière bien précise, les aspects radiographiques successifs qui correspondent à l'évolution de chaque espèce d'ostéopathie; mais il est possible, par contre, de rapporter certaines particularités à certains états pathologiques.

C'est ainsi par exemple que, indépendamment des altérations de forme, la tuberculose et la syphilis osseuses s'accompagnent en général d'une augmentation de transparence, tandis que l'ostéomyélite se traduit généralement, à une certaine époque tout au moins de son évolution, par une augmentation de l'opacité des os pour les rayons X.

1. En outre de l'intérêt qu'ils présentent, quant à l'impuissance de la radiographie à révéler certaines altérations osseuses, ces faits permettent de conclure que la consistance d'un os et sa résistance à la rupture dépendent peut-être moins de l'intégrité de sa minéralisation que de l'intégrité de sa substance organique, ainsi que de la façon dont celle-ci est réunie à la substance minérale. Mais c'est là une question très spéciale, sur laquelle nous nous proposons de revenir dans un prochain travail dont nous réunissons actuellement les éléments.

Dans une arthropathie tabétique, au contraire, au moins dans une arthropathie assez avancée, la quantité de substance calcaire, dont dépend le degré de transparence osseuse, ne paraît ni augmentée, ni diminuée, mais seulement irrégulièrement répartie. L'os reste fortement, en effet, et normalement, semble-t-il, minéralisé; mais, sur l'ombre osseuse radiographique, alternent sans ordre des places d'opacité supérieure à la normale et des places plus transparentes qu'il ne faudrait; l'aspect du cliché semble bien être celui qui doit résulter d'une anormale distribution des composés calcaires normalement abondants. On dirait qu'il y a, à ce niveau, incoordination trophique avec conservation d'une activité de nutrition normale, comme il y a, chez les sujets sur lesquels on observe ces particularités, incoordination motrice sans modification de l'excitabilité musculaire propre, et il est au moins intéressant de remarquer que l'hypothèse d'un tabes trophique est en rapport direct avec l'aspect radiographique des arthropathies tabétiques.

Les altérations osseuses consécutives aux fractures, ou même quelquefois à des traumatismes qui n'ont intéressé que les parties molles, consistent exclusivement en une augmentation de la transparence des os aux rayons X, sans que la forme soit jamais altérée.

Cette augmentation de transparence se présente d'ailleurs sous l'un ou l'autre des deux aspects suivants, très exactement décrits par Sudeck dans le travail indiqué plus haut. Tantôt les ombres des os atteints dans leur opacité calcaire se montrent, sur une étendue plus ou moins grande des parties spongieuses, tachetées de plaques sombres, de dimensions variables, mais d'ailleurs assez restreintes. Tantôt l'augmentation de transparence est uniforme, les multiples et fines traînées blanchâtres, qui révèlent la structure interne de l'os, étant uniformément diminuées en nombre et en vigueur. Pour les os courts, les os du carpe et du tarse par exemple, l'ombre de la couche superficielle de tissu compact ne consiste plus alors qu'en une mince traînée blanche, et l'os apparaît comme presque réduit à cette fine coque calcaire. L'atrophie peut même être radiographiquement visible sur l'ombre du tissu compact de la diaphyse des os longs; cette ombre, en effet, au lieu de présenter, comme pour un os normal, une opacité en quelque sorte absolue, si bien que le cliché ne révèle aucun détail de structure à ce niveau, apparaît alors plus ou moins richement striée de lignes sombres, à directions générales parallèles à l'axe de l'os. Il n'est plus possible, dans ce cas, d'obtenir des clichés vigoureux, présentant des oppositions marquées, parce que la transparence aux rayons X des tissus divers traversés tend à devenir uniforme.

Chacun de ces aspects est d'ailleurs assez caractéristique pour qu'il soit facile de le reconnaître lorsqu'on l'a observé quelques fois. Ni l'un ni l'autre n'est d'ailleurs spécial à l'atrophie osseuse consécutive aux traumatismes, et l'on rencontre, en particulier, le premier dans les cas d'atrophie osseuse d'origine centrale, le second dans les affections tuberculeuses ou syphilitiques des os.

Ces deux aspects radiographiques sont-ils deux stades d'un même processus? Ces différences sont-elles dues à des particularités individuelles sans importance, ou sont-elles en rapport avec quelque caractère de gravité, de durée, etc.? Nous n'avons pas eu l'occasion encore d'étudier d'une manière assez suivie un nombre suffisant de cas d'atrophie osseuse consécutive à un traumatisme pour répondre d'une manière précise à ces questions. Nous inclinons cependant à croire dès maintenant qu'un accroissement uniforme de transparence, surtout lorsqu'il y a participation du tissu osseux compact, indique un degré plus accusé et plus persistant d'atrophie.

Technique. — La recherche des altérations de transparence osseuse n'exige pas une technique spéciale; mais quelques conditions doivent cependant être remplies pour que de légers degrés d'augmentation de transparence puissent être décelés par la radiographie.

Il est tout d'abord nécessaire que les clichés n'aient pas été trop sous-exposés, car dans ce cas les os en état d'atrophie calcaire, même assez marquée, apparaissent avec une forte opacité, que l'on peut croire normale.

Par contre, sur un cliché trop impressionné ou obtenu avec un tube trop dur, les os normaux eux-mêmes sont tellement traversés par le faisceau des rayons X que leur transparence pourrait être regardée comme accrue, si l'on ne tenait compte de l'état du tube ou de la surexposition.

Il est donc nécessaire, pour reconnaître les faibles degrés d'atrophie osseuse calcaire, de préparer des clichés vigoureux et à opposition très marquée.

Il est à peine besoin de faire remarquer qu'il sera en général utile, et souvent indispensable, de radiographier les deux régions symétriques du malade, celle où l'on recherche une augmentation de transparence osseuse et la région correspondante saine. Il n'est sans doute pas nécessaire d'avoir un cliché de comparaison dans les cas où l'atrophie osseuse est assez marquée, car, avec quelque pratique de la radiographie, on arrive alors à reconnaître d'emblée e sans hésitation la raréfaction calcaire. Par contre, on resterait bie souvent hésitant, on pourrait même conclure par erreur à un ét normal du squelette, lorsque la diminution d'opacité calcaire e

faible, si l'on n'avait pas un cliché de comparaison. L'utilité du cliché de la région saine sera plus évidente encore si l'on songe à la variation d'intensité et de constitution que peut subir le faisceau de rayons X émis par un même tube pendant une même pose, et à plus forte raison, d'une pose à la suivante. Aussi devra-t-on, toutes les fois qu'on pourra le faire, radiographier sur la même plaque les deux régions, saine et malade, correspondantes.

Une autre particularité devra encore, dans les cas douteux, être prise en considération. On sait que le faisceau émis par un tube générateur de rayons X n'a pas, dans toute son étendue, une intensité uniforme et que celle-ci est plus grande suivant une direction rasante par rapport à la lame focus. Il importe dès lors d'orienter cette partie du faisceau toujours vers la même partie du squelette, lorsque les deux régions correspondantes sont radiographiées sur des plaques différentes, ou de donner à cette partie plus intense du faisceau une direction symétrique par rapport aux deux régions saine et malade, si celles-ci peuvent être simultanément disposées sur une plaque unique.

Enfin, il est nécessaire encore, dans les cas douteux, que l'immobilité du malade soit aussi parfaite que possible. Le moindre déplacement de la région radiographiée altère sensiblement, en effet, la netteté des fines traînées blanchâtres qui révèlent la structure osseuse interne; or, cette délicate structure est radiographiquement la première atteinte par l'atrophie calcaire, et l'on peut être porté, dès lors, à attribuer à cette atrophie le trouble qui peut être dû à un défaut d'immobilité.

Fréquence de l'atrophie osseuse consécutive aux traumatismes. — Malgré la quantité considérable de clichés (plus de 3000) sur lesquels nous avons recherché cette atrophie, nous ne croyons pas pouvoir exprimer cette fréquence par un nombre.

D'une part, en effet, c'est seulement depuis un an environ que nous en recherchons systématiquement l'existence dans tous les cas où il y a lieu de le faire et où nous avons pu pratiquer cette recherche. Or, cette atrophie se manifeste surtout, ou du moins est surtout facilement décelable par la radiographie, sur les os courts et spongieux (carpe et tarse), et le siège de la fracture a souvent été assez éloigné de ces os, pour que ceux-ci se soient trouvés hors de la plaque sensible lors de l'examen radiographique; par suite, et bien que nous ayons pu observer et noter depuis plusieurs années ces phénomènes d'atrophie, bien des cas ont dû nous échapper.

D'autre part, pour un grand nombre de cas de fracture ou de contusion, nous n'avons eu à pratiquer qu'un seul examen radio-

graphique à une date très rapprochée de l'accident, c'est-à-dire à une époque où l'atrophie calcaire, si elle doit être manifeste plus tard, n'est pas encore visible.

Malgré ces grosses lacunes, que chaque radiographe pourra contribuer à combler, les notions générales suivantes se dégagent du dépouillement de nos registres d'observation et de l'examen des clichés du service radiographique de l'hôpital suburbain.

L'atrophie osseuse calcaire consécutive aux traumatismes est assez fréquente.

Cette atrophie, comme l'a déjà indiqué Sudeck, peut apparaître à la suite d'un traumatisme qui n'a intéressé que le squelette; mais nous croyons que ces cas sont relativement rares.

Il ne paraît pas y avoir de rapport entre le siège de la fracture et l'atrophie osseuse consécutive. De deux fractures chirurgicalement identiques quant au mécanisme de production, au siège, au chevauchement et au déplacement des fragments osseux, l'une peut être suivie d'atrophie osseuse, tandis que les os conserveront une minéralisation normale dans l'autre cas.

Après les fractures ouvertes, suivies de suppuration, on constate une atrophie osseuse très marquée, qui peut s'étendre jusqu'en des régions éloignées au-dessous et au-dessus de la fracture, et nous croyons que cette coexistence de l'atrophie et de la suppuration est très générale, bien que cependant il puisse y avoir quelquefois longue suppuration, sans atrophie osseuse appréciable[1].

L'atrophie osseuse est encore la règle lorsque, après une fracture fermée, il y a seulement un retard dans la consolidation, ou dans l'infiltration calcaire du cal.

L'âge du blessé ne paraît pas avoir d'influence sur la production de l'atrophie osseuse, et, d'autre part, cette conséquence du traumatisme peut être observée chez des blessés de santé générale parfaite, ne présentant de tare d'aucune sorte.

1. Nous avons tout dernièrement rencontré un cas de ce genre. Il s'agit d'un homme de cinquante-cinq ans qui, à la suite d'un accident de voiture, survenu en juillet 1900, présenta une grave fracture ouverte du tibia et du péroné, au-dessus des malléoles, avec écrasement. A la date du 26 avril 1903, l'exploration radiographique montre que la consolidation calcaire n'est pas encore achevée. A diverses époques depuis l'accident, des esquilles osseuses sont sorties par des trajets fistuleux dont un persiste encore, bien qu'on n'aperçoive sur les clichés aucun fragment osseux isolé. Il existe encore un œdème considérable, s'étendant du cou-de-pied jusqu'à 5 ou 6 centimètres au-dessus de la région malléolaire, et la peau de toute cette région est brillante et violacée. Nous nous attendions à reconnaître, sur les clichés, une atrophie osseuse très accusée, tandis que l'opacité des os du pied du membre fracturé n'a pas présenté une diminution appréciable par rapport à celle des os correspondants de l'autre pied.

Il ne résulte pas de l'ensemble des cas que nous avons pu examiner qu'une fracture articulaire soit plus fréquemment suivie d'atrophie osseuse.

Date d'apparition et durée de l'atrophie osseuse consécutive aux traumatismes. — La date la plus rapprochée à laquelle Sudeck a pu constater, par la radiographie, l'existence de cette atrophie calcaire est de quatre semaines et demi, et nous n'avons pas, pour notre compte, d'intervalle plus petit à substituer à celui-là. Par contre, sur un blessé que nous avons pu radiographier à des intervalles rapprochés, l'atrophie osseuse consécutive au traumatisme subi n'a pu être sûrement reconnue sur les clichés que quatre mois et demi après l'accident.

Il est tout au moins aussi important de connaître le temps pendant lequel cette atrophie peut persister et nous pouvons donner quelques indications à ce sujet.

L'atrophie osseuse calcaire peut avoir une durée fort longue et persister pendant des années, sinon peut-être indéfiniment, comme en témoignent les faits suivants, choisis entre bien d'autres à cause de la durée considérable de l'atrophie osseuse constatée.

Sur un homme de cinquante ans, sans antécédents pathologiques, qui, pris sous un éboulement le 11 décembre 1901, présenta une fracture fermée du tibia au tiers inférieur et du péroné immédiatement au-dessous de la tête, nous avons constaté le 18 mars 1903, plus de quinze mois après l'accident, l'existence d'un degré accusé d'atrophie calcaire de tous les os du tarse et du métatarse, du tiers inférieur du tibia, ainsi que des extrémités supérieures du tibia et du péroné. Les cals de consolidation des fractures, celui de la fracture du tibia tout au moins, sont assez fortement calcaires; cependant la minéralisation n'en est pas parfaite, car il est encore possible de suivre les contours des extrémités des fragments fracturés, bien que celles-ci soient englobées dans le cal.

Dans deux cas de fractures ouvertes de la jambe, suivies de longue suppuration, chez des malades âgés respectivement de trente-neuf et de trente-cinq ans, il existait une atrophie osseuse bien visible vingt et un mois et deux ans et demi après l'accident. Chez le second de ces malades, l'atrophie était assez accusée pour qu'on ait pu en affirmer nettement l'existence depuis le squelette du pied jusqu'au tiers inférieur du fémur.

Nous citerons encore le cas d'un malade âgé de cinquante-cinq ans, entré, en janvier 1903, dans l'un des services de chirurgie de l'hôpital suburbain de Montpellier pour varices de la jambe gauche. Cette jambe avait été, quatorze ans auparavant, le siège

d'une fracture, et la radiographie, faite en janvier 1903, montra, d'une part, que la minéralisation du cal n'était pas parfaite, bien que le malade pût exercer le métier de berger, d'autre part, qu'il existait une atrophie marquée des os du tarse. Toutefois nous ne rapportons ce cas qu'avec quelques réserves, le malade ayant brusquement quitté l'hôpital avant que son observation complète ait été prise.

Signification et étiologie de l'atrophie osseuse. — Sudeck considère cette atrophie comme la manifestation, sur le squelette, de troubles trophiques plus généraux. Pour lui, en effet, il existe régulièrement et en même temps de l'atrophie musculaire; en outre, la peau est brillante, il y a des troubles vaso-moteurs, on observe de l'œdème au niveau du tarse ou du carpe suivant le cas, et le malade appelle lui-même l'attention sur un phénomène subjectif, la douleur.

Ce tableau est parfaitement exact lorsqu'on observe le malade à une date encore rapprochée de l'accident. Mais peu à peu la plupart des particularités énumérées ci-dessus disparaissent et il ne subsiste plus guère qu'un faible degré d'atrophie musculaire ou quelque diminution dans l'amplitude des mouvements articulaires. Tout semble alors rentré dans l'ordre, mais le malade accuse encore des douleurs et affirme être dans l'impossibilité de reprendre ses occupations antérieures. Si le traumatisme initial résulte d'un accident du travail et si le blessé peut, par suite, être soupçonné d'exagération, comme rien, à ce moment, dans l'aspect extérieur, ne peut expliquer une incapacité fonctionnelle persistante, on voit combien est précieuse alors l'exploration radiographique qui, en montrant l'existence d'une atrophie osseuse, ajoute au phénomène subjectif douleur, quelque peu insuffisant pour justifier des conclusions médico-légales favorables au blessé, un phénomène objectif auquel on ne peut refuser une réelle importance, bien qu'on ne puisse encore en préciser rigoureusement la valeur.

Il faut bien ajouter toutefois que la découverte des rayons X n'a pas coïncidé avec une évolution nouvelle des fractures et des contusions et que, si l'examen radiographique a permis la constatation de faits qui échappent à l'exploration clinique ordinaire, l'atrophie osseuse doit pourtant se rattacher à quelque état antérieurement connu. Or, cet état ne serait-il pas celui que l'on a qualifié de cal douloureux? Non pas le cal douloureux vrai, par inclusion ou compression nerveuse, avec douleurs localisées dans le domaine d'un nerf, mais cet état que l'on qualifie du même nom et qui s'accompagne de douleurs diffuses, non localisées, tenaces, avec troubles trophiques. La radiographie montre alors que ces derniers peuvent

atteindre, et atteignent en effet fréquemment le tissu osseux; mais si le mécanisme de production de ces troubles et de la douleur est resté obscur jusqu'à la découverte des rayons X, le nouveau mode d'exploration, bien que fournissant un renseignement nouveau et de quelque importance, ne permet pas pour cela d'indiquer sûrement l'étiologie des phénomènes dont il est question. Toutefois on possède, grâce aux données objectives de la radiographie, un nouvel élément d'appréciation qui rend plus facile la recherche de la cause immédiate des douleurs et des troubles trophiques constatés, ne serait-ce qu'en permettant d'éliminer sans hésitation, quelques-unes des causes invoquées.

C'est ainsi que l'on ne saurait admettre, de par les données de la radiographie, l'existence d'abcès chroniques des os au niveau de l'ancien foyer de fracture, abcès auxquels quelques auteurs ont songé, car les clichés radiographiques ne révèlent aucune particularité confirmative d'une semblable hypothèse.

On peut de même, croyons-nous, éliminer, sans hésitation encore, l'inactivité, cause à laquelle on songe tout d'abord, au moins dans les cas d'accident du travail, lorsque le blessé peut être soupçonné d'exagération quant à l'impotence fonctionnelle accusée. Nous avons en effet cherché, sans la trouver, l'atrophie osseuse dans des cas d'hémiplégie hystérique; nous n'avons pas davantage rencontré cette atrophie sur la phalange de sujets dont les doigts étaient depuis longtemps immobilisés, soit par suite de cicatrices provenant par exemple de brûlures, soit par suite de sections de tendons. Il n'existait pas davantage d'atrophie osseuse dans trois cas, déjà anciens, de maladie de Raynaud, alors que les doigts, durs et roides, pouvaient à peine effectuer quelques mouvements autour de l'articulation métacarpo-phalangienne. Mais nous avons, par contre, reconnu l'existence d'une atrophie osseuse incontestable au niveau du carpe et de la main, dans les divers cas que nous avons pu examiner d'hémiplégie de cause centrale, même lorsque la paralysie n'était pas complète et que les malades se servaient de leur bras et de leur main pour presque tous les actes qui n'exigent pas un effort musculaire de quelque intensité.

Il ne semble donc pas que l'on puisse rapporter à l'inactivité l'atrophie osseuse dont s'accompagnent quelquefois les fractures, alors surtout que cette atrophie persiste, au niveau du tarse par exemple, de longs mois après que le malade a commencé à marcher.

Dans la recherche de l'étiologie de l'atrophie osseuse consécutive aux traumatismes, on peut se demander s'il ne faut pas songer à l'idiosyncrasie, si les blessés en état d'atrophie osseuse n'ont pas un

organisme dont le fonctionnement physiologique est assez fragile et assez instable pour qu'une fracture ou une simple contusion puisse en altérer l'équilibre pour longtemps. Mais on devrait alors trouver, semble-t-il, dans les antécédents des malades, des particularités analogues, des manifestations antérieures de cette instabilité physiologique. Or, les malades atteints d'atrophie osseuse à la suite de traumatisme, et dont nous avons pu reconstituer l'histoire médicale, ne présentaient rien de semblable; la plupart d'ailleurs sont des ouvriers, des mineurs dont la parfaite santé antérieure est une preuve certaine que leur organisme est capable d'une solide résistance. Bien plus, sur un ouvrier qui, tombé droit sur le sol d'une hauteur de 7 mètres, se fractura dans cette chute le tibia et l'astragale à gauche, l'astragale et le calcanéum à droite, nous avons observé, cinq mois après l'accident, une atrophie calcaire très accusée à gauche, et pas d'atrophie à droite. La cause de l'atrophie osseuse n'était donc pas générale, mais locale. On peut objecter sans doute l'hypothèse d'une instabilité assez grande du fonctionnement physiologique de l'organisme; encore doit-il falloir une cause d'intensité suffisante pour que ce fonctionnement normal soit altéré, et peut-être que des fractures du calcanéum et de l'astragale ne sont pas un événement suffisant pour avoir un retentissement pareil. Mais nous avons plusieurs fois observé une atrophie osseuse très marquée à la suite de semblables fractures. Toutefois ce fait est peut-être insuffisant pour faire rejeter l'hypothèse que nous discutons actuellement, car il faut évidemment admettre une sensibilité différente des organismes des divers blessés à des traumatismes qui, pour être chirurgicalement semblables, ne sont pas d'ailleurs identiques dans tous leurs éléments biologiques.

Il est une autre hypothèse encore à laquelle on peut raisonnablement songer, nous semble-t-il, si l'on regarde comme établie la fonction trophique des nerfs moteurs. N'est-il pas permis, en effet, et jusqu'à preuve du contraire, de supposer que la fonction trophique des nerfs peut demeurer altérée après un traumatisme, de même que la fonction motrice de ces mêmes nerfs peut demeurer atteinte à la suite des mêmes circonstances. Ceci revient à admettre l'existence de névrites périphériques trophiques, à côté et indépendamment de névrites périphériques motrices. Sans doute, s'il n'y a pas de nerfs trophiques spéciaux, c'est supposer ainsi une assez grande indépendance entre les fonctions trophique et motrice d'un même nerf, mais l'observation semble plutôt vérifier que contredire cette hypothèse. En effet, les névrites périphériques motrices peuvent s'accompagner d'atrophie osseuse, comme nous avons pu le constater par

l'exploration radiographique; mais il n'en est pas toujours ainsi; en particulier, dans un cas de névrite traumatique du cubital, avec atrophie musculaire typique et abolition de l'excitabilité électrique, tant galvanique que faradique, pour certains muscles, nous n'avons pas trouvé de trace visible d'atrophie osseuse huit mois après l'accident auquel la névrite était due; à moins que le cubital n'intervienne en rien dans l'innervation des os de la région, il semble bien que ce fait, et d'autres analogues, est une preuve de l'indépendance des deux fonctions trophique et motrice des nerfs.

Il semble, il est vrai, que l'existence de névrites périphériques trophiques doit s'accompagner, suivant les nerfs atteints, de répartitions différentes de l'atrophie calcaire des os, car les divers nerfs doivent avoir des domaines osseux, comme ils ont des domaines musculaires, et l'on doit se demander si les clichés radiographiques confirment cette manière de voir. Nous n'avons pas observé de faits absolument confirmatifs de cette conséquence possible de l'hypothèse; il nous a cependant été donné de constater, par exemple, une atrophie calcaire de l'extrémité inférieure du tibia, avec opacité normale du péroné, ou réciproquement, et, d'autre part, cette atrophie nous a paru pouvoir atteindre certains os du tarse ou du carpe, sans participation des autres.

Dans son remarquable article des *Fortschritte auf dem G. d. Röntgenstrahlen*, Sudeck, rejetant l'hypothèse d'une lésion des nerfs périphériques, voit dans l'atrophie osseuse une manifestation tropho-névrotique d'origine réflexe. Cette manière de voir est très admissible *a priori*; elle est cependant passible de quelques objections.

Au vrai sens du mot, en effet, un acte réflexe est la réponse de l'organisme à une excitation, sans qu'il y ait, il est vrai, rapport d'équivalence, en quelque sorte, entre l'intensité de l'excitation et celle de l'acte réflexe. Mais un acte réflexe persistant doit être la conséquence, semble-t-il, d'une excitation persistante. Or, il paraît difficile alors d'expliquer comment il peut y avoir atrophie osseuse consécutivement à un traumatisme qui n'a pas intéressé le squelette, tandis que dans certains cas de fracture ouverte avec suppuration prolongée et déformation très accusée du membre, toutes circonstances qui paraissent éminemment favorables à la réalisation de l'acte primitif devant donner lieu à l'action réflexe, les os ne paraissent pas altérés dans leur constitution intime.

D'autre part, si cette atrophie osseuse est d'origine réflexe, ne doit-elle pas obéir aux lois générales de cet ordre de phénomènes et par suite apparaître, quelquefois au moins, sur la région symétrique

du squelette, lorsque son intensité est suffisante. Or, bien que nous ayons toujours exploré par les rayons X les parties symétriques du corps, depuis que nous recherchons systématiquement l'atrophie calcaire des os, jamais nous n'avons rencontré d'augmentation de transparence du côté sain, quelle que fût l'intensité de l'atrophie osseuse du côté traumatisé.

Les objections précédentes à l'origine réflexe de l'atrophie osseuse consécutive aux traumatismes ne sont pas sans doute suffisantes pour faire rejeter cette hypothèse, mais il nous semble du moins qu'il est permis de dire que celle-ci n'est pas démontrée.

Il nous paraît en conséquence peu judicieux actuellement, et jusqu'à plus ample information, d'adopter l'une ou l'autre des hypothèses que nous venons de considérer, à l'exclusion des autres. Il est bien possible, d'ailleurs, que plusieurs d'entre elles renferment chacune une part de vérité, soit que l'atrophie osseuse puisse être simultanément due à plusieurs des causes que nous venons de passer en revue, soit que ces causes diverses puissent chacune engendrer isolément cette atrophie. C'est même cette opinion qui nous paraît actuellement la plus acceptable, et ce ne serait là qu'un nouvel exemple d'un effet en apparence toujours identique, engendré par des causes différentes dans un organisme vivant, c'est-à-dire, en somme, l'énoncé, sous d'autres termes, de cette vérité banale, que tout phénomène biologique est complexe.

Quoi qu'il doive en être de ces hypothèses, il n'en est pas moins parfaitement établi qu'une atrophie très marquée, dont le caractère radiographique est une augmentation de transparence, peut se montrer sur des os qui n'ont pas été atteints directement par un traumatisme, cause première cependant de cette atrophie. L'atrophie calcaire, en d'autres termes, peut apparaître sur des os qui ont été en dehors de l'action directe de la cause à laquelle cette atrophie est cependant originairement, mais secondairement due.

Dès lors, ne peut-on, et même ne doit-on pas se demander si l'atrophie osseuse, que l'on observe dans les affections tuberculeuses ou syphilitiques des os, n'est pas, elle aussi, engendrée secondairement par l'affection primitive, dont elle serait ainsi assez notablement distincte. Ces affections, avons-nous dit, déterminent des altérations de forme des os atteints; mais pour une semblable altération limitée, par exemple, à une étendue minime de l'extrémité inférieure du tibia, on peut observer une augmentation générale de transparence de tout le squelette du pied. Il est dès lors possible que, à une certaine période tout au moins, cette atrophie osseuse

étendue soit, non pas un indice de la généralisation de l'affection tuberculeuse ou syphilitique, mais seulement une conséquence indirecte de cette affection, comme l'atrophie osseuse dont il a été question plus haut est une conséquence indirecte d'un traumatisme subi en une région plus ou moins éloignée, et ces considérations, si elles sont reconnues exactes, nous paraissent présenter une réelle importance au point de vue de la conduite que le chirurgien doit adopter.

En résumé, l'exploration radiographique fournit, pour l'étude des conséquences éloignées des fractures et des contusions, comme aussi pour celles de l'évolution des affections osseuses, des éléments nouveaux basés sur la constatation objective de l'existence d'un degré plus ou moins marqué et plus ou moins étendu d'atrophie osseuse. Il nous paraît en outre incontestable qu'il y a lieu de tenir compte de cette atrophie dans toutes les expertises médico-légales auxquelles donnent lieu les accidents du travail, et il est par suite indispensable de soumettre tous ces cas à l'exploration radiographique, quelque simples qu'aient été les conséquences de l'accident primitif.

D'autre part, peut-être le rôle du chirurgien n'est-il pas terminé lorsque, après les soins donnés à une fracture ou à une luxation, celle-ci est réduite et celle-là cliniquement consolidée. Encore ne sera-t-il pas inutile, en effet, dans les cas où le traumatisme a engendré secondairement une atrophie osseuse décelée par la radiographie, de se préoccuper de la thérapeutique à instituer pour activer la nutrition du squelette [1] et obtenir, toutes les fois que la chose sera possible, le retour complet à l'état physiologique intégral.

1. Dans le service électrothérapique et radiographique de l'hôpital suburbain, nous avons obtenu, par l'emploi des courants de haute fréquence, des résultats encourageants dans des cas d'atrophie osseuse coïncidant avec une affection tuberculeuse des os. On trouvera les observations relatives à ces cas, ainsi que les détails du traitement électrique, dans la thèse du Dr Denoyès, préparateur du service : *Des courants de haute fréquence*, etc. Nous croyons devoir signaler ici cette thérapeutique comme étant l'une de celles dont on peut, *a priori*, espérer de bons résultats dans tous les cas de troubles trophiques osseux. Nous nous proposons d'ailleurs de revenir sur ce point dans un prochain travail.

DE LA

DIMINUTION DE LA DISTANCE STERNO-CRICOÏDIENNE

COMME SIGNE D'AFFAISSEMENT DE LA COLONNE CERVICALE

Par le Dr André FASQUELLE,

Médecin-major de 2e classe au Val-de-Grâce.

Si, pour les membres, il est facile, par la palpation et la mensuration, de se rendre compte des changements de forme, de direction et surtout de longueur qu'ils subissent à la suite de traumatismes, il n'en est plus ainsi pour la colonne vertébrale, surtout dans son segment supérieur. Et la radiographie, elle-même, qui rend des services très appréciables pour l'examen des diaphyses et épiphyses, est moins précise quand il s'agit de l'exploration du rachis.

Un malade du service de M. le Professeur Mignon, du Val-de-Grâce, nous a fourni une fois de plus l'occasion de constater cette difficulté de l'exploration clinique et les recherches, entreprises à ce sujet, nous ont conduit à la découverte d'un signe qui est peut-être appelé à rendre quelques services dans les circonstances où le diagnostic est délicat.

Voici d'ailleurs l'observation que nous devons à l'obligeance de notre Maître et pour laquelle nous lui exprimons notre reconnaissance.

Le 6 juillet 1901, le nommé R. W., cuirassier, en passant sous la porte d'une écurie, reçoit sur la nuque, d'une hauteur de cinq à six mètres, une botte de foin comprimé du poids de 120 kilog.

Transporté immédiatement au Val-de-Grâce, il y fut traité pour une commotion cérébrale très grave, accompagnée de symptômes douloureux dans la région cervico-dorsale. L'examen, fait à l'entrée du malade, décèle déjà dans la région de la nuque des douleurs provoquées par les mouvements et la palpation, sans qu'on puisse d'ailleurs trouver des signes objectifs bien nets.

Trois jours après l'accident, l'observation signale encore une douleur vive, localisée par la pression au niveau des apophyses épineuses des deuxième, troisième et quatrième dorsales. Les muscles de la nuque, en

état de contracture, immobilisent la colonne cervicale et la tête dans la position de rectitude.

Le 12 juillet, le malade se plaint de respirer difficilement par le nez.

Le 18 juillet, il se montre inquiet de la persistance de la douleur du cou; elle maintient la tête en rectitude absolue et empêche toute inclinaison à droite ou à gauche. La mastoïde et la région qui avoisine la suture occipito-pariétale sont très douloureuses à la pression. Il existe, à six ou sept millimètres au-dessus du pavillon de l'oreille gauche, une petite bosse sanguine.

Le 22 juillet, l'attitude de la tête et du cou est toujours la même et fait penser à une subluxation d'une des premières vertèbres cervicales.

Le 24 juillet, on sent par le toucher buccal une saillie convexe sur la paroi postérieure du pharynx; elle est lisse, régulière dans toute son étendue et s'aperçoit lorsqu'on inspecte directement la région, mais il est difficile de se rendre compte exactement de sa nature.

D'ailleurs, le malade dit ne pouvoir dormir la bouche fermée; il lui semble que son nez est constamment obstrué. Il nasonne un peu, alors que sa voix était autrefois, dit-il, parfaitement claire. Les cordons nerveux qui s'échappent de la première partie de la colonne vertébrale ne sont pas douloureux, sauf peut-être au niveau du quatrième espace intercostal de chaque côté, à quatre ou cinq centimètres du sternum, où le malade accuse une douleur fixe, symétrique, que la pression exagère et qui donne au thorax, pendant l'inspiration, une sensation pénible de constriction.

Le 30 juillet, l'état général du malade est bon, mais il accuse toujours de vives douleurs constrictives le long des quatrième et cinquième espaces intercostaux. Elles apparaissent particulièrement pendant la nuit, privant le malade de sommeil et lui faisant éprouver, dit-il, de pénibles sensations d'angoisse.

On note également une douleur au niveau des troisième, quatrième et cinquième vertèbres dorsales. La nuque du malade est toujours un peu raide et la portion cervico-dorsale de la colonne vertébrale présente une cyphose très accentuée. Au dire du malade, cette courbure est postérieure à l'accident; il affirme avoir toujours été très droit.

Le malade sort de l'hôpital au mois d'octobre 1901, et est envoyé en convalescence et aux eaux. Les douleurs qu'il accusait au niveau du thorax ont diminué d'une façon notable. Sa cyphose cervico-dorsale persiste.

Revu au mois de mai 1903, le nommé R. W. ne ressent plus de douleurs dans la nuque. Il tourne facilement la tête à droite et à gauche, l'incline sans difficulté de chaque côté. Il ne se plaint aucunement de douleurs au niveau des premières vertèbres dorsales. Il accuse simplement, surtout aux changements de temps, quelques douleurs névralgiques dans les parties latérales et moyennes du thorax; pas de troubles de sensibilité ni de motilité des membres supérieurs. Pas d'exagération des réflexes par la percussion des tendons fléchisseurs des deux poignets. Il nous raconte que sa taille

a légèrement diminué, et, en effet, alors que sur son livret militaire, la taille, prise par son médecin-major, au moment de son incorporation, était de 1 m. 68, nous constatons que sa taille actuelle n'est plus que de 1 m. 655, soit une diminution de 25 millimètres. R. W. ajoute qu'il a été obligé de diminuer la hauteur de ses faux-cols civils.

Quand nous faisons déshabiller cet homme, nous remarquons immédiatement une cyphose très accentuée de la région cervico-dorsale. La courbe de la nuque est plus profonde qu'à l'état normal, et, par son extrémité inférieure, elle se continue assez brusquement avec la convexité régulière des premières vertèbres dorsales. Par la palpation, nous ne réveillons aucun point douloureux sur la colonne cervicale ou dorsale, mais, au-dessus de l'apophyse épineuse de la sixième vertèbre cervicale, aussi proéminente que la septième, notre doigt s'enfonce dans une dépression très nette, d'une profondeur de 1 centimètre et demi environ, au fond de laquelle nous sentons l'apophyse épineuse de la cinquième cervicale. C'est tout ce que la palpation nous révèle. La courbure de la région dorsale supérieure est très régulière; aucune apophyse épineuse ne semble plus saillante.

Sur la paroi postérieure du pharynx, le doigt perçoit très nettement, au niveau d'un plan horizontal prolongeant la voûte du palais, une saillie que l'inspection ne nous avait pas révélée, et au-dessus de laquelle existe une dépression de près d'un centimètre : ce n'est là peut-être qu'un tubercule atloïdien proéminent (Lejars, *Cliniques de la Pitié*; Zuckerkandl; Scheffer; Castex; Escat.)

Cet homme se plaint encore d'avoir la voix nasonnée et de ronfler bruyamment la nuit, depuis son accident. Pas de troubles de déglutition.

La radiographie ne nous a pas permis de reconnaître la moindre lésion de la colonne cervicale, en raison des indications incertaines et vagues qu'elle nous donnait.

Mais, en examinant ensuite le cou du malade, nous fûmes frappé de la faible distance qui séparait le cartilage cricoïde de la fourchette sternale; elle ne mesurait en effet que 15 millimètres dans la position directe de la tête.

Nous avons eu immédiatement l'impression qu'il existait un rapport de cause à effet entre la lésion de la colonne cervicale de notre malade, le raccourcissement de sa taille et la diminution de la distance sterno-cricoïdienne. Le raisonnement nous faisait d'ailleurs penser que la suspension de l'arbre laryngo-trachéal à la base du crâne devait rendre celui-ci solidaire des affaissements de la colonne cervicale.

Fig. 1. — Photographie du sujet de l'observation ; le trait noir inférieur, qui correspond à 15 millimètres, repère le *cartilage cricoïde* ; le trait supérieur, situé à 5 centimètres au-dessus de la fourchette sternale, indique le bord supérieur du *cartilage thyroïde*.

Fig. 2. — Photographie prise sur un sujet normal. Le trait unique correspond au *cricoïde*; il est situé à 48 millimètres au-dessus de la fourchette sternale.

En comparant les deux photographies, on remarquera que le bord supérieur du thyroïde de notre blessé est approximativement à la même hauteur que le cricroïde du sujet normal.

Nous savions aussi, d'après Farabeuf, que le cricoïde correspondait à peu près à la hauteur de la sixième vertèbre cervicale (tubercule de Chassaignac), « à plus de trois doigts au-dessus de la clavicule ».

Mais il fallait demander à l'expérimentation la confirmation de notre prévision. Nous avons pris 100 malades, au hasard, dans les services hospitaliers du Val-de-Grâce. Nous avons procédé ainsi :

Le cou des sujets étant mis à nu, leur tête en position directe, (c'est-à-dire le regard placé horizontalement), la bouche fermée, nous marquions, d'un trait de plume horizontal, le milieu de l'arc antérieur du cricoïde, saisi entre l'index, repérant son bord supérieur, et le pouce, appliqué contre son bord inférieur[1]. Puis, plaçant l'extrémité du ruban métrique sur la face supérieure de la fourchette du sternum, en déprimant légèrement le creux sus-sternal, et veillant soigneusement à ne pas entraîner vers le bas notre point de repère supérieur, nous mesurions la distance qui séparait les repères inférieur et supérieur; et voici les rapports que nous avons constatés entre la taille et la distance crico-sternale.

Dans le tableau ci-dessous :

La lettre T indique la taille des soldats examinés.

— N — le nombre de soldats ayant la même taille.

— D — la distance sterno-cricoïdienne (en millimètres).

T	N	D
Mètres.		
1 52	1	48
1 55	1	46
1 56	3	50 53 60
1 57	3	45 47 50
1 58	3	38 48 50
1 59	4	37 44 45 52
1 60	3	38 39 52
1 16	6	38 42 46 50 50 52
1 62	3	39 40 41
1 63	2	40 55

1. Nous aurions pu tout aussi bien repérer le bord inférieur du cricoïde (il faudrait alors retrancher environ 2 millimètres à nos mensurations), mais la largeur du cricoïde nous a semblé présenter de telles différences individuelles que nous avons cru diminuer l'erreur provenant de ce fait en prenant son milieu comme point de repère.

T	N	D
Mètres.		
1 64	8	42 42 47 48 48 52 56 60
1 65	6	35 40 45 50 53 56
1 66	5	32 41 54 60 60
1 67	8	33 41 42 43 47 50 50 50
1 68	9	38 42 44 45 48 50 52 56 58
1 69	4	45 48 52 55
1 70	8	45 48 50 50 55 58 58 65
1 71	3	41 46 46
1 72	4	35 40 50 53
1 73	3	50 50 68
1 74	3	47 52 58
1 75	5	48 49 52 55 56
1 76	2	49 50
1 77	1	58
1 78	1	41
1 79	1	28

D'après ces mensurations, la moyenne de l'espace sterno-cricoïdien est de 47 millimètres (ou 45 millimètres si nous prenons comme point de repère le bord inférieur du cricoïde).

Mais, dira-t-on, l'homme, qui a la plus grande taille (1 m. 79), a précisément la plus petite distance crico-sternale (28 millimètres). Nous n'avons pas méconnu le fait et, justement, il a une très grande importance. L'homme, auquel il se rapporte, nous a appris qu'à l'âge de treize ans, il avait reçu sur la tête un morceau de bois pesant une dizaine de kilos, projeté d'une hauteur de 1 m. 50. Il porte, en effet, une large cicatrice dans la région occipito-pariétale droite. De plus, à l'âge de dix-huit ans, étant ouvrier peintre, il fit une chute d'un sixième étage, dans des conditions assez heureuses

pour lui permettre de s'en tirer avec une simple commotion cérébrale. En l'examinant alors de plus près, nous l'avons trouvé légèrement voûté dans la région cervico-dorsale, sans qu'il nous ait été possible de reconnaître, par les procédés classiques (palpation, toucher pharyngien, recherche des courbures secondaires), la présence d'une ancienne fracture avec les déformations secondaires signalées par Kümmel; M. Rémy, professeur agrégé à la Faculté, a bien voulu, en effet, nous documenter sur « la maladie de Kümmel », qu'il a particulièrement étudiée, et nous l'en remercions vivement.

Nous ne pouvons donc pas compter comme normale la distance sterno-cricoïdienne minima (28 millimètres) de notre tableau, puisque nous la constatons chez un homme ayant subi deux graves traumatismes : le premier, à l'âge de treize ans, a surpris la colonne cervicale pendant son développement; le second, à dix-huit ans, a pu l'atteindre par le mécanisme de la flexion (Malgaigne), dans la chute qu'il fit de son échafaudage.

Hors ce cas, les distances sterno-cricoïdiennes les plus faibles sont 32, 33, 35 et 38 millimètres; encore l'un de ces hommes a-t-il fait, lui aussi, une chute de 7 mètres, mais il n'a pu nous fournir des renseignements assez précis pour que nous puissions en tenir compte.

Toutes les autres mensurations oscillent entre 40 et 50 millimètres, avec des écarts extrêmes inférieurs ou supérieurs.

En somme, nous avons le droit de dire que l'espace sterno-cricoïdien du malade, qui fait l'objet de notre observation, est anormal, qu'il est diminué et que cette diminution est attribuable à un affaissement de sa colonne cervicale, soit qu'il y ait eu une subluxation ou une fracture d'une des vertèbres cervicales avec cyphose dorsale compensatrice, soit, et la chose nous paraît moins probable, qu'il y ait eu un affaissement d'une vertèbre dorsale avec lordose cervicale de compensation.

Dans les deux cas, le mécanisme de la diminution de l'espace est facile à concevoir : la base du crâne, en se rapprochant du thorax, a fait descendre le larynx et a amené le cricoïde au-dessous de son niveau normal.

Ce fait ne nous paraît pas devoir être unique, et la raison physiologique que nous venons de donner de sa production nous fait supposer qu'il doit exister fréquemment, sinon toujours, dans les traumatismes de la colonne cervicale avec diminution de longueur de cette colonne.

Cette distance, abaissée au-dessous de 30 millimètres chez un sujet adulte, ayant subi un traumatisme de la région cervicale, pourra servir à dépister ou à confirmer une fracture, une luxation, ou en général un affaissement de la colonne cervicale, par exemple, une maladie de Kümmel à son début.

Il appartient à la clinique, basée sur de plus nombreux examens, de confirmer ou d'infirmer la valeur de notre observation.

Dans un prochain travail, nous étudierons les modifications qu'imprime la croissance à cette distance sterno-cricoïdienne.

FIBROME DU CORPS THYROÏDE

Par le Dr X. DELORE,

Assistant de la clinique chirurgicale de M. le Prof. A. Poncet.

Toutes les tuméfactions thyroïdiennes étaient dénommées goitres par les chirurgiens, jusqu'aux tentatives opératoires de la dernière moitié du XIXe siècle. Actuellement, les thyroïdites, aiguës ou chroniques, en ont été distinguées. Le terme de goitre convient aux seules tumeurs proprement dites, et plus spécialement à une certaine variété de néoplasie épithéliale, à allure bénigne. Il y a, en effet, dans le corps thyroïde, des tumeurs épithéliales et des tumeurs conjonctives.

Les tumeurs épithéliales comprennent tous les néoplasmes dans lesquels la prolifération de l'élément glandulaire est le fait initial, même quand, autour des masses épithéliales, les éléments conjonctif et vasculaire deviennent prépondérants, ainsi que cela s'observe dans certaines variétés de goitre (Broca). Ainsi délimités, les néoplasmes thyroïdiens épithéliaux, bénins ou malins (adénomes, cancers, représentent bien la majorité des tumeurs de cet organe. Leur étude n'entrera pas dans le plan de ce mémoire.

Les tumeurs conjonctives sont plus rares. Les unes, possédant une marche rapide, une tendance à la généralisation et à la récidive, malignes en un mot, ont été longuement décrites dans de nombreux travaux sous le nom de sarcome, ou de fibro-sarcome (Bard). D'autres, à allure bénigne, revêtent ici tous les caractères du fibrome. L'existence du fibrome thyroïdien pur a pu être discutée par des histologistes et des chirurgiens compétents, qui n'en auraient jamais rencontré, malgré des centaines d'examens minutieux. Cependant on doit, avec Wölfler, admettre cette variété histologique. Nous en avons observé un exemple intéressant dans le service de M. le professeur Poncet. Après avoir rapporté cette observation, nous discuterons les observations analogues rapportées dans ces dernières années sous des noms divers; nous donnerons ensuite les

considérations anatomiques, cliniques et thérapeutiques qui nous ont paru dignes d'attention.

Observation. — *Volumineux fibrome du corps thyroïde. Ablation, guérison.*

M..., Henriette, soixante-quatre ans, ménagère, demeurant à Maubec (Isère), entrée le 10 avril 1902 dans le service de M. le professeur Poncet.

Pas d'antécédents héréditaires dignes d'être rappelés. Elle-même n'aurait jamais eu de maladie sérieuse. Réglée à treize ans, elle eut sept enfants, dont un seul est mort d'un accident, à l'âge de vingt-deux ans.

Cette femme n'avait pas remarqué à son cou la moindre grosseur, avant

Fig. 1.

le début de sa tumeur actuelle; elle habite un pays où les goitreux sont fort rares, presque inconnus.

L'affection actuelle aurait débuté il y trois mois environ. Une petite tumeur du volume d'une noix, développée à droite du cartilage thyroïde, attire son attention à cette époque. Jusqu'au milieu de mars, l'augmentation de volume fut progressive; mais, à partir de ce moment, la marche

prend une allure rapide, et, dans ces quinze derniers jours, le volume aurait, paraît-il, plus que doublé.

C'est à dater de cette époque qu'apparaissent les troubles fonctionnels. La voix, qui possédait un timbre normal, devient enrouée. Cette femme éprouve, de plus, une gêne fort accentuée pour manger; les aliments solides, aussitôt déglutis, sont arrêtés par un obstacle œsophagien haut situé, et doivent être rendus. Aussi l'alimentation se compose-t-elle exclusivement de soupes, bouillons et liquides.

Depuis quinze jours, cette femme présente également des quintes de toux violentes, très pénibles, avec expectoration épaisse, verdâtre et abondante. Enfin, dans ces huit derniers jours, elle n'a pu garder la position horizontale, même pendant quelques instants. Elle passe les nuits, assise sur son lit, la situation couchée déterminant des accès de suffocation.

On constate une volumineuse tumeur occupant la région cervicale depuis la fourchette sternale jusqu'à l'angle de la mâchoire. Arrondie, un peu mobile dans les mouvements de déglutition, elle a refoulé le larynx à gauche, en dehors même d'une ligne verticale qui passerait par l'angle gauche du maxillaire inférieur. Elle semble se prolonger bien au-dessous de la fourchette sternale et *avoir contracté quelques adhérences avec les plans du voisinage*, en particulier, avec la peau. Cependant cette dernière constatation est sujette à caution, à cause des pressions répétées de la tumeur par les nombreuses personnes qui l'ont examinée. On ne trouve pas de ganglions engorgés. Les vaisseaux carotidiens droits sont refoulés en dehors de la tumeur, et la carotide paraît battre sous la peau.

Parmi tous les symptômes fonctionnels signalés précédemment, voix, dyspnée, etc., nous insistons surtout sur la dysphagie, qui prend ici une acuité vraiment spéciale.

Pas de tremblement, ni tachycardie ou exophtalmie.

Rien dans les urines.

Le diagnostic fut : sarcome thyroïdien à marche rapide. L'intervention, tout d'abord exploratrice, avait pour but l'extirpation de la tumeur, si les adhérences le permettaient. Sinon, la trachéotomie devait être pratiquée, séance tenante, pour mettre un terme aux accès de suffocation.

12 avril 1902. — Après éthérisation poussée aussi loin que le permettait l'asphyxie, M. Delore pratiqua une longue incision oblique, le long du bord antérieur du sterno-mastoïdien droit; l'extrémité inférieure se recourbe le long de la fourchette sternale avec une convexité inférieure, et remonte à quelques centimètres, le long du sterno-mastoïdien gauche. Le soulèvement du lambeau, comprenant les plans superficiels et les muscles sous-hyoïdiens sectionnés transversalement, expose largement le corps thyroïde. Ligature immédiate de quatre grosses veines.

La face antérieure du corps thyroïde est œdémateuse, adhérente. Incision du corps thyroïde au point culminant de la tumeur, qui est nettement intra-thyroïdienne. Nous trouvons un plan de clivage, après avoir incisé une épaisseur de tissu thyroïdien équivalente à un centimètre environ. La décortication est rapidement poussée, en haut, en bas, en dedans et en

dehors, au moyen du doigt. Mais, malgré des tractions vigoureuses de la tumeur qui, très résistante, supporte bien la prise des pinces de Museux, il est impossible de luxer le tout au dehors. Car la trachée est coudée à chaque traction; de là des accès de suffocation avec cyanose. Enfin, le volume est tel que l'incision, étendue du sternum à l'angle de la mâchoire, peut à peine lui livrer passage. Nous sectionnons alors la tumeur en deux portions, au moyen de forts coups de ciseaux.

Grâce à cette simple manœuvre de morcellement, nous pouvons décoller la face postérieure et la face externe, sous l'œil. En bas, en dehors et en

Fig. 2.

arrière, nous sectionnons de parti pris les vaisseaux thyroïdiens inférieurs. Ils présentent là, une disposition assez curieuse. La tumeur les a allongés peu à peu; mais ceux-ci, tout en s'enroulant sur sa face profonde, ont creusé sur elle un sillon, profond d'un centimètre et demi au moins, si bien qu'à première vue, les vaisseaux thyroïdiens paraissent complètement englobés dans la masse néoplasique. Ligature des vaisseaux, qui occupent, en avant de la colonne, leur siège normal. Pas de ligature du récurrent.

En dedans, la trachée paraît adhérente à la tumeur sur une étendue

d'une pièce de cinq francs. Cette adhérence paraît purement inflammatoire.

Aussitôt après la dénudation de la trachée, apparaît l'œsophage, refoulé en avant par un gros prolongement rétro-œsophagien. Il se décolle aisément. Toute l'opération a duré dix à quinze minutes au maximum; cette petite durée montre la facilité de décollement de cette volumineuse tumeur.

La loge qui résulte de cette ablation, remonte dans l'espace maxillo-pharyngien et descend au sternum. Les vaisseaux carotidiens sont en dehors. En avant, la cavité est limitée partiellement par du tissu thyroïdien, en arrière, par la face antérieure des 4e, 5e, 6e, 7e, 8e cervicales. Le néoplasme possédait trois prolongements principaux : l'un rétro-œsophagien, l'autre rétro-sternal, et l'autre pharyngien. A sa face postérieure, existait une gouttière verticale représentant le moule des corps vertébraux; en bas, s'était imprimée la face postérieure de la fourchette sternale et de la clavicule, situées au-devant de cette tumeur.

Quelques points de suture musculaire et cutanée pour rétrécir cette vaste brèche. Pansement avec des mèches de gaze salolée.

Les suites opératoires furent très simples. Pas de dysphagie, ni bronchite, ni lésion du récurrent, etc.; en somme, sans aucune complication, cette femme quittait l'Hôtel-Dieu, guérie, le 12 mai 1902.

La tumeur, de forme irrégulière, convexe en avant, concave en arrière, où l'on constate une gouttière formée par les corps vertébraux, pèse 620 grammes. Sa densité = 1,332; son volume est comparable à celui d'une tête de fœtus à terme.

Sa consistance est uniforme, d'une dureté ligneuse. La surface extérieure blanchâtre est lisse, nettement encapsulée, sauf au point déjà mentionné de l'adhérence à la trachée.

A la coupe, cette masse est constituée tout entière par un tissu blanc rosé, dur, criant sous le scalpel, et rappelant l'aspect des tumeurs fibreuses de l'utérus. Le tissu est homogène, et ne présente aucune géode, aucune cavité, peu de vaisseaux, ce qui nous explique l'absence d'hémorragie sérieuse pendant l'opération.

Aucun vestige de tissu thyroïdien, bien qu'on voie, très nettement, les vaisseaux thyroïdiens inférieurs droits se perdre dans la tumeur.

Histologiquement, M. Louis Dor a retrouvé la structure du fibrome pur, à évolution rapide. On voit, au microscope, des cellules fusiformes relativement jeunes et disposées en fascicules tourbillonnants. Aucune trace de cellules épithéliales et de tissu thyroïdien normal ou pathologique.

En somme, il s'agit d'un fibrome du corps thyroïde nettement encapsulé; c'est une variété exceptionnelle de tumeur thyroïdienne, que M. Poncet n'a jamais rencontrée cliniquement. Elle apparaissait analogue à certains sarcomes malins de cette glande; mais, malgré cette ressemblance clinique, les différences entre les sarcomes et ce fibrome nous paraissent d'une nettete parfaite, tant aux points de vue opératoire et histologique, qu'à celui des suites éloignées.

L'*anatomie pathologique* des fibromes d'origine thyroïdienne est à peine ébauchée. De nombreuses recherches bibliographiques, entreprises dernièrement avec le concours de M. Ourmanoff[1], nous ont permis de retrouver un seul cas vraiment caractéristique. Il appartient à Wölfler[2], dont la compétence en pareille matière ne saurait être discutée. Aussi nous paraît-il utile, comme exemple, de rapporter en détail cette observation : « S'il est extrêmement rare, dit Wölfler, dans un adénome du corps thyroïde, de ne pas trouver de temps à autre une hypertrophie du tissu conjonctif péri-acineux et péri-alvéolaire, et, dans d'autres cas, une dégénérescence fibreuse diffuse des lobes, il n'est pas moins rare de voir se développer un tissu fibreux, constituant un véritable fibrome.

« Dans le corps thyroïde, très peu hypertrophié, d'un homme âgé de cinquante-six ans, j'ai trouvé plusieurs nodules brillants, assez durs, nettement circonscrits, de coloration blanc jaunâtre, de la grosseur d'une noisette, voire même d'une noix, qui étaient composés de véritable tissu fibreux. La structure de ces nodules était tellement typique, elle rappelait si bien les fibromes que l'on trouve dans les autres organes, que toute description détaillée me paraît superflue.

« Au premier abord, ces nodules fibreux se différenciaient de la dégénérescence fibreuse non seulement par l'entrelacement caractéristique des fibres conjonctives, mais encore par une plus grande richesse en noyaux. En certains points, il en existait un si grand nombre que la plupart de ces nodules eussent mérité plutôt d'être considérés comme des fibro-sarcomes. Le système vasculaire, dans ces nodules que j'ai injectés artificiellement, était relativement pauvre et ne présentait nulle part de grands espaces caverneux. Il est enfin à remarquer, d'une manière toute particulière, qu'en aucun point on ne pouvait constater la présence de tissu glandulaire. »

Ce fait montre l'existence de *fibromes thyroïdiens multiples*, analogues, au point de vue du nombre, à bien des tumeurs fibreuses de l'utérus.

Notre observation représente le *fibrome solitaire*. A la coupe, le tissu ressemblait, à s'y méprendre, aux tumeurs fibreuses de l'utérus, et l'examen histologique révélait une structure identique (Dor).

De ces 2 observations, nous croyons que l'on peut rapprocher,

1. Ourmanoff, *Des fibromes du corps thyroïde*, Th. de Lyon, 1902.
2. Wölfler, *Arch. f. kl. Chir.* de Langenbeck, 1883.

sous le nom de fibromes du corps thyroïde, un certain nombre de faits d'interprétation douteuse, rangés par les observateurs sous des appellations diverses : dégénérescence fibreuse, thyroïdite chronique.

Ricard[1] a rapporté en 1901 un fait fort intéressant de tumeur du corps thyroïde ayant englobé les éléments du paquet vasculo-nerveux du cou ainsi que les muscles de la région. Cette diffusion de la tumeur éveille, *a priori*, l'idée d'un sarcome thyroïdien ayant diffusé hors de la capsule glandulaire. Or, l'examen histologique, contrôlé par M. Brault, y révèle la structure du fibrome : « Tumeur uniquement constituée par du tissu fibreux. Les fibres l'emportent beaucoup sur les cellules (donc tissu fibreux adulte), sauf en certains points où l'on rencontre des nodules de tissu conjonctif jeune, presque embryonnaire. La carotide et le pneumogastrique sont intimement fusionnés avec la tumeur. En aucun point, il n'y a trace d'épithélium thyroïdien ou autre. Il ne s'agit donc pas d'un cancer proprement dit (carcinome très squirrheux), ni d'une sclérose thyroïdienne, sorte de cirrhose glandulaire, mais d'un fibrome adulte à évolution lente. »

Ainsi, de par cette observation de Ricard, il existerait, à côté des fibromes *encapsulés* multiples (Wölfler), ou solitaire (observation personnelle), des *fibromes non encapsulés*, *diffus*, analogues à ces variétés de tumeurs qui ont été décrites dans le tissu musculaire par MM. Regaud et Nové-Josserand[2], sous le titre significatif de fibrome dissociant, à évolution maligne. Cette distinction présente un réel intérêt, aux points de vue clinique et opératoire.

Dans cette catégorie histologique de fibromes thyroïdiens, on devrait peut-être ranger d'autres observations, dont la nature reste cependant discutable. C'est ainsi que, dans une observation de Jeannel (Tailhefer, *Revue de Chirurgie*, 1898), il est dit très nettement : « L'examen histologique nous a démontré que la néoplasie était constituée par du tissu conjonctif normal en petite quantité, du tissu fibreux en abondance et quelques nids de cellules embryonnaires. Nous n'avons trouvé aucune vésicule thyroïdienne. Les vaisseaux étaient peu abondants et normaux. » Or, le diagnostic de M. Jeannel était celui de cancer thyroïdien, et l'opération elle-même avait semblé confirmer cette opinion, car le néoplasme développé dans le lobe gauche du corps thyroïde, envahissait le paquet vasculo-nerveux du cou et l'accompagnait jusqu'à la base du crâne; l'extirpation dut, pour ce motif, rester incomplète.

1. Ricard, *Gaz. des Hôpitaux*, 1901.
2. Nové-Josserand, Th. de Lyon, 1896.

En résumé, on rencontre dans le corps thyroïde, quoique rarement, des tumeurs fibreuses qui seraient, les unes encapsulées, les autres diffuses. Cette division est si importante que nous avons cru devoir y insister. Au point de vue opératoire, en effet, les premières sont énucléables, les autres exigent des interventions graves et étendues, pouvant entraîner le chirurgien à des délabrements dangereux. A ce propos, une remarque digne d'attention nous a été suggérée par l'étude de notre observation personnelle : certains fibromes paraissent diffus pendant les premières tentatives opératoires, et c'est seulement après une recherche minutieuse que l'on retrouve le plan de clivage qui va transformer une opération compliquée en extirpation très simple. D'autre part, on peut confondre certains prolongements du fibrome avec des adhérences. Chez notre malade, nous avions sectionné les vaisseaux thyroïdiens inférieurs à 5 ou 6 centimètres environ au delà de la tumeur, leur partie périphérique semblant noyée dans le tissu néoplasique. Or, en examinant la pièce, on constatait que ces vaisseaux étaient enfouis au fond d'un sillon, profond de 2 centimètres environ et creusé à la face postérieure du fibrome. Ils étaient entourés par le néoplasme, sauf sur l'une de leurs faces, mais n'étaient nullement adhérents au fibrome. Ces fausses adhérences n'ont-elles pas trompé quelques chirurgiens? Des prolongements néoplasiques autour du paquet vasculo-nerveux n'en ont-elles pas imposé parfois pour des adhérences vraies? La question devra être élucidée par des observations plus nombreuses.

Une dernière question doit être examinée maintenant. Existe-t-il des rapports entre les thyroïdites chroniques, ligneuses, décrites par Riedel (d'Iéna) en 1883, et le fibrome proprement dit du corps thyroïde? On pourrait y songer, en étudiant la seule observation de Riedel qui fournisse quelques détails histologiques : « L'examen histologique, dit Riedel, a montré que la tumeur était constituée par des tissus fibreux, des cellules de l'inflammation ». Cet examen est trop bref pour permettre une conclusion quelconque.

Les *symptômes* du fibrome thyroïdien sont mal connus, en raison de la rareté exceptionnelle de cette tumeur. Ils rappellent les signes des adénomes charnus de cette glande. La déformation du cou, le volume pouvant atteindre des proportions énormes, la palpation indolore, le mouvement d'ascension et de descente pendant la déglutition, les compressions du récurrent, du pneumogastrique, de l'œsophage, de la trachée, peuvent se rencontrer comme dans toute tumeur thyroïdienne.

Le caractère le plus important est fourni par la *consistance dure*,

ligneuse, telle qu'on a pu croire à l'existence d'un goitre osseux.

En général, on confondra le fibrome avec un adénome, et surtout avec les tumeurs malignes, soit épithéliales, soit conjonctives. Les observations que nous avons parcourues, et la nôtre, démontrent la fréquence de cette erreur de diagnostic. Suivant M. le Professeur Poncet et son élève Carrel (Th. Lyon, 1900), les tumeurs malignes sont caractérisées par de violentes douleurs, l'invasion ganglionnaire et la généralisation à distance, des noyaux métastatiques particulièrement fréquents dans le poumon et les os. Lorsque, chez un goitreux ayant dépassé cinquante ans, on observe une augmentation rapide d'un goitre préexistant, bientôt suivie de cachexie, le diagnostic de dégénérescence maligne paraît s'imposer. Notre observation démontre cependant que cette règle, importante en clinique, souffre des exceptions. D'autre part, le cancer lui-même devient caractéristique seulement à la période d'invasion lymphatique. En somme, en présence d'un cancer présumé du corps thyroïde, il faut songer au fibrome, qui laisse intact l'état général du malade; on aura bien rarement l'occasion d'affirmer la nature fibreuse de la tumeur.

Le *traitement* devra consister dans l'ablation chirurgicale du ou des fibromes. En cas de *fibromes encapsulés*, l'opération de choix est l'énucléation intra-glandulaire, en se rappelant qu'ici comme dans les adénomes, la recherche du plan de clivage constitue par elle-même la seule difficulté importante. Rien ne s'oppose à l'ablation totale. En effet, si l'extirpation en une seule masse peut être rendue impossible par le volume même de la tumeur, il est aisé de tourner la difficulté, en ayant recours au morcellement, qui donne de si beaux résultats en cas de fibromes utérins à évolution vaginale. Une fois l'incision des plans superficiels faite, rien ne sera plus simple que d'extraire la totalité d'une volumineuse tumeur, fragments par fragments. Grâce à cette manœuvre, nous avons pu attirer enfin au dehors les prolongements rétro-sternaux et rétro-œsophagien qui maintenaient, au début, toute la tumeur dans une immobilité remarquable, telle que nous doutions de la possibilité d'une ablation. C'est encore avec cette incision préalable de la tumeur que l'on pourra libérer certains organes englobés par de véritables anneaux formés par des prolongements du fibrome. Les vraies adhérences sont, en effet, plus rares, en cas de fibromes, que les fausses adhérences signalées précédemment; elles succéderont à une dissection minutieuse, dans bien des cas.

L'hémorragie est insignifiante, en raison de l'indépendance des vaisseaux thyroïdiens vis-à-vis du fibrome, et de la faible vascula-

risation de la tumeur. Les dangers de l'anesthésie n'offrent rien de particulier. Le pronostic est grave, si la tumeur est abandonnée à son évolution naturelle. Le pronostic opératoire est, au contraire, bénin, si l'opération est strictement aseptique. La cicatrisation est rapide. Quant au myxœdème, il n'a jamais été observé; du reste, l'énucléation laisse toujours assez de tissu glandulaire sain pour éviter une pareille conséquence.

Dans les *fibromes diffus*, la thyroïdectomie devient l'opération de choix. Malheureusement les adhérences aux organes importants du cou assombrissent singulièrement le pronostic. Le malade de Jeannel fut atteint d'une hémorragie secondaire grave qui exigea la ligature de la carotide primitive; il ne guérit qu'au prix d'une hémiplégie. Ricard dut réséquer la carotide primitive et le pneumogastrique. En pareil cas, le pronostic reste donc réservé.

Les *récidives* n'ont pas été observées; à la suite d'une extirpation totale; aussi ce caractère établit-il une distinction essentielle entre le fibrome et le sarcome. La malade, opérée dans le service de M. le professeur Poncet, en avril 1902, restait guérie au mois de février 1903.

DE LA

DILATATION AMPULLAIRE DES VEINES

Par M. Paul GUIBAL,

Interne des Hôpitaux de Paris.

Ce titre, suffisamment expressif, définit nettement l'affection à laquelle il se rapporte. On la désigne encore sous les chefs suivants : dilatation sacciforme des veines, varice anévrysmoïde, dont la signification est restée classique depuis le jour où Briquet a divisé les dilatations veineuses en deux classes : dilatations cylindroïdes, étendues à un long segment de veine malade; dilatations ampullaires, limitées à une portion restreinte de veine.

Nous laisserons entièrement de côté les petites dilatations ampullaires étagées en chapelet, sur la longueur des veines du membre inférieur spécialement; leur intérêt est surtout anatomo-pathologique, tandis que leur symptomatologie se confond avec celle de la maladie variqueuse qu'elles accompagnent. Nous limiterons notre étude aux dilatations ampullaires qu'on rencontre en certains points d'élection des gros troncs veineux, sur la crosse de la *saphène*, à la partie la plus élevée de la *veine crurale*, sur la *poplitée*, au niveau des *veines du cou*. Le siège occupé par ces tumeurs, une physionomie clinique très caractéristique, la nécessité de les distinguer d'autres affections capables de se développer dans les mêmes régions, les difficultés parfois grandes qu'il peut y avoir à établir ce diagnostic, voilà les raisons qui plaident pour cette sélection. La *pathogénie* de certaines d'entre elles est sujette à controverse. Enfin, de l'étude clinique, de l'évolution, des complications possibles, résultent des déductions thérapeutiques pleines d'intérêt pour le chirurgien.

Cette dilatation kystique des veines est une affection relativement fréquente. Il n'est guère de médecin ou de chirurgien qui n'en observe quelques exemples au cours de sa carrière. Cependant, les cas publiés sont en nombre assez restreint, comme nous avons pu nous en convaincre au cours de recherches bibliographiques très

étendues. Nous les avons entreprises après avoir eu l'occasion d'observer, en une année, deux cas de dilatation veineuse rapportés plus loin et occupant une fois la saphène, une fois la poplitée.

Étiologie.

L'attention des auteurs, observant une dilatation ampullaire, s'est rarement portée sur ce point, qui reste pour cela enveloppé d'obscurité. Parmi les cas où cette question a été envisagée, il en existe qui sont sûrement d'origine congénitale; d'autres où l'affection paraît acquise; dans certains cas intermédiaires, il est rationnel de supposer que malformation ou faiblesse congénitale prédisposante et causes adjuvantes agissent de concert pour forcer les parois veineuses et produire la dilatation anévrysmoïde.

Les dilatations acquises appartiennent de préférence à l'âge adulte; on les rencontre dans les deux sexes, avec une légère prédominance chez l'homme; l'influence des professions pénibles n'est pas notée; dans certaines circonstances, la grossesse a exagéré une dilatation préexistance plutôt qu'elle n'en a provoqué l'apparition. L'étude des antécédents héréditaires révèle chez les parents des malades, soit la diathèse variqueuse, soit la diathèse rhumatismale (Obs. XV, XVI, XVII).

En l'absence de causes suffisantes, il faut attribuer un rôle prédominant aux lésions anatomiques des parois veineuses, à l'endophlébite qui diminue leur résistance, de sorte que la pression sanguine veineuse les force et en provoque la dilatation, ce qu'elle n'aurait pu faire sur des parois absolument saines. Cette pathogénie, commune à toutes les variétés de varices, n'a rien de propre à la lésion qui nous occupe; c'est un point de pathologie générale.

Pourquoi la dilatation se limite-t-elle à un espace borné d'une paroi veineuse et prend-elle à ce niveau un développement si grand? Pour expliquer ce fait, il faut faire intervenir l'hypothèse d'un affaiblissement congénital, localisé à une faible étendue du vaisseau. Ce mécanisme peut être invoqué avec assez de raison quand la dilatation existe seule, sans varices concomitantes; si elle complique des varices, il est inutile de recourir à cette explication : la dilatation se produit sur la partie de la veine où la pression sanguine est la plus grande ou bien l'altération des parois le plus avancée.

Il peut arriver qu'un traumatisme atteigne la veine, altère la vitalité de ses parois, diminue leur résistance et provoque la formation d'un véritable anévrysme veineux, analogue par sa pathogénie aux anévrysmes artériels traumatiques.

L'observation suivante est caractéristique à ce sujet.

Observation I. — (Golding-Bird, *Transact. of the patholog. Soc. of London*, 1889-90, p. 43. — Résumé.)

Éli F..., cinquante-quatre ans, vu pour la première fois en février 1882. Il était maçon et se plaignait d'une douleur à la paume de la main droite qui avait duré neuf semaines; pendant ce temps, il avait remarqué une petite tumeur à l'endroit douloureux, qui était celui où pressait la poignée de la truelle; la douleur l'avait obligé de cesser son travail.

D'abord elle avait le volume d'un pois, mais elle s'accrut graduellement et elle mesure à présent 1/2 sur 1/4 pouce. La tumeur est un peu au-dessous et sur la face radiale de l'os pisiforme. Tous les caractères d'un ganglion limité; peau normale; la ponction avec une aiguille ne l'évacua pas, la tumeur étant évidemment solide, quoique élastique.

Un peu plus tard, sous chloroforme, incision exploratrice. Dans le tissu graisseux sous-cutané, nous trouvâmes une tumeur kystique, à parois minces, de couleur noir bleuâtre. Sous elle les tissus étaient sains, mais elle adhérait par sa face profonde à une veine superficielle du volume d'une plume de corbeau et qui, sur toute sa portion visible, était oblitérée par un caillot récent. Ligature de la veine; ablation de la tumeur. L'incision montra que, dans ses rapports avec la veine, c'était un véritable sac anévrysmal, intéressant seulement la face superficielle du vaisseau; elle était remplie par un caillot gélatineux, dur, non laminé.

Les veines du bras et de la main étaient normales; pas de varices sur le reste du corps. Le point d'attache était étroit, comparé au volume de la tumeur.

W. T. Bennet[1] rapporte deux cas assez analogues, quoique moins rigoureusement démonstratifs :

« Dans deux circonstances seulement, j'ai vu quelque chose ressemblant à un anévrysme traumatique veineux. C'étaient des cas de kystes sanguins de la main. L'un des patients était un charpentier, l'autre un tapissier. Dans les deux cas, la tumeur était située sur la pulpe du pouce droit et n'était pas de gros volume. La tumeur, dans les deux cas, se fit graduellement, en six mois. Une fois, elle contenait du sang fluide, enfermé dans une sorte de sac formé par le tissu conjonctif voisin et communiquant nettement avec une veine largement ouverte. Dans l'autre cas, après s'être accrue régulièrement sans causer d'ennui, la tumeur s'enflamma, suppura et fut ouverte avec l'idée que c'était un abcès banal. Elle contenait un peu de pus, mais elle était surtout remplie par un caillot sanguin de date récente. Il me semble que ces kystes étaient produits par les heurts continuels auxquels les parties malades étaient exposées par suite des occupations des malades. »

1. Clinical lecture on congenital sacculation and cystic dilatation of veins, *Lancet*, 1890, t. I, p. 788.

Les dilatations congénitales existent, le fait ne peut être mis en doute. Au niveau des membres, il est difficile, en général, de vérifier cette origine congénitale; au cou, la démonstration en a été faite plusieurs fois. Il s'agissait de sacculations veineuses observées au moment de la naissance ou peu de temps après, quelques semaines, quelques mois.

Parfois la dilatation se produit à la faveur d'une faiblesse congénitale de la paroi veineuse. On en trouvera plus loin plusieurs observations démonstratives. « La tendance à cette dilatation est congénitale, dit Bennet[1]; son développement et son accroissement dépendent des mêmes causes qui provoquent le développement des varices ordinaires. Les deux affections coexistent. »

D'autres fois la dilatation tient à l'arrêt de développement d'un tronc veineux. Telle est l'opinion exprimée par M. Walther[2] : « Certains kystes, dont le contenu est sanguin, communiquent à l'origine avec la veine jugulaire interne. Plus tard, l'isolement se fait et le contenu devient séreux. Il est probable qu'ils résultent d'un vice de développement de la veine jugulaire interne ». Smeter accompagne l'obs. L des réflexions suivantes : « Je crois à un vice de conformation, résidant dans une dilatation kystique suppléant l'arrêt de développement de la veine jugulaire ». Et le fait suivant appuie cette hypothèse de toute l'autorité d'une constatation anatomique directe.

Obs. II. — *Une forme rare de kyste sanguin.* (Koch, *Verhandl. deutsche Gesells. für Chir.*, 1876. — Résumé.)

Il s'agit d'une fillette morte à dix-huit mois. Elle portait, comme la mère et la sage-femme l'ont affirmé, au moment même de la naissance, dans la région claviculaire droite, une tumeur du volume d'une noix, bleuâtre par transparence de la peau, qui se tendait pendant les cris et était recouverte par la peau normale, et qui paraissait se réduire facilement, de sorte qu'on pouvait avancer le doigt dans la direction du cœur. Malgré une compression méthodique, la tumeur augmenta jusqu'à amener la mort. Trois mois après la naissance, elle avait le volume d'un œuf d'oie; peu avant la mort, elle mesurait horizontalement 38 centimètres, verticalement, 16 centimètres. Dès le quatrième mois elle fut irréductible. Les essais tentés pour évacuer son contenu occasionnèrent des accès asphyxiques violents.

L'autopsie montra qu'il y avait vice de développement. La veine sous-clavière faisait totalement défaut; à la place qu'elle occupe habituellement on trouva trois grosses dilatations veineuses et communiquant ensemble. L'absence de toute trace de la veine sous-clavière pousse Koch à admettre un vice de développement survenu dans les deux premiers mois de la grossesse.

1. *Lancet*, 8 juin 1889, p. 1124.
2. *Soc. anat.*, octobre 1890.

Anatomie pathologique.

Les dilatations anévrysmoïdes veineuses occupent certains sièges de prédilection dont elles s'éloignent rarement; la *veine saphène*, la plus fréquemment atteinte, s'ectasie au voisinage de son embouchure; plus rarement elle se dilate à la face interne du genou; on peut même, dans certains cas exceptionnels, trouver sur le trajet de cette veine des dilatations multiples superposées (Obs. XV, XVI). Puis viennent par ordre décroissant de fréquence, les dilatations de la *fémorale* dans le triangle de Scarpa, de la *jugulaire externe*, et très rarement de la *poplitée*, de la *jugulaire interne*, de la *sous-clavière*.

Ces tumeurs acquièrent une grosseur allant du volume d'un grain de blé à celui d'un œuf de poule et elles arrivent parfois à des dimensions énormes, comme le prouve l'observation précédente. Leur forme est arrondie, ovalaire, piriforme, ou bien elle est rendue irrégulière, déformée qu'elle est par les plans résistants de la région où elles se développent et dont, à cause de leur mollesse habituelle, elles épousent les saillies et dépressions, surtout à la région cervicale.

La dilatation se présente sous deux aspects bien différents : ou bien elle atteint *toute la circonférence* du vaisseau, occupant alors la portion de veine située immédiatement au-dessus d'une valvule qui ferme le bout distal de la tumeur (Bennet); ou bien elle n'intéresse *qu'une des faces* du vaisseau, et forme un sac pendu au côté de la veine avec laquelle elle communique par un pertuis de dimensions variables. Cette dernière forme, la dilatation sacculaire, appartient en propre aux dilatations veineuses congénitales, d'après Bennet :

« C'est la forme de dilatation la plus rare, et elle consiste essentiellement en un sac distinct, émanant d'un côté de la veine, avec laquelle il communique par une petite ouverture. Le vaisseau auquel il est attaché n'est pas toujours dilaté, ni variqueux, ni en aucune façon anormal. Cependant, dans les cas que j'ai vus, la veine atteinte, quoique non variqueuse, était un peu plus large que la veine homonyme du côté opposé; cependant cette différence de volume n'était pas plus grande que celle qu'on observe souvent sur des sujets normaux, surtout au niveau du cou, où les veines des deux côtés ont souvent un calibre différent. » La coexistence de varices sur les veines voisines peut exister, mais non fatalement. « Dans sa forme type, non compliquée, cette sacculation, qui est purement une malformation congénitale, est indubitablement rare, mais on la voit occasionnellement au cou, où elle dépend de la veine jugulaire externe. Elle se présente aussi en connexion avec la saphène interne, et j'ai vu un cas où le sac était en connexion avec une large veine péri-ombilicale. »

La pièce que nous avons vu enlever par M. Ricard (Obs. XL) se présente sous cette forme. La sacculation circonférencielle serait plutôt propre aux dilatations acquises. Elle coexiste le plus souvent avec des dilatations variqueuses des membres inférieurs et elle siège sur le trajet d'une veine variqueuse; la dilatation ampullaire n'est dans ce cas qu'une exagération, en un point, de la maladie veineuse générale.

Au contraire, les sacculations congénitales existent souvent seules, le système veineux général présentant une intégrité relative ou absolue.

Au niveau du cou, les sacculations veineuses peuvent être simulées cliniquement par un grand nombre d'affections; la dissection seule de la tumeur est parfois incapable, elle-même, d'établir si réellement elle provient d'une dilatation veineuse; seul, l'examen histologique peut établir sa véritable origine, et il a été pratiqué très rarement.

On trouve étudiées, dans nombre de publications allemandes, anglaises et américaines, tout un ensemble de faits disparates, désignés sous l'étiquette générique de : kystes sanguins de la région latérale du cou ou d'hématocèles du cou (hématocele of the neck). Ce sont des collections de volume variable, situées sur les côtés du cou, remplies d'un liquide qui présente les caractères macroscopiques du sang veineux, et communiquant souvent avec une veine, généralement la jugulaire interne. La clinique seule, avons-nous dit, ne peut établir leur véritable origine; l'anatomie pathologique elle-même est, dans certains cas, impuissante à percer l'obscurité qui enveloppe leur pathogénie. Un certain nombre appartiennent à des dilatations veineuses, comme nous en rapportons plus loin des exemples, comme aussi dans le cas de Koch déjà cité. L'examen histologique montra dans ce dernier que « les parois du sac étaient formées par un tissu aréolaire, spongieux; sa face interne ressemblait par places à la face interne des oreillettes du cœur. Leur épaisseur était inégale, mais cependant partout augmentée; elles se laissaient partout séparer avec facilité des tissus voisins. Le tissu intermédiaire était lâche, à trame peu serrée, riche en vaisseaux. L'examen microscopique décela une couche de tissu élastique distribuée comme dans la couche moyenne des vaisseaux. Cette couche continue et bien limitée envoyait en dehors de gros faisceaux de tissu élastique qui étaient groupés à la surface comme dans la tunique adventice des veines. »

Certains kystes sanguins proviennent de modifications survenues dans un kyste séreux, quelle que soit l'origine de celui-ci, origine

lymphatique, origine branchiale. Si les parois du kyste séreux sont très vasculaires, angiomateuses, la rupture de ces vaisseaux dans la cavité kystique, sous l'influence d'un traumatisme par exemple, modifie la nature du contenu et provoque l'accroissement de la tumeur. On peut interpréter de la sorte le cas de Beck[1], où une première ponction du kyste donna du liquide séreux et la seconde, du sang veineux.

Par contre, un kyste séreux peut communiquer à un moment avec une grosse veine, sans que le mécanisme de cette communication soit facilement explicable. Glück[2] en cite un cas intéressant : il s'agissait d'un kyste branchial, fermé à ses deux extrémités et dilaté en son milieu. Tandis que de pareils kystes renferment du liquide séreux, celui-ci était en communication avec la veine jugulaire commune et s'était changé en kyste sanguin. Le kyste est enlevé. « L'examen histologique, écrit Glück, montre qu'il s'agit bien d'un kyste branchial (à épithélium cylindrique caractéristique). Il communiquait très largement avec la veine jugulaire commune, que je dus lier pour pouvoir extirper le kyste.

« Tamponnement de la plaie.

« Guérison. Pas de récidive.

« La patiente, âgée de seize ans, connaissait depuis l'âge de six ans la tumeur, qui augmenta de volume et paraissait érectile. La ponction donna du sang pur.

« Par la pression, on pouvait vider la tumeur, puis elle se remplissait de nouveau. La patiente faisant elle-même la manœuvre de Valsalva, la région latérale du cou était gonflée par une tumeur bleuâtre. » Dans ce kyste, pas de coagulation, sac entièrement fluide.

Certains kystes sanguins sont dus à un carcinome ou un sarcome envahissant la veine jugulaire, donnant lieu à une hémorragie, d'où résulte la formation d'une cavité en rapport avec la veine.

Quelques angiomes caverneux peuvent aussi se mettre en rapport avec le contenu d'une veine par un petit orifice. Dans un cas de Völker et Fel. Franke[3], un angiome profond du cou, que les auteurs supposent en rapport avec une fente branchiale, présentait une surface interne brillante et lisse, parsemée de saillies et de dépressions comme la face interne d'une oreillette. Mais la tumeur n'était pas réductible et on ne put trouver aucune communication avec un vaisseau.

Il est enfin des cas très obscurs dont on ne peut préciser la nature,

1. *Medic. Times and Gaz.*, 1882, t. II.
2. *Deutsche med. Wochenschrift*, Berlin, 1886.
3. *Deutsche Zeits. f. Chir.*, XLI, 1888, p. 411.

comme celui de Tourneret et Bœckel[1] : tumeur remplissant le creux sous-claviculaire, chez un enfant de cinq semaines, élastique, tendue, irréductible, se tendant par les cris; peau bleuâtre par translucidité. Elle est enlevée et trouvée remplie de sang veineux. La paroi est formée « d'une membrane de tissu conjonctif de récente formation, très vasculaire, dépourvue d'épithélium et dans laquelle a dû se produire une hémorragie ».

Le malade dont Barwell[2] rapporte l'histoire, paraît avoir présenté un hématome infecté du cou, consécutif à des coups reçus en boxant. On peut observer des sortes d'anévrysmes veineux diffus, assez semblables par leur pathogénie à l'anévrysme diffus artériel. Maunoury en a rapporté un exemple, provenant d'une déchirure de la veine sous-clavière par une esquille, dans une fracture de la clavicule.

Nous avons insisté longuement sur les caractères anatomiques de ces lésions diverses, susceptibles d'occuper, au cou, le même siège que les dilatations veineuses et parfois de présenter les mêmes symptômes. Cette étude nous sera d'un grand secours, lorsque nous aurons à discuter le diagnostic différentiel des sacculations veineuses.

Nous devons enfin faire une place à l'hypothèse soutenue par Plenk, S. Bell, Koch, pour expliquer la formation des dilatations veineuses : de petites cavités télangiectasiques se créeraient dans les parois veineuses et elles se transformeraient secondairement en kystes sanguins, soit par agrandissement de leur cavité, soit par atrophie des cloisons intermédiaires, soit par refoulement de ces cloisons, soit par refoulement des parois de la veine dans la néoformation. Il s'agirait d'un véritable angiome de la paroi veineuse mis secondairement en communication avec la lumière de la veine et se dilatant sous la poussée du sang veineux.

Évolution.

L'évolution des sacculations veineuses ne présente rien de régulier. Elles peuvent garder pendant très longtemps un volume invariable, sans augmentation ni diminution, sans complication d'aucune sorte; ce sont les cas les plus favorables, puisque, en général, les troubles fonctionnels liés à cette maladie sont peu graves.

On observe aussi l'accroissement lent et progressif, ou bien brusqué et activé par la grossesse, un traumatisme, ou encore sur-

1. *Gazette médicale de Strasbourg*, 1876.
2. Hematocele of the neck, *Lancet*, 1879, t. I.

venant sans cause appréciable. Le fait existe surtout au niveau du cou. Au contraire, les dilatations des membres inférieurs, malgré les conditions défavorables que crée la stase du sang et la tension sanguine qui en résulte, offrent rarement un volume dépassant celui d'un œuf de poule.

La guérison spontanée ne se rencontre pas aux membres; on la rencontre au cou, et en général, lorsque la sacculation est d'origine congénitale, comme en fait foi l'observation suivante.

Obs. III. — (Bennet, *loco citato.*)

« Chez les enfants, et jugeant d'après le cas suivant, cette forme de dilatation peut diminuer et finalement disparaître.

« Un enfant de neuf mois avait deux nævi de la paroi abdominale, qui furent traités par la ligature. Tout contre la clavicule droite, à la pointe de l'épaule, était une tumeur molle, très compressible, pourprée, à laquelle aboutissaient deux veines assez volumineuses, l'une en haut, l'autre en dedans; de son bord inférieur naissait une veine plus large, qui se dirigeait vers la région axillaire. D'après les sensations perçues et l'aspect général de la tumeur, il était évident que c'était un kyste veineux et non pas un autre nævus. La grosseur diminua spontanément et en trois mois, elle avait disparu; rien ne restait pour révéler son existence ancienne que trois veines paraissant confluer au point précédemment occupé par la tumeur; si la tumeur avait paru augmenter ou devoir provoquer des troubles, je l'aurais extirpée. »

Au nombre des complications qui peuvent aggraver la dilatation veineuse, nous n'avons trouvé aucune observation de rupture. L'infection, la coagulation, la phlébite sacculaire, par contre, se produisent fréquemment (Obs. IV, V, XX, XXI, XXII, XXIII, XXIV, XXV, XXVI, XXVII, XXVIII, XXIX, XXX, XXXI, XXXIII, XXXV, XXXVI, XXXVII, XXXVIII, XXXIX, XL, XLIII, XLIV, L,) soit dans presque la moitié des cas. Le mécanisme par lequel les germes infectieux envahissent la poche veineuse est le même que dans les phlébites en général. La dilatation, par suite de la stase sanguine et de l'altération de ses parois, constitue vraisemblablement un lieu de moindre résistance, favorisant la localisation des germes qui s'y cantonnent, et parfois y limitent leur action. La coagulation peut être arrêtée à la poche ou bien s'étendre sur une étendue variable au-dessus et au-dessous d'elle. Un traumatisme direct sur la collection a parfois été suivi de phlébite à brève échéance.

La phlébite n'offre rien de spécial dans sa marche; la *restitutio ad integrum* ne semble pas avoir été observée; la transformation fibreuse de la tumeur est un mode de guérison qui s'est rencontré

une fois (Obs. XXIX); dans plusieurs observations (Obs. XXI, XXX), il y a eu suppuration des caillots.

La possibilité d'une embolie constitue le danger le plus redoutable dans cette affection. Cette complication a pu provoquer des accidents graves (Obs. XXXVI), et même mortels. Aussi importe-t-il de la reconnaître et de la rapporter à sa vraie cause, c'est-à-dire qu'il faut savoir diagnostiquer une sacculation veineuse, libre ou coagulée. C'est ce que nous allons tenter de faire dans l'étude clinique qui suit.

(*A suivre.*)

SUR UN PROCÉDÉ
POUR ABORDER LES
ABCÈS SOUS-DIAPHRAGMATIQUES DU FOIE

Par le Dr PACHECO MENDES,

Professeur de clinique chirurgicale à la Faculté de Médecine de Bahia (Brésil).

Le traitement chirurgical des abcès du foie a subi dans ces dernières années de remarquables perfectionnements. Les anciennes méthodes de traitement se trouvent complètement abandonnées aujourd'hui, et si l'aspiration simple peut, dans quelques cas, être suffisante pour arrêter les accidents provenant de la suppuration du foie, il faut toutefois reconnaître que, dans la plupart des cas, elle laisse persister des produits plastiques, qui peuvent devenir la cause de nouveaux accidents. Ces résultats se comprennent si on se rapporte à l'anatomie pathologique des abcès du foie. Dans les anfractuosités du foyer se forment des fongosités, des masses caséeuses qu'aucun lavage n'enlève et qui entretiennent indéfiniment la suppuration.

L'opération rationnelle consiste donc à ouvrir largement le foyer de suppuration et, par un pansement convenable, à modifier les surfaces suppurantes.

Ce qu'il faut, c'est opérer de bonne heure, et sans attendre que l'évolution du mal ne conduise à des désordres viscéraux incurables.

Il ne s'agit ici que d'une simple déclaration de principes sur la fixation judicieuse des indications générales de l'intervention.

Cette question préalable étant ainsi posée, nous arrivons à l'objet essentiel de ce travail, c'est-à-dire : l'étude des procédés opératoires dont nous disposons aujourd'hui pour traiter les abcès du foie postéro-supérieurs ou sous-diaphragmatiques.

*
* *

Les indications du traitement chirurgical ont été des plus nettes, lorsque les méthodes se sont perfectionnées par l'asepsie. Tout le monde semble d'accord pour l'époque de l'intervention; mais lorsqu'on aborde la méthode opératoire, il n'en est plus de même.

Les abcès postéro-supérieurs ou sous-diaphragmatiques sont accessibles par deux voies : la voie abdominale et la voie pleurale.

On s'est préoccupé de la voie abdominale, mais, il faut avouer que cette manière d'agir n'est pas sans offrir des difficultés ou de graves dangers. On sait, du reste, qu'un des inconvénients les plus graves de la voie abdominale est le déversement du pus dans la cavité péritonéale, dans laquelle il s'accumule et dont la présence ne tarde pas à entraîner des accidents de toute espèce, souvent rapidement mortels. Or, il est important de savoir que les abcès postéro-supérieurs, en se développant, refoulent le diaphragme du côté de la cavité thoracique dans laquelle ils sont pour ainsi dire inclus. Dans la plupart des cas, on ne les sent pas par la paroi abdominale; ils se trouvent appliqués à la face interne de la paroi costale, dont ils sont séparés par le diaphragme et le cul-de-sac pleural, qui s'interpose en ce point entre la paroi et ce muscle.

Nous ne croyons pas que dans le cas d'abcès sous-diaphragmatiques, ce soit à l'incision abdominale qu'on doive avoir recours. Il n'est pas prudent de se livrer à des interventions incertaines, qui peuvent diffuser l'infection et compromettre la situation. Pour peu que les connections de l'abcès et de son entourage soient étendues et que la libération du viscère exige une dissection insignifiante, il faut faire subir au foie diverses manœuvres : l'abaisser, le faire basculer en avant pour le fixer dans une nouvelle position par des sutures appropriées. Nous estimons, en effet, qu'il est sage et prudent de s'abstenir de ces manœuvres, en optant pour une voie plus distincte et plus sûre. Il apparaît donc comme indiqué, dans les cas d'abcès du foie, d'éviter toute contamination des cavités thoracique et abdominale et de leurs séreuses.

Il faut s'efforcer d'évacuer et de déterger le foyer sans que ses produits puissent à aucun moment se répandre en avant. Pour remplir cette indication, nous avons mis en pratique sur un malade, porteur d'un abcès sous-diaphragmatique du foie, une manière d'agir qui nous a permis d'ouvrir et de déterger le foyer sans ouvrir la plèvre. Dans l'observation du malade on trouvera la relation succincte de l'opération que nous avons pratiquée. Elle servira utilement à l'édification des conclusions auxquelles on pourra arriver.

Observation. — *État fébrile gastro-intestinal et hépatique à marche lente. Intervention après trois semaines et ouverture d'un abcès sous-diaphragmatique du foie. Guérison.*

M. D., âgé de quarante-trois ans, jouissait d'une assez bonne santé

jusqu'à l'an dernier. Depuis un an, fatigues excessives, surmenage cérébral par les affaires. Troubles gastriques et hépatiques fréquents. Constipation habituelle intercalée de grandes débâcles. Le 6 août 1896, il est pris subitement de douleurs vives dans l'abdomen qui empêchent tout sommeil. Nous le trouvons très amaigri, profondément anémié, fébricitant, en proie à des poussées de sueurs nocturnes et à des diarrhées profuses.

Il souffrait d'inappétence et de douleurs fréquentes dans le flanc droit. Il avait souvent des crises de hoquet et présentait à l'auscultation tous les symptômes d'une pleurésie diaphragmatique. Il dut garder le lit le 29 juillet 1896. Depuis lors son état alla en s'aggravant avec une température qui s'élevait ordinairement le soir entre 39 et 40°. Localement, on trouve le flanc droit dur, contracturé, et une sensibilité tellement grande que toute exploration profonde était presque impossible. La percussion permet de constater une notable hypertrophie du foie. Elle persiste et s'accentue les jours suivants. Le teint devient subictérique, les urines sont chargées de pigment biliaire, quoique les selles soient assez fortement colorées. Il y a donc polycholie. On prescrit du calomel et du salol à l'intérieur et un vésicatoire. L'état reste ainsi stationnaire pendant quatre jours, la fièvre oscillant entre 38° 1/2 et 39°,6. La 14 août dans l'après-midi, le malade est pris d'un grand frisson avec refroidissement et cyanose des extrémités. Plusieurs accès de fièvre à caractère irrégulier et intermittent se succèdent les jours suivants. L'état général devient mauvais, et les phénomènes objectifs du côté du foie n'ayant pas disparu, l'intervention opératoire a lieu le 20 août. Le foie ne débordant pas le rebord des fausses côtes, nous choisissons la voie pleurale. Le malade étant couché sur le côté gauche et endormi, nous pratiquons sur la neuvième côte, à partir de son insertion au cartilage sternal, une incision de 12 centimètres, sur les extrémités de laquelle nous avons fait tomber deux autres incisions; puis nous disséquons et soulevons le lambeau jusqu'à sa base, qui correspond au septième espace intercostal. Les huitième et neuvième côtes sont mises à découvert, dénudées de leur périoste et réséquées, au moyen d'une pince de Liston, de 10 centimètres pour la neuvième, et de 8 centimètres pour la huitième côte. L'isolement des côtes de leur périoste a été très facile et la plèvre n'a pas été intéressée. Cela fait, nous décollons, au doigt et au moyen de la rugine plate, le feuillet pariétal de la plèvre des côtes placées au-dessous de l'incision jusqu'au point de réflexion de ce feuillet sur le diaphragme. En relevant bien haut le cul-de-sac de la plèvre, nous pratiquons sur le diaphragme à nu, à sa partie inférieure, une incision de 5 centimètres de long, qui donne issue à 423 grammes de pus, de teinte gris olivâtre.

Deux gros drains sont placés dans le foyer, après un écouvillonnage soigneux. Les suites de l'opération furent des plus simples.

La température fut de 37°,5 et 38°.

Elle tomba dès le 24 août, après un lavement légèrement purgatif (trois cuillerées de glycérine). Le 29, c'est-à-dire le neuvième jour après l'opération les drains, qui ont été progressivement raccourcis, ne peuvent plus

pénétrer dans la plaie, qui s'est considérablement rétrécie. La plaie est complètement fermée le 22 septembre.

En revenant, après tout ce qui vient d'être dit, à la question du meilleur procédé opératoire pour traiter et guérir les abcès sous-diaphragmatiques du foie, nous pensons que, au point où en est actuellement l'évolution de cette question nous devons reconnaître que la voie parapleurale transdiaphragmatique a une importance à la fois anatomique et clinique. En effet, la principale difficulté que présente l'ouverture des abcès postéro-supérieurs ou sous-diaphragmatiques par voie abdominale, c'est-à-dire par voie antérieure, c'est la profondeur à laquelle ils sont situés et l'étroitesse du champ opératoire; toutes les autres difficultés ne sont qu'une conséquence de cet inconvénient radical. La seconde difficulté, par ordre d'importance, est le danger de l'extravasation du pus dans la séreuse abdominale, auquel exposent les diverses manœuvres nécessitées par l'incision antérieure.

Bien qu'il soit possible d'ouvrir, par incision transpéritonéale antérieure, des abcès sous-diaphragmatiques du foie, on est obligé de pratiquer des manœuvres difficiles et dangereuses; néanmoins, dans ce long et difficile travail, on traumatise beaucoup les viscères; en outre, pour obtenir plus de lumière et d'espace, l'opérateur demande instinctivement qu'on lui élargisse toujours davantage la plaie; tout cela pris ensemble peut répercuter péniblement sur l'état du malade, et c'est à cette circonstance que l'on attribue avec raison la mort de plusieurs malades à la suite du schock. A tout cela il faut ajouter qu'une lutte de longue durée, et souvent inutile avec de tels obstacles, finit par fatiguer l'opérateur et par épuiser sa patience; c'est alors que, comme chacun de nous le sait, se commettent des fautes, telles que le maniement trop brusque des viscères, l'arrêt incomplet de l'hémorragie, ce qui empêche d'analyser les détails de technique et d'observer strictement la propreté. Il en résulte une infection de la séreuse abdominale, une péritonite, ce qui, d'après l'aveu de tout le monde, cause le plus souvent la mort dans cette intervention.

De là deux problèmes techniques importants au point de vue théorique : le premier, et le principal, consiste à assurer l'accès le plus facile possible vers l'abcès, le second, à éviter l'infection de la séreuse abdominale.

Dans le procédé transpleural, nous nous approchons beaucoup plus de l'abcès, et le chemin devient plus court que celui offert par la voie antérieure. C'est le principal avantage du procédé transpleural;

mais, par ce procédé, nous ne pourrons trouver un accès court vers l'abcès qu'au prix de l'ouverture de la plèvre. Et bien qu'on s'entoure de toutes les précautions antiseptiques, et qu'on cherche à provoquer, par des points de suture, et la symphyse pleurale et la soudure des lèvres de l'incision de l'abcès à celles de l'incision cutanée, le malade n'est pourtant pas à l'abri de complications qui peuvent survenir à la suite de l'ouverture de la plèvre : l'infection et le pneumothorax.

Nous ne voulons pas insister sur les avantages généraux de notre manière d'agir, mais nous tenons à constater la facilité avec laquelle nous avons pu l'exécuter, ouvrir, curetter, et drainer l'abcès, en dehors de l'abdomen bien protégé par les adhérences.

L'absence des adhérences constitue, il est vrai, un danger à l'emploi de la méthode parapleurale transdiaphragmatique; mais sait-on jamais bien exactement, avant l'intervention, l'étendue de ces adhérences? Et, dès que l'on n'est pas absolument certain de ne pas être obligé de dépasser leurs limites et d'ouvrir la cavité abdominale, il est sage, il est prudent de fixer la surface séreuse du foie, prise en dessous du point de ponction, aux lèvres de la plaie diaphragmatique.

Quoi qu'il en soit, l'incision péritonéale d'emblée dans la méthode transpleurale, n'a fourni, autant que nous avons pu nous en rendre compte, ni mortalité, ni insuccès.

Il résulte, en somme, de ce qui précède que, sans affirmer qu'on doit être exclusiviste, le procédé parapleural transdiaphragmatique permet un parfait drainage du pus et évite d'une manière absolue le pneumothorax immédiat. L'intégrité de la plèvre ne permet pas les complications secondaires.

Nous n'insistons pas sur l'efficacité de notre manière d'agir; on n'invente pas un traitement de toutes pièces, en général, il n'est que la résultante d'actions combinées et successivement fondues entre elles; il naît de l'expérimentation théorique et plus tard, des essais cliniques autorisés par les conclusions de la première. Nous ne voulons que soumettre notre idée à la sanction des praticiens compétents, qui sauront mieux que nous l'utiliser ou en démontrer l'insuffisance.

UN CAS DE KYSTE DU PANCRÉAS

AVEC REMARQUES

SUR LA PATHOLOGIE ET LE TRAITEMENT CHIRURGICAL

Par le Dr Ch. Greene CUMSTON (de Boston).

La chirurgie du pancréas étant encore dans l'enfance, la relation du cas suivant ne sera peut-être pas dénuée d'intérêt.

La malade, une jeune femme de vingt-six ans, reçut accidentellement, dans la région de l'estomac, un coup occasionné par une chaise. Elle perdit connaissance et fut transportée dans sa chambre. Le docteur appelé auprès d'elle prescrivit un traitement stimulant, et la malade se remit assez vite, se plaignant seulement d'une douleur plus ou moins vive dans l'abdomen pendant plusieurs jours. A peu près une semaine après l'accident, la malade fut assez bien pour se déplacer et voyager pendant trois mois, pendant lesquels elle se plaignit de temps en temps de douleurs, de coliques; autrement elle paraissait en parfaite santé. Au mois de juillet 1900, à peu près cinq mois après l'accident, elle fut réveillée au milieu de la nuit par une douleur aiguë dans la région hypocondriaque droite, qui dura d'une façon intermittente pendant plusieurs jours et finalement cessa. Pendant cette crise, il n'y eut pas trace de jaunisse et les selles restèrent de couleur normale.

Après cette crise, la malade se sentit très bien jusqu'au commencement de septembre où une autre crise de douleurs survint. Elle eut lieu dans la nuit et le matin la malade était de nouveau remise. Pendant quinze jours, elle se sentit parfaitement bien, mais de nouveau les douleurs apparurent, quoique pas aussi fortes, et se firent sentir plutôt dans la région de l'estomac. Cette fois-ci elle avait une légère jaunisse et la couleur des selles était grisâtre. La malade était un peu affaiblie par ces crises de douleurs répétées, et elle commença à souffrir de vagues troubles digestifs, particulièrement de gonflement d'estomac après avoir mangé, et de gonflement des entrailles par des gaz, une heure et demie ou deux heures après le repas.

L'état de la malade resta à peu près le même jusqu'à ce qu'une autre crise de douleurs survint dans les premiers jours d'octobre et, comme le médecin suspecta des calculs biliaires, il lui conseilla de voir un chirurgien.

Nous examinons la malade le 6 octobre 1900, et nous la trouvons dans les conditions suivantes :

Une femme grande, bien bâtie, bien nourrie, avec une légère apparence de jaunisse. La peau et les muqueuses sont assez sèches, la langue très chargée; température normale, pouls 82, respiration 19. Le cœur et les poumons en bon état.

A l'examen, la partie supérieure de la paroi abdominale était légèrement projetée en avant, et la région hépatique semblait plus pleine que l'hypocondre gauche. Au toucher, la région du foie et de l'épigastre était très sensible. La matité du foie s'étendait depuis la ligne mammaire jusqu'à cinq travers de doigt au-dessous du bord des côtes et continuait horizontalement en arrière, dépassant la ligne médiane légèrement au-dessous de l'ombilic. La surface du foie semblait un peu irrégulière et la pression au bord de cet organe était douloureuse, plus particulièrement vers la région épigastrique, où la douleur devenait aiguë et atteignait son maximum entre le cartilage xyphoïde et l'ombilic.

Le tympanisme obtenu par la percussion nous donnait l'impression que le côlon couvrait le foie et y adhérait probablement. Il semblait aussi que le contour de l'estomac se prolongeait sur la gauche plus que d'habitude; il n'y avait pas de dilatation apparente de l'organe.

La partie inférieure de l'abdomen était normale et l'examen bi-manuel des organes génitaux fut négatif. Urine normale; au moment de l'examen, les selles étaient brun clair et provoquées seulement par l'usage journalier de laxatifs. Le résultat de cet examen, comme on peut le voir, laissait un certain doute sur la vraie nature du mal; notre impression fut que nous avions affaire à des calculs biliaires et nous proposâmes une incision exploratrice.

Deux jours plus tard, l'abdomen fut incisé sur la ligne médiane, du sternum à l'ombilic. L'estomac, qui était normal, était projeté de dessous le foie normal par un kyste situé derrière le viscère. Au palper, la tumeur semblait être de la grosseur d'une énorme orange et pouvait se mobiliser distinctement. Nous déchirâmes le ligament gastro-côlique pour découvrir la tumeur; elle était plus ou moins adhérente aux parties voisines.

Un examen minutieux nous prouva qu'il serait imprudent de dégager la tumeur en rompant les adhérences, et nous décidâmes de réunir par quelques sutures de catgut la pointe supérieure du kyste au péritoine de la paroi abdominale antérieure, ce qui présenta quelque difficulté, mais finalement maintint la tumeur dans sa position. Le reste de l'incision abdominale fut fermé. Alors nous fîmes une incision dans le kyste et à peu près 700 à 800 cc. d'un liquide sale et graisseux, contenant des corpuscules gras en quantité considérable, s'écoulèrent. Nous explorâmes l'intérieur du kyste avec le doigt; il était plus ou moins souple et lisse, avec quelques taches d'un tissu granuleux. Un long drain de verre fut placé et le kyste fut bourré de gaze iodoformée. Trois heures après l'opération, nous fûmes appelés en hâte par la garde, qui venait de s'apercevoir qu'une hémorragie

post-opératoire avait eu lieu. A notre arrivée, nous trouvâmes les pansements abdominaux imbibés d'un sang foncé.

Ils furent enlevés ainsi que le drain et la gaze qui bourrait le kyste, et nous trouvâmes qu'une hémorragie veineuse en nappe provenait de la membrane doublant le kyste. La cavité fut abondamment irriguée avec une solution salée chaude, et fut soigneusement bourrée de mèches de gaze saturées d'une solution de gélatine à 10 p. 100, qui arrêtèrent l'hémorragie. Pendant les deux premières semaines après l'opération, le kyste sécréta une grande quantité de liquide brun foncé, contenant des petites masses de graisse nécrotique, si bien que les pansements devaient être renouvelés plusieurs fois par jour.

L'ouverture ne montra aucun signe de granulations jusqu'au dixième jour, où elle commença à se contracter. A la fin de la troisième semaine après l'opération, la sécrétion commença à diminuer, elle devint moins épaisse et d'un jaune clair. L'incision commença à diminuer; si bien que cinq mois après l'opération, il n'y avait plus qu'une petite fistule qui, finalement, se ferma cinq semaines après au moyen d'injections de chlorure de zinc.

Nous revîmes la jeune femme au mois d'août 1902 et la trouvâmes en fort bonne santé. La cicatrice abdominale était parfaite, sans trace de hernie dans la région de la fistule, et au palper, qui n'était pas douloureux, on ne sentait qu'un léger épaississement en pressant fortement.

Les contributions à la pathologie des kystes du pancréas ont été nombreuses, mais nous croyons que, comme Körte, il est bon de les diviser en quatre groupes :

1° Les kystes par rétention du conduit excréteur;

2° Les kystes proliférants du parenchyme pancréatique (adénomes kystiques);

3° Les kystes par rétention, qui prennent leur origine dans les vésicules glandulaires et dans les plus petits canaux excréteurs, à cause d'un rétrécissement de leur lumière, résultat d'une pancréatite interstitielle chronique;

4° Des pseudo-kystes, qui ont leur origine dans les lésions inflammatoires ou traumatiques du pancréas et qui donnent lieu à une hémorragie rétro-péritonéale, ou bien à une accumulation de sang dans la bursa omentalis.

Dans le premier groupe, les kystes par rétention se présentent soit sous forme de dilatation ampullaire du conduit principal excréteur en entier, et peuvent s'étendre dans les canaux voisins, soit sous forme de dilatation sacculaire circonscrite.

Un troisième type a été décrit par Klebs, qui commence dans les petits conduits excréteurs ou même dans l'alvéole et qu'il a appelé *acne pancreatica*. Ces formations sont trouvées le plus souvent en groupes dans certaines portions de la glande; les plus grandes,

qui sont souvent multiloculaires, sont formées par la fusion des productions des plus petits kystes.

Autrefois, on croyait généralement que tous les kystes par rétention étaient formés soit par une obstruction du conduit excréteur par certaines concrétions pathologiques, soit par une contraction cicatricielle, qui était le résultat final d'une tuméfaction catarrhale de l'ouverture duodénale du conduit, ou enfin par son obstruction par la présence de néoplasmes, etc.

Des investigations récentes ont démontré qu'il y a certainement d'autres facteurs étiologiques dans la formation de ces kystes, et notre illustre compatriote, Senn, fut un des premiers à réfuter ces vieilles théories. Ses expériences sur des animaux semblent prouver d'une façon évidente qu'après une ligature du conduit de Wirsung, aucun kyste ne se forme, et, ce qui est encore plus étonnant, on aperçoit à peine une dilatation du canal. Que cette dilatation atteigne un degré modéré, cela s'explique par le fait que les sécrétions pancréatiques sont résorbées par les lymphatiques et les vaisseaux sanguins aussitôt que la pression atteint un certain degré. Les sécrétions se forment seulement pendant peu de temps, parce que le parenchyme glandulaire attaqué étant séparé du reste de l'organe, est bientôt détruit par une dégénérescence graisseuse et par une prolifération du tissu conjonctif. La ligature du canal, chez l'animal, ou l'obstruction pathologique, chez l'homme, par des produits inflammatoires ou autres, ne sont pas suffisantes pour produire un kyste par rétention, et il a été démontré par Heinricius que le plus important facteur étiologique de ces kystes est l'empêchement de l'absorption du suc pancréatique par la présence des substances pathologiques qui ne peuvent être absorbées, ou par une activité fonctionnelle des vaisseaux. En somme, la large majorité des kystes par rétention sont petits et sont plus intéressants pour le pathologiste que pour le chirurgien, puisque ce n'est que rarement qu'ils donnent lieu à des symptômes sérieux.

Le second type de kyste, appelé kyste proliférant, est en réalité un produit de nouvelle formation, qui peut être comparé à un kyste de l'ovaire ou à des produits pathologiques semblables. Nous n'avons pu recueillir que quinze cas d'adénomes kystiques, rapportés dans la littérature médicale. Körte dit qu'ils sont doublés d'un épithélium cylindrique, qui, par sa prolifération, avait produit des formations glandulaires dans certaines parties et formé dans d'autres des produits polypoïdes.

Waldeyer dit qu'une nouvelle formation des espaces glandulaires a lieu dans les parois des kystes glandulaires et se transforme en

kystes renfermant un liquide muco-séreux. Peu à peu les parois des kystes s'amincissent et se rompent, et ainsi les kystes se fusionnent et deviennent une cavité liquique. La croissance des cavités kystiques continue à cause du contenu fluide et de la dégénérescence muqueuse ou colloïde des cellules desquamées provenant de la membrane interne. Ceci est simplement un développement secondaire au cours du processus pathologique. Ce qui caractérise un kyste proliférant du pancréas, c'est sa croissance lente et l'absence totale d'un processus inflammatoire qui pourrait donner un coup de fouet à sa croissance.

Outre les kystes par rétention dont nous avons parlé, il y en a d'autres qui paraissent ne pas avoir de rapports avec le canal excréteur. Ceux-ci sont plus grands et en général ont leur siège dans la queue du pancréas; leur contenu est en général un liquide sanguinolent. Le fait que le contenu de ces kystes démontre la présence du sang fut considéré comme très important pour expliquer leur origine. Le Dentu et Friedreich ont soutenu que les kystes se formant dans le parenchyme pancréatique ont une hémorragie comme premier facteur étiologique. Friedreich dit que la plupart des processus hémorragiques sont dus à une hyperémie passive, qui est souvent combinée avec un processus inflammatoire interstitiel chronique du parenchyme pancréatique, produits par les mêmes conditions étiologiques. Les exsudats hémorragiques infiltrent le tissu interstitiel proliférant et plus tard des formations kystiques apparaissent. Ces kystes apoplectiques doivent être distingués, dans leur nature et leur origine, des kystes hémorragiques, ces derniers étant produits par des hémorragies ayant lieu dans la cavité d'un kyste par rétention préexistant.

Cette pathologie était acceptée jusqu'aux récents mémoires de Filger et de Körte. Ces auteurs expliquent la formation des kystes apoplectiques pancréatiques d'une tout autre manière; Filger exprime la théorie que ces kystes sont produits par une cause tout autre et que les hémorragies sont seulement un processus secondaire ayant lieu directement dans la cavité du kyste.

Filger, il nous semble, a bien prouvé, par ses recherches personnelles et autres, qu'une pancréatite interstitielle est toujours présente et il attribue le rôle principal de la formation de ces kystes à une inflammation interstitielle chronique, ainsi qu'à une prolifération de tissu conjonctif autour des lobules de la glande.

La constriction des vésicules de la glande produit une obstruction de la sécrétion et, à cause de la dégénération de l'épithélium, des kystes microscopiques se forment.

Le même auteur croit que les grands kystes se forment aux dépens des petits, à cause du pouvoir digestif du suc pancréatique, pendant que Dirkhoff soutient que les grands kystes sont formés par la contraction du tissu conjonctif proliférant, et que l'obstruction à la sécrétion produit la destruction des parois, divisant les cavités kystiques. Filger appuie ses théories sur l'absence du ferment digestif dans le contenu de ces kystes qui, par conséquent, doit avoir été absorbé.

En réponse à l'objection que les enzymes ne sont pas présents dans les vieux kystes, il réplique en mettant en avant les résultats de ses dernières recherches, qui ont démontré la présence des ferments actifs dans les kystes par rétention d'ancienne date.

Pourquoi, dans quelques cas, les ferments ont-ils une action dissolvante et, dans d'autres, cette action est-elle absente, c'est là un problème qui n'a pas été résolu jusqu'à présent.

Bœllke croit que Filger est beaucoup trop absolu dans ce qui regarde l'absence de ferment et son action destructive. Mais jusqu'à présent tout ce qu'on peut dire, c'est que, dans quelques cas, le ferment digestif est absent pendant que dans d'autres, les ferments qui digèrent l'amidon ou qui émulsionnent la graisse manquent. La pancréatite interstitielle chronique est le résultat des affections traumatiques ou de l'infection provenant du canal intestinal. L'inflammation catarrhale chronique de l'estomac, l'obstruction de la circulation porte ou du canal de Wirsung résultant d'une inflammation catarrhale de sa muqueuse, la présence des concrétions des néoplasmes, etc., peuvent produire une irritation du parenchyme pancréatique qui, plus tard, donnera lieu à une prolifération du tissu conjonctif et finalement produira un kyste.

Il est aussi très possible que les lésions inflammatoires du pancréas puissent être produites de la même manière que lorsqu'elles proviennent d'une irritation intestinale, produite par un traumatisme reçu dans la partie supérieure de l'abdomen, et que, selon la théorie de Filger, le développement du tissu conjonctif et le rétrécissement des vésicules du parenchyme pancréatique peuvent aussi donner lieu à la production d'un kyste.

Outre les types de kystes ci-dessus mentionnés, des cas ont été publiés dans lesquels le kyste s'est montré après un traumatisme reçu dans la partie supérieure de l'abdomen ; tel est le cas que nous avons rapporté. Mais, dans la plupart de ces faits, le contenu de la tumeur était un mucus transparent, quelquefois teinté de sang, et la présence des ferments pancréatiques y était démontrée, ce qui

prouve qu'il y avait une communication directe avec le parenchyme de l'organe.

Il nous semble néanmoins que ces tumeurs, qui furent diagnostiquées comme kystes du pancréas, étaient en réalité le résultat d'une hémorragie ayant eu lieu dans la surface postérieure de l'épiploon ou dans la *bursa omentalis*, et dans quelques cas, le parenchyme pancréatique était compris dans le processus.

La formation des pseudo-kystes subpéritonéaux a lieu après une contusion de l'épigastre et un amas de sang et de sécrétion pancréatique, entre la glande et le péritoine qui la recouvre, se forme. A mesure que l'accumulation s'accroît, elle pousse le péritoine en avant et fait irruption dans la bursa omentalis. L'extravasation peut se rompre dans l'épiploon ou, au contraire, le péritoine peut rester intact et être projeté en avant jusqu'à ce qu'il atteigne le ligament gastro-côlique. Aussi le kyste s'insinue petit à petit entre l'estomac et le côlon transverse et enfin atteint la paroi abdominale antérieure.

Si la contusion produit une rupture du parenchyme glandulaire et du péritoine viscéral, une hémorragie dans la bursa omentalis en résultera et on trouvera le liquide hémorragique mélangé avec du suc pancréatique. Une péritonite circonscrite se produira, qui donnera lieu à des adhérences dans le foramen de Winslow, qui l'obstrueront, et ainsi se formera un kyste entre le côlon transverse et l'estomac.

Quoique ces deux types de pseudo-kystes aient des sièges anatomiques bien différents, il est souvent impossible de les différencier, et aussi de découvrir leur point de départ, car les adhérences avec les organes voisins sont extrêmement nombreuses.

Les pseudo-kystes sont généralement caractérisés par une croissance rapide, ce qui s'explique facilement par leur mode de formation.

Nous mentionnerons ici que Fischer croit que les pseudo-kystes du pancréas ne sont souvent qu'un exsudat hémorragique entre les plis du mésocôlon transverse, et ne se mettent en rapport avec le pancréas que secondairement.

Selon la position de la tumeur, le kyste se trouvera au-dessus ou derrière le côlon transverse; mais nous remarquerons que ces types doivent être différenciés des vrais kystes du pancréas, quoiqu'ils donnent lieu aux mêmes symptômes, et qu'ils doivent être traités selon les mêmes règles que d'autres formations kystiques.

En vérité, on connaît bien peu l'étiologie de ces kystes. Souvent le malade raconte l'histoire d'un traumatisme reçu dans la partie

supérieure de l'abdomen, et ceci peut être accepté comme cause dans les cas d'exsudat dans la bursa omentalis, car, dans ces cas, nous avons affaire avec ces soi-disant pseudo-kystes, qui apparaissent dans un laps de temps relativement court après le traumatisme. Si on accepte la théorie de Friedreich, un vrai kyste du pancréas peut être le résultat d'une hémorragie dans le parenchyme pancréatique. Étant donné les traumatismes auxquels les hommes sont plus ou moins exposés, la plupart des cas de kystes traumatiques du pancréas ont été observés parmi eux. Dans beaucoup de cas, une gastro-entérite a précédé les symptômes de la tumeur. Les malades se plaignaient en premier lieu des symptômes de dyspepsie, accompagnés de coliques et de vomissements; mais on doit se souvenir que la cause et l'effet ne doivent pas être confondus. Un kyste qui se développe lentement pourrait très bien donner lieu à des dérangements de la circulation et de la digestion.

Dans d'autres cas, l'histoire de la maladie a démontré que le malade a souffert d'une maladie infectieuse aiguë et c'est un fait bien commun, qu'après les infections aiguës, des altérations pathologiques chroniques prennent place dans les organes glandulaires, par conséquent, il est fort possible que certains kystes du pancréas puissent être reliés, au point de vue étiologique, à une affection aiguë. Dans beaucoup de cas, aucune cause ne put être attribuée au développement de la tumeur, les malades disant avoir joui d'une bonne santé. Körte a remarqué que la majorité de ces cas se trouvèrent chez la femme, quoiqu'il ne puisse en donner la raison.

Le *traitement* des kystes du pancréas est purement chirurgical, et deux techniques sont à choisir : l'incision suivie de drainage du kyste, ou bien l'extirpation totale.

Le choix de l'incision doit dépendre entièrement de la situation de la tumeur, mais, dans la plupart des cas publiés, l'abdomen fut ouvert sur la ligne médiane, exceptionnellement, sur la partie la plus proéminente de la tumeur.

Si, après la séparation du ligament gastro-côlique et du péritoine recouvrant le kyste, on trouve que la tumeur est libre, ou si les adhérences peuvent être facilement séparées, l'extirpation est évidemment l'opération indiquée. Si des conditions contraires existent, le seul moyen laissé au chirurgien est l'incision suivie de drainage. Après qu'on a découvert le kyste, il doit être fixé par des sutures à la paroi abdominale ou au péritoine pariétal. Il nous paraît être de peu d'importance qu'on enlève ou non une partie du contenu du kyste avant de faire les sutures, parce que si la cavité abdominale

est bien protégée par les bandes de gaze, il y a peu de chances qu'elle soit infectée, si par hasard un peu du contenu liquide du kyste s'échappe pendant qu'on fait les sutures.

Nous conseillons de suturer le péritoine pariétal au péritoine recouvrant le kyste, et, après l'ouverture de ce dernier, on peut, ou non, suturer les bords à la peau. Quand le kyste a été vidé et la cavité bien irriguée avec une solution salée, stérilisée, un grand drain en verre doit être inséré jusqu'au fond de la cavité bien entourée de gaze. Quelques chirurgiens ont fait l'opération en deux séances, mais si on est bien sûr de son asepsie, cette manière de faire est inutile.

Jusqu'à présent les résultats ultimes du traitement chirurgical de ces kystes sont peu connus. Il est évident que, dans les cas où il a été possible de faire l'extirpation totale, il n'y aura probablement pas de récidive, mais il faut toujours se souvenir qu'il est très possible qu'un autre kyste se développe plus tard, ayant son point de départ dans une portion du pancréas qui fut envahie par la dégénérescence kystique et qui naturellement, au moment de l'opération, ne peut pas être soupçonné.

Dans les cas où on a fait la suture du kyste à la paroi abdominale, puis le drainage, il nous paraît théoriquement qu'il y a grande chance de récidive. On doit toujours se souvenir qu'une fistule intarissable peut en résulter et qu'elle peut donner lieu à des complications diverses. Dans la plupart des cas qui ont été drainés, la sécrétion du kyste a d'abord été en augmentant, puis en diminuant, et la fistule a diminué de plus en plus jusqu'à sa fermeture complète. Mais, comme nous l'avons déjà remarqué, la fistule ne se ferme pas toujours d'elle-même, et dans un cas publié par Gould, elle est restée ouverte pendant trois ans; dans un autre fait dû à Gravemann, le kyste a continué d'évacuer son contenu pendant plus d'une année après l'opération, sans que la fistule montre aucune tendance à se fermer.

XIVe CONGRÈS INTERNATIONAL DE MÉDECINE

(MADRID, 23-30 AVRIL 1903)

I. — SECTION DE CHIRURGIE

PREMIÈRE SÉANCE.

Président (*Séance d'ouverture*) : M. Alejandro San Martin (Madrid).

Sont nommés présidents d'honneur : MM. Küster (Marbourg); Sonnenburg (Berlin); Ceccherelli (Parme), Wilhems (Bruxelles), Le Dentu et Doyen (Paris).

M. le Professeur Küster (Marbourg) a présidé la première séance.

M. le Dr Wohlgemuth (Berlin). — *Ueber Sauerstoffchloroformnarkose. — Anesthésie mixte par le chloroforme et l'oxygène* (Mémoire non remis).

M. le Dr Alejandro San Martin (Madrid). — *La insufflación en la anestesia general por el éter ó por el cloroformo. — L'insufflation dans l'anesthésie générale par l'éther et par le chloroforme.*

Après avoir exposé les dangers de la narcose chloroformique telle qu'elle est habituellement pratiquée, l'auteur en arrive à cette conclusion que, si on évite la respiration de l'anesthésique par la bouche, ces accidents peuvent être évités de façon très significative. Il recommande alors d'*insuffler* le chloroforme par une narine, en touchant l'autre avec la main.

M. le Dr José Spréáfico (Almeria). — *La anestesia quirurgica por medio de la cocainización raquiniana. — Anesthésie chirurgicale par cocaïnisation rachidienne.*

L'auteur se montre un partisan convaincu de l'anesthésie par la cocaïne selon la méthode de Bier et la technique de Tuffier. Il déclare ce mode d'anesthésie supérieur au chloroforme et il croit que la rachicocaïnisation est appelée à un grand avenir. Il constate que, dans tous les cas, la méthode a fait des progrès considérables depuis la première opération de Quincke jusqu'aux travaux récents de Guinard, Ravaut et Aubourg, de Paris. Il cite dix observations personnelles où il a employé la rachicocaïnisation ; l'analgésie a toujours été parfaite et n'a donné lieu qu'à des accidents de peu d'importance : vomissements légers et nausées pendant l'opération, dans quatre cas, température post-opératoire de 38°, dans un

cas, anesthésie de durée insuffisante, dans un autre cas, et, chez tous les opérés, céphalalgie d'intensité variable, persistant pendant un certain temps (de 12 à 36 heures). L'auteur pense que cette céphalalgie post-opératoire est le plus grand défaut de la méthode de Bier-Tuffier, et il en recherche la cause (pureté de la cocaïne, stérilisation insuffisante, etc.). Il se rallie aux conclusions de Guinard, Ravaut et Aubourg, qui croient que l'eau a une action nocive sur le liquide céphalo-rachidien, parce que le point cryoscopique des solutions aqueuses de cocaïne est de — 0,10 alors que le point cryoscopique du liquide céphalo-rachidien est de — 0,60 en moyenne, et qui, à cause de cela, ont conseillé de se servir du liquide céphalo-rachidien lui-même pour préparer les solutions de cocaïne. Grâce à ce perfectionnement important, la rachicocaïnisation rendra encore plus de services.

Discussion.

MM. Da Costa Alemás (Coimbre), Esquerdo (Barcelone), Barnagán (Madrid) font quelques observations, qui n'offrent rien de particulier à noter.

M. Reclus (Paris) a observé la plus grande précaution dans la préparation et la stérilisation de la solution de cocaïne. Il a stérilisé jusqu'à huit heures de temps le liquide.

Plusieurs Congressistes présents sont d'accord pour reconnaître que les trois difficultés à surmonter dans la cocaïnisation rachidienne proviennent : 1° du médecin; 2° de la cocaïne même; 3° des malades.

M. le Dr Lozano Monzon (Saragosse). — *Observaciones clinicas recogidas en 152 operados por raqui-cocaïnización. — Observations cliniques recueillies sur 152 opérés relativement à la rachi-cocaïnisation.*

« J'ai l'honneur de présenter au Congrès mon opinion au sujet de l'anesthésie chirurgicale obtenue par la rachicocaïnisation. Cette opinion a été formulée à la suite des observations recueillies dans ma clinique de la Faculté de Médecine de Saragosse dans les opérations suivantes :

4 Gastrostomies; 14 Opérations radicales de hernies; 2 Laparotomies exploratrices; 10 Gastro-entérostomies; 4 Marsupialisations et capitonnage de kystes hydatiques intra-abdominaux; 1 Entérectomie avec entérorraphie; 2 Appendicites; 1 Guérison radicale de fistule abdominale; 8 Cystotomies hypogastriques; 3 Paraphimosis; 1 Hystérectomie abdominale; 2 Amputations du pénis; 3 Ovariotomies; 2 Extirpations du rectum; 2 Litholapaxie; 1 Néphrectomie; 1 Néphropexie; 1 Abcès périnéphrétique; 6 Hydrocèles avec traitement radical; 1 Castration; 1 Anus artificiel iliaque; 2 Extirpations d'un cancer vulvaire; 12 Fistules de l'anus; 2 Tailles périnéales; 7 Opérations différentes pour arthrites tuberculeuses du genou; 1 Fistule vésico-vaginale; 2 Extirpations d'un lipome du scrotum; 2 Amputations de cuisse; 9 Séquestrotomie, raclages et résections du fémur; 1 Raclage de l'utérus; 2 Amputations de jambe; 1 Réduction de la veine saphène interne; 1 Etirage nerveux du sciatique poplité externe; 2 Extractions de projectiles dans l'abdomen; 2 Extractions de projectiles dans le genou et dans la région poplitée; 9 Extirpations d'hygromas prérotuliens.

2 Extirpations de kystes hydatiques du triangle de Scarpa et un autre dans la cuisse; 1 Laparotomie par péritonite tuberculeuse; 3 Ostéotomies orthopédiques du fémur; 4 Ouvertures et nettoyages de profonds abcès dans la cuisse; 2 Kystes hydatiques de la cuisse; 1 Extirpation d'un kyste dans la région poplitée; 4 Opérations sur les os du tarse par ostéite; 2 Opérations sur les métatarses et doigts; 2 Nettoyages d'ulcères tuberculeux du pied; 1 Pied varus equin.

En observant les avantages et les inconvénients que la rachicocaïnisation présente, j'ai pu me convaincre que c'est un procédé excessivement utile à la chirurgie et exempt de dangers.

Je suis tellement attaché à cette idée que je pratique la rachicocaïnisation, dans ma clinique, chaque fois qu'il faut pratiquer des opérations pardessous l'appendice xiphoïde. Je ne la fais pas toujours, parce que l'expérience m'a démontré que pour les opérations dans lesquelles, comme dans l'hystérectomie, il faut placer le patient dans une position renversée, comme celle de Trendelenburg, les malades font des efforts dans lesquels ils expulsent les intestins à travers la blessure, rendant ainsi difficiles les manœuvres opératoires.

Je ne pratique donc pas la rachicocaïnisation dans les laparotomies faites dans la position de Trendelenburg.

Si je proscris la rachicocaïnisation quand les malades sont dans la position renversée, ce n'est pas de peur que la cocaïne arrive à remplir le bulbe, inconvénient qui a été signalé par quelques auteurs, mais de crainte d'éventration viscérale qui se présente en cette position.

Trois malades opérés dans le rectum et dans le vagin, et placés dans la position renversée, supportèrent si bien la rachicocaïnisation qu'ils ne présentèrent même pas de vomissements.

J'ai vu pratiquer à M. Tuffier des hystérectomies et des myomectomies au moyen de la rachicocaïnisation, et il les a menées à bon terme.

Mais j'ai pratiqué une hystérectomie abdominale que je ne pus terminer sans donner le chloroforme, parce que la malade faisait des efforts pour se soutenir dans la position de Trendelenburg; elle expulsait les intestins et rendait impossible toute manœuvre. Pour cette raison, je dus administrer le chloroforme après la rachicocaïnisation. Sans doute l'habileté et l'expérience du professeur Tuffier et de ses aides éliminaient tous les inconvénients.

A part de telles opérations, je pratique la rachicocaïnisation chaque fois que l'opération a lieu dans les régions placées au-dessous de l'appendice xiphoïde. Dans tous les cas, j'ai obtenu une anesthésie parfaite, qui m'a permis de terminer l'opération; presque toujours l'analgésie a duré une heure. Chez un malade timide, je fus seulement obligé de suspendre l'opération parce qu'il se plaignait amèrement; dans ce cas, je pus vérifier que tout était dû à la frayeur du malade, lequel avait été terrorisé par ses camarades de la clinique, qui lui disaient que la cocaïne n'abolissait pas la douleur. J'ai pratiqué des gastro-entérostomies, le malade étant en complète anesthésie, après avoir mis plus d'une heure à employer le procédé

de Roux, de Lausanne, qui, comme on le sait, exige assez de temps.

Je ne trouve aucun danger dans l'injection de la cocaïne. Les symptômes les plus alarmants (faiblesse du pouls, cyanose, angoisse, vomissements), qui se présentent immédiatement après l'injection, sont toujours sans conséquences. Je m'inquiétai, chez les premiers malades que j'opérai, mais aujourd'hui que je sais avec quelle facilité disparaissent tous ces symptômes, je suis plus rassuré. Je me borne à dire aux patients de respirer profondément et de vomir s'ils en sentent la nécessité. J'ai observé que toute angoisse disparaît et que tout rentre dans l'ordre, en vomissant et en respirant profondément. A mon avis, il faut considérer ces symptômes comme de peu d'importance, malgré leur forme si alarmante, et croire qu'ils sont dus à une brusque intoxication de l'organisme. Le même tableau se présente dans l'intoxication par la nicotine et devant un malade qui la supporte et qui a la confiance que tout cela finira bien. On pourrait en dire de même de l'intoxication produite par la caféine ou par la morphine, bien que le tableau soit différent. Ceux qui se présentent sont toujours des phénomènes de beaucoup d'apprêt, mais qui n'effrayent pas le médecin quand il sait que la dose d'alcaloïde administrée n'est pas le maximum pour tuer un homme.

J'ai eu, parmi mes opérés, une mort qui se produisit sur la table même d'opérations. Il s'agissait d'un malade qui souffrait d'une vieille tumeur du foie. Jusqu'alors cette tumeur s'annonça seulement par une douleur, mais, un mois avant la mort, elle produisit une obstruction du pylore qui obligeait le malade à vomir chaque fois qu'il mangeait.

Je fus appelé alors pour pratiquer une gastro-entérostomie, car la famille voulait à tout prix essayer ce procédé, le seul qui pourrait prolonger la vie du pauvre malade.

Je fis observer que je craignais que le malade mourût sur la table même d'opération, en raison de son état grave, de ce que le pouls radial ne se sentait plus et que l'anémie était extrême.

Deux jours furent perdus encore à préparer le malade à faire son testament et ceci acheva d'aggraver sa situation; la famille voulant à tout prix l'opération, je la fis. Le malade mourut tranquillement un quart d'heure après avoir pratiqué l'injection de cocaïne. Mais je n'attribue pas cette mort à la rachicocaïnisation, car le malade serait mort quand même le même jour, par suite de son état grave, et je crois pouvoir assurer que les premières gouttes de chloroforme ou d'éther auraient donné le même résultat.

Mes malades rachicocaïnisés ne sont l'objet d'aucun soin spécial ni avant, ni après l'opération. Je sais que la céphalalgie et la fièvre, seuls phénomènes qui persistent, disparaissent vingt-quatre heures après, ce qui fait que j'attends ce moment avec toute tranquillité.

Avant l'opération, les malades mangent et mènent la vie ordinaire sans souffrir les ennuis de la purge, ni de la diète, que je prescris à ceux qui doivent être chloroformés.

Tout le monde sait que les purges et la diète aggravent l'état des malades faibles et particulièrement s'ils souffrent de lésions de la cavité abdominale

et qu'elles les mettent en grand danger de collapsus au moment d'être opérés.

Je dois faire remarquer ici qu'une malade rachicocaïnisée pour supporter l'extirpation d'un kyste hydatique de la cuisse, n'accusa pas le moindre trouble, bien qu'elle fut grosse de cinq mois.

Dans un cas, il s'est présenté une névralgie du sciatique après l'injection rachidienne de cocaïne. Il était question d'une malade qui avait supporté un raclage utérin. Au commencement, je craignis une infection du ligament de l'utérus, mais un début si brusque, le cours de l'affection et ses symptômes me firent rejeter cette idée, et je pensai alors à une névralgie produite par la blessure de quelque nerf de la *queue de cheval*, au moyen de la canule.

Trois jours après l'opération, tout avait disparu.

J'ai pratiqué la rachicocaïnisation sur quatre enfants de moins de quinze ans, et tous ont parfaitement supporté l'injection.

Conclusions. — 1° La rachicocaïnisation doit être admise dans la pratique chirurgicale comme un perfectionnement de l'anesthésie.

2° Ses inconvénients et dangers sont presque nuls, ou du moins inférieurs à ceux du chloroforme et de l'éther, employés comme anesthésiques.

3° Son application, lorsqu'il s'agit d'opérations infradiaphragmatiques, a moins de contre-indications que l'éther et le chloroforme.

4° Ses plus grands avantages se déduisent des conclusions antérieures et de la possibilité qu'ont les malades de se mouvoir et de changer de position. »

M. le Dr Reclus (Paris). — *Emploi de la cocaïne en chirurgie générale.*

L'auteur conclut ainsi : De même que le chloroforme et l'éther peuvent produire des accidents chez les malades, à chaque narcose, même dans les opérations les plus rapides, la cocaïne peut aussi être dangereuse, si l'on ne sait pas en faire usage, et s'en servir avec discernement. M. Reclus a évité tous les dangers en n'employant, par principe, que de 1 à 1 1 2 p. 100 de la solution. Mais, en général, on peut employer de plus fortes doses. Il ne peut pas comprendre pourquoi on a émis en Allemagne cet axiome qu'on ne doit pas injecter plus de 5 centigrammes de cocaïne, dose maxima. Il a procédé à plus de 7 000 opérations, faites avec des doses plus élevées, c'est-à-dire 10 centigrammes et plus. Jamais il n'a eu un accident quelconque. M. Reclus compare ensuite son procédé à celui de l'anesthésie de Schleich, qu'il appelle *physique*, vis-à-vis du sien, qu'il dit *chimique*. Il a complètement abandonné la méthode de Schleich. Finalement, il établit, comme règle générale de l'anesthésie par la cocaïne, les principes suivants :

On ne doit jamais dépasser 20 centigrammes; on doit prendre de 1 à 1 1/2 p. 100 de la solution, de façon qu'on ait 40 centimètres cubes de *liquide*. On doit bien se garder de dépasser avec le bistouri la zone anesthésiée, car, autrement, l'anesthésie deviendrait problématique. Il faut songer que, non seulement on doit anesthésier l'épiderme, comme le dit

Schleich, mais aussi que les aponévroses sont très sensibles et doivent être cocaïnisées également. Une indication particulière de l'anesthésie par la cocaïne est celle qui a trait aux panaris et aux phlegmons.

Ici on ne peut pas introduire comme d'habitude la solution dans le tissu, parce que la sensation douloureuse, qui, déjà sans cela, est très grande, deviendrait insupportable. Dans les cas de panaris, on doit injecter la solution en dehors de la zone enflammée, au niveau des fibres nerveuses, et sur les quatre côtés du doigt. L'auteur décrit ensuite très minutieusement le procédé d'Oberst, depuis longtemps déjà connu en Allemagne, comme une méthode qui lui a toujours donné les meilleurs résultats et qu'il recommande chaleureusement.

Discussion.

M. Wohlgemuth (Berlin) constate que le procédé d'anesthésie du panaris, décrit par M. Reclus, est depuis longtemps vulgarisé en Allemagne. Il est connu et employé sous le nom de *méthode d'Oberst.*

M. Reclus le conteste, parce que Oberst emploie encore une ligature élastique pour le doigt.

M. Wohlgemuth demande à M. Reclus en quoi consiste exactement la principale différence entre les deux méthodes. La discussion est close sur cette interrogation.

M. le Dr Vicente Sagarra (Valladolid). — *La acción hemostática del algodon hidróflo aplicado sobre las superficias sangrientas en forma de una dalgada capa que se hace adherir con suaves presiones. — Action hémostatique de la ouate hydrophile appliquée sur les surfaces cruentées sous forme de légère couche, rendue adhérente et imperméable au moyen de douces pressions.*

L'orateur recommande, dans les hémorragies à grande surface, de ne pas employer des morceaux de gaze tuyautée, mais bien unie. Celle-ci doit être doucement comprimée aussi longtemps qu'il le faut, pour qu'elle soit bien imprégnée. Dès lors, les hémorragies cessent.

Technique du procédé. — La manière d'employer le coton est très simple; il faut cependant des soins spéciaux dans le *modus faciendi*, eu égard à l'origine ou à la forme de l'hémorragie.

S'agit-il d'une artère ou d'une veine sectionnée transversalement? Prenez un tampon de coton à peu près de la grosseur d'une noisette, aplatissez-le entre les doigts pour lui donner une forme discoïde, séchez l'extrémité de l'artère et de ses alentours pour enlever les caillots de la superficie et, avec la plus grande rapidité pour éviter la formation nouvelle des caillots, appliquez le tampon; par une pression suffisante exercée au moyen de n'importe lequel des doigts, maintenez-le, assujettissez-le dans cette position pendant 15″ à 20″; au bout de ce temps, supprimez la pression en levant le doigt et vous observez l'effet produit.

Dans la plupart des cas et comme on peut facilement se le figurer, l'impulsion du sang tend à soulever le coton, mais si au contraire on le comprime une seconde fois, on verra la couche de coton se soulever à peine lorsqu'on enlèvera le doigt.

Cette manœuvre répétée à plusieurs reprises et par intervalles de 10" à 15", on pourra observer qu'à la cinquième ou à la sixième pression le coton restera bien adhérent et l'hémorragie sera nulle.

Le nombre de pressions nécessaires dans le but d'obtenir cet effet, est très variable et dépend naturellement du calibre du vaisseau, de la tension et des qualités du sang.

Dans les artères qui ont le calibre des digitales, l'hémorragie cesse ordinairement après huit ou dix pressions.

Quand la blessure intéresse un vaisseau artériel ou veineux, dans un sens longitudinal ou oblique, comme cela a lieu dans les incisions que l'on fait sur les doigts ou sur le dos d'une main affectée de phlegmon, on remplira le canal d'un tampon fusiforme d'égale grandeur, et une fois enfoncé, on exercera sur ce tampon les pressions nécessaires, soit au moyen du dos du bistouri ou d'une spatule, soit en faisant rouler dessus et à plusieurs reprises, d'une extrémité à l'autre, une boule de coton ou de gaze de la grosseur d'une noix.

Pour que ces pressions donnent un résultat positif, on aura soin d'abord que la boule de coton soit à peine humectée d'eau et ensuite qu'en la faisant rouler d'une main, on assujettisse de l'autre une des extrémités du tampon obstructif, car sans cette précaution, ce dernier pourrait être entrainé, ce qui obligerait à le remplacer.

Lorsque le sang coule d'une manière uniforme sur la surface cruentée, le coton s'applique dessus, étendu en couche épaisse de quelques millimètres, de façon que le fond soit bien recouvert ainsi qu'une partie des bords de la blessure. Cela fait, on prend la boule humectée et tandis que de la main gauche on retient l'extrémité des bords du coton déjà appliqué, de la main droite, on fait rouler plusieurs fois la boule sur la couche étendue, jusqu'à ce que cette dernière soit parfaitement adhérente et que le sang ne filtre plus.

Cette adhérence entre la couche de coton et les tissus est très rapide et très visible sur le point où les vaisseaux sont peu nombreux, mais là où l'hémorragie est abondante, le coton a une tendance à se gonfler, et alors le sang filtre.

Cette fuite ou filtration produit un certain découragement dans l'esprit de l'observateur qui voit que les premières pressions n'ont pas abouti, mais pour peu qu'il insiste de nouveau, comme nous l'avons déjà dit, il arrive un moment ou le sang s'arrête complètement.

Mais là où on peut apercevoir des résultats plus manifestes et plus sûrs d'une telle application du coton, c'est dans l'hémostase des os, spécialement dans certains cas de résection et dans les séquestrotomies; l'explication en est claire; il s'agit ici de surfaces dures et rugueuses, composées d'aréoles et de conduits vasculaires ouverts d'une manière irrégulière et hérissés de cloisons d'une consistance tout à fait propice pour que le coton adhère fortement et pour qu'il s'agglomère en formant ainsi une couche imperméable au sang.

Enfin, soit qu'il s'agisse des os, soit qu'il s'agisse des tissus mous, l'adhé-

rence de la couche de coton, si on applique ce dernier dans la forme indiquée, constitue un fait qui se réalise promptement, et ce fait devient d'autant plus évident en raison du temps employé *aux manœuvres* de pression et de massage.

Les onze cas que nous avons publiés dans notre rapport au Congrès prouvent d'une manière évidente l'efficacité du coton hydrophile comme agent hémostatique, tout en nous donnant des indications sur son emploi.

Ce sont les suivants :

Une décortication d'un papillome développé sur la moitié antérieure de toute la circonférence du pénis, suivie d'hémorragie des corps caverneux.

Une ablation d'épulis du bord alvéolaire du maxillaire supérieur avec hémorragie d'une artère de l'alvéole correspondant à une canine.

Une séquestrotomie du tibia avec hémorragie de la nourricière.

Un cas d'érysipèle phlegmoneux de la cuisse, traité par la méthode de Dobson avec scarifications et piqûres multiples, suivies d'hémorragies des branches de la saphène interne.

Un cas d'ablation partielle d'un grand sarcome de la poitrine.

Une extirpation de sarcome des fosses nasales.

Un phlegmon diffus de la main traité par incisions multiples.

Une décortication d'épithéliome du lobule du nez.

Un angiome de capillaires artériels du lobule de l'oreille gauche traité à l'aide du thermocautère.

Une hémorragie d'une artère du cuir chevelu.

Une hémorragie provenant d'une application de sangsues au cou.

Nous aurions pu énumérer un grand nombre d'autres cas qu'il nous a été donné de recueillir et de collectionner depuis plusieurs années, mais comme ceux que nous venons de citer suffisent pour démontrer que notre procédé, s'il n'est pas le seul moyen auquel on peut avoir recours pour arrêter certaines hémorragies, constitue du moins un moyen des plus rapides et des plus acceptables vu son efficacité, sa facile application et sa simplicité.

Ayant donc exposé le matériel clinique qui nous a servi de base pour démontrer quand et comment on doit utiliser ce nouveau procédé hémostatique, nous terminerons notre travail en le résumant dans les conditions ci-après.

1° Le coton hydrophile, étendu en légères couches sur les surfaces cruentées, jouit de remarquables propriétés hémostatiques, si toutefois les vaisseaux intéressés ne sont pas de gros calibre.

2° Pour qu'il se produise un effet hémostatique, il faut que le coton soit sec ou à peine humecté, qu'il adhère aux tissus et que les éléments cellulaires du sang et la fibrine obstruent ses pores et ses interstices en les rendant imperméables à ce liquide.

3° Pour obtenir l'adhérence et l'imperméabilité du coton (de ces circonstances dépend son action hémostatique), on applique une légère couche étendue exactement sur les parties cruentées, et, avec le bout des doigts, la spatule, le dos d'un bistouri, ou mieux encore, une boule de coton,

on comprime cette couche, jusqu'à ce que le sang ne se filtre plus.

4° Le coton employé de cette manière peut être utilisé toutes les fois que la ligature, la cautérisation ou les autres agents hémostatiques en usage sont d'application difficile ou incommode.

5° Dans certains cas, le coton ne peut être substitué. Cela a lieu dans les hémorragies des artères enfermées dans les conduits osseux et celles du cuir chevelu.

6° En plus de ces derniers cas, le coton est une des meilleures ressources hémostatiques dans les sarcomes ouverts, dans les hémorragies du pavillon nasal, des corps caverneux, dans les hémorragies occasionnées par la pose des sangsues, et en général, dans toutes celles qui proviennent des vaisseaux capillaires, des tissus caverneux, des veines ou artères de petit ou moyen calibre.

M. le Dr Morales Pérez (Barcelone). — *Nuevos aparatos para medio la profundidad en la que se cuecentren proyectiles y cuerpos extraños en el organismo humano por medio de la radioscopia. — Nouveaux appareils pour mesurer la profondeur dans laquelle se concentrent les projectiles et les corps étrangers dans l'organisme humain, au moyen de la radioscopie.*

L'auteur lit — comme tous les autres conférenciers — un manuscrit sur un procédé spécial de radioscopie, destiné à permettre de déterminer la situation exacte des corps étrangers. Il décrit un appareil, sans le montrer toutefois aux membres présents du Congrès.

M. le Dr Holländer (Berlin). — *Los resultados de la cauterización sin contacto (con aire caliente). — Les résultats de la cautérisation sans contact et par l'air chaud.*

L'auteur parle des succès obtenus par son procédé de cautérisation par l'air chaud dans le traitement du lupus, depuis sa communication au *Congrès de Moscou* (1897). — Cette méthode, depuis lors, est employée partout, en chirurgie et en dermatologie. L'auteur annonce qu'il fera des démonstrations à la Clinique chirurgicale de Madrid. Ces démonstrations ont eu lieu.

M. le Dr Morales Pérez (Barcelone). — *Un inyectador de gases antisépticos. (Nuevo aparato). — Un injecteur de gaz antiseptique. (Nouvel appareil).*

Conférence sur l'appareil, sans démonstration, ni présentation.

DEUXIÈME SÉANCE.

Présidence de M. le Pr Sonnenburg (Berlin).

M. le Dr Louis Mencière (Reims). — *Application de l'ostéotome-revolver à la chirurgie osseuse et articulaire.*

M. le Dr Louis Mencière rappelle rapidement la description de son ostéotome-revolver, description faite, le 17 mars 1903, devant l'Académie de Médecine de Paris. Il expose actuellement, en détail, les applications de

son ostéotome à la chirurgie. L'ostéotome-revolver de Mencière est destiné à sculpter mécaniquement les extrémités osseuses et les surfaces articulaires; à pratiquer l'évidement, la perforation, la trépanation et la section des os. L'instrument est actionné par l'acide carbonique liquide, d'un emploi facile, pratique et peu coûteux. Tout gaz comprimé ou liquide pourra d'ailleurs être substitué à l'acide carbonique, au gré du chirurgien. Mais le principe restera le même; c'est précisément cette question de principe que revendique M. le Dr Mencière, au cours de sa communication, dans l'unique but de prendre date pour l'application des outils pneumatiques à la chirurgie. L'auteur insiste surtout sur l'application de son ostéotome à la chirurgie osseuse et articulaire. Il présente des cas d'ankyloses en position vicieuse du genou, de la hanche; il présente des pieds bots, opérés avec cet instrument. Il montre le maniement de son outil pneumatique et le fait fonctionner. Il explique pourquoi il lui a donné le nom d'ostéotome-revolver : à cause de sa forme qui ressemble à celle d'un revolver, et de son manie-

Fig. 1. — Ostéotome-revolver de Louis Mencière.

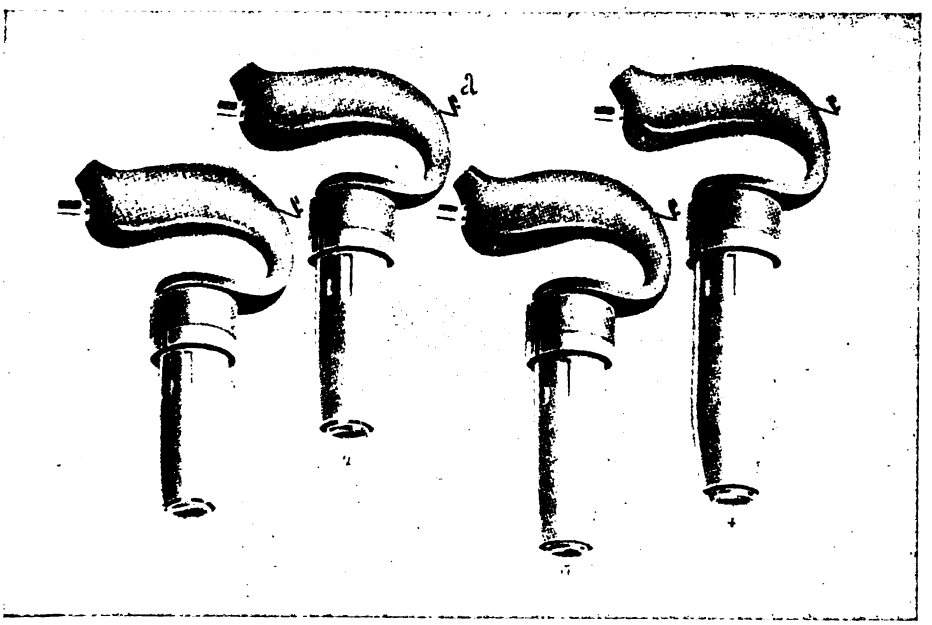

Fig. 2. — Ostéotomes-revolvers de force différente et graduellement ascendante de 1 à 4. A, détente qui règle la mise en marche et l'arrêt de l'instrument.

ment, qui rappelle celui de cette arme, par la détente permettant de régler l'entrée des gaz (Fig. 1 et 2). L'ostéotome-revolver est constitué par un marteau pneumatique armé de son ostéotome ou de son burin. Son mécanisme, entièrement métallique, se réduit à un piston intérieur (donnant jusqu'à trois mille coups par minute). Son maniement est facile et précis [1].

M. le Dr A. Morales (Barcelone). — *La electro-termo-eterizacion. Nuevo aparato electrico.* — *L'électro-thermo-éthérisation. Nouvel appareil électrique.*

M. le Dr A. Morales (Barcelone). — *La termo-eterizacion como medio de calcular la resistencia de un enfermo para las consecuencias del acto chirurgico.* — *La thermo-ethérisation comme moyen de calculer la résistance d'un malade au point de vue des conséquences de l'acte chirurgical.*

Dans cette communication comme dans la précédente, l'auteur a décrit son procédé et son appareil, sans le faire passer sous les yeux des Congressistes; et il a affirmé que, grâce à ce dernier, il lui était possible de calculer la force de résistance du malade.

Présidence de M. le Dr Ceccherelli (Parme).

MM. les Drs Areilza et Arregui (Bilbao). — *Algunas consideraciones sobre la reparación osea. Examen de piezas clinicas y experimentales.* — *Quelques considérations sur la restauration osseuse. Examen des pièces cliniques et expérimentales.*

1° *Milieu ambiant nutritif des os.* — L'auteur présente une série de moignons provenant d'amputations de jambes et de cuisses, qui ont dû être opérés à nouveau, à cause des ulcérations survenues à la peau de ces moignons. L'examen anatomo-pathologique a montré dans les os sous-jacents des phénomènes d'atrophie, qui consistent principalement dans des perforations et de l'ostéoporosis.

Comme il n'existe aucune relation, ni communication directe entre les altérations cutanées et osseuses, il doit être question dans l'espèce d'une action de contiguïté, probablement d'origine circulatoire. Ceci démontre que la nutrition des os est influencée puissamment par l'état des parties molles, qui les entourent, et qui lui forment une espèce d' « *Ambiant* » *nutritif*. Il faut donc tenir compte des lésions et perturbations de cet « ambiant » dans tout ce qui intéresse la pathologie et la thérapeutique osseuse.

2° *De la valeur des interpositions musculaires dans la pathogénie et dans la thérapeutique.* — Examen d'un groupe de fractures expérimentales sur des fémurs et des côtes de chiens, consolidées en positions variées, après qu'on eut interposé des masses musculaires dans le foyer. Les animaux ont été mis en liberté immédiatement après avoir été opérés; et, quoique se

1. Le 28 avril, M. le Dr Mencière a fait, à la Faculté de Médecine de Madrid la démonstration pratique de l'ostéotome-revolver, du levier pour faciliter la réduction congénitale de la hanche, et, enfin, des instruments pour le traitement des tuberculoses articulaires. Assistaient à la démonstration : Sayre (New-York), Thomas (Birmingham), Smith (Londres), etc., etc.

trouvant dans de bonnes conditions pour obtenir la pseudarthrose après un temps variable, entre six mois et un an, on a toujours obtenu une consolidation osseuse avec résorption des fibres musculaires interposées.

3° Analyse d'une observation (sujet humain) d'une *ankylose du maxillaire inférieur traitée par l'interposition des muscles du plancher de la bouche*; elle s'est terminée par une ossification au cours de la même année, et exigea une nouvelle intervention, plus large.

Tout autant que les faits expérimentaux précédents, ce cas clinique diminue l'importance de l'interposition musculaire dans la genèse de la pseudarthrose.

4° *Pseudarthrosis eburnea.* — L'auteur a observé dans les fractures de la jambe une variété de fausse articulation, dans laquelle les deux fragments subissent une condensation très dure ou éburnation, qui casse les forets lors de l'opération et qui rend très difficile la nécessité de préparations microscopiques par la résistance à la coupe. Entre les deux fragments, il se forme une ligne fine de tissus fibro-cartilagineux qu'il n'y a pas moyen d'éviter, et on n'obtient l'ossification par aucun procédé.

Un de ces malades a subi cinq fois la résection des fragments, dans un intervalle de cinq ans, et enfin il fallut l'amputer.

La genèse de cette pseudarthrose récidivante paraît liée à l'*éburnation des os*, qui aplatissent et aveuglent les conduits vasculaires, dont le rôle ostéogénétique est évident.

MM. les Drs Rémy et Peugniez (Paris). — *La nécessité d'un indicateur à rayons X pour l'extraction des corps étrangers. Nouvel appareil, expériences et observations personnelles.*

La communication n'offre aucun intérêt spécial, l'appareil n'ayant pas été présenté, et n'étant pas inédit.

M. le Dr Segale (Gênes). — *Il lavoro chirurgico nell' ospedale Galliera, 1888-1902. Statistico clinico. Les travaux chirurgicaux à l'hôpital Galliera, de 1888 à 1902. Statistique clinique.*

Ce rapport, purement consacré à des statistiques, commence par une description de l'architecture extérieure du bâtiment (c'est un superbe édifice), du nombre des étages, des salles, des lits, etc. Le nombre des malades, de 1888 à 1902, a été de 11 149, dont 7 959 ont été opérés, avec une mortalité de 152 chez les opérés, 247 chez les non opérés. La mortalité générale est de 3,57 p. 100; la mortalité chez les opérés est 1,9 p. 100. Les narcoses ont été faites par des spécialistes. Vient ensuite une statistique d'opérations détaillées une à une, et qu'il serait trop long d'analyser ici. L'anesthésie par la cocaïne semble à l'auteur d'un « effet problématique ».

M. le Dr Cardenal (Barcelone). — *Intervenciones quirurgicas en las affecciones del estomago. — Interventions chirurgicales dans les affections de l'estomac.* [Rapport.]

« L'indication d'intervenir chirurgicalement existe : 1° chez tout malade

gastropathique, en présence des symptômes certains, typiques et persistants, que nous avons qualifiés de *triade pylorique* (*douleur, vomissement* et surtout *rétention stomacale*), alors même qu'il n'existe pas de diagnostic nosologique défini; 2° dans tout cas de diagnostic certain et positif de lésion néoplasique de l'estomac, surtout démontrable à l'exploration directe, quoique les symptômes soient rares ou nuls, puisqu'ils peuvent se présenter parfois lorsqu'il est déjà trop tard : 3° dans tous les cas douteux, où le malade dépérit d'une manière alarmante, quoique avec des symptômes obscurs, et sans diagnostic, comme unique moyen d'obtenir un diagnostic définitif et de combiner par sa connaissance le traitement médical ou chirurgical qui lui convient.

Qu'on ne déduise pas, néanmoins, de la rigueur et du caractère essentiellement clinico-chirurgical de ces conclusions, que nous considérons comme chose secondaire l'obtention et la précision du diagnostic séméiotique, et que nous ne croyons qu'en celui qui est confirmé par l'intervention manuelle et l'examen *de visu* : rien n'est plus loin de notre pensée.

Les progrès réalisés sur ce terrain forment une partie très importante du trésor scientifique de la médecine, et nous croyons que non seulement il ne faut pas reculer d'un pas dans le progrès réalisé, mais qu'il faut travailler sans relâche, jusqu'à acquérir toute la connaissance de la vérité. par tous les procédés scientifiques, analytiques, cliniques et d'expérimentation; mais qu'il ne faut jamais perdre de vue la vie du malade et qu'il faut éviter à tout prix, en voulant attendre le résultat de ces procédés, de laisser perdre la possibilité de le sauver.

Comme on le comprend facilement, et comme il se dégage de tout notre exposé, la chirurgie gastrique, qui compte déjà à son actif des indications parfaitement claires et précises et des résultats curatifs brillants, doit encore continuer à étudier tous les détails d'anatomie et de physiologie normale et pathologique, pour ne pas perdre l'occasion, ni la possibilité de perfectionner encore plus ses procédés, en les adaptant d'une part aux fonctions qu'il s'agit de modifier ou de suppléer, et en diminuant jusqu'aux limites possibles les dangers inhérents encore à toute intervention chirurgicale de l'importance de celles qui nous occupent.

C'est là ce que la science et l'humanité attendent de vous avec confiance, et plus particulièrement dans des solennités comme celle-ci, où le grain de sable, que chacun apporte avec ses faits d'observation et son criterium, multiplié par ceux de ses confrères du monde entier, peut se convertir en un puissant facteur de santé et de bien-être pour l'humanité. »

M. le Prof. Ceccherelli (Parme). — *Indications de l'intervention chirurgicale dans les affections de l'estomac.*

Dans les maladies de l'estomac, le chirurgien trouvera la voie à suivre clairement indiquée par les deux grandes catégories de processus morbides, c'est-à-dire dans les tumeurs malignes ou carcinomes, et dans une quantité d'autres maux qu'on dit bénins, uniquement pour les distinguer des tumeurs cancéreuses qui ont un rapide développement, qui avec laci-

lité s'ulcèrent, qui extirpées récidivent, et qui donnent lieu à des infiltrations dans les parties voisines. Dans une tumeur de l'estomac, c'est l'extirpation de la tumeur et d'une partie du viscère qui doit être exécutée, et pour que cela soit possible et réellement utile, il faut que le procédé chirurgical ne soit pas retardé et étendu au delà des limites de la partie malade. Si cela n'était pas possible, il faudrait s'en tenir à une opération palliative comme la gastro-entérostomie, qui permet de nourrir le malade sans une trop grande fatigue de la partie sur laquelle est le néoplasme, et particulièrement de la zone inflammatoire qui l'entoure. En ne causant pas d'irritation, elle ralentira la marche de la tumeur, et les ulcères, les hémorragies et les infections seront retardées. Une large indication pour intervenir est donnée au chirurgien par les maladies dites bénignes. En effet, la chirurgie a raison d'intervenir dans : 1° Les sténoses : *a*) dues à un processus inflammatoire, car bien souvent où est le collet fibreux, conséquence d'un processus inflammatoire, on a le commencement d'une modification et d'une altération dans l'élément glandulaire tel que l'on a quelquefois un tissu adénoïdien qui quelquefois est le premier symptôme d'un véritable épithéliome; *b*), qui proviennent de la syphilis tertiaire, quand ces lésions spécifiques seront devenues des lésions communes qu'on ne peut pas utilement traiter par les spécifiques; *c*) dues à la tuberculose; *d*) à des cicatrices qui, le plus souvent, sont la conséquence d'ulcères cicatrisés. 2° Dans les ulcères de l'estomac qui réclament les soins du chirurgien non seulement pour les suites, comme la cicatrice, mais aussi pour les hémorragies et les perforations, et pour laisser en repos la partie malade, ce qui rendra plus facile la cicatrisation en empêchant l'irritation continuelle qui produit les spasmes, les douleurs et les accidents fonctionnels. 3° Dans tous les cas d'altérations fonctionnelles de l'estomac, dans lesquels on trouve plus ou moins complètement une dilatation de l'estomac, le chimisme modifié dans les sucs gastriques, des spasmes de l'orifice pylorique dans les contractions, vomissements répétés. En ce cas, le but de l'opération sera de rendre plus faciles le repos et l'évacuation de l'estomac; de là des conditions bien meilleures pour obtenir les modifications nécessaires pour régulariser les fonctions de l'estomac même. 4° Le changement de forme de l'estomac, 5° Les corps étrangers introduits dans l'estomac.

M. le Dr Hartmann (Paris). — *Indications de l'intervention chirurgicale dans les affections de l'estomac.* [Rapport.]

Cette étude comprend deux parties : indications opératoires 1° dans le cancer; 2° en dehors du cancer.

Dans le premier cas, théoriquement, l'indication est nette : il faut enlever le cancer de l'estomac, dès qu'il est diagnostiqué.

En pratique, quelques-uns hésitent à le faire, la mortalité étant considérable (30 p. 100, d'après la statistique de l'auteur).

Après avoir étudié et critiqué les divers procédés opératoires, l'auteur recommande, suivant les circonstances, la cœliotomie exploratrice, la résection dans les tumeurs bien limitées, et, quand la résection est impos-

sible, la gastro-entérostomie. En dehors du cancer, l'indication opératoire la plus habituelle est celle qui provient de l'existence d'un ulcère de l'estomac. L'auteur précise dans cette partie de son étude les indications de l'intervention opératoire dans les affections stomacales, regardées autrefois comme étant du ressort du médecin (sténose pylorique, estomac biloculaire, adhérences périgastriques, gastrorragies, etc.).

Discussion.

M. le Dr Petersen (Heidelberg) a rapporté, au nom de M. le Dr Mikulicz, la statistique des opérations faites sur l'estomac à la clinique d'Heidelberg; soit 380 au total, dont 300 gastro-entérostomies. Ces derniers cas comprennent 195 cas de carcinome (mortalité : 65 p. 100); 105 cas de malades non carcinomateux (mortalité : 5 p. 100). Les 80 autres cas se divisent ainsi : 45 résections: 35 opérations diverses. La gastro-entérostomie postérieure pratiquée à la clinique d'Heidelberg, avec anse duodénale courte, pour diminuer (autant que possible) le « circulus vitiosus », est suffisamment connue d'après les exposés qui en ont été faits à des Congrès divers et à la Société allemande de Chirurgie.

M. le Dr Doyen (Paris) parle de l'*intervention chirurgicale dans les affections non malignes de l'estomac.*

« Les indications des opérations sur l'estomac se sont notablement étendues depuis que ces opérations ont été entreprises, comme j'en ai démontré la nécessité depuis 1892, dans des cas autres que le cancer. Si l'opération est nettement indiquée dans des cas de cancer au début, où l'on doit faire l'extirpation large de la tumeur, et dans les cas de sténose fibreuse, où l'on pratique le plus souvent la gastro-entérostomie, il est aujourd'hui reconnu qu'elle donne des résultats remarquables dans les cas de contracture spasmodique du pylore incurable par les moyens médicaux. Nous pouvons même dire que chez ces malades, les cas qui ne guérissent pas par l'opération sont ceux chez lesquels la gastro-entérostomie a été faite d'une manière défectueuse, et où le nouveau pylore fonctionne mal.

Nous arrivons d'autre part, si nous examinons les statistiques, à cette conclusion qu'aujourd'hui les chiffres ne présentent qu'un médiocre intérêt. et les résultats dépendent exclusivement de la technique opératoire. Les opérations que je pratique chez les non cancéreux sont : soit la gastro-jéjunostomie, soit la gastro-duodénostomie, et chez les cancéreux, lorsque la tumeur peut être enlevée, l'ablation du cancer avec fermeture séparée du duodénum et de l'estomac, suivie de gastro-jéjunostomie au lieu d'extirpation totale. Les progrès de technique que j'ai réalisés dans les opérations sur l'estomac : adoption exclusive du surjet à points renforcés pour la réunion, des pinces élastiques pour la coprostase, de l'écrasement et de la double suture en cordon de bourse pour fermer l'estomac et l'intestin, ont tellement simplifié ces operations que la gastro-entérostomie par la méthode des sutures ne dure plus guère que 15 minutes, et la résection du pylore avec gastro-entérostomie, 45 à 50 minutes. »

M. le Dr Rivera (Madrid). — On doit faire constamment la gastrectomie, même quand l'ulcère de l'estomac paraît bénin; on ne pratiquera la gastro-entérostomie que si l'*ectomie* n'est pas possible. Il cite plusieurs observations, dans lesquelles la seconde opération, devenue nécessaire, a démontré qu'on s'était grandement trompé sur la bénignité de l'ulcère. Il s'est bien rendu compte de la difficulté de la *suture* de l'estomac après la résection. Dans plusieurs cas, il n'a pas craint de serrer plus fortement, de débrider l'œsophage du diaphragme, et, de cette manière, il a pu faire descendre le moignon de l'estomac.

MM. les Drs Cardenal et Rivera discutent encore sur l'*ectomie* et l'*entérostomie* stomacales.

M. le Dr Delaunay (Paris). — *Hyperplasie hypertrophique du pylore simulant une tumeur maligne. Gastro-entérostomie. Résultats éloignés.*

L'auteur rapporte deux cas, dont l'un remonte à quatre ans; il s'agissait d'une tumeur de la grosseur du poing. Gastro-entérostomie. Six mois après, la tumeur n'était plus appréciable au palper. Dans le deuxième cas, la tumeur était énorme. Gastro-entérostomie. 4 mois après, il est vrai, on pouvait encore sentir quelque chose; mais la grosseur était loin d'être celle d'avant l'opération.

L'auteur conclut de là que, comme il n'est pas toujours possible de reconnaître si une tumeur est bénigne ou maligne, on ne devrait point commencer par de grandes opérations qui mettent momentanément en danger la vie du patient. L'opération de choix devrait toujours être d'abord la gastro-entérostomie.

M. le Dr Segale (Gênes). — *Contributo alla chirurgia dello stomaco. — Contribution à la chirurgie de l'estomac.* — Aucun point de vue spécial n'est abordé dans cette étude.

TROISIÈME SÉANCE.

Présidence de M. le Dr San Martin (Madrid).

M. le Dr Loumeau (Bordeaux). — *Plan opératoire portatif à volume réduit remplaçant les tables à opération.*

L'auteur présente un appareil construit par H. Gendron et destiné à être appliqué sur une table quelconque pour servir de table à opération. Il se compose d'un plateau métallique qui recevra le dos du patient. Sa partie céphalique est articulée avec deux lames d'acier reposant sur la table, parallèlement à ses deux bords longitudinaux et terminées supérieurement par des épaulières faciles à assujettir au sommet des épaules. A leur portion pelvienne, ces lames sont réunies par une traverse cylindrique dont les extrémités coudées à angle droit sont reçues et clavetées dans une douille ménagée au bord interne de deux étaux fixant le tout au rebord de la table. Les étaux fixateurs sont munis sur leur bord externe d'une

autre douille plus puissante pour recevoir soit les porte-jambes classiques, soit les porte-jambes de Doyen. La partie périnéale du plateau est échancrée de manière à faciliter le maniement des instruments et l'écoulement des liquides, et munie d'une crémaillère à deux branches dont les crans, appuyés sur la traverse précédemment indiquée, permettent de faire varier l'angle d'inclinaison du plan opératoire jusqu'à 45° au-dessus de l'horizontale. Sous cette même extrémité du plateau sont placées deux douilles rectangulaires, à direction divergente, dans lesquelles glisseront deux pièces destinées à supporter les membres inférieurs, complètement étendus ou fléchis au niveau des genoux. Ainsi combiné, l'appareil réalise une table à opération complètement démontable, réductible à un volume très minime et très léger, de transport facile, stérilisable de toutes pièces et permettant d'obtenir à volonté soit la position gynécologique, soit la position périnéale renversée, soit la position horizontale ordinaire, soit enfin la position de Trendelenburg avec inclinaison variable du tronc au gré du chirurgien.

M. le Dr Hennecart (Sedan). — *Péritonite tuberculeuse à forme ulcéreuse, traitée par la laparotomie. Guérison datant de cinq ans.*

Il s'agit d'une jeune fille de quinze ans, qui, depuis trois mois, souffrait de fièvre violente et de cachexie progressive. La laparotomie laissa voir des « ganglions péritonéaux ». Tamponnement à l'iodoforme. Guérison. La malade s'est mariée depuis.

M. le Dr A. Moulonguet (Amiens). — *Sur le traitement de l'anus contre nature.*

On peut mettre à profit la laxité de la muqueuse intestinale pour guérir les fistules intestinales et achever la cure de l'anus contre nature après avoir fait une entéro-anastomose. Cette laxité favorise la dissection de la muqueuse sur la couche musculeuse et est d'autant plus grande que l'intestin a plus de vitalité. C'est pourquoi cette dissection est plus facile sur le bout afférent que sur le bout efférent.

L'ablation de la muqueuse tarit immédiatement la sécrétion de la fistule.

M. le Dr Ortiz de la Torre (Madrid). — *La gastro-enterostomia en la estreches pilórica y la perfección posible en sus resultados. — La gastro-entérostomie dans les rétrécissements du pylore et de la possibilité de la perfectionner dans ses résultats.*

Cette communication n'offre aucun point de vue nouveau. Dans les cas de rétrécissement du pylore, de nature cicatricielle, l'auteur a pratiqué la gastro-entérostomie, avec bons résultats et sans circulus vitiosus. Il a cité ensuite quelques observations.

M. le Dr Bravo (Madrid). — *Procedimiento operatorio de elección para la gastro-enterostomia. — Procédé opératoire de choix pour la gastro-entérostomie.*

L'auteur ne fait la gastro-entérostomie antérieure que quand la gastro-entérostomie postérieure n'est pas possible.

Présidence de M. le Dr Cardenal (Barcelone).

M. le Dr Silbermark (Vienne). — *Le plombage des os d'après la méthode de Mosetig-Moorhof.*

L'auteur explique pourquoi les essais tentés jusqu'ici n'ont pas réussi. Il faut l'attribuer à cette circonstance que les substances incluses dans la cavité osseuse créée opératoirement ont été expulsées comme corps étrangers sous l'influence d'une forte suppuration. Or, von Mosetig-Moorhof a trouvé une masse de tissu vivant, qui ne se comporte pas comme un corps étranger, à la place de l'os enlevé, parce que la masse de plombage iodoformé placée dans les os est complètement résorbée. Cette circonstance très particulière, l'auteur l'a expliquée au moyen des rayons Röntgen. Dans plusieurs épreuves radiographiques successives, on voit en effet le point obscur, concentrique à l'évidement, diminuer progressivement et se confondre avec l'ombre de l'os. Comme l'iodoforme se comporte comme un *métal* vis-à-vis des rayons X, la démonstration est donc concluante, de façon absolue. La masse d'iodoforme qui remplit la cavité osseuse est remplacée par de l'os nouvellement formé. L'opération par suite consiste dans l'extirpation complète des parties osseuses malades et l'extirpation isolée des foyers osseux de carie; on forme ainsi autant de cavités osseuses à parois saines. Dans l'ostéomyélite, on coule du plombage liquéfié par la chaleur et suture la plaie par-dessus. Avec l'asepsie et une technique bien appropriée, il n'y a jamais de suppuration. Pour faciliter le travail de l'opérateur, l'auteur indique l'emploi de quelques instruments nouveaux, mis en mouvement par l'électricité. Il présente aussi une poignée stérilisable pour la scie de rotation, puis un appareil [sécheur] pour la dessiccation de la cavité de l'os, etc. Le nombre des cas traités et guéris par Mosetig-Moorhof s'élève à 121, pour 445 plombages.

Discussion.

M. le Dr San Martin déclare avoir abandonné déjà depuis plusieurs années le plombage des cavités osseuses, parce que précisément cette masse de remplissage a toujours été expulsée comme corps étranger avec une violente suppuration. Il demande à l'auteur comment se comporte le plombage iodoformé de l'os dans les grandes cavités.

De même M. Sonnenburg désire savoir si la nouvelle masse peut s'adapter aussi au plombage de grandes cavités.

M. Silbermark répond que le nouveau plombage (iodoforme, huile de sésame et spermacéti) ne constitue pas un corps étranger immuable et perpétuel. Il est parfaitement résorbé par le tissu vivant voisin; en conséquence, il y a élimination du tissu mort jusqu'à ce que le tissu des granulations osseuses nouvellement formé se soit développé. Donc, puisqu'il s'agit d'une substitution résorbable, la grandeur de la cavité à plomber n'a aucune importance. L'auteur communique des cas dans lesquels les

deux tiers de la diaphyse qui ont été enlevés ont dû être remplacés par du plombage, et ont guéri ensuite sans incident.

M. le Dr Martin y Cirajas (Madrid). — *Conducta que debe seguir el medico de guardia en las casas de socorro en los grandes traumatismos. — Conduite que doit suivre le médecin de garde dans les cas de secours en présence de grands traumatismes.*

QUATRIÈME SÉANCE.

Présidence de M. le Dr San Martin (Madrid).

M. le Dr Bockenheimer (Berlin). — *La herniotomie d'après Bassini à la clinique de Bergmann (de Berlin) avec figures des cinq différents temps de cette opération.*

L'orateur expose que l'opération de Bassini a été employée presque exclusivement à la clinique royale de Berlin. Dans les deux dernières années, il y a eu même des enfants (plus de 100), appartenant aux classes les plus pauvres, chez qui le port d'un bandage engendrait souvent de l'eczéma, et qui ont été opérés avec succès d'après cette méthode. Comme conclusion à sa communication, l'auteur présente des figures, qui représentent chacun des différents temps de l'opération de Bassini. M. le Dr Bockenheimer, avec l'aide du Dr Frohse, a établi des modèles de ce genre pour toutes les opérations typiques, et, en plus des cinq temps de l'opération de Bassini, des modèles de trachéotomie et d'hémicraniotomie coloriés et gravés sur pierre. Ils peuvent servir à l'enseignement, ce à quoi du reste ils sont destinés à la clinique de Bergmann ; de sorte que chacun peut très vite se rendre compte des principaux temps opératoires et des proportions anatomiques.

Des diapositives pour projections peuvent également être faits sur ces figures.

M. le Dr Claudius Marius (Copenhague). — *Expériences pratiques avec le catgut iodé.*

L'auteur plonge le catgut dans une solution aqueuse d'iodure de potassium iodé à 1 p. 100; et il affirme qu'il est ainsi stérilisé au bout de huit jours. Il donne ensuite une statistique des opérations dans lesquelles il a fait usage de ce catgut.

M. le Dr Nehrkorn (Heidelberg). — *Colostomie bei Dysenteria chronica. Colostomie pour dysenterie chronique.*

Après une étude sur l'historique de cette opération qui est encore assez rarement employée, l'auteur rapporte quatre observations de malades qui, grâce à ce procédé, ont été arrachés à la mort. En ce qui concerne la technique opératoire, l'anus contre nature doit être placé sur l'anse sigmoïde; ce n'est que dans les affections avancées du segment inférieur de l'intestin qu'on établit l'anus artificiel au cæcum ou à l'iléon.

Discussion.

M. le Dr San Martin rapporte un cas dans lequel l'intervention chirurgicale lui a donné d'excellents résultats. Dans le traitement post-opératoire, il a retiré de grands avantages des irrigations avec de légères solutions antiseptiques et astringentes.

M. le Dr Giordano recommande l'emploi des lavages au permanganate de potasse.

M. le Dr Ribera y Sanz (Madrid). — *De la mort après les opérations.*

L'auteur divise, ainsi qu'il suit, les cas de mort post-opératoire : 1° opération défectueuse, et erreurs de diagnostic; 2° complications qui proviennent du fait de l'opération : infection, embolie, hémorragie; 3° complications post-opératoires, qui dépendent de l'organe sur lequel on a opéré : perte considérable de liquide cérébro-spinal; lésions nerveuses, dans les opérations du cou; pneumothorax, occlusion intestinale post-opératoire, gangrène après extirpation d'anévrysme, etc.; 4° mort par affections des autres organes, ou consécutive à un mauvais état général du malade : urémie, diabète, métastases, dans les tumeurs malignes externes, etc.; 5° maladies intercurrentes : broncho-pneumonie, angine de poitrine, diphtérie, hémorragie cérébrale, etc. Tous ces groupes sont mentionnés avec une histoire complète des malades qu'il a observés.

M. le Dr Giordano (Gênes) parle sur le même sujet. Il expose d'abord les cas de mort dus à l'anesthésie, met en lumière les dangers de l'emploi d'un seul anesthésique; puis il relate les cas de mort dans les opérations sur les parties molles, et enfin, dans les opérations osseuses.

Les deux orateurs ont insisté tout particulièrement sur la *tuberculose*, et sur les cas de mort souvent rapide dans les opérations sur les organes tuberculeux.

Discussion.

Une longue discussion à laquelle prennent part MM. Alarcon, Ustariz, Perujo, Cervera, Cardenal, Esquerdo, Wohlgemuth, Belwer, Giordano, Ortiz de la Torre, et beaucoup d'autres, est celle du *traitement des organes tuberculeux*. La question se pose de savoir s'il faut employer le traitement aseptique ou le traitement antiseptique, s'il faut utiliser ou non l'iodoforme et surtout s'il faut avoir recours à l'anesthésie.

M. le Dr Faure (Paris). — *Sur la chirurgie du médiastin postérieur.*

M. le Dr J.-L. Faure décrit la nouvelle méthode dont il se sert pour aborder le médiastin postérieur. Il montre que la voie d'accès employée jusqu'ici et qu'on obtient par la résection de la partie postérieure des côtes moyennes et le décollement de la plèvre est absolument insuffisante. M. Faure étend aux côtes supérieures la résection qu'on a jusqu'ici limitée aux côtes inférieures. Lorsque les côtes supérieures, *y compris la première*, ont été réséquées, la brèche thoracique s'augmente en effet en longueur, de

toute la hauteur de ces côtes. Mais il y a plus, et c'est surtout la largeur qui s'accroît démesurément. Tant que la première côte est intacte, en effet, la moitié correspondante de la cage thoracique est invinciblement soudée à la colonne vertébrale. Dès que l'arc-boutant qu'elle constitue vient à être supprimé, le moignon de l'épaule se porte en dehors, le thorax s'entr'ouvre en arrière, le sommet du poumon se laisse écarter du rachis, et le médiastin postérieur apparaît dans toute son étendue, laissant voir et toucher, avec la plus grande facilité, tous les organes qu'il contient. M. Faure a pu deux fois, et sans difficultés véritables, extirper une douzaine de centimètres de l'œsophage thoracique pour des néoplasmes qui avaient envahi ce conduit dans sa partie moyenne, au-dessus de la bifurcation des bronches et au niveau même de cette bifurcation. En dehors de cas tout à fait particuliers, comme un corps étranger de la bronche gauche, par exemple, M. Faure pense qu'il faut passer à droite de la colonne vertébrale. A gauche, en effet, la crosse de l'aorte barre la route et gêne beaucoup les manœuvres. De plus, à la partie supérieure, le canal thoracique, que sa petitesse rend invisible et qui, lui aussi, est à gauche, risquerait fort d'être blessé. A droite, le seul obstacle réside dans la crosse de l'azygos, qu'on peut facilement couper entre deux ligatures, comme cela lui est arrivé. Il faut éviter de drainer largement le médiastin, à cause des troubles que la pénétration de l'air par le drain dans la cavité thoracique apporte aux fonctions respiratoires et à l'hématose.

Discussion.

M. le Dr Kuester (Marbourg) pense que, dans ces cas, il vaudrait mieux se contenter de la gastrostomie.

M. le Dr Wohlgemuth (Berlin) questionne l'auteur sur la longueur de l'œsophage extirpé et sur les résultats obtenus.

M. le Dr Faure répond qu'il a extirpé 12 centimètres et plus. Les 2 malades sont morts. Il donne la relation des autopsies.

M. le Dr Moralez Perez (Barcelone). — *Relation pathologique entre le rhumatisme et le cancer.*

L'auteur cherche à prouver, avec plusieurs observations à l'appui, qu'entre le rhumatisme chronique et le carcinome il doit exister un rapport pathologique.

CINQUIÈME SÉANCE.

Présidence de M. le Dr von Taub (Saint-Pétersbourg).

M. le Dr Fernandez (Pontevedra). — *Substitution de la lithotritie à la taille, avec présentation de l'appareil employé.*

L'auteur présente un instrument pour l'ablation des calculs vésicaux. En voici la description : au moyen d'un fort cathéter, on introduit dans la vessie un sac de gomme long et étroit, qui s'ouvre par un mécanisme à l'intérieur de la vessie. Dans le cathéter même, on introduit un instrument

identique à un mince lithotriteur, qui saisit le calcul et le fait tomber dans le sac ouvert. Après extraction de la pince, on dissout chimiquement le calcul avec une solution d'acide azotique. D'après ses expériences, l'auteur laisse le sac vingt-quatre heures avec ces solutions acides à 50 p. 100[1].

M. le Dr Bellwer (Madrid) signale un *pansement indolore fait sur le champ de bataille.*

M. le Dr Moralez Perez (Barcelone). — *Une nouvelle sonde exploratrice et évacuatrice de la vessie.*

L'auteur présente un cathéter à double courant et à 2 branches, dont l'une en métal flexible peut être, suivant les besoins, recourbée à son extrémité supérieure, au moyen d'une vis fixée à la poignée, à la façon d'une canule trachéale de König.

M. le Dr Vicente Sagarra (Valladolid). — *Un nouveau procédé d'autoplastie pour rétablir la mobilité de la mâchoire dans les cas d'ankylose par rétraction cicatricielle des tissus de la profondeur de la joue et de la partie correspondante du vestibule.*

Présentation des malades[2].

« En résumé, l'histoire des trois autoplasties exécutées par nous en 1882, 1901 et 1902 sur une fillette nommée Anselme et sur deux garçons, Séraphin et Guillaume, nous permettent d'établir les conclusions suivantes :

1° L'ankylose cicatricielle de la mâchoire, dans les cas où les brides conjonctives sont étendues sur tout le vestibule, est guérissable par le moyen d'une opération autoplastique, si la section des brides est suivie de la restauration de la muqueuse détruite.

2° Lorsque la restauration est partielle, comme cela eut lieu chez notre première opérée, la récidive survient au bout de quelques mois.

3° La section des brides, suivie de la formation des trois lambeaux cutanés est, comme le prouvent nos deux dernières observations, le procédé le plus efficace et le plus sûr pour le traitement de cette sorte d'ankylose. Des trois lambeaux, l'un sert à restaurer la muqueuse de l'angle intermaxillaire, le second est destiné à séparer la muqueuse de la face interne de la joue et de la commissure, et le troisième sert à recouvrir les deux premiers.

4° Le mode d'emploi de l'autoplastie que nous proposons doit se composer des temps suivants :

A. Incision de la joue, de manière que cette incision divise la joue dans toute son épaisseur, depuis la commissure jusqu'au masséter et le bord antérieur de l'apophyse coronoïde, suivie de l'écartement des mâchoires et si c'est possible, de l'extirpation des nodules cicatriciels.

B. Réparation de la muqueuse correspondante à l'angle intermaxillaire, obtenue au moyen d'un lambeau postérieur de 6 à 7 centimètres de long

1. Le procédé n'est pas nouveau; il a été publié trente ans auparavant, sans grand succès, par un médecin russe, le Dr Zucharianka (de Kazan).

2. Les résultats paraissent très défectueux à tous les membres présents.

sur 2 de large, en forme de ruban cutané emprunté aux régions massétérienne et parotidienne. Ce lambeau, de sommet postérieur et de base antérieure, doit être renversé sur son axe et doublé en avant, afin d'être fixé sur son sommet par un point de suture sur le bord antérieur de l'apophyse coronoïde; il doit, en outre, être disposé de telle sorte que la face cutanée soit tournée par devant et que la face cruentée couvre l'angle de l'ouverture et de plus, qu'elle s'y adapte.

C. Réparation de la muqueuse de la face interne de la joue et de la commissure au moyen d'un lambeau cutané trapézoïdal de 4 à 5 centimètres de haut, emprunté à la région suborbitaire et dont la base se trouve à la partie inférieure et son bord flottant sur la partie supérieure. Ce lambeau, après l'avoir renversé dans le bas, doit être fixé avec des points de suture aux tissus de la face externe de la mâchoire inférieure, faisant en sorte que la surface cutanée soit tournée vers la cavité de la bouche.

D. Formation d'un troisième lambeau qui servira à recouvrir les deux autres. Ce dernier lambeau, de forme carrée, sera emprunté à la région suprahyoïdienne; il sera mis en mouvement par traction parallèle à son axe et soutenu par trois lignes de suture.

5° Le procédé autoplastique que nous venons de décrire réclame comme complément nécessaire la dilatation consécutive, non seulement pendant, mais aussi après la période de cicatrisation, et cela pendant quelques mois.

6° Pour fermer le tunnel formé tout le long de la face cutanée du lambeau postérieur, on peut avoir recours à la cautérisation de son orifice externe ou à l'autoplastie.

7° Notre procédé n'a été appliqué qu'à l'ankylose unilatérale, mais en se reportant à la cause, et la manœuvre étant faisable des deux côtés, son indication et son utilité dans l'ankylose double sont parfaitement rationnelles.

8° Notre procédé offre des avantages indéniables, qui le rendent supérieur à la méthode classique de l'ostéotomie. Ces avantages, les voici : facilité d'exécution, innocuité et enfin application possible aux ankyloses bilatérales, considérées jusqu'à présent comme incurables ».

Discussion.

M. le Dr Barragan (Madrid) présente un malade avec résection du maxillaire supérieur et prothèse excellente.

M. le Dr Kuester (Marbourg) fait des remarques sur la méthode de Wilms et d'Esmarch sur la production de la pseudarthrose, sur l'interposition des parties molles d'après Braune, et sur le procédé de Kōnig. Il croit ne devoir attribuer à la méthode de M. Sagarra aucune valeur particulière.

M. le Dr San Martin (Madrid). — *Point critique dans les amputations ostéoplastiques.*

Présentation d'un malade amputé d'après le procédé de Bier. L'auteur fait voir une série de radiographies d'amputés analogues, pour démontrer que l'os substitué est résorbé lentement par les ostéoclastes. Comme conséquence, il est permis de douter de l'exactitude de la théorie de Barth.

Discussion.

M. le Dr Lofano (Madrid) fait des remarques sur le procédé de His.

M. le Dr Kuester (Marbourg) considère comme parfaitement exacte la théorie de Barth, mal interprétée par San Martin.

Présidence de M. le Dr Martin Gil (Malaga).

La discussion se poursuit encore longtemps et très personnellement entre MM. Cervera, Ribera et San Martin.

M. le Dr Martin Gil (Malaga) présente un *appareil pour stérilisation rapide à l'air chaud.*

M. le Dr Suarez de Mendoza (Paris) présente également un *appareil pour stérilisation rapide des instruments et objets de pansements.*

M. le Dr Suarez de Mendoza cite un cas de *thyrotomie médiane pour corps étranger du larynx* et s'étend sur la nécessité d'une intervention opératoire dans les corps étrangers des voies aériennes.

M. le Dr San Martin (Madrid). — *La cheiloplastie par le glissement inégal de la peau et des muqueuses.*

Présentation de deux malades chez lesquels, pour recouvrir une grande perte de substance de la joue, la lèvre supérieure et la lèvre inférieure ont fourni la plus grande partie du lambeau. Résultats satisfaisants.

M. le Dr G. Masnata (Stradella). — *Hémostase hépatique.*

Présentation d'instrument pour ligature dans les hémorragies du foie.

SIXIÈME SÉANCE.

Présidence de M. le Dr Gatti (Modène).

M. le Dr Noveda (Castro-Urdiales, Santander). — *Traitement chirurgical rationnel de l'anthrax.*

Le procédé, qui a le mieux réussi à l'auteur et qui lui paraît le plus sûr quand l'anthrax semble prendre un caractère diffus, est le suivant. Il fait une incision centrale allant jusqu'à l'aponévrose, et dirigée suivant le diamètre transversal de toute la partie enflammée ; ensuite, il pratique transversalement deux incisions parallèles sur une largeur de deux à deux doigts et demi, de même longueur et de même profondeur. Pansement humide et antiseptique. L'orateur cite plusieurs cas ainsi traités avec succès.

M. le Dr W. Thomas (Birmingham). — *Traitement de l'hallux valgus et de l'orteil en marteau.*

L'auteur présente des *éclisses* pour le traitement de ces deux affections.

Ces éclisses sont construites à la façon des appareils de prothèse en caoutchouc dont se servent les dentistes. Elles comprennent des compartiments pour les cinq doigts de pied et des fentes par où l'on peut passer de larges bandes de toile destinées à fixer chaque orteil séparément.

M. le Dr Petroff (Sophia). — *Le traitement chirurgical de la syndactylie par un procédé nouveau.*

Le procédé est le suivant : 1° désinfection; 2° sans anesthésie, on pique avec une aiguille de Hagedorn munie de forte soie la membrane dans toute sa longueur, en dix ou douze endroits espacés de 5 à 8 millimètres. Les fils sont relâchés et la main placée dans un appareil aseptique; 3° trois ou quatre jours après, on fait mouvoir les fils journellement dans les trous des piqûres, pendant quinze ou vingt jours, jusqu'à ce qu'ils se soient épidermisés. De cette façon, les doigts restent séparés l'un de l'autre dans ces douze points. Quinze ou vingt jours après, on coupe avec des ciseaux le premier pont de la pointe du doigt; quatre ou cinq jours plus tard, le second, et jusqu'à ce que les doigts soient séparés l'un de l'autre. Pansement à la gaze iodoformée après chaque séparation, et avec des attelles du modèle de Bapp. Ensuite, massage et mouvements. On peut aussi, au lieu de couper les ponts, les pincer avec des ligatures; les fils tombent quatre ou cinq jours après.

Dans la commissure interdigitale, où la guérison est le plus lente, l'auteur procède d'après la méthode de Thiersch, ou par la transplantation. L'orateur rapporte, avec démonstrations et dessins, l'histoire de deux malades ainsi traités.

M. le Dr Kojonharoff (Sophia). — *Corps étranger animal de l'œsophage.*

L'auteur s'étend longuement sur l'histoire de deux patients qui avaient *avalé une sangsue.* Dans le premier cas, la sangsue s'était fixée dans l'œsophage; dans le second cas, dans la trachée. L'auteur insiste sur le moyen de faire périr ce parasite. Le meilleur lui paraît être la narcose par le chloroforme ou l'eau chloroformée.

M. le Dr Kojonharoff (Sophia). — *Deux cas de rhinoplastie.*

Pour ces deux faits, l'auteur, au lieu de recourir au lambeau ostéo-périostocutané, d'après König, n'a pris qu'un lambeau périostique et a suturé la peau par-dessus. L'auteur insiste sur ce traitement, qui lui semble être l'idéal, mais sans présenter aucune photographie de malade.

M. le Dr Doyen (Paris). — Au nom du Dr Doyen, un de ses assistants a parlé du *traitement du cancer par le sérum de Doyen et du « micrococcus neoformans » de cette affection.* Il a rapporté ensuite quelques expériences faites sur les animaux.

M. le Dr Spreafico a présenté en outre au Congrès, au nom du Dr Doyen, des *cultures de micrococcus neoformans,* obtenues dans deux cas de tumeurs du sein, opérées à l'Institut Rubio et à l'hôpital de la Princesse par les Drs Arnal et Berrueco. Ces cultures ont été faites avec le contrôle le plus

rigoureux, au laboratoire de l'Institut Rubio et sont identiques aux cultures obtenues par M. Doyen, à Paris, à Berlin, à Moscou et à Nice.

Une discussion très vive et très serrée s'engage alors. M. le Dr San Martin, entre autres, y prend part; il tient pour hâtives les conclusions du Dr Doyen, et il déclare qu'il ne pourra croire à la nature infectieuse du cancer que quand on lui aura indiqué sûrement et montré le microbe.

La discussion, longue et violente, aboutit à une proposition de M. San Martin de se réunir encore une fois, le dernier jour, dans une séance spéciale où l'on prendrait la résolution de savoir si on doit accorder la moindre croyance à la nature microbienne du cancer, comme le décrit et l'affirme Doyen. Une longue discussion est de nouveau soulevée pour ou contre cette résolution, qui est finalement repoussée.

M. le Dr Psaltoff (Smyrne). — *Splénectomie; hépatectomie partielle pour kystes hydatiques.*

Il s'agit d'une femme de trente-cinq ans, qui avait dans le ventre trois tumeurs développées rapidement, en outre, deux petites tumeurs de la grosseur d'une orange et d'un œuf, et qui se trouvaient sur le grand trochanter droit et dans le triangle gauche de Scarpa. L'extirpation de ces deux dernières donna un kyste hydatique. Ensuite on fit la laparotomie pour les kystes du foie, de la rate et du mésentère.

Les bruits hydatiques n'ont pu être perçus, malgré l'auscultation. L'opération a consisté en une *hépatectomie partielle*, une *splénectomie* et *extirpation d'une tumeur du mésentère*. La rate avait la grosseur d'une tête d'homme et pesait 1 200 grammes. La pièce de foie enlevée pesait 20 grammes. Trois mois après, guérison complète. Depuis la troisième semaine après l'opération jusqu'à la sortie, les corpuscules rouges avaient naturellement diminué, tandis que les globules blancs avaient augmenté. La malade prit de l'arséniate, des pulpes de rate. Sept mois après l'opération, la leucocytose avait disparu.

M. le Dr Broeckaert (Gand). — *Résultats éloignés des injections de paraffine solide en chirurgie.*

L'auteur présente un appareil pour injections de paraffine, des modèles de nez ensellés guéris, et des dépressions après opérations plastiques, asymétrie de la face avec résection du maxillaire inférieur, hernies, etc. De 15 à 20 cas de hernie inguinale indirecte auraient été complètement guéris.

Discussion.

M. le Dr Kojonharoff (Sophia). — L'auteur fait voir des photographies de diminution de cicatrice après opération du nez en selle; chez ces malades, les injections furent et resteront sans résultats, parce que la paraffine trouve toujours une issue.

Présidence de M. le Dr Ustariz (Madrid).

M. le Dr Moralez Perez (Barcelone). — *Du délire déterminé dans les occlusions intestinales par absorption probable de toxines.*

Ainsi que l'indique le titre de cette communication, l'auteur attribue le délire, dans les occlusions intestinales, aux toxines absorbées.

II. — LA CHIRURGIE DANS LES DIVERSES SECTIONS

M. le Dr Louis Mencière (Reims). — *Levier spécial de L. Mencière pour faciliter la réduction non sanglante de la luxation congénitale de la hanche.*

L'auteur décrit son levier spécial pour faciliter la réduction non sanglante et extemporanée des luxations congénitales de la hanche.

L'auteur insiste sur ce fait : l'obstacle principal à la réduction est la

Fig. 3. — Levier du Dr Mencière (de Reims) : P, puissance développée transmise en P' et P'' ; PA, point d'appui mobile ; R, résistance de la sangle (partie antérieure de la capsule), qui s'oppose au cheminement de la tête fémorale.

partie antérieure de la capsule rétractée au-devant du cotyle. Tout moyen mécanique employé sans que le membre soit préalablement mis en flexion et en abduction (cette position relâche les muscles périarticulaires et permet d'agir sur la partie antérieure de la capsule), devra lutter à la fois sur l'ensemble des obstacles (muscles périarticulaires compris) et n'agira pas sur la partie antérieure de la capsule (Fig. 3).

La vis à traction de Lorenz est dans ce cas ; aussi son action est-elle nulle sur la partie antérieure de la capsule.

Le levier de Mencière est constitué par une cuillère emboîtant le grand trochanter et faisant suite à un bras de levier qui vient s'appuyer sur un point d'appui mobile (Fig. 4). Le grand trochanter est poussé mécaniquement vers le cotyle (Fig. 5) ; il soulève et déchire la capsule. Le fémur n'est pas utilisé comme bras de levier, d'où absence d'accident et de fracture opératoire.

L'auteur dit que son levier n'a pas pour but d'exécuter la réduction,

mais simplement de la préparer, en ce sens, qu'en distendant la capsule, il fraye le chemin vers le cotyle. Après l'application du levier, la réduction

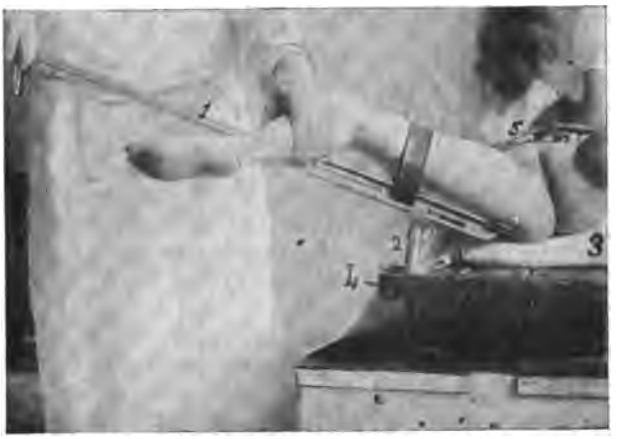

Fig. 4. — 1, levier de Mencière; 2, point d'appui mobile; 3, coussin de sable; 4, table spéciale; 5, courroies disposées pour maintenir les épines iliaques et le bassin.

est pratiquée à la main par le procédé habituel. L'auteur présente des cas (avec photographie et radiographie) où la réduction, absolument impos-

Fig. 5. — Propulseur de Mencière s'appliquant sur le grand trochanter pour le pousser en avant au moment de la réduction.

sible auparavant, malgré plusieurs tentatives, est devenue très facile après l'application de son levier.

M. le Pr Ricardo Lozano Monzón (Saragosse). — *Coxa vara double.*

L'auteur communique un cas observé dans son service d'hôpital et émet les conclusions suivantes : 1° la déformation du col est due à une ostéite staphylococcique existant à l'extrémité supérieure du fémur; 2° la *coxa vara* a comme particularités, dans ce cas, la rotation interne du fémur et la propulsion du grand trochanter; 3° la *coxa vara*, dans le cas de l'auteur, était une variété d'un même genre; 4° le col fémoral est concave en avant;

5° l'angle d'inclinaison est peu modifié; il faut chercher l'inflexion fémorale à l'union de la tête avec le col fémoral.

M. le Pr Lozano Monzón (Saragosse). — *Traitement des pieds bots.*

L'auteur a eu l'occasion de traiter neuf malades souffrant de pieds varus équins d'origine congénitale, et le résultat thérapeutique obtenu lui a permis de tirer les conclusions suivantes :

1° Dans le premier degré de la difformité, les malades ont été guéris par le massage répété et continu, joint à l'application d'un appareil en bois construit selon le modèle de Little. Par ce procédé, il a guéri un jeune enfant d'un an; 2° dans le second degré, il a fait la transplantation tendineuse du tibial antérieur et l'élargissement du tendon d'Achille, selon le procédé qu'il a vu employer au professeur Hoffa à Berlin. Cette ténotomie est celle appelée en Z. Par ce procédé, il a traité deux enfants de deux et trois ans respectivement; le premier porte encore le bandage plâtré qu'il a l'habitude de placer après l'opération. Le second marche parfaitement depuis deux ans que l'opération est faite. Les deux petits malades furent anesthésiés par le chloroforme, pour supporter l'intervention chirurgicale; 3° dans le troisième degré du pied *varus équin*, il fit, dans une seule séance, le malade étant soumis à l'anesthésie chloroformique, les différents temps opératoires : transplantation du tendon tibial antérieur au bord externe du pied; transplantation du tibial postérieur au péroné; allongement du tendon d'Achille; aponévrotomie plantaire et ouverture de l'articulation astragalo-scaphoïde; ensuite il plaça un bandage plâtré. Par ce procédé, il a traité cinq petits malades, et tous avec les deux pieds bots. L'un d'eux se trouve encore sous l'influence du bandage plâtré. Les autres ont été perdus de vue, mais avec les pieds placés en bonne position; on a des nouvelles de deux qui marchent parfaitement. Un autre est encore trop jeune pour marcher, mais ses pieds sont parfaitement corrigés, deux mois après l'opération. Le plus petit de ces enfants avait trois mois et le second quatre ans.

Pied équin. — Cette difformité était présentée par une enfant, à laquelle on pratiqua la ténotomie en Z du tendon d'Achille.

La cause était une polyomyélite ancienne. Le résultat opératoire fut si satisfaisant que, trois ans après, l'enfant marchait parfaitement.

Pied concave. — Chez un malade de la clinique, d'environ seize ans, la cause provenait probablement d'une névrite survenue pendant la convalescence de la rougeole, à l'âge de six ans. Cette névrite avait produit une atrophie assez marquée des muscles du mollet. Les symptômes que présentait le pied concave étaient les suivants : 1° sa concavité plantaire; 2° de nombreuses callosités à la pointe des doigts et au talon; 3° des douleurs, qui étaient localisées dans la partie moyenne du tarse, aussi bien quand le malade marchait que lorsqu'il restait en place; 4° un relâchement de l'articulation astragalo-scaphoïde, qui produisait à son tour une déviation vers l'intérieur de l'astragale et du scaphoïde; 5° la radiographie confirma cette déviation; 6° flexion des doigts du pied. Après avoir

constaté que les muscles du mollet n'avaient pas perdu complètement leur contractilité, l'auteur fit une aponévrectomie pour combattre la concavité du pied. Les muscles du mollet furent soumis au traitement électrique. Le malade quitta la clinique notablement amélioré, et il est à croire que s'il continue, sous l'influence de ce traitement, le soulagement équivaudra à une guérison. La théorie qui a inspiré l'intervention chirurgicale est la suivante : l'aponévrose plantaire subit des troubles trophiques par l'effet de la lésion nerveuse, qui l'empêchèrent de se développer en harmonie avec les autres tissus du pied. Pour cette raison, le pied se fit concave. Si on supprimait cette bride aponévrotique, qui maintient rapprochés les talons antérieur et postérieur, ces derniers se sépareraient et le pied concave deviendrait plat. Ce qui manque pour combattre la difformité sera fourni par le traitement électrique. Dans cette variété de pied plat, la difformité est très ressemblante à la rétraction de l'aponévrose plantaire ou maladie de Dupuytren.

M. le Dr Louis Mencière (Reims). — *La phéno-puncture dans le traitement des tuberculoses articulaires.*

A propos de la lecture du rapport sur le traitement des tuberculoses articulaires, et de la discussion de ce rapport, M. le Dr Louis Mencière (de Reims) rappelle son procédé de phéno-puncture exposé dans les *Archives provinciales de Chirurgie.* Il dit que le taraudage des épiphyses, leur désinfection par l'acide phénique pur, la phéno-puncture, en un mot, telle qu'il l'a décrite, continue à lui donner les meilleurs résultats. L'emploi de l'acide phénique pur est sans danger, lorsqu'on ne dépasse pas une minute ou deux d'application et qu'on fait aussitôt un lavage abondant à l'alcool, antidote de l'acide phénique.

L'auteur montre son instrumentation spéciale pour ce genre d'intervention. Il entrevoit, dans un avenir prochain, la possibilité d'étendre ce procédé aux cas récents, et d'obtenir, pour ces cas particuliers, grâce à cette désinfection intense, des guérisons sans ankylose. Il en possède déjà des exemples : notamment celui d'une jeune fille de vingt-deux ans, dont le cas a été publié précédemment, puis un autre, plus récent, chez une jeune fille de dix-huit ans.

M. le Dr Broca (Paris). — Rapport sur les *Indications générales du traitement dans le pied bot varus équin congénital.*

D'après l'auteur, le traitement doit être entrepris dès le premier jour de la naissance. Séance tenante, il pratique le premier redressement. En agissant ainsi, on est surpris de voir les réussites fréquentes et comme on guérit en deux ou trois mois, sans aucune opération, sans même une ténotomie. Nombre de pieds bots au début ne sont que de simples attitudes vicieuses; le but doit être d'empêcher cette attitude de devenir un pied bot invétéré. Selon le précepte d'Adams, on s'occupera d'abord du varus seulement; au bout de quinze jours à un mois, le varus et la supination sont corrigés; on s'occupe alors de l'équinisme. Il faut agir sur l'arrière-pied et

le redresser. Si la tentative, répétée nombre de fois, échoue, on pratique alors sous le chloroforme la section du tendon d'Achille; l'opération à ciel ouvert vaut mieux. Une fois le pied redressé, on l'immobilise dans un appareil plâtré pendant une quinzaine de jours, au bout desquels on reprend les séances manuelles de redressement et le massage des muscles du mollet.

Si, plus tard, sous l'influence de la marche, la lésion s'aggrave, M. Broca préfère au traitement orthopédique la chirurgie active : opération de Phelps ou tarsectomie. L'auteur reproche à la première les inconvénients du traitement orthopédique consécutif et la déformation avec aplatissement du pied. Aussi lui préfère-t-il la tarsectomie, surtout quand elle s'attaque au tarse postérieur. Mais, en général, on n'a pas à user de ces méthodes; il faut avant tout se rappeler que la correction est d'autant plus difficile que le sujet avance plus en âge.

M. le Dr Saquet (Nantes). — *Action dynamogénique ou inhibitoire du massage léger.*

Si l'on prend la force dynamométrique de la main d'un sujet atteint d'impotence fonctionnelle, avant et après une séance de massage léger, on trouve le plus souvent, après la séance, une augmentation de force de deux à trois kilos : effet dynamogénique.

Quelquefois, au contraire, mais beaucoup plus rarement, une fois sur dix environ, la force a diminué après le massage : effet inhibitoire.

Mais, dans ce cas, si l'on attend un quart d'heure, l'équilibre se rétablit, et l'on constate même, le plus généralement, un gain de force comme dans le premier cas.

Je n'ai jamais vu, comme Charcot, les sujets, même hystériques, s'habituer à la manœuvre du dynamomètre et atteindre vingt à vingt-cinq kilos de plus après quelques pressions; c'est plutôt le contraire qui arrive chez tout le monde par épuisement de force, ce que j'ai fait contrôler par plusieurs confrères.

M. le Dr Spreafico. — *Traitement des fractures par le massage et la mobilisation.*

L'auteur se déclare un adepte enthousiaste de la méthode de Lucas-Championnière. Il constate avec peine que le repos, l'immobilisation et l'application d'appareils sont des moyens illusoires. Il démontre que leurs partisans se trompent lorsqu'ils affirment : 1° que ces moyens suppriment la douleur; 2° qu'ils rendent au membre fracturé sa forme primitive; 3° qu'ils facilitent la séparation et la consolidation; 4° qu'ils mettent le membre dans les conditions les plus favorables à son fonctionnement ultérieur; 5° qu'ils préviennent et combattent l'inflammation; 6° enfin, que l'immobilisation et la reconstitution normale du membre fracturé sont les conditions les plus favorables au fonctionnement postérieur. Pour l'auteur, il n'y a pas de doute, le massage est bien supérieur comme méthode de traitement. Il y a trois sortes de massage : *a*) le massage immédiat et continu, qui peut s'employer dans toutes les fractures où les fragments ont

peu de tendance à se séparer (radius, péroné, col de l'humérus, etc.); *b*) le massage immédiat, suivi de l'application d'une gouttière généralement plâtrée, qui donne de bons résultats quand les fragments tendent à se séparer (poignet, extrémité supérieure de l'humérus, etc.). Néanmoins on fera ici une séance journalière de massage; *c*) l'immobilisation complète les premiers jours, suture métallique des fragments, massage quotidien dès que le cal est formé. Cette méthode est la meilleure quand il y a une mobilité excessive des fragments. — La pratique du traitement comprend elle-même trois groupes de mouvements : 1° les mouvements d'exploration, qui seront doux et attentifs; 2° les mouvements de massage proprement dits, qui consisteront seulement en pressions et effleurements, à l'exclusion de la percussion, du pétrissage, etc.; 3° enfin, la mobilisation, c'est-à-dire les mouvements imprimés aux articulations voisines ou lointaines, pour éviter les ankyloses. En suivant ces principes, on doit, d'après l'auteur, obtenir les meilleurs résultats.

M. le Dr Doyen (Paris). — *Traitement chirurgical de l'infection puerpérale aiguë.*

M. Doyen signale les résultats déplorables qui ont été obtenus par l'hystérectomie dans l'infection puerpérale aiguë. Les malades qui ont guéri ont guéri *malgré l'intervention*, et un certain nombre de ceux qui sont morts, auraient pu guérir si l'on n'avait pas aggravé leur état et disséminé l'infection par une opération malencontreuse.

Le seul traitement de l'infection puerpérale aiguë est l'*irrigation continue intra-utérine* par une solution antiseptique très faible, ou même par de l'eau bouillie. L'irrigation doit être *continue* et il faut la faire durer de 6 à 8 jours après la cessation apparente des accidents. Le curettage avec des instruments susceptibles d'irriter la muqueuse utérine est une pratique très mauvaise; quand il reste des fragments du délivre, on doit les enlever avec les pinces-gouge de Doyen, qui permettent d'extraire tout ce qui reste dans l'utérus sans blesser la muqueuse.

M. le Dr Doyen (Paris). — *Chirurgie conservatrice des lésions annexielles.*

Il est inexact de dire que les femmes opérées d'ablation des annexes et de l'utérus ne sont pas guéries par l'opération. L'opération donne des résultats excellents quand elle répond à des indications précises, et les accidents dits de la ménopause anticipée ont été mal interprétés. Ces accidents sont souvent d'ordre psychique, et dans certains autres cas, ils sont occasionnés par l'oubli dans le péritoine de fragments des cornes de l'utérus ou des annexes. Ces fragments d'organes enclavés dans la cicatrice deviennent douloureux comme un nerf enserré dans le cal vicieux d'une fracture; il suffit pour guérir ces femmes de compléter l'opération.

M. le Prof. Boursier (Bordeaux). — *Opérations conservatrices dans les ovarites sclérо-kystiques.*

Après avoir rappelé la classification de Bouilly, l'auteur prétend que l'état de la trompe peut fournir une indication opératoire véritable et

entrer en ligne de compte pour aider le chirurgien à choisir entre une opération radicale et une opération conservatrice. La castration s'impose toutes les fois que la trompe présente des altérations profondes ou que les ovaires sont complètement altérés. Au contraire, quand la trompe est à peu près saine, même si l'ovaire est assez altéré, on peut faire une opération conservatrice complétée par la résection partielle de l'ovaire ou l'igni-puncture des kystes folliculaires. Il présente ensuite une statistique portant sur 37 malades opérés depuis l'année 1898. Il en élimine 14 pour des raisons diverses; il n'en reste que 23, sur lesquels il y a 7 guérisons totales, 13 améliorations plus ou moins marquées, enfin, 3 insuccès absolus. Enfin, il note que chez 2 de ses opérées, il y a eu grossesse après ovaro-salpingectomie unilatérale avec cautérisation ovarienne du côté opposé.

M. le Dr Faure (Paris). — *Technique de l'hystérectomie abdominale.*

L'auteur établit les règles qui doivent guider le chirurgien dans ses procédés opératoires. On doit enlever en bloc l'utérus et la partie supérieure du vagin dans le cancer. Dans tous les autres cas, on pratiquera l'hystérectomie subtotale. On doit attaquer l'utérus et les annexes par leur pôle inférieur.

Si le *fibrome* est mobile et facile à attirer et à basculer en avant, un coup de ciseaux, attaquant l'utérus par derrière, au niveau de l'isthme, sépare le col du corps. L'utérus, dès lors, ne tient plus que par les ligaments larges. La main droite, passant entre le col et le corps, d'arrière en avant, ramasse le ligament large droit qui est tranché d'un coup de ciseaux. L'utérus est alors basculé à gauche, le ligament large gauche saisi, pincé et coupé en dehors des annexes, et l'utérus est ainsi enlevé en quelques secondes à peine. C'est l'*hystérectomie par section première du col* ou par *décollation*, que j'ai décrite il y a trois ans. Si le fibrome est enclavé, adhérent en arrière et impossible à attirer, on pratiquera encore la décollation, mais, cette fois-ci, en attaquant le col par le cul-de-sac vésico-utérin, d'avant en arrière. Le col sectionné, on attirera vers le haut le pôle inférieur de l'utérus et on pourra ainsi, le plus souvent, terminer très facilement une opération difficile par tous les autres procédés.

Enfin, si l'utérus, sans être enclavé, sans être adhérent, se laisse mal attirer en haut et si le col est inaccessible, on donnera la préférence au *procédé de Kelly*. On descendra de haut en bas, à travers un des ligaments larges, pour gagner le pôle inférieur de l'utérus. Arrivé au niveau de l'isthme, on tranchera le col et on terminera l'opération en renversant l'utérus et en le décollant, cette fois, de bas en haut.

L'on doit surtout varier ses procédés dans les *affections des annexes*. On emploiera l'*hystérectomie par décollation* dans les ovaires scléro-kystiques, les tumeurs ovariennes doubles, les annexites non adhérentes ou de petit volume.

Si, comme il arrive bien souvent dans les annexites, un des côtés est très adhérent et que l'autre soit, au contraire, facile à détacher des parois pelviennes, c'est le *procédé de Kelly*, auquel on donne, en France, le nom de

procédé américain, qu'il faudra choisir. Il sera facile, en effet, de descendre de haut en bas du côté le moins malade, en séparant les annexes des parois pelviennes, d'arriver sur l'isthme, de trancher le col et d'attaquer le côté difficile de bas en haut, comme il doit être attaqué. Mais, si les deux annexes sont très adhérentes aux parois pelviennes et difficiles à décortiquer, le procédé de Kelly devient insuffisant, du moins pour la première moitié de l'opération, puisqu'il ne permet pas d'attaquer de bas en haut des annexes qu'il est très difficile de décoller autrement. Celles-ci doivent être attaquées toutes deux de bas en haut et abordées de dedans au dehors. Mais, pour y parvenir, il est nécessaire de se donner du jour au centre du bassin et de se débarrasser de l'utérus. C'est ce que fait M. Terrier qui, laissant les annexes en place, enlève l'utérus et s'attaque ensuite aux annexes qu'il décolle de chaque côté de dedans en dehors et de bas en haut. Ce procédé est parfait lorsque les annexes n'adhèrent pas à l'utérus et que celui-ci est facile à isoler. Mais les cas sont nombreux dans lesquels les annexes, collées aux parois pelviennes et aux intestins, adhèrent également à l'utérus dont il est très difficile de les séparer. C'est dans ces cas compliqués, avec adhérences bilatérales étendues, qu'il ne reste plus qu'un parti à prendre et un procédé à employer : il faut sectionner l'utérus sur la ligne médiane, du fond sur le col, jusqu'à l'isthme. Arrivé à l'isthme, on coupe transversalement chaque moitié utérine qu'on renverse vers le haut. Le centre du bassin est ainsi désobstrué et il est facile d'attaquer de dedans en dehors et de bas en haut les annexes malades qu'on décolle en général facilement et qu'on enlève avec la moitié utérine correspondante. Et, dans ces cas difficiles, l'*hémisection utérine* permet de faire avec facilité des opérations presque impraticables ou tout au moins très difficiles par tous les autres procédés.

On se trouvera bien, dans certains cas, de combiner entre eux ces divers procédés.

M. le Dr Doyen (Paris). — *Présentation d'une table d'opération démontable.*

M. Aragon présente au nom du Dr Doyen une nouvelle table d'opérations qui présente tous les avantages de son ancien modèle, y compris une ascension facultative de 45 centimètres et qui peut se démonter et se plier entièrement de manière à être logée dans une caisse de petit volume.

M. le Dr Desnos (Paris). — *Traitements chirurgicaux de l'hypertrophie prostatique.*

Les opérations testiculaires n'ayant presque plus d'indications, le traitement chirurgical se limite aujourd'hui aux prostatectomies, partielle et totale. L'excision par l'hypogastre des lobes hypertrophiés et saillants reconnaît des indications assez restreintes, parce qu'elle donne des résultats comparables à l'opération de Bottini, qui est plus simple. Elle convient toutefois aux vessies infectées, qu'il convient de laisser longtemps ouvertes. L'incision galvano-caustique de Bottini est indiquée dans les cas où les lobes prostatiques font une saillie plus ou moins considérable dans la vessie et sur-

tout contre les lobes médians, ou contre des barres prostatiques. Contre l'hypertrophie des lobes latéraux, l'opération est des plus compliquées et des plus dangereuses, parce que l'étendue des tissus à sectionner est considérable et que les surfaces mises à nu suppurent pendant longtemps pour peu que la région soit infectée. Elle convient aux hypertrophies petites et moyennes, aux saillies bien limitées, observées au cystoscope, aux vessies aseptiques ou peu infectées. La prostatectomie totale reconnaît aujourd'hui un grand nombre d'indications: mais elle doit être réservée aux hypertrophies en masse, à celles qui entourent l'urètre prostatique et la portion sous-cervicale de la vessie; elle s'applique moins bien aux saillies orificielles, surtout à ces grosses masses qui proéminent dans la vessie et dont l'ablation est pénible et souvent incomplète. Les résultats paraissent durables, mais il ne faut pas oublier les trois inconvénients post-opératoires qui sont fréquents : la persistance d'une fistule périnéale, l'incontinence complète ou relative, et l'impuissance. Chacune des deux opérations, Bottini ou prostatectomie totale, sont indiquées dans les cas dont nous venons de parler et ne peuvent guère être employées indifféremment l'une pour l'autre.

M. le Dr Fort (Paris). — *Sur le traitement des rétrécissements urétraux et œsophagiens par l'électrolyse linéaire.*

L'auteur présente une série de 50 observations de rétrécissements œsophagiens et urétraux, avec ou sans complication de goutte militaire, traités par l'électrolyse linéaire.

L'auteur rappelle qu'il poursuit l'étude de l'action de l'électrolyse linéaire sur les rétrécissements depuis plus de vingt ans, et que ses premiers succès ont été communiqués en 1888 à l'Académie de Médecine de Paris, dans deux mémoires présentés par le Pr A. Richet et le baron H. Larrey.

Il maintient aujourd'hui les conclusions suivantes des mémoires présentés à l'Académie de Médecine de Paris en 1888 :

1° L'opération est généralement peu douloureuse; 2° l'écoulement sanguin est nul ou insignifiant; 3° il n'y a pas, à moins de cas très rares, d'accès de fièvre urineuse; 4° on ne met pas de sonde à demeure; 5° le malade urine immédiatement à plein jet; 6° il peut reprendre ses occupations, dans presque tous les cas, après l'opération.

L'urétrotomie ne saurait donner les résultats presque merveilleux de l'électrolyse linéaire, car elle donne une mortalité, tandis que l'électrolyse n'en donne pas. Les rétrécissements œsophagiens peuvent également être traités par le procédé de l'électrolyse linéaire, qui doit être préféré, lorsqu'il est applicable, à la gastrostomie.

Il ne faudrait pas cependant s'imaginer, comme l'ont fait quelques opérateurs, qu'il suffit, pour faire l'électrolyse, d'avoir à sa disposition une pile et un électrolyseur. Non. L'électrolyse demande à être étudiée dans ses rapports avec les divers rétrécissements. Cette étude montre que si la plupart des rétrécissements urétraux sont justiciables de l'*électrolyse linéaire*, quelques-uns sont absolument réfractaires et doivent être traités par l'*urétrotomie électrolytique*, aussi bénigne que l'électrolyse elle-même.

L'urétrotomie électrolytique se fait avec un urétrotome dans lequel on fait passer le courant négatif, le pôle positif étant placé à l'aine.

L'électrolyse linéaire, étant donné les services qu'elle peut rendre dans le traitement des rétrécissements, n'est pas assez connue et mérite d'être étudiée sérieusement. Ce procédé est la victime de ceux qui ne le connaissent pas, et qui n'ont pas cherché à l'approfondir. L'électrolyse linéaire est absolument inoffensive; elle se recommande surtout par la rapidité de la guérison qu'elle procure et par l'absence de complications.

L'auteur termine ainsi : *D'après nos observations et notre expérience, nous sommes autorisé à conclure que l'électrolyse linéaire doit être préférée à l'urétrotomie interne dans le traitement des rétrécissements urétraux, et à la gastrostomie, dans celui des rétrécissements œsophagiens, à condition que ceux-ci soient franchissables.*

M. le Dr Desnos (Paris). — *Résultats durables des traitements des rétrécissements de l'urètre.*

Pour tout traitement d'un rétrécissement urétral, on doit distinguer deux périodes, initiale et secondaire. Du traitement secondaire surtout dépend le maintien de la guérison. Il est nécessaire d'obtenir non seulement un calibre égal au calibre normal, mais surtout de faire en sorte que les parois du canal ne présentent plus ni brides, ni saillies, ni portions indurées et qu'un explorateur à boule puisse parcourir l'urètre d'un bout à l'autre, sans subir des ressauts, ni rencontrer d'autre résistance que les résistances physiologiques.

Quel qu'ait été le traitement initial du rétrécissement, méthode de douceur ou de force, il est indispensable de pousser la dilatation aussi loin que possible, jusqu'aux limites, assez variables suivant les sujets, de la tolérance des parois. Si des brides ou des inégalités persistent, des urétrotomies secondaires seront utiles; nous rejetons l'électrolyse linéaire, qui augmente l'induration des parois du canal; mais l'électrolyse lente de Newmann est bonne, surtout pour rendre leur souplesse aux parois du canal. Nous avons obtenu les meilleurs résultats en combinant la dilatation progressive avec cette électrolyse, en employant des courants très faibles; cette méthode de dilatation électrolytique paraît surtout précieuse pour les urètres anciennement indurés.

M. le Dr Loumeau (Bordeaux). — *Hydro-périnéphrose calculeuse.*

L'auteur rapporte le cas d'une malade de soixante-quatre ans, précédemment atteinte de coliques néphrétiques terminées par l'émission de graviers uriques et qui, à la suite d'une colique gauche extrêmement douloureuse, vit la quantité quotidienne de ses urines diminuer de moitié en même temps que se produisait un gonflement progressif et rénitent du flanc correspondant. L'incision lombaire mit à nu une énorme collection de liquide inodore, d'aspect citrin, dont la quantité peut être évaluée à cinq litres. Une fois le liquide évacué, les parois de la poche furent reconnues formées par la capsule graisseuse du rein qui avait été fortement

distendue, tandis que le rein lui-même était refoulé en avant, mais offrait, au niveau de la face postérieure du bassinet, une déchirure permettant l'introduction du doigt et qui faisait communiquer l'intérieur de ce réservoir avec la cavité sous-capsulaire rétro-rénale. Le rein contenait plusieurs graviers d'acide urique, et le cathétérisme de l'uretère montra l'existence, vers la partie inférieure de ce conduit, d'un calcul dur et fixe, impossible à refouler. La néphrectomie immédiatement pratiquée amena sans incident une guérison complète. Il s'agissait bien ici d'une hydronéphrose, consécutive à l'oblitération de l'uretère par calcul, et compliquée de la rupture du bassinet, amenant la formation d'une double poche, l'une intra-, l'autre extra-rénale. De là la production d'une *hydro-périnéphrose calculeuse*, dont l'auteur ne connaît pas d'exemple analogue.

M. le Dr Loumeau (Bordeaux). — *A propos des tumeurs malignes du rein.*

L'auteur rapporte le cas d'une femme de cinquante-cinq ans, chargée d'antécédents tuberculeux héréditaires et depuis plusieurs années atteinte de néphroptose droite. Sujette depuis quelque temps à des hématuries spontanées, sans troubles vésicaux, et offrant la présence du bacille de Koch dans ses urines, ainsi qu'un abaissement gros et douloureux du rein droit, elle fut reconnue atteinte de tuberculose rénale droite. La néphrectomie lombaire guérit promptement la malade, mais permit de constater qu'il s'agissait d'un épithélioma et nullement de tuberculose. Les urines, redevenues normales, ne contiennent plus de bacilles de Koch. Ces derniers, circulant sans doute dans le sang de la malade, s'en étaient échappés à travers la tumeur ulcérée du rein et avaient fait apparition dans les urines hématuriques, pour n'y plus reparaître une fois le rein supprimé par la néphrectomie. Ce cas est intéressant en raison des grandes difficultés qui s'opposaient au diagnostic préopératoire de la lésion et des nombreuses circonstances qui militaient cliniquement en faveur de la tuberculose plutôt que d'un néoplasme du rein.

M. le Dr Desnos (Paris). — *Traitement des gros calculs vésicaux.*

Quels qu'aient été les progrès réalisés pendant les dernières années par les méthodes sanglantes, la lithotritie reste et doit rester la règle générale du traitement des calculeux. Les limites auxquelles elle cesse d'être une bonne opération varient avec l'habitude que chaque chirurgien en a. D'une manière générale, les calculs d'un diamètre supérieur à quatre centimètres ne peuvent être attaqués que par un opérateur très exercé aux manœuvres du broiement. En pareil cas, quand les voies urinaires sont saines et aseptiques, les limites de la lithotritie ne sont fixées que par la possibilité matérielle de broiement et d'évacuation. L'infection vésicale seule ne contre-indique pas la lithotritie, mais à condition que la cystite ne soit pas trop invétérée, ni accompagnée de contractions vésicales trop violentes: non seulement les manœuvres seraient trop offensives, mais il faut surtout songer au traitement de la vessie; or, une incision de cette dernière, qui permettra de la maintenir ouverte pendant un temps voulu, constitue le

meilleur traitement de ces cystites rebelles. Si les voies urinaires supérieures sont infectées à un faible degré, la lithotritie est encore possible; mais si la pyélo-néphrite est intense, la taille, en assurant l'évacuation vésicale permanente et l'asepsie vésicale, sera mieux indiquée. La prostatectomie totale peut restreindre le champ de la lithotritie pour les calculs petits et moyens, qui sont de dimension à passer par la boutonnière urétro-périnéale, mais le broiement et l'extraction d'un gros calcul nécessitent des manœuvres laborieuses et offensives, qui compliqueraient une opération déjà longue et souvent difficile. Il vaudrait mieux, si on voulait enlever par une mince opération et la prostate et un volumineux calcul, faire l'extraction de celui-ci par l'hypogastre et l'ablation de la prostate par le périnée. Cette double opération constituerait en réalité un traumatisme de moindre importance.

M. le Dr Doyen (Paris). — *Étiologie du cancer.*

M. Doyen présente ses recherches sur l'étiologie des néoplasmes; il a trouvé dans un grand nombre de tumeurs le *micrococcus neoformans*, qui se cultive sur un bouillon spécial et ne se développe qu'au bout de 1, 2 ou 3 jours.

Ce microbe se retrouve sur les coupes des tumeurs et dans le sédiment des tubes ensemencés, qui n'ont pas donné de culture.

L'inoculation aux animaux a donné lieu à la production de tumeurs ayant entrainé la mort et analogues aux tumeurs de l'homme. Ce microbe est très abondant dans les cas de cancer d'une virulence exceptionnelle.

M. Doyen a préparé, en modifiant les toxines de ces microbes, un sérum anti-néoplasique qui, injecté après l'opération, paraît empêcher ou retarder considérablement la récidive. Ce sérum a donné également de très bons résultats dans des cas de cancers inopérables, traités avant la période d'infection ganglionnaire et de généralisation.

M. le Dr Doyen (Paris). — *Traitement de l'infection staphylococcique.*

M. Doyen présente, pour le traitement de toutes les infections par le staphylocoque (furoncles, anthrax, angines, bronchites, etc.), deux produits nouveaux :

1° Un liquide auquel il a donné le nom de *Staphylase* et qui contient les principes actifs des levures de bière et de vin. La douleur diminue au bout de quelques heures et la résolution de l'inflammation se produit souvent au bout de vingt-quatre heures. Dans les cas graves, il faut injecter concurremment 5 centimètres cubes de sérum anti-staphylococcique.

Ce nouveau traitement de l'infection par le staphylocoque est d'une constance remarquable et d'une efficacité constante; il permet de guérir en 6 à 8 jours, en arrêtant l'évolution de l'anthrax, lequel, traité par les moyens ordinaires, durerait 4 à 6 semaines.

M. le Dr Doyen (Paris). — *Présentation d'une nouvelle poudre antiseptique.*

M. Doyen présente une poudre antiseptique qui est une nouvelle

combinaison d'aldéhyde formique découverte dans son laboratoire privé.

Ce produit, qu'il a nommé *Protéol*, est une poudre blanche, légère, qui n'irrite pas les tissus et jouit d'un pouvoir bactéricide facile à vérifier. Prenez trois tubes d'essai de 15 centimètres de hauteur environ; versez dans chacun d'eux, jusqu'au tiers de leur hauteur, du bouillon de culture neutre ou légèrement alcalin; et ajoutez en volume égal, soit un centimètre cube environ, du protéol dans le premier, de l'iodoforme dans le deuxième, du salol dans le troisième; agitez et laissez déposer. Vous ensemencerez ensuite chacun des trois tubes avec une même quantité d'une culture mixte contenant les bactéries les plus virulentes et les plus résistantes : streptocoque et staphylocoque, bacterium coli, bacilles saprophytes, bacillus subtilis, etc., ou simplement avec une petite quantité de liquide fécal; les tubes 2 et 3, qui contiennent l'iodoforme et le salol, donneront une culture abondante au bout de douze à vingt-quatre heures; seul, le tube n° 1, qui contient le protéol, restera stérile.

Or, le tube 2, qui contient l'iodoforme, renferme un poids de ce produit près de quatre fois supérieur au poids du protéol contenu dans le tube n° 1, le protéol étant d'une densité trois fois et demie à quatre fois moindre que celle de l'iodoforme.

Cette expérience, qui est à la portée de tous, est concluante.

Usages du protéol. — Le protéol s'emploie partout où l'on emploie l'iodoforme, le salol et les poudres chirurgicales.

M. le Dr Lassen (Danemark). — *Cure radicale de la hernie crurale.*

L'auteur dit que les méthodes de Salher ou de Schwarz, qui consistent à détacher un lambeau musculaire du pectiné et à le fixer au canal crural, sont insuffisantes, d'autant plus que le muscle tend à s'atrophier. L'auteur préfère suturer le fascia du pectiné au ligament de Poupart aussi loin que le ligament falciforme. Il introduit son aiguille armée d'un fil un peu plus gros, assez profondément dans le muscle lui-même et fait 5 ou 6 points. La méthode est presque toujours applicable. Dans 45 cas, il a eu seulement 3 récidives; de ces 45 cas, 31 dataient de deux à six ans. Les récidives sont explicables et dues toujours à des circonstances exceptionnelles.

M. le Dr Brophy (Chicago). — *Opération sur le palais.*

L'auteur fait une démonstration stéréoscopique de son opération pour perforation congénitale du palais. Il dit que l'opération doit être faite dans les trois premiers mois de la vie. Les os palatins sont solidement tenus en contact par des sutures au fil de soie.

M. le Dr Ortiz de La Torre (Madrid). — *Epiploïte après résection du mésentère.*

L'auteur prétend que les nombreuses sutures qui doivent être enfoncées dans l'abdomen, dans les cas de hernie où l'on résèque une portion de péritoine, multiplient les chances d'infection. Cette infection se traduit, huit

à dix jours après l'opération, par de la fièvre, de la douleur et un certain malaise. Elle tend peu à peu et plus lentement à la formation d'abcès qui viennent s'ouvrir à l'extérieur ou du côté de l'intestin et qui tendent à s'isoler du péritoine par des adhérences. Le traitement doit être surtout expectatif. L'auteur déclare qu'il est très important de faire dans l'épiplectomie l'hémostase par une autre méthode que par la suture.

M. le Dr Clado (Paris). — *Emploi de la chaleur dans la tuberculose.*

L'auteur dit que la chaleur est un moyen de traitement d'une certaine valeur pour les foyers tuberculeux localisés et facilement accessibles. La thermocautérisation a pu être considérée comme une des meilleures méthodes de traitement du lupus avant l'apparition de la photothérapie de Finsen. Dans quelques cas, le cautère actuel peut être appliqué au traitement de certains foyers tuberculeux.

M. le Dr Botella (Madrid). — *Traitement chirurgical du cancer du larynx.*

L'auteur émet les conclusions suivantes : 1° la limitation du cancer est une condition nécessaire pour son opérabilité; 2° dans les cas de cancer très limité à une corde ou bien pédiculé, on peut faire usage du procédé endolaryngé; 3° dans les autres cas, le procédé de choix sera celui qui permettra d'extirper la tumeur et les tissus sains qui l'entourent; 4° il faut rejeter la thyrotomie, bien qu'elle soit une opération bénigne, car les résultats qu'elle donne sont incertains.

M. le Dr Quevedo (Mexico). — *Ponction réglée de l'antre mastoïdien.*

L'auteur indique la technique de son procédé et ses applications aux lésions auriculo-mastoïdiennes et principalement son utilisation pour l'irrigation et le drainage des otites moyennes avec otorrhée persistante. Il présente, pour illustrer son travail, quelques schémas et un crâne pourvu de l'appareil de son invention.

M. le Dr Forns pense que le procédé de Quevedo n'est pas pratique et qu'il offre les mêmes inconvénients que celui de Henneberg et Rousseaux.

M. le Dr Cisneros dit que cette méthode est intéressante et curieuse.

M. le Dr Sota y Lastra (Séville). — *L'intervention chirurgicale dans les différentes formes de cancer et dans toutes ses phases.*

L'auteur se déclare interventionniste à outrance, quelles que soient la forme et la période du mal. Il n'est pas partisan de l'opération endolaryngée, parce que celle-ci ne permet pas l'extirpation complète des lésions morbides; s'il y a affection ganglionnaire, la trachéotomie est un palliatif très utile.

REVUE DES SOCIÉTÉS SAVANTES

SOCIÉTÉ DE CHIRURGIE

Du 22 avril au 13 mai 1903.

Sur les injections de paraffine (Suite de la discussion).

M. Lejars rapporte l'observation d'une malade, chez laquelle la méthode de la prothèse interstitielle à la paraffine a amené de mauvais résultats, parce qu'elle avait été appliquée dans de mauvaises conditions. Il s'agit d'une femme de trente-quatre ans qui, pour pallier une légère inflexion du dos du nez, se fit faire une restauration à la paraffine. On aurait pratiqué dans la même séance quinze injections successives; à la cinquième, les paupières auraient commencé à se gonfler et le milieu du front à s'empâter. Cette tuméfaction palpébrale s'accrut le lendemain et devint assez gênante pour obliger la malade à demander le secours de la chirurgie. M. Lejars chercha à vider, par deux incisions transversales, le contenu des paupières supérieures; il put extraire une série de fragments de paraffine. Cette intervention a eu lieu il y a vingt jours, et déjà la tuméfaction s'est reproduite en grande partie. M. Lejars se demande ce qu'il serait possible de faire.

M. Sébileau fait remarquer que cette méthode, qui a donné déjà de beaux résultats, présente des dangers et des difficultés qui viennent non seulement des qualités particulières que doit réaliser la matière à injection, mais encore des caractères anatomiques de la région sur laquelle elle est employée; la laxité du tissu cellulaire permet une diffusion facile dans les parties voisines, et le voisinage de grosses veines peut donner lieu à des accidents graves, parfois mortels. Mais il semble, en outre, que les tissus réagissent d'une certaine façon vis-à-vis de la paraffine, en donnant lieu à une sorte de fibromatose diffuse artificielle. En somme, le dernier mot n'a pas encore été dit, et on ne doit user de la méthode qu'avec une grande circonspection.

M. Tuffier rapporte l'observation d'une femme qui, pour des raisons d'esthétique, avait subi une série d'injections de paraffine dans les deux seins. D'un côté, le sein était ferme et donnait la sensation d'œdème chronique; de l'autre côté apparurent en outre, au bout de quelques semaines, des ulcérations arrondies, à bords déchiquetés, laissant suinter un liquide gommeux. Il était facile de se méprendre sur la nature de ces ulcérations, qu'on pouvait croire de nature spécifique.

M. Marion. — *Gastrostomie pratiquée dans le but de supprimer momentanément le passage des aliments au niveau d'une ulcération tuberculeuse du voile du palais.*

Rapport de M. Schwartz.

Il s'agit d'un homme de quarante-quatre ans, atteint d'une ulcération de la partie droite du voile du palais. Prise tout d'abord pour une syphilide ulcéreuse, elle fut traitée par les injections de biiodure d'hydrargyre, sans aucun résultat. On se rallia alors au diagnostic d'ulcération tuberculeuse d'autant mieux qu'un examen microscopique démontrait la présence du bacille de Koch au niveau de l'ulcération. M. Marion traita l'ulcération par des cautérisations au thermocautère; puis, l'extension de l'ulcération continuant malgré tout, les douleurs devenant plus vives, la dysphagie plus pénible, l'alimentation plus difficile et l'amaigrissement plus considérable, il se décida de pratiquer une gastrostomie dans le triple but : 1° de nourrir le malade abondamment et sans douleur; 2° de supprimer le contact des aliments avec la plaie ulcéreuse, au niveau de laquelle ils détermineraient des infections secondaires; 3° le cas échéant, de permettre une opération large sur le pharynx. Du jour où l'alimentation par la bouche fut cessée, le malade cessa de souffrir, l'amaigrissement disparut, et l'aspect de la lésion se modifia rapidement. En deux mois le malade était complètement guéri.

M. Schwartz se demande si l'on n'a pas abandonné un peu trop vite le diagnostic de syphilis; la présence du bacille de Koch, que l'on trouve dans des rhinopharynx normaux, et le manque d'action des injections de biiodure ne lui paraissent pas des raisons suffisantes pour rejeter ce diagnostic. De toute façon, M. Schwartz estime que M. Marion s'est un peu trop hâté de faire une gastrostomie, opération de certaine importance et qui peut avoir des inconvénients; il aurait dû au moins essayer auparavant la sonde à demeure passée par le nez.

M. Sébileau s'associe aux critiques de M. Schwartz. La rapidité de l'évolution de l'ulcération et sa guérison donnent l'impression d'une ulcération syphilitique. Contre cette hypothèse on ne peut arguer ni de la présence du bacille de Koch, que l'on rencontre fortuitement dans la bouche, ni de l'inefficacité des injections de biiodure. Pour établir le diagnostic de tuberculose, il eût fallu faire des coupes biopsiques et pratiquer des inoculations. Mais, alors même que la nature tuberculeuse fût démontrée, il eût été rationnel d'essayer au moins la sonde nasale, procédé simple, facile, exempt de tout danger. M. Sébileau se demande d'ailleurs si on peut accuser le mince travail de déglutition des liquides et des brouets, d'empêcher la cicatrisation des ulcérations du voile du palais et du pharynx. Ne voit-on pas journellement de vastes ulcérations syphilitiques de ces régions guérir, bien que les porteurs de ces lésions continuent à s'alimenter?

M. Brin (d'Angers). — *Observation d'amputation inter-scapulo-thoracique pratiquée pour un enchondrome de l'humérus.*

Rapport de M. Berger.

Chez un homme de trente et un ans, atteint d'enchondrome de l'extrémité supérieure de l'humérus avec prolongements dans l'aisselle et sous le grand pectoral, M. Brin pratique l'amputation inter-scapulo-thoracique suivant le procédé de M. Berger, en le modifiant légèrement pour la recherche de l'artère et sa ligature. En effet, après avoir réséqué une certaine étendue de la clavicule, au lieu de procéder immédiatement à la ligature de l'artère, M. Brin sectionna, par une incision verticale, la paroi antérieure de l'aisselle, comprenant le grand et le petit pectoral, et mit ainsi à nu le paquet vasculo-nerveux sur toute son étendue. Les suites opératoires furent très simples: la réunion eut lieu par première intention.

M. Berger insiste sur les bénéfices que tirent les malades de cette intervention dans les cas de tumeurs malignes de l'humérus. C'est l'opération de choix, qui doit toujours être préférée à la simple désarticulation scapulo-thoracique. Le premier opéré de M. Berger vivait encore dix-huit ans après l'intervention.

M. Rochard a pratiqué cette intervention pour un ostéo-sarcome de l'extrémité supérieure de l'humérus, et deux ans après, le malade ne présente pas encore de récidive.

M. Gérard Marchant. — *Traitement chirurgical des cystocèles vaginales anormales; vagino-fixation; cystorrhaphie latérale; cystorrhaphie inférieure.*

M. Gérard Marchant a eu recours, dans deux cas de cystocèle anormalement considérable et non justiciable des procédés habituels, à un procédé nouveau, qui lui a donné d'excellents résultats. Ce procédé peut se résumer dans les temps suivants : 1° Taille par transfixion de lambeaux vaginaux, en les laissant adhérents par leur portion inférieure; 2° Avivement large des parties latérales et inférieures de la vessie dans la portion correspondante à la surface cruentée du vagin; 3° Sutures au catgut des parties cruentées vésicales et vaginales latérales; 4° Les deux lambeaux vaginaux adhérents par leur base sont ramenés sous la vessie, suturés entre eux par leurs bords sur la ligne médiane, et par leur surface cruentée, à la portion correspondante et avivée de la vessie, formant une véritable sangle, une sous-ventrière vésicale.

M. Schwartz craint que ce procédé ne donne pas de résultat durable.

M. Reynier fait observer que ce procédé ne réduit pas la cystocèle; il l'empêche seulement d'augmenter. Or, il serait intéressant de savoir s'il fait disparaître les troubles de la miction que présentent souvent les malades atteints de cette difformité.

M. Sébileau. — *Prothèse métallique de la face après résection totale de la paroi antérieure du sinus frontal.*

M. Sébileau a pratiqué sur un homme de vingt-six ans à la fois une large trépanation mastoïdienne, l'ouverture du sinus maxillaire par son procédé dérivé de celui de Desault, et l'ablation de toute la paroi antérieure du sinus frontal, suivie de l'élargissement de l'infundibulum fronto-nasal. Cette dernière opération guérit par première intention, mais laissa

comme suite une large dépression qui ne faisait que s'accentuer dans la suite, la rétraction du tissu conjonctif qui comble la cavité sinusale ayant pour effet d'attirer la peau vers la profondeur. Le malade, ainsi défiguré, demande avec insistance une opération prothétique. M. Sébileau fit fabriquer par M. Delair une lame en or, perforée de trous, à laquelle il fit donner la forme et les dimensions de la paroi antérieure du sinus enlevée, et qu'il fit munir de plusieurs griffes destinées à pénétrer dans les parties osseuses voisines. L'implantation de cette pièce ne se fit pas sans difficultés qui tenaient d'une part, à ce que la peau était matelassée d'une couche épaisse de tissu fibreux adhérent à l'os, qu'il fallait séparer de ce dernier, ce qui occasionna une hémorragie en nappe, d'autre part, aux manipulations de régularisation et d'adaptation de la pièce, ce qui nécessita un outillage spécial, préalablement stérilisé. L'opération fut néanmoins menée à bonne fin; la réunion se fit par première intention, et le résultat cosmétique est parfait. Néanmoins M. Sébileau fait des réserves au sujet de l'avenir de ce corps étranger, car il assiste en ce moment à une sorte d'élimination sèche d'une pièce métallique nasale implantée chez un malade et qui avait été très bien supportée pendant plusieurs semaines.

M. Nélaton trouve le résultat très beau, mais craint fort que la pièce soit éliminée ultérieurement. Il émet le vœu que tous ceux qui ont pratiqué des prothèses métalliques de ce genre publient les résultats définitifs de cette opération.

M. Quénu a observé une sorte d'ostéite raréfiante autour des moyens de fixation de plaques ou griffes implantées dans les os. La tolérance des tissus se maintenait pendant environ une année; puis la pièce se mobilisait et était éliminée.

M. Tuffier a fait la même observation dans les cas de sutures osseuses avec les agrafes de Jacoel pour fractures ou pseudarthroses.

Sur la pluralité des néoplasmes (Suite de la discussion).

M. Richelot s'attache à discerner le lien qui réunit les différentes tumeurs évoluant sur le même organisme, et cherche à démontrer que le terrain favorable au développement des néoplasmes c'est l'arthritisme. Il trouve une première preuve importante de cette prédisposition dans le fait de l'hérédité. Il n'est pas rare de trouver associés dans une même famille, soit dans la même génération, soit dans des générations successives, le cancer, le diabète, la goutte, le fibrome, une dyspepsie grave, une affection cardiaque. Or, c'est là au premier chef une hérédité arthritique.

Une coïncidence, que M. Richelot trouve fréquente, est celle de fibrome et de cancer utérin. Mais il est un fait qui lui paraît bien plus intéressant, c'est que dans les utérus fibromateux, on trouve toujours des lésions d'endométrite, sur lesquelles on a tant discuté, et dans lesquelles on a voulu voir une dégénérescence sarcomateuse ou des lésions de nature infectieuse. Pour lui, il ne s'agit de rien de semblable, mais seulement de dystrophie d'origine arthritique.

M. Quénu trouve le travail de synthèse tenté par M. Richelot un peu

prématuré, attendu que les éléments fournis par l'analyse sont encore trop insuffisants pour cela. Il s'en tient au fait spécial qui a été le point de départ de la discussion, c'est-à-dire à la coexistence des kystes de l'ovaire et des fibromes de l'utérus. — En ce qui concerne la conduite chirurgicale à tenir, il ne semble pas qu'il puisse y avoir discussion; il faut débarrasser la malade des deux tumeurs, et on y est d'autant plus autorisé que l'ablation de l'utérus, combinée à l'ovariotomie, n'augmente pas sensiblement la gravité opératoire. Quant à la fréquence de cette association, elle ne paraît pas aussi considérable qu'on le dit, puisque sur 44 opérations pour néoplasmes ovariques, M. Quénu ne l'a observée que quatre fois. Et cette fréquence serait-elle réelle, il n'y aurait aucune conclusion à en tirer, en présence du nombre considérable de femmes atteintes de fibromes sans avoir jamais présenté de néoplasme ovarique.

Des opérations sur l'œsophage dans son trajet thoracique (Suite de la discussion).

M. Quénu s'élève contre l'explication donnée par M. Faure de la mort de son malade, mort qu'il attribue à une dyspnée d'ordre mécanique, résultant du délabrement opératoire, et pour laquelle il rejette toute hypothèse de septicémie. M. Quénu trouve, au contraire, dans les phénomènes cliniques qui ont précédé la terminaison fatale, tout le tableau de la toxhémie. Et à cela rien d'étonnant, puisque M. Faure a laissé le bout central dans le médiastin.

M. Monod émet des doutes sur l'opportunité de l'intervention pratiquée. Une gastrostomie avait été faite, et la fistule fonctionnait bien. C'est tout ce que l'on pouvait espérer. Était-il bien nécessaire de faire une opération si grave pour un cancer destiné à récidiver?

Dans son procédé, M. Faure réséqua la première côte. Or, cette suppression de la première côte n'apporte-t-elle pas à la statique du thorax un trouble suffisant pour gêner la respiration thoracique?

M. Tuffier a pratiqué trois opérations sur l'œsophage, deux pour cancer et une pour rétrécissement infranchissable. Ces trois interventions se sont terminées par la mort. C'est très décourageant; mais cela ne doit pas arrêter les chirurgiens dans leurs tentatives de perfectionnement de la technique opératoire.

L'œsophage thoracique peut être atteint par voie postérieure médiastine ou transpleurale, par voie antérieure ou sternale, et par voie inférieure ou abdominale. M. Tuffier, n'ayant aucune pratique de la voie antérieure, ne s'occupe que des deux autres.

En ce qui concerne la voie abdominale, M. Tuffier pense que s'il est encore possible d'aborder le cardia par cette voie il ne peut être question d'attaquer le conduit œsophagien. C'est la traversée du diaphragme auquel l'organe tient solidement qui constitue le gros obstacle.

Les deux seules voies pratiques sont la voie médiastine et la voie transpleurale. La voie médiastine a ses avantages et ses indications; elle respecte la plèvre. Le grand défaut est de donner un champ opératoire très étroit,

et le mérite de M. Faure est d'avoir reconnu qu'en réséquant la première côte, on élargit le champ opératoire. Mais encore cet avantage n'existe-t-il que pour le tiers supérieur de la portion thoracique de l'œsophage. Pour les deux tiers inférieurs, la voie médiastinale simple reste insuffisante.

La voie transpleurale a le gros inconvénient d'ouvrir la plèvre, ce qui entraîne le grave danger de l'infection pleurale. Mais son grand avantage est de permettre d'aborder facilement et largement le conduit œsophagien, de l'explorer, de l'inciser, de le réséquer ou de le suturer à son aise. Aussi M. Tuffier pense-t-il que cette voie mérite d'entrer dans la pratique.

M. Frœlich (de Nancy). — *Deux observations de luxation congénitale double de la hanche traitée par l'opération de Kirmisson (ostéotomie sous-trochantérienne).*

Rapport de M. Kirmisson.

Dans un certain nombre de cas de luxations congénitales de la hanche invétérées, se prêtant mal au traitement curatif et nécessitant un traitement palliatif à cause de la gêne fonctionnelle considérable à laquelle elles donnent lieu, M. Kirmisson a appliqué l'ostéotomie sous-trochantérienne oblique, dans le but de rendre au membre sa direction normale. M. Frœlich apporte deux observations de ce genre. Dans la première, il s'agit d'une fillette de neuf ans, atteinte de luxation congénitale double avec entre-croisement des genoux par le fait de l'adduction et de la flexion considérables. M. Frœlich pratiqua, en deux séances, une ostéotomie oblique à droite et une ostéotomie linéaire à gauche. Le résultat fut très satisfaisant. La fillette, qui ne pouvait marcher auparavant, se tient maintenant debout une partie de la journée et marche sans aucune fatigue. La seconde observation, semblable, se rapporte à un garçon de sept ans. On fit de même une ostéotomie oblique à droite et linéaire à gauche, et le résultat fut tout aussi favorable.

M. Reclus. — *Tumeurs du corpuscule rétro-carotidien.*

M. Reclus rapporte le dixième cas, signalé dans le service, de tumeur du corpuscule rétro-carotidien. Il s'agit d'une femme entrée à l'hôpital pour un cancer du sein et portant en même temps, dans la région cervicale gauche, une tumeur occupant exactement le point où la carotide se bifurque. C'était une tumeur grosse comme un œuf de pigeon, de consistance molle et animée de battements communiqués par l'artère. Cette tumeur datait de cinq ans et s'était accrue lentement, mais par à-coups. L'opération du sein et l'ablation de la tumeur cervicale furent pratiquées dans la même séance. L'opération cervicale fut délicate; mais la tumeur put être facilement énucléée sans qu'aucun des organes importants voisins fût lésé. L'examen microscopique de la tumeur montra qu'il s'agissait d'un endothéliome du corpuscule rétro-carotidien.

Étudiant cette affection d'après les cas publiés, M. Reclus montre son aspect clinique toujours le même : évolution lente d'une tumeur molle dans une région bien précise; cela suffit pour porter le diagnostic.

La question importante est celle de l'intervention. Jusqu'ici celle-ci a toujours été faite et a donné comme résultats dans les 10 opérations : 2 morts, une fois par broncho-pneumonie attribuée à la section du nerf pneumogastrique, une fois par hémorragie foudroyante provoquée par une ligature mise sur la carotide primitive athéromateuse et dont les tuniques se rompirent. Sur les 8 cas guéris, deux fois seulement le résultat fut parfait; une fois il y eut un ictus apoplectique consécutif à la ligature de la carotide primitive et une aphasie qui persista pendant trois ans; dans les cinq autres cas, il y eut des troubles plus ou moins graves du côté des nerfs laryngé et facial. En présence de ces accidents possibles, et étant donné l'évolution lente de la tumeur et sa nature bénigne, M. Reclus se demande s'il est vraiment utile et nécessaire d'en faire l'ablation.

M. Lejars. — *De l'intervention dans la gangrène pulmonaire.*

M. Lejars rapporte l'observation de six malades chez lesquels il eut occasion d'intervenir pour des foyers de gangrène pulmonaire localisée. Ces interventions ont donné trois guérisons et trois morts. Ces dernières sont dues deux fois à la période tardive de l'intervention, pratiquée en quelque sorte in extremis; dans le troisième cas, le malade succomba, quelques semaines après l'opération, à une tuberculose généralisée.

M. Lejars constate que, malgré le nombre assez considérable maintenant de faits publiés, on ne sait encore rien de la valeur curatrice de cette intervention, les observations se bornant généralement à donner le résultat opératoire. Or, il semble que, pour donner des résultats satisfaisants dans la gangrène pulmonaire, l'intervention ne doive être pratiquée que dans certaines conditions, et ces conditions, M. Lejars les formule ainsi : 1° le foyer gangreneux sera, sinon exactement précisé, au moins localisé dans une certaine zone abordable; 2° l'état de l'autre poumon ne sera pas trop irrémédiablement compromis. C'est dire que M. Lejars se refuse à opérer pendant la période d'indécision, où manquent encore les signes de foyer.

M. Souligoux présente deux malades qu'il a traités pour des *fistules pleurales consécutives à des pleurésies purulentes.*

M. Bazy présente un malade opéré d'*orchidopexie pour une ectopie biloculaire double.*

M. Quénu présente un homme chez lequel il a fait une *pharyngotomie latérale pour l'extraction d'une pièce dentaire enclavée au-dessus de l'orifice supérieur de l'œsophage.*

M. Tuffier présente un malade chez lequel s'est développée une *tuberculose de la fesse consécutivement à une injection de tuberculine.*

M. Quénu présente une pièce de *torsion intra-abdominale sus-herniaire du grand épiploon.*

M. Rochard présente un malade chez lequel il a *libéré le nerf radial embroché dans un des fragments d'une fracture de l'humérus.*

SOCIÉTÉ DE CHIRURGIE DE LYON.

Séance du 26 mars 1903. — *Présidence de M. Gayet.*

Cancer de l'ovaire droit et cancer de l'S iliaque ; ablation des deux tumeurs.

M. Goullioud. — Le lendemain du jour où M. Condamin vous présentait un cas de tumeur du cæcum enlevée chez une malade précédemment opérée pour un kyste de l'ovaire, j'ai trouvé et enlevé dans la même séance un cancer de l'ovaire et un cancer de l'S iliaque.

Il s'agit d'une femme de quarante-deux ans, ayant présenté il y a deux mois des douleurs dans le ventre, des pertes utérines répétées et une tuméfaction dans la région iliaque droite. Au toucher, tumeur liquide, abdominale plutôt que pelvienne, refoulant l'utérus à gauche.

Le 20 mars, opération; la malade endormie, je constatai que la tumeur avait disparu. A l'incision du ventre, écoulement de liquide sanguinolent; je trouve un cancer ovarien dont le kyste principal s'était rompu ; extirpation laborieuse en raison des adhérences. En outre, je trouve l'S iliaque très développée : c'était un cancer; résection de 26 centimètres d'intestin avec des ganglions mésentériques; entérorraphie au bouton de Villard.

Suites simples. L'examen histologique (M. Cade) donne les renseignements suivants : tumeur kystique de l'ovaire, épithélioma végétant, à cellules cylindriques; tumeur de l'S iliaque, même structure d'épithélioma cylindrique. Il en est de même au niveau des ganglions. Ce serait donc une tumeur de l'ovaire généralisée.

M. Condamin. — Le bouton a des inconvénients au niveau du gros intestin, notamment l'obstruction par les matières. Chez ma malade, on ne pouvait penser à une tumeur primitive du cæcum et à une tumeur secondaire de l'ovaire; il s'agissait de deux tumeurs primitives dans deux tissus différents. Je ne sais même pas s'il ne s'agit pas d'une coïncidence analogue dans le cas de M. Goullioud.

Différentes variétés de fractures de jambe.

M. Destot présente au nom de M. Pollosson une malade qui a depuis deux mois une fracture de jambe non consolidée; c'est une fracture de l'extrémité inférieure du tibia, très oblique. La jambe est incurvée en avant, ce qui est dû, dans ces fractures, aux manœuvres de réduction. En pareil cas, il faut faire de l'extension continue en n'embrassant que le pied et en maintenant le fût inférieur de la jambe en porte-à-faux. En cas d'échec, une intervention précoce rendrait de grands services.

M. Destot présente toute une série de fractures de jambe de types divers : deux fractures malléolaires avec troisième fragment postérieur, telles que celles décrites dans la thèse de Bondet, la radiographie d'une fracture du pied avec éclatement de la voûte, fracture du calcanéum à fragments multiples, fracture de l'astragale et des malléoles; fissure longitudinale double du tibia. Il a fallu une chute d'aplomb sur le pied, d'une grande hauteur, pour produire ces lésions. — Présentation d'une fracture

de l'extrémité inférieure du péroné, très oblique, qui semble se prolonger sur le tibia par une fracture également oblique, d'une fracture intra-condylienne de l'extrémité supérieure du tibia.

Luxation ancienne de l'épaule compliquée de fracture; résection.

M. Ricotte. — Je vous présente un douanier de vingt-neuf ans, qui, en juin dernier, fit une chute dans un ravin. Malgré les douleurs et la déformation, il ne vit un médecin que le vingt-sixième jour; luxation irréductible pour laquelle on l'envoie à l'hôpital Desgenettes; nous reconnaissons la complication d'une fracture du col.

Résection par une incision verticale antérieure, suivie d'un débridement sur le grand pectoral; dégagement de la tête impossible à la rugine; section au ciseau du col chirurgical. Guérison par première intention.

Résultat : le deltoïde se contracte bien, passivement; abduction à l'horizontale, l'omoplate fixé; activement, il met la main sur la tête. L'amélioration doit se continuer encore.

M. Durand. — Le résultat est excellent; au point de vue opératoire, dans ces cas, l'incision antérieure est insuffisante; dans un cas personnel, j'ai dû faire une incision complémentaire axillaire.

Fracture de la base du crâne (rocher gauche) avec paralysie faciale tardive et progressive.

M. Vialle. — J'ai déjà présenté à la Société l'an dernier deux cas semblables; je viens de recueillir une observation nouvelle qui mérite d'en être rapprochée.

Soldat du train, de vingt-deux ans, fait une chute de cheval sur la partie gauche de la tête; perte de connaissance, de l'ouïe et otorragie gauche, qui s'est aggravée progressivement et a mis quatre jours pour devenir totale. Actuellement, quinze jours après, elle s'est déjà atténuée; la guérison est probable.

Au point de vue pathogénique, on ne saurait admettre ni la déchirure du nerf, — la paralysie serait immédiate; ni la théorie de M. Jaboulay : excitation du nerf coupé pendant les premiers jours, elle serait définitive — ni la névrite, parce qu'il n'y a pas eu d'otite, pas de spasmes, de contractures, ni de troubles trophiques. Cette paralysie est le résultat d'une compression, non par un cal, ce serait trop tôt, non par la périostite dont parle Demoulin (*Gaz. méd. de Paris*, 1888), elle n'aurait pas eu non plus le temps de se produire, mais compression par un exsudat sanguin.

M. Destot s'étonne qu'il n'y ait pas eu d'hémorragie sous-conjonctivale.

M. Vialle. — Ces ecchymoses n'ont rien de pathognomonique. Un de mes malades n'en avait pas, il est mort, et, à l'autopsie, il avait des fractures multiples de la base.

Séance du 2 avril 1903. — *Présidence de M. Gayet.*

A propos des tumeurs multiples.

M. Condamin. — Je viens apporter une conclusion à la discussion soulevée précédemment par mon cas de tumeur du cæcum chez une malade opérée antérieurement de tumeur ovarienne. L'examen histologique a infirmé les premières constatations; il s'agit bien d'une tumeur secondaire; généralisation cæcale de la tumeur ovarienne.

M. Porot, interne des hôpitaux, présente les coupes histologiques de cette tumeur. Un premier examen hâtif, fait par congélation, avait fait penser à une tumeur épithéliale du type cylindrique, d'origine intestinale. Une étude plus approfondie a permis de retrouver des cavités kystiques multiples, et en outre, le polymorphisme des éléments épithéliaux; ce polymorphisme caractérise essentiellement les productions végétantes du kyste de l'ovaire, d'après tous les histologistes, Malassez et de Sinety, Poupinel, Cazenave, Bard, etc.

Dans la *Revue de Chirurgie*, 1886, Poupinel a rassemblé 148 cas de généralisations de ces tumeurs; il rappelle un cas de Klebs, comparable à celui de M. Condamin, où, par suite d'adhérences, des papillomes ovariens se sont fait jour dans le rectum.

Appendicite tuberculeuse; fistule; résection iléo-cæcale.

M. Ruotte. — Un jeune chasseur alpin avait été opéré d'appendicite aiguë en juin 1902; un drain fut laissé en place vingt-huit jours; au pus était mélangée une très petite quantité de matières intestinales. En même temps les ganglions de l'aine gauche se tuméfiaient et un abcès froid s'ouvrait au-dessous de l'arcade crurale, dans le triangle de Scarpa. Quelques craquements aux deux sommets des poumons.

Incision sur le trajet de la fistule; on découvre un cæcum friable, qui s'effondre sous le doigt. Agrandissement de l'incision, décollement du cæcum par son côté interne. Ce temps est laborieux; le cæcum se déchire en plusieurs points. Résection de 6 centimètres d'iléon et de 10 centimètres du gros intestin; les deux bouts sont fermés, puis réunis au bouton de Murphy. Extirpation de quelques ganglions volumineux. Tamponnement et drainage.

L'examen histologique a montré des cellules géantes en grand nombre sur les tuniques de l'intestin; ces cellules existaient même au point de section. Nous ne fûmes donc pas étonnés lorsqu'une fistule intestinale se rétablit par réouverture d'un des bouts.

Les lésions pulmonaires s'aggravèrent, et la mort survint quatre mois après l'opération.

A l'autopsie, cavernes pulmonaires énormes; la bouche anastomotique fonctionnait bien, mais il y avait sur le gros intestin, au-dessus de notre section, des lésions ulcéreuses très considérables.

Prostatectomie pour hypertrophie de la prostate.

M. Durand. — Je vous présente un homme de soixante-deux ans que j'ai

opéré il y a un peu plus d'un mois. Les premiers signes de sa maladie remontaient à treize mois; à son entrée, état général mauvais, température de 39°, langue rôtie, incontinence par regorgement; le cathétérisme ramenait chaque matin près d'un litre de liquide purulent et fétide. Prostate très volumineuse, plutôt molle. Après avoir obtenu une certaine amélioration par la sonde et les lavages au nitrate, j'ai pratiqué la prostatectomie périnéale par le même procédé qu'emploie M. Rochet. La glande très friable fut retirée par fragments; dès la vessie ouverte, mon index introduit dans le col me servit à accrocher et à abaisser la glande, ce qui me permit d'extirper un volumineux lobe moyen en croupion déterminant un bas-fond. Celui-ci contenait un liquide uro-purulent très épais.

Je mis ensuite deux gros tubes dans la vessie, pas de sonde à demeure. Au bout de cinq jours, je laissai l'urine s'évacuer librement par la plaie. Le trentième jour, elle passait entièrement par l'urètre; la miction est redevenue volontaire, pas d'incontinence dans la journée, quelques gouttes seulement le soir. Il n'y a pas de résidu, l'urine est claire.

M. Villard. — D'après les prostatectomies que j'ai pratiquées, je puis dire que c'est une opération innocente, qui draine parfaitement la vessie. Les suites opératoires en sont simples. J'ai pourtant observé deux fois des hémorragies secondaires sérieuses. Au point de vue des résultats éloignés, les accidents infectieux disparaissent, les urines se clarifient, la fistule se ferme. Mais il y a des côtés moins séduisants. Beaucoup de malades gardent de l'incontinence surtout diurne. Cela tient probablement à l'état de tonicité musculaire du malade, aux délabrements nécessités par la variété d'hypertrophie rencontrée.

A mon sens, d'après ce que j'ai observé, ce n'est pas une opération à proposer à tous les prostatiques au début, mais seulement une opération de nécessité, rencontrant ses indications chez les prostatiques à cathétérisme difficile, chez les infectés, et chez ceux qui commencent la distension ascendante des voies urinaires.

M. Tixier. — Le malade de M. Durand présentait une prostate très volumineuse; peut-être s'agissait-il d'une rétention par congestion prostatique, ce qui expliquerait le bon résultat, la vessie ayant gardé une contractilité intacte.

M. Aubert. — Ne pourrait-on utiliser, comme abaisseur de la prostate, un ballon dilatable introduit dans la vessie?

M. Durand. — Mon malade avait une prostate très volumineuse, mais peu vasculaire et pas congestionnée. Au point de vue opératoire, le seul temps difficile est le temps urétral; il est important; le résultat sera d'autant meilleur que l'urètre aura été mieux dégagé. Je ne pense pas qu'un abaisseur soit utile.

M. Jaboulay. — La simple dénudation de la prostate peut faire atrophier la glande; il y a quelques années, M. Laguaite avait proposé de luxer la prostate au périnée; c'est une idée analogue qui a été reprise par Delagénière.

M. Gayet. — Quels résultats M. Jaboulay a-t-il obtenus par la dénudation?

M. Jaboulay. — J'ai vu une atrophie manifeste au moins une fois.

M. Durand. — L'important serait de connaître comment se sont rétablies les fonctions vésicales.

M. Jaboulay. — Le résultat fonctionnel fut excellent à la suite de la dénudation.

Séance du 23 avril 1903. — *Présidence de M. Gayet.*

Incontinence nocturne d'urine.

M. Vialle. — J'ai eu l'occasion de soigner dans mon service 4 militaires atteints d'incontinence d'urine. Je leur ai fait à chacun des injections de sérum dans l'espace épidural, suivant la méthode de Cathelin. Je dois dire que je n'en ai retiré aucun bénéfice.

Je me suis alors adressé à la méthode de M. Jaboulay, méthode que M. Bérard avait employée chez une jeune fille : l'injection de sérum dans le tissu cellulaire rétrorectal. Les malades eurent à la suite de cette injection des phénomènes de malaise et de lassitude des membres inférieurs. Leur incontinence ne fut pas améliorée.

Dans le milieu militaire, il est évident que les malades qui désirent la réforme ne tiennent pas à guérir; les conditions sont donc médiocres pour expérimenter un traitement.

M. Rochet rapporte deux cas observés par lui : deux hommes, sur le point d'aller faire leurs vingt-huit jours, furent pris d'incontinence d'urine qui disparut après leur service comme par enchantement. Il faut donc tenir un grand compte de la simulation quand on a affaire à une incontinence qui ne date pas de l'enfance.

Parmi les incontinents, il en est beaucoup qui le sont par rétention; aussi le cathétérisme avec de gros Beniqué, qui fait cesser le spasme, est-il le véritable traitement.

Si le passage dans l'urètre d'une sonde est indolore, l'électricité telle que l'administre M. Guyon peut rendre de grands services.

M. Condamin. — J'ai un cas très singulier de guérison d'incontinence chez une jeune fille. Elle avait un grand désir de guérir; il n'y avait pas à songer à la simulation. J'avais remarqué qu'à la suite de la dilatation de l'urètre, on notait souvent de la rétention au lieu d'avoir l'incontinence qu'on pouvait craindre. J'ai donc fait une dilatation forcée, qui fut couronnée de succès, et le succès est resté définitif. On peut parler ici de distension d'extrémités nerveuses, mécanisme un peu obscur, mais que paraît admettre M. Jaboulay pour sa méthode de décollement du rectum.

M. Rochet. — La dilatation doit en effet être extrême; il faut chez l'homme les plus gros numéros de Béniqué.

M. Rigal. — Je considère qu'en pratique militaire, il y a au moins 90 p. 100 de simulateurs. Pour les dix autres, les uns sont des paralysés de la vessie, à qui convient le traitement de Trousseau; les autres sont des rétentionnistes, et la dilatation guérit. Y a-t-il des cas qui résistent à tous ces moyens, ou s'agit-il alors de simulation? Nous ne croyons pas à cette dernière hypothèse. Il y a des incontinences vraies et incurables.

M. Bérard. J'ai essayé une fois la dilatation, j'ai eu un échec. C'est alors que j'ai fait cette insufflation d'air dont parlait M. Vialle. J'ai eu un succès qui a persisté. Je connais un autre cas qui a été guéri par l'injection de sérum périrectal; un troisième succès est encore trop récent (3 semaines) pour avoir de la valeur.

Chez un enfant qui avait un phimosis serré, j'ai fait à la fois la circoncision et l'injection épidurale de Cathelin; guérison. Chez un autre, je n'ai fait que l'injection, et l'enfant a guéri.

Valeur du bouton de Jaboulay dans les gastro-entérostomies pour cancer.

M. Georges Gayet. — Je vous présente une pièce anatomique provenant d'un malade de M. le Prof. Jaboulay; ce malade est mort de granulie aiguë trois semaines après une pylorectomie. Cette opération avait été précédée, quinze jours auparavant, d'une gastro-entérostomie au bouton, dont vous pouvez constater l'excellent résultat.

Le bouton de Jaboulay a surtout pour mérite de pouvoir être appliqué sans aucune suture et avec la plus grande rapidité; notre maître met 7 à 8 minutes pour opérer depuis l'incision jusqu'aux sutures cutanées inclusivement.

Cette méthode a donc une grande valeur pour les cas où la cachexie est extrême et où les malades ne supporteraient pas le shock d'une longue intervention. J'ai pu en apprécier les bénéfices chez sept cancéreux que j'ai personnellement gastro-entérostomisés; tous étaient au dernier degré de la maladie; deux surtout paraissaient vraiment inopérables : l'un en raison du mauvais état de ses reins, traduit par de fortes proportions de sucre et d'albumine dans ses urines; l'autre ne pouvait se tenir assis sur son lit tellement l'inanition l'avait affaibli. Mes sept opérés ont guéri très simplement de l'intervention et plusieurs ont eu des survies qui atteignent actuellement sept et huit mois.

Le bouton mérite donc d'être plus répandu, et son emploi sera d'autant plus utile qu'avec les progrès de la pylorectomie, on tend à réserver la gastro-anastomose à des cas de plus en plus mauvais.

M. Vallas se déclare nettement suturiste et combat le bouton de M. Jaboulay, qui exposerait, d'après lui, à des rétractions de l'orifice. Cet inconvénient est moins important pour les cancéreux, mais il est grave pour les sténoses non cancéreuses. La suture demande un temps moins long qu'on ne le croit; j'ai employé parfois seulement vingt-cinq minutes; ma moyenne est de trente à trente-cinq minutes. Je crois que le shock vient surtout de l'anesthésie, et non des manœuvres opératoires. Ce sont seulement les tiraillements dans la profondeur, sur le plexus cœliaque, qui donnent du shock.

Les malades que j'ai opérés par la suture étaient souvent au dernier degré de l'inanition; j'ai eu de très longues survies; jamais je n'ai eu d'occlusion spontanée de la bouche anastomotique; parfois celle-ci a été envahie par le néoplasme, et j'ai dû réopérer, mais le mode opératoire n'a rien à voir avec cet accident.

M. Goulliod se rattache à ce que vient de dire M. Vallas après expérience des deux méthodes. Ce qu'il y a de plus dangereux, c'est une longue anesthésie; c'est pour cela qu'il pratique l'anesthésie discontinue.

M. Vallas. — En effet, les manœuvres intra-abdominales ne sont pas douloureuses au point de vue du shock, c'est l'anesthésie qu'il faut raccourcir. Il n'y a qu'un cas qui peut forcer le chirurgien à donner de fortes doses d'éther : ce sont les vomissements, qui parfois surviennent et entravent les manœuvres opératoires.

G. Gayet.

ACADÉMIE DE MÉDECINE.

Séances du mois d'avril. — *Présidence de M. Lancereaux.*

M. Chauffard fait un rapport sur un mémoire envoyé par MM. Lop et Murat, de Marseille, concernant *le tétanos consécutif à l'emploi de la gélatine comme hémostatique.*

Il s'agissait d'un malade de trente et un ans, pris d'hémorragies intestinales répétées, profuses, résistant à tous les moyens, au cours d'une fièvre typhoïde grave. En trois jours, on pratiqua 4 injections, de 200 centimètres cubes chacune, de sérum gélatiné à 7 p. 100. L'hémorragie s'arrêta; mais, quatre jours après la dernière injection, se montra, avec un grand frisson, du trismus, suivi de raideur de la nuque, de rire sardonique, de spasmes laryngés, de légers opisthotonos avec secousses convulsives.

En même temps, la température s'éleva à 40°,2.

Le lendemain, le malade fut en tétanos suraigu, en emprosthotonos, avec un pouls presque incomptable, mais sans albumine dans les urines. Malgré le chloral à hautes doses, et les injections pratiquées selon la méthode de Baccelli, il mourut dans la soirée du second jour.

Il existe 18 autres cas au moins survenus dans ces deux dernières années, cités en partie dans le travail de MM. Lop et Murat. Ce chiffre est au-dessous de la réalité, car, d'une part, certains faits ont pu échapper, d'autre part, tous les cas actuellement observés n'ont pas été publiés. Le Dr Hirtz a communiqué au rapporteur un cas inédit, observé par lui, chez un jeune homme de vingt ans, atteint d'entérorragie typhoïdique grave; quatre jours après une injection de 100 cent. cubes de sérum gélatiné, éclata un tétanos aigu, mortel en trois jours.

Dans tous ces cas comparables entre eux, il s'agit bien de tétanos et non d'urémie à forme tétanique. C'est la gélatine mal stérilisée qui doit être incriminée comme cause des accidents. De récentes recherches ont montré que des solutions de gélatine du commerce on pouvait extraire, par culture, des bacilles et spores tétaniques virulents. Le rapporteur propose : 1° d'empêcher que la préparation des sérums gélatinés soit libre; 2° qu'elle soit soumise aux lois et règlements qui régissent la préparation

des sérums thérapeutiques. Dans ces conditions, les sérums gélatinés ne pourraient être fabriqués que par les établissements spéciaux qui préparent les produits opothérapiques et les différents sérums, établissements pourvus d'un outillage approprié, habitués aux procédés scientifiques de stérilisation et directement soumis au contrôle administratif.

M. Lancereaux sait qu'il existe plusieurs cas de mort survenus à la suite d'injections de sérum gélatiné. D'après une thèse soutenue à Cambridge, ces injections devraient être interdites. L'orateur n'est pas de cet avis, à cause de l'efficacité de la méthode des injections de la solution gélatinée dans le traitement des anévrysmes. Il a fait un certain nombre de ces injections et n'a eu d'autre accident local qu'une légère tuméfaction de la fesse et une fièvre avec élévation de température de 40°. Cette fièvre ne persisterait jamais plus de douze heures. Le produit doit être parfaitement stérilisé.

M. Chantemesse est d'avis que le mot de sérum gélatiné ne saurait être appliqué aux solutions de gélatine dans l'eau salée.

Il se demande si la stérilisation de la gélatine, pendant une demi-heure, à 115°, n'aurait pas pour effet de lui faire perdre tout ou partie de ses propriétés coagulantes.

M. Pouchet a fait des expériences prouvant que les gélatines stérilisées même à 120 et 130° ne perdaient en aucune façon leurs propriétés coagulantes. D'après les recherches de M. Richaut, les gélatines du commerce contiennent des proportions souvent considérables de chaux; il est donc probable que le calcium n'est peut-être pas étranger à l'action coagulante des solutions gélatineuses.

M. Gley propose d'employer des solutions de chlorure de calcium à la place des solutions de gélatine. Avec M. Richaud il a reconnu, que, quand on injecte à des animaux de la gélatine débarrassée du chlorure de calcium qu'elle contient, la coagulabilité du sang diminue plutôt qu'elle n'augmente.

On peut donc conclure que les prétendues propriétés coagulantes de la gélatine appartiennent, en réalité, à la fonction acide de cette substance et à la chaux qu'elle contient.

M. Dieulafoy approuve et accentue même les conclusions de M. Chauffard.

Il a observé, il y a trois semaines, un cas de mort par tétanos à la suite d'injections de solution gélatineuse.

M. Nocard ne croit pas que les injections de chlorure de calcium puissent remplacer dans tous les cas les injections gélatinées.

Puisque les spores tétaniques, qui résistent à la température de l'ébullition, sont détruites en moins de vingt minutes à la température de 115°, il suffirait d'inscrire au codex les solutions de gélatine, en stipulant que ces solutions ne peuvent être délivrées qu'après avoir été stérilisées à 115° dans la vapeur d'eau sous pression pendant une demi-heure. Une manipulation aussi simple est à la portée de tous les pharmaciens qui savent se servir d'un autoclave.

A défaut de ce dernier appareil, on pourrait utiliser les bains de chlorure de calcium pour stériliser au delà de 100°.

M. Chauffard constate qu'il y a eu au moins 19 morts par tétanos, à la suite d'injections gélatineuses, en y comprenant le cas signalé par M. Dieulafoy.

Le devoir absolu de l'Académie est de se préoccuper des moyens d'empêcher le retour de tels accidents.

Dans ce but, une commission spéciale doit être constituée.

Cette proposition est adoptée. La commission sera composée de MM. Brouardel, Nocard, Chantemesse, Pouchet et Chauffard.

M. G. Richelot désire rendre un *hommage mérité à la cocaïne.*

Il s'est fait inciser par M. Reclus, au moyen de cette substance, un panaris assez grave et a éprouvé tous les avantages d'une anesthésie locale vraie, complète, ne ressemblant en rien à l'engourdissement passager et illusoire que donnent les différents procédés de réfrigération.

Il s'agissait d'une blessure consécutive à une piqûre anatomique, et n'ayant pas cédé à une première intervention énergique. M. Reclus opéra le 5 février. Il pratiqua tout d'abord, non pas dans les tissus enflammés, mais à la base du doigt, une série d'injections sous-cutanées qui entourèrent le doigt d'une véritable « bague analgésique ». L'antisepsie ne fut pas sensible. M. Reclus coupa ensuite l'ongle au-dessous de la lunule, abrasa avec une curette le derme sous-unguéal infecté, gratta un point suspect de la phalange, sans éveiller de la part de M. Richelot qu'une simple curiosité, lui faisant suivre avec intérêt les mouvements de son opérateur. Il était couché, et ne reprit la position verticale qu'après avoir pris des aliments, l'anesthésie n'ayant déterminé ni gêne, ni trouble digestif, et ayant permis une opération aussi réglée et radicale qu'elle l'eût été pendant l'anesthésie générale.

Les suites furent heureuses. Mais alors que la plaie du doigt se cicatrisa d'une façon normale, l'adénite axillaire évolua, devint un gros abcès, qui fut incisé sans douleur, grâce à la cocaïne.

Cette observation prise sur lui-même permet à l'auteur de formuler des conclusions naturellement favorables à une méthode dont il a si heureusement bénéficié et qui fournit de très brillants résultats entre les mains de son collègue. Il précise les points suivants.

La cocaïne n'est dangereuse et ne présente des inconvénients que pour ceux qui ne savent pas la manier. Ceux-ci, nombreux à l'époque des essais, ne doivent plus exister aujourd'hui, si l'on a soin de faire usage d'une solution très diluée, à 1 et même à 1/2 p. 100, et d'en injecter la quantité nécessaire de 6 à 15 centimètres cubes, si l'on a soin *de toujours opérer son malade couché*, et de le faire manger avant qu'il se lève.

L'analgésie est parfaite, constante, absolue. Elle vaut l'anesthésie chloroformique, et sa durée permet de faire une opération réglée, d'aller lentement et sûrement, sans les incertitudes, la responsabilité et les troubles pénibles qu'entraîne l'anesthésie générale.

Quelques restrictions pour terminer. Elles sont d'ordre plutôt senti-

mental, et ne diminuent en rien la sincérité et la portée des éloges précédents. M. Richelot ne se déciderait pas à donner une trop grande extension à l'anesthésie cocaïnique, parce qu'en certains cas il pense que c'est un très grand bien pour le malade de ne pas assister à l'opération. Sa timidité ne se fonde donc en aucune façon sur les dangers de l'injection de cocaïne, qui sont pour lui chimériques.

Mais il fait certaines réserves sur l'anesthésie par *injection sous-arachnoïdienne de cocaïne*, dont M. Reclus n'est d'ailleurs pas partisan. Cette méthode lui paraît, au contraire, dangereuse et, d'après lui, doit être abandonnée.

M. Jules Bœckel (de Strasbourg) communique un *cas de volvulus congénital de l'anse sigmoïde chez un enfant de deux ans et demi.*

Les premiers symptômes s'étaient manifestés six semaines après sa naissance. L'enfant avait un abdomen extraordinairement développé. Le ballonnement s'étendait depuis la région mamillaire jusqu'à la symphyse pubienne. Le diaphragme était fortement remonté, la cage thoracique réduite à des proportions dérisoires; quelquefois il y avait des vomissements bilieux; constipation fréquente.

Au moment où M. Bœckel vit l'enfant, les symptômes s'étaient accentués peu à peu : renvois, vomissements fréquents et, chose plus grave, vomissements parfois fécaloïdes.

Le cathétérisme rectal et stomacal ne produisant aucun résultat, M. Bœckel fit une ponction intestinale à l'aide d'un trocart fin; une abondante quantité de gaz s'échappa par la canule du trocart, et le ventre s'affaissa aussitôt, pour reprendre son volume primitif au bout de quelques minutes.

La laparotomie fut alors décidée.

On constata dans la fosse iliaque droite la présence de l'anse sigmoïde monstrueusement distendue.

Après éviscération complète du paquet intestinal, on incisa cette anse et on put évacuer, en même temps que des gaz en grande abondance, une notable quantité de matières fécales demi-molles. La brèche de cette anse sigmoïde fut ensuite suturée par un surjet à deux étages.

Cette anse était déplacée à droite et tordue de 180° sur son axe en même temps que le méso-sigmoïde. Au niveau du point de torsion, il y avait un étranglement manifeste; la portion inférieure, voisine du rectum, était aplatie et sa circonférence mesurait à peine 2 à 3 centimètres. A peine détordue, un jet de matières fécales liquides fut projeté par le rectum sur la table d'opération.

La partie de l'anse oméga opposée à l'insertion du méso présentait une surface blanche-grisâtre, comme fibreuse, lardacée, d'une étendue de 18 à 20 centimètres sur 2 centimètres et demi à 3 centimètres de longueur, qui paraissait entièrement dépourvue de séreuse et de musculeuse. Comme cette portion d'intestin avait perdu ses fonctions et ne se contractait plus, elle fut réséquée sur une longueur de 29 centimètres. Les deux tronçons

d'intestin divisés furent abouchés l'un à l'autre par une entérorraphie circulaire à deux étages à la soie. La brèche du méso fut aussi suturée. Au cours de l'opération, on sectionna une bride fibreuse mince qui s'étendait transversalement d'un flanc à l'autre. Le ventre fut refermé et pansé. Les suites opératoires furent des plus simples.

En résumé, il s'agit, dans cette observation, d'une *occlusion intestinale chronique et partielle*, due à une torsion, à un volvulus de l'anse sigmoïde et de son méso. Cette lésion, d'origine congénitale, a été produite par une longueur anormale de l'anse oméga et de son méso.

Dans des cas analogues, la *laparotomie suivie de la résection de l'intestin* s'impose, dès que les symptômes d'occlusion deviennent menaçants et risquent de compromettre l'existence.

M. A. Fochier (de Lyon) lit un travail sur l'*ablation de l'utérus et de ses annexes comme moyen curatif de l'ostéomalacie.*

Il cite l'observation d'une malade âgée de trente-neuf ans, ayant eu 4 enfants à terme, qu'elle avait nourris et qui sont tous bien portants. En janvier 1900, cette malade commença à ressentir, à la racine des cuisses, des douleurs ressemblant à des piqûres d'épingles, douleurs n'apparaissant qu'à l'occasion des mouvements et des pressions.

Puis des douleurs contuses ont apparu sur les côtés du thorax. Ces douleurs sont devenues graduellement plus vives, au point de gêner la respiration et les mouvements, en même temps que la malade se courbait et s'affaissait. La taille diminuait, la tête s'inclinait en avant. Amaigrissement très accusé. En 1902, suppression des règles et signes habituels de la grossesse. Dès lors, elle ne peut plus marcher, et se trouve confinée au lit ou sur un fauteuil. Anorexie, dégoût pour la viande; les mouvements du thorax et les inspirations profondes sont très douloureux et réveillent des douleurs intercostales. Céphalées frontales fréquentes. Cypho-scoliose très accusée. Les côtes se touchent et s'imbriquent.

Le bassin présente toutes les déformations caractéristiques de l'*ostéomalacie.*

L'aggravation de cette dernière affection par la grossesse était telle que l'interruption de celle-ci s'imposait. C'est alors que M. Fochier pratiqua l'ablation de l'utérus gravide et des ovaires. L'utérus est amputé au niveau des insertions vaginales, après ligature préalable des ovariennes, des ligaments ronds et des utérines au niveau du col. Suture du col utérin, du péritoine pelvien et de la paroi.

La malade a parfaitement guéri. La guérison de l'ostéomalacie a même été si rapide que M. Fochier n'hésite pas à conseiller l'amputation de l'utérus et des ovaires comme l'opération de choix dans l'ostéomalacie. Ce que l'on connaissait des bons effets de l'ablation des ovaires dans l'ostéomalacie a tout naturellement conduit le chirurgien à l'intervention qui combinait l'interruption de la grossesse avec l'ablation des ovaires.

M. Guéniot ne croit pas que la castration ovarienne soit la seule thérapeutique efficace qu'on puisse opposer à l'ostéomalacie.

Il cite le cas d'une ostéomalacique qu'il réussit à conduire au terme de la grossesse grâce à une hygiène et à une médication appropriées. Il fit alors une *opération césarienne* rigoureusement conservatrice, c'est-à-dire limitée à l'indispensable section de l'utérus et exempte de toute atteinte aux ovaires.

L'enfant fut retiré vivant et vécut; quant à la mère, la guérison fut, en réalité, si complète et si rapide que, dix-neuf mois après son accouchement césarien, elle revint à la clinique de la Maternité en bon état au terme d'une nouvelle grossesse.

Cette fois, ce fut à l'aide d'une symphyséotomie qu'on fit naître, bien vivant, un enfant du poids de 3,500 grammes.

M. Fochier ne présente pas l'ablation de l'utérus et de ses annexes comme le traitement de toutes les ostéomalacies; il réserve cette opération pour les cas à marche progressive rapide.

M. Péraire.

BIBLIOGRAPHIE

TRAITÉ PRATIQUE DE CHIRURGIE ORTHOPÉDIQUE, par **Redard**. 2e édition, avec 776 figures. — Paris, O. Doin 1903,.

Dans cette deuxième édition, l'auteur a particulièrement étudié les perfectionnements réalisés dans ces dix dernières années pour le traitement de quelques affections : luxations congénitales de la hanche, déviations du rachis, mal de Pott, pied bot, difformités d'origine nerveuse.

Une bibliographie très complète se trouve à la fin de ce traité, qui ne compte pas moins de 1 000 pages.

A. GOSSET.

L'ÉLONGATION TROPHIQUE (CURE RADICALE DES MAUX PERFORANTS, ULCÈRES VARIQUEUX, ETC., PAR L'ÉLONGATION DES NERFS); par **Chipault**. *L'Œuvre médico-chirurgicale*, monographie clinique n° 33. — Paris, Masson et Cie, 1903.

Ce travail présente un grand intérêt pour le chirurgien, étant donné ce que nous savons sur la difficulté d'obtenir la guérison de certains troubles trophiques, tels que le mal perforant ou l'ulcère variqueux. L'élongation, ou méthode de Chipault, est un moyen facile. Est-il efficace? C'est ce que l'auteur s'efforce de démontrer.

Dans un premier chapitre, Chipault expose les faits expérimentaux qui ont servi de base scientifique à sa méthode. Dans le deuxième chapitre, il discute les faits cliniques qui viennent corroborer les résultats expérimentaux, d'abord pour le mal perforant, puis pour les ulcères chroniques de jambe.

A propos des ulcères de jambe, il compare les résultats des interventions nerveuses avec ou sans interventions veineuses.

Et il termine par la théorie de l'élongation trophique.

Les conclusions de ce travail sont les suivantes :

1° L'élongation trophique constitue un mode de traitement facile, inoffensif et fructueux, de toute une série d'affections considérées jusqu'à présent comme à peu près incurables : le mal perforant, les ulcères variqueux, les ulcérations et gangrènes névritiques les plus diverses, les plaies rebelles, etc.;

2° L'élongation trophique doit être exécutée avec certaines précautions démontrées utiles par l'expérience :

a. Elle doit s'adresser aux nerfs sur le territoire dequels se trouve la lésion trophique;

b. Elle doit porter sur ces nerfs à distance moyenne, ni trop près, ni trop loin de la lésion trophique;

c. Elle doit être accompagnée d'un traitement direct de la lésion trophique : désinfection ou curettage tout au moins et, si possible, exérèse suivie de suture.

Comme intensité et durée d'action, l'élongation est préférable aux interventions nerveuses qu'on lui a parfois substituées : la neurothripsie ou le hersage;

3° L'élongation trophique, avec ces précautions, assure la guérison soit primitive, soit secondaire et durable, des lésions trophiques traitées, dans l'énorme majorité des cas.

A. Gosset.

La médication hémostatique; par **Paul Carnot**. — Paris, Masson, 1903.

La médication hémostatique est locale ou générale. Dans le premier cas, elle s'adresse à des hémorragies provenant de vaisseaux difficiles à découvrir; dans le deuxième cas, elle mérite d'être employée lorsque l'hémorragie siège au niveau d'organes inaccessibles ou tient à une diathèse. Pour comprendre l'action des différents agents hémostatiques, il faut connaître les causes de l'hémostase naturelle que l'auteur expose dans un court chapitre.

Comme la nature, les médicaments agissent par vaso-constriction ou par phénomène de coagulation. Parmi les vaso-constricteurs locaux, à côté du froid, du chaud, de l'antipyrine, de la ferrocyanine, de l'eau oxygénée, prend place aujourd'hui l'adrénaline dont les effets physiologiques et thérapeutiques sont minutieusement étudiés.

Après avoir passé en revue rapidement les vaso-constricteurs généraux, tels que l'ergot de seigle, l'Hydrastis canadensis, l'Hamamelis virginica, l'auteur insiste sur l'emploi de la gélatine, qui est un hémostatique local ou général, suivant qu'il agit sous forme de coagulum artificiel ou qu'il produit une augmentation générale de la coagulabilité du sang. Les solutions salines agissent en déterminant une réaction intense des appareils hémo-lymphatiques qui commandent le processus de la coagulation.

Personne ne pouvait faire une plus intéressante étude de la médication hémostatique que M. Carnot, dont on connaît les travaux antérieurs.

G. Alexandre.

NÉCROLOGIE

M. le Pr Enrico BOTTINI (de Pavie).

Une des illustrations de la chirurgie en Italie, M. le Sénateur Enrico Bottini, professeur de clinique chirurgicale et de médecine opératoire à l'Université de Pavie depuis 1877, vient de mourir à San Remo (Italie).

Bottini était né le 7 septembre 1837, à Stradella; il s'était fait recevoir docteur en médecine à l'Université de Turin; puis, après avoir été assistant de clinique chirurgicale à Pavie, il avait été nommé en 1865 professeur d'obstétrique et de chirurgie à Novare, où il fonda un riche musée à l'hôpital « Maggiore ». C'est de cette époque que datent ses recherches sur l'emploi de l'acide phénique en chirurgie, qui peuvent le faire considérer comme l'un des précurseurs de Lister, et ses travaux sur la galvano-caustique dans la pratique chirurgicale. Ce fut ce chirurgien qui, en 1875, pratiqua le premier, en Italie, et le troisième en Europe, l'extirpation totale du larynx et, dès 1872, la résection des deux condyles du maxillaire inférieur dans le trismus, etc. Mais son œuvre capitale, à laquelle son nom demeurera attaché, sont ses recherches, poursuivies de longues années, sur le traitement de l'ischurie par hypertrophie de la prostate, pour lequel il parvint à trouver une source d'électricité satisfaisante, l'accumulateur qu'il présenta au Congrès de Moscou, en 1897.

Anatomiste distingué, clinicien de premier ordre, Bottini était un chirurgien habile. Pour conserver à la chirurgie italienne son rang parmi les autres nations, il avait fait de nombreux voyages d'études dans les cliniques européennes et avait fait bénéficier l'Italie des progrès de la chirurgie à l'étranger; mais en même temps il savait faire apprécier ce qu'en Italie même il y avait de bien.

Voici ses principales publications.

1863. — *Studii clinici sul drenaggio chirurgico.* Milano.

1864. — *Dello sventamento delle ossa nella carie.* Pavia, F. Fusi, 8°, 31 p.

1868. — *La terapia delle fratture, considerazioni cliniche.* Milano, De Cristoforis, 8°, 127 p.

1869. — *Dell'acido fenico nella chirurgia pratica e della tassidermia preludio alle moderne teorie Listeriane uniformando la dottrina antisettica allo stesso concetto. Saggi clinici di medicina operativa.* Milano. — *Annotazioni cliniche di patologia chirurgica e medicina operatoria.* Milano, 8°, 47 p., 2 pl.

1870. — *Novello processo per la esportazione endorale del mascellare superiore senza vulnerare le parti molli del volto.* Torino.

1871. — *La gangrena traumatica invadente. Contribuzioni cliniche e zoo-sperimentali.* Torino.

1872. — *Cospicuo mixoma delle regioni profonde del collo rimosso con felice successo.* Milano, F. Rechiedei, 8°, 10 p., 1 pl. — *Esportazione d'ambo i condili della mandibola nel serramento stabile della bocca.* Torino.

1873. — *La galvano-caustica nella pratica chirurgica.* Novara, F. Merati, 8°, 125 p.

1874. — *La metodica amputazione della lingua dal cavo orale mediante la dieresi galvanica.* Milano, frat. Rechiedei, 8°, 68 p.

1875. — Estirpazione di laringe umana, *Osservatore,* Torino, XI, 145-148.

1876. — Fenditura ed ustione termo-galvaniche della prostata. *Gior. d. r. Accad. di med. di Torino,* XXXIX, 131-140. — *Ovariotomia con esito felice, nota clinica.* Torino, V. Vercellino, 8°, 16 p., 1 pl.

1877. — Estirpazione incruerta di laringe e porzione di esofago; insuccesso. *Gior. d. R. Accad. di med. di Torino,* XL, 472-477. — Estirpazione totale di laringe. *Ann. univ. di med. e chir.,* Milano, CCXLI, 273-275.

1878. — *Casuistica di medicina operatoria.* Torino, Vercellino e C^ia, 8°, 46 p., 7 pl. — *La medicazione antisettica.* Torino.

1879. — Estirpazione totale di gozzo retrosternale eseguita con successo; nella clinica operativa della R. Universita di Pavia, *Gazz. med. ital. lomb.,* Milano, 8 s., I, 481-483.

1880. — La clinica operativa di Pavia, *Osservatore,* Torino, XVI, 49; 83; 99; 114; 129; 152; 193; 225; 247; 273; 292; 305; 326-331; 369-377; 417; 438; 449; 465; 481; 501; 513. — Gozzo parenchimatoso; esportazione totale; guarigione [2 casi], *Osservatore,* Torino, XVI, 129-132. — Adenoma delle ghiandola tiroide; stenosi tracheale; tracheotomia, *Osservatore,* Torino, XVI, 132-134. — Torticollo congenito destro; tenotomia dello sterno cleido-mastoideo; guarigione. *Osservatore,* Torino, XVI, 135. — Calcoli vescicali (10 casi, morti 1), *Osservatore,* Torino, XVI, 227-234. — Ipertrofia della prostata; ipertrofia del lobo medio; iscuria; cauterizzazione colla galvanocaustica; guarigione, *Osservatore,* Torino, XVI, 225-227. — Distacco traumatico dell' epifisi inferiore dell' omero sinistro, *Osservatore.* Torino, XVI, 296. — Fistole stercoracee (caso), *Osservatore,* Torino, XVI, 195-197. — Tumori della mammella (3 casi), *Osservatore,* Torino, XVI, 153-155. — Ipertrofia del collo dell' utero (5 casi), *Osservatore,* Torino, XVI, 276; 292. — Sarcoma primitivo della vagina, *Osservatore,* Torino, XVI, 274. — Necrosi sifilitica alla volta cranica, *Osservatore,* Torino, XVI, 369. — Varici congenite dell' arto superiore destro, *Osservatore,* Torino, XVI, 326-328. — Angioma cavernosa della spalla destra (caso), *Osservatore,* Torino, XVI, 329. — Necrosi della mandibola; disarticolazione della mandibola col metodo endorale; guarigione, *Osservatore,* Torino, XVI, 371. — Osteosarcoma della mandibola (parte destra), disarticolazione della metà corrispondente della mandibola; guarigione, *Osservatore,* Torino, XVI, 372. — Elefantiasi del cuoio capelluto; esportazione della parte ipertrofica; guarigione, *Osservatore,* Torino, XVI, 370. — Tubercolosi dell' epididimo destro; orchiectomia; guarigione, *Osservatore,* Torino, XVI, 451. — Epitelioma uterino; cauterizzazioni col cauterio galvanico. *Osservatore,* Torino, XVI, 465. — Epitelioma della cervice uterina, *Osservatore,* Torino, XVI, 457. — Cisto-sarcoma uterino; laparotomia il 6 guigno; guarigione, *Osservatore,* Torino, XVI, 483. — Sarcoma uterina a large base; esportazione l' 11 guigno; guarigione, *Osservatore,* Torino, XVI, 455. — Cisto-sarcoma dell' ovaio sinistro; operata il 15 maggio, guarigione, *Osservatore,* Torino, XVI, 481-483. — Cisto uniloculare dell' ovaia destra; operata l' 8 gennaio, guarigione. *Osservatore,* Torino, XVI, 471-473. — Cisti uniloculare dell' ovaio sinistro, operato il 10 marzo; guarigione. *Osservatore,* Torino, XVI, 473. — Cisti uniloculare dell' ovaio sinistro; operato il 30 aprile, guarigione, *Osservatore,* Torino, XVI, 474.

1881. — *L'arte e la scienza in chirurgia.* Milano, 8°. — Estirpazione totale di utero canceroso; guarigione, *Osservatore,* Torino, XVII, 231. — Estirpazione totale di utero canceroso e porzione di vagina, *Salute : Italia med.,* Genova, 2 s., XV, 153. — Altra estirpazione totale di utero canceroso e di porzione di vagina; guarigione. *Gazz. med. ital. prov. venete,* Padova, XXIV, 204. — Altra estirpazione totale di utero canceroso e porzione di vagina; guarigione; cenno preventivo del dott. J. Tansini, *Gazz. med. lomb.,* Milano, 8 s., III, 214. — Sulla metodica estirpazione del gozzo, *Gior. internaz. d. Sc. med.,* Napoli, n. s., III, 139-143. — Fibromo colossale della pelvi esportato con felice esito; comunicazione

fatta dal Dr. J. Tansini, *Gior. d. r. Accad. di Med. di Torino*, 3 s., XXIX, 29-33.

1882. — *L'iscuria da prostatici ingrossamenti*. Milano, F. Vallardi, 8°, 44 p. — La terza estirpazione totale dell'utero dalla vagina, *Gazz. d. Osp.*, Milano, III, 98-100. — La nuova clinica chirurgica di Berlino, *Osservatore*, Torino, XVIII, 593-601.

1883. — Elefantiasi del pene, dell scroto e dell'arto inferiore sinistro, operata e guarita, *Gazz. d. Osp.*, Milano, IV, 10; 18.

1884. — Ustione termo-galvanica della prostata, *Med. contemp.*, Napoli, I, 3-6.

1885. — Fibro-encondroma della tonsilla destra invadente il cavo faringeo e la coana e proteso nella sovrajoida, esportato dal cavo orale, *Gazz. d. Osp.*, Milano, VI, 98-100. — Iscuria completa e permanente da ipertrofia prostatica; cauterizzazione termo-galvanica; guarigione, *Gazz. d. Osp.*, Milano, VI, 91-93.

1886. — Amputazioni endorale dell'intera lingua coll'ansa galvanica; guarigione completa, *Gazz. d. Osp.*, Milano, VII, 133. — Iscuria da ipertrofia prostatica; cauterizzazione termo-galvanica della prostata; guarigione rapidissima, *Gazz. d. Osp.*, Milano, VII, 134.

1887. — [Traitement de l'ischurie due à l'hypertrophie de la prostate], *Assoc. med. ital.*

1889. — Di un voluminoso tumore della tiroide estirpato dal prof..., guarigione, *Gazz. med. lomb.*, Milano, XLVIII, 81-83.

1890. — La terapia chirurgica degli angiomi cavernosi della guancia, *Sperimentale*, Firenze, LXV, 603-613.

1891. — Di un nuovo processo nella cura radicale delle ernie, *Riforma med.*, Napoli, VII, pt. 4, 265. — Ueber radicale Behandlung der auf Hypertrophie der Prostata bernhenden Ischurie, *Verhandl. d. X. internat. med. Cong., 1890.*, Berl., III, 7. Abth., 90-97.

1892. — Iscuria da ingrossamento del lobo medio della prostata; cauterizzazione termo-galvanica; guarigione, *Boll. d. Clin.*, Milano, IX, 12-16.

1893. — La medicatura chirurgica; studio clinico, *Clin. chir.*, Milano, I, 49-60. — Osteo-sarcoma della parotide a proporzioni giganti; asportazione, guarigione, *Clin. chir.*, Milano, I, 3-10. — Osteo-sarcoma del mascellare superiore destro e della mandibola; resezione e disarticolazione, guarigione, *Clin. chir.*, Milano, I, 289-297. — L'estirpazione del gozzo nel morbo di Basedow, *Clin. chir.*, Milano, I, 97-104. — Di una nuova batteria ad accumulatori a scopo termo-galvanico, *Clin. chir.*, Milano, I, 193-203.

1894. — La 1ª centurie di amputazioni della lingua per carcinoma eseguite colla dieresi termo-galvanica, *Clin. chir.*, Milano, II, 1-36. — La tecnica nella estirpazione del gozzo, *Clin. chir.*, Milano, II, 97-120. — *Catalogo dello armamentario storico spettante alla clinica operativa di Pavia. Redatto per cura del Prof. E. Bottini nel febbrajo 1894.* Pavia, frat. Fusi, 8°, 52 p.

1895. — Sulla terapia degli stringimenti uretrali, *Clin. mod.*, Firenze, I, 439-443. — Carcinoma linguale, *Clin mod.* Firenze, I, 179-181. — Sul gozzo, *Clin. mod.*, Firenze, I, 153-155. — Rimembranze cliniche dell'anno scolastico 1894-1895, *Clin. chir.*, Milano, III, 329-347. — Nota farmascopica sulla purezza del solfofenato di zinco, *Clin. chir.*, Milano, III, 97. — L'asepsi e l'antisepsi : studio clinico, *Clin. chir.*, Milano, III, 1-33.

1896. — La dieresi termo-galvanica nella cura radicale della iscuria da ipertrofia prostatica, *Clin. chir.*, Milano, IV, 281-310; 1897, 389-315. — Gli ordimenti della moderna chirurgia; note di clinica operativa, *Clin. chir.*, Milano, IV, 377-401. — Prelezione al corso di clinica operativa (24 novembre 1896), *Clin. chir.*, Milano, IV, 525-535.

1897. — Le traitement de l'ischurie prostatique par la diérèse thermo-galvanique, *Congrès internat. de méd.*, Moscou. — *La chirurgia del collo.* Milano, 8°, 298 p.

1900. — *L'iscuria prostatica.* Firenze, Niccolai, 8°, VII-215 p., 12 tabl. — L'iscuria prostatica. *Riforma med.*, Palermo, I, 381-383.

TABLE DES MATIÈRES

DU TOME VINGT-SEPTIÈME

MÉMOIRES ORIGINAUX

ACQUAVIVA et ROUX DE BRIGNOLES. — Traitement chirurgical des salpingites (Étude historique et clinique) 61, 159, 361
ALEXANDRE. — Sur un cas d'onychogryphosis. 317
BAZY. — Contribution à la pathogénie de l'hydronéphrose intermittente. Bassinets et uretères des nouveau-nés. 1
BÉRARD et PATEL. — Les occlusions intestinales par coudure de l'angle côlique gauche 590
BUSSIÈRE. — Amputations ostéoplastiques fémoro-rotuliennes. . . . 306
CABIER. — Des occlusions aiguës de l'intestin grêle et de leur différenciation avec les appendicites. 28
CHEVASSU. — Voy. FREDET.
CUMSTON. — Un cas de kyste du pancréas, avec remarques sur la pathologie et le traitement chirurgical. 737
DELORE. — Fibrome du corps thyroïde. 712
DESMAREST. — Voy. QUÉNU.
DUVAL. — De la dilatation dite idiopathique du gros intestin. 332, 508, 641
FASQUELLE. — De la diminution de la distance sterno-cricoïdienne comme signe d'affaissement de la colonne cervicale..... 704
FÉRÉ et PAPIN. — Fractures ou anomalies de développement de la clavicule. 479
FREDET et CHEVASSU. — Note sur deux cas de kystes mucoïdes du cou à épithélium cilié dérivés des restes du tractus thyréo-glosse. . . 141
GAGNIÈRE. — Voy. IMBERT.
GALLAVARDIN. — Voy. VIGNARD.
GALLOIS et PINATELLE. — Un cas d'anastomose artério-veineuse longitudinale pour artérite oblitérante. 236
GÉRAUD et MIGNOT. — Kyste hydatique costal. 48
GUIBAL. — De la dilatation ampullaire des veines. 722
HOUZEL. — De la ligature des veines et en particulier de la veine cave inférieure. 285, 455
IMBERT et GAGNIÈRE. — Des atrophies osseuses calcaires consécutives à un traumatisme. 689

KRAFFT. — L'appendicite et l'opium 445
LAUNOIS et LEJARS. — Résultats des opérations libératrices du nerf radial à la suite des fractures de l'humérus. 574
LEJARS. — Voy. LAUNOIS.
LENORMANT. — Du traitement opératoire des plaies du diaphragme. . 617
MAGNANINI. — Déformations congénitales des quatre membres. Lésions symétriques des mains et des pieds. 319
MARTIN. — Voy. VALLAS.
MIGNOT. — Voy. GÉRAUD.
ORLOW. — Pharyngotomie pour l'ablation des tumeurs de la portion buccale du pharynx. 199
PACHECO MENDES. — Sur un procédé pour aborder les abcès sous-diaphragmatiques du foie. 732
PAPIN. — Voy. FÉRÉ.
PATEL. — Remarques sur certaines variétés de fractures isolées du rocher 483
PATEL. — Voy. BÉRARD.
PINATELLE. — Voy. GALLOIS.
QUÉNU et DESMAREST. — Désarticulation de la hanche pour sarcomes du fémur. 561
QUÉNU et RENON. — De l'état fonctionnel du membre supérieur après la résection totale de l'omoplate pour néoplasmes. 421
RENON. — Voy. QUÉNU.
ROUX DE BRIGNOLES. — Voy. ACQUAVIVA.
TAVEL. — Indications et contre-indications de la solution salée-sodique. 437
TUFFIER. — Varices lymphatiques au cours de la grossesse. 557
VALLAS et MARTIN. — De l'action combinée des opérations autoplastiques et des appareils prothétiques pour les restaurations de la face. 323
VIGNARD et GALLAVARDIN. — Du myélome multiple des os avec albumosurie. Contribution à l'étude des tumeurs primitives multiples du squelette 91

SOCIÉTÉS SAVANTES

Académie de médecine, séances de décembre 1902 et janvier 1903. . 264
— — — de février et mars. 545
— — — d'avril. 679, 799
XIVe Congrès international de médecine (Madrid, 23-30 avril 1903). . 746
Société de chirurgie de Paris, du 19 novembre au 10 décembre 1902. 125
— — — du 17 décembre 1902 au 14 janvier 1903. 251
— — — du 21 janvier au 11 février. 397
— — — du 18 février au 18 mars. 533
— — — du 18 mars au 22 avril. 667
— — — du 22 avril au 13 mai 786
Société de chirurgie de Lyon, séances des 20 et 27 novembre 1902. . 133
— — — — des 4, 11 et 18 décembre. 1902 259

Société de chirurgie de Lyon, séances des 8, 15, 22 et 29 janvier 1903. 403
— — — — des 5, 12 et 19 février. 541
— — — — des 26 février, 5, 12 et 19 mars. 671
— — — — des 26 mars, 2 et 23 avril. . . 793

BIBLIOGRAPHIE

Carnot. — La médication hémostatique. 806
Chipault. — L'état actuel de la chirurgie nerveuse. 271
Chipault. — L'élongation trophique. 805
Festschrift Herrn Professor Dr. Friedrich von Esmarch zur Feier seines achtzigsten Geburtstages gewidmet. 683
Frisch (von). — Les maladies de la prostate. 548
Gauthier. — Contribution à l'étude du traitement des arthrites suppurées du genou. 270
Mouchet. — Chirurgie intestinale d'urgence. 548
Pinatelle. — Applications de la gastro-entérostomie en dehors des sténoses anatomiques du pylore. 413
Redard. — Traité pratique de chirurgie orthopédique. 805
Rouville (G. de). — Consultations sur les maladies des voies urinaires, à l'usage des praticiens. 684
Schœffer. — Atlas-manuel de gynécologie. 270
Springer. — L'énergie de croissance et les lécithines dans les décoctions de céréales. 270
Viannay. — Essai sur la systématisation des nerfs périphériques. . . 138

JOURNAUX RUSSES

Archives russes de Chirurgie. 414
Chirurgie. 272
Gazette de Botkine, ... 414
Vratch. 685

NÉCROLOGIE

Bottini (de Pavie) 807
Bouilly (de Paris). 551
Colzi (de Florence). 688
Nicoladoni (de Gratz). 139
Panas (de Paris). 275
Sänger (de Prague). 416
Schede (de Bonn). 282
Gaillard Thomas (de New York). 549

TABLE ANALYTIQUE DES MATIÈRES

DU TOME VINGT-SEPTIÈME

ABRÉVIATIONS

Ac. méd. : Académie de médecine.
Bibl. : Bibliographie.
C. M. : XVIe Congrès international de Médecine (Madrid, 23-30 avril 1903).
Soc. chir. : Société de Chirurgie de Paris.
Soc. chir. L., Société de chirurgie de Lyon.

Les titres des mémoires originaux sont imprimés en *italiques*, et les noms de leurs auteurs en PETITES CAPITALES.

Abcès. — Voy. *Foie.*

Air chaud. — Voy. *Cautérisation, Stérilisation.*

Amputations. — — ostéo-plastiques fémoro-rotuliennes, *Soc. chir.*, 130; — *id.* (J.-A. BUSSIÈRE), 306; — de jambe ostéoplastique à lambeau postérieur, *Soc. chir.*, 403; Point critique dans les — ostéoplastiques, *C. M.*, 768; — interscapulo-thoracique pour un enchondrome de l'humérus, *Soc. chir.*, 787.

Analgésie. — Voy. *Cocaïne.*

Anesthésie. — Voy. *Chloroforme, Cocaïnisation.*

Anesthésique. — Emploi en laryngologie d'un nouvel — local, l'anesthésine (éther para-amidobenzoïque), *Ac. méd.*, 682.

Anévrisme. — — artério-veineux des vaisseaux fémoraux traité par l'extirpation, *Soc. chir.*, 132; Guérison d'un — du tronc brachio-céphalique par la ligature simultanée de la carotide primitive droite et de la sous-clavière droite, *Soc. chir.*, 258; — fémoral, *Soc. chir.*, 671.

Ankylose. — Voy. *Mâchoire.*

Annexes. — Chirurgie conservatrice des lésions annexielles, *C. M.*, 777. — Voy. *Ostéomalacie.*

Annexite. — Voy. *Fistule.*

Anomalies. — Voy. *Fractures, Articulations.*

Anse sigmoïde. — Voy. *Volvulus.*

Anthrax. — Traitement chirurgical rationnel de l' —, *C. M.*, 769.

Antiseptiques. — Voy. *Poudre.*

Antre. — Voy. *Mastoïde.*

Anus. — — artificiel avec exclusion partielle du bout inférieur, *Soc. chir.*, 403. — Voy. *Rectum, Prurits.*

Anus contre nature. — Sur le traitement de l' —, *C. M.*, 762.

Appareils. — Voy. *Chloroforme, Électricité, Face, Fractures, Injecteur, Mâchoire, Os, Radioscopie, Rayons X, Séparateur, Stérilisation.*

Appendice. — Cancer primitif de l'—, *Soc. chir.*, 403; — contenant une épingle, *Soc. chir.*, 671.

Appendicite. — *Des occlusions aiguës de l'intestin grêle et de leur différenciation avec les* — (Cahier), 28; Du traitement de l'—, *Soc. chir.*, 125, 250, 397, 532; — calculeuse aiguë, *Soc. chir.*, 132; Traitement de l'—, *Ac. méd.*, 266; Les cas d'— opérés dans les salles militaires de l'hôpital de Grenoble pendant l'année 1902, *Soc. chir.*, 400; *L'— et l'opium* (G. Krafft), 445; — tuberculeuse, fistule, résection iléo-cæcale, *Soc. chir. L.*, 795.

Artère. — *Un cas d'anastomose artério-veineuse longitudinale pour artérite oblitérante* (Gallois et Pinatelle), 236; Embolie de l'— mésentérique, *Soc. chir. L.*, 259; Un cas de suture artérielle, *Soc. chir.*, 668. — Voy. *Anévrisme.*

Arthrite. — Voy. *Genou.*

Articulation. — Anomalies articulaires congénitales, *Soc. chir. L.*, 676. — Voy. *Corps étrangers, Ostéotome, Tuberculose.*

Astragale. — Voy. *Fractures.*

Atrophie. — Voy. *Os.*

Autoplastie. — Voy. *Mâchoire.*

Avant-bras. — Voy. *Sarcome.*

Bassinet. — Voy. *Hydronéphrose.*

Blastomycose. — Un cas de — intra-péritonéale, *Ac. méd.*, 681.

Botryomycose. — Voy. *Tumeurs.*

Bouton (de Murphy, de Jaboulay). — Voy. *Gastro-entérostomie, Intestin.*

Bras. — Voy. *Écrasement, Ostéome, Rhinoplastie.*

Bronche. — Voy. *Radiographie.*

Cæcum. — Cancer du —, entérectomie, *Soc. chir. L.*, 404; Tumeur du —, entérectomie, *Soc. chir. L.*, 677. — Voy. *Appendicite.*

Calculs. — Hépaticotomie pour —; extraction de deux — du canal hépatique; drainage par les voies biliaires accessoires; guérison, *Soc. chir.*, 540; — vésical développé autour d'un fil de soie, *Soc. chir.*, 540; Traitement des gros-vésicaux, *C. M.*, 783. — Voy. *Hydronéphrose, Rein, Uretère, Urètre.*

Canal hépatique. — Voy. *Calculs.*

Cancer. — Relation pathologique entre le rhumatisme et le —, *C. M.*, 766; Traitement du — par le sérum de Doyen, *C. M.*, 770; Étiologie du —, *C. M.*, 783; L'intervention chirurgicale dans les différentes formes de — et dans toutes ses phases, *C. M.*, 785. — Voy. *Appendice, Cæcum, Gastro-entérostomie, Intestin, Langue, Larynx, Œsophage, Ovaire, S iliaque, Utérus.*

Carpe. — Voy. *Fractures.*

Catgut. — Expériences pratiques avec le — iodé, *C. M.*, 764.

Cautérisation. — Les résultats de la — sans contact et par l'air chaud, *C. M.*, 754.

Chaleur. — Voy. *Tuberculose.*

Cheiloplastie. — La — par glissement inégal de la peau et des muqueuses, *C. M.*, 769.

Chirurgie. — L'état actuel de la — nerveuse, par *Chipault*, bibl., 271; — intestinale d'urgence, par *A. Mouchet*, bibl., 548; Les travaux chirurgicaux à l'Hôpital Galliera de 1888 à 1902. Statistique clinique, *C. M.*, 757. — Voy. *Annexes, Estomac, Médiastin, Orthopédie, Ostéotome.*

Chloroforme. — Appareil pour doser exactement le — par un courant d'oxygène, *Ac. méd.*, 269; Anesthésie mixte par le — et l'oxygène, *C. M.*, 746; L'insufflation dans l'anesthésie générale par l'éther et le —, *C. M.*, 746.

Clavicule. — Voy. *Fractures.*

Cocaïne. — Analgésie localisée par

la —, *Ac. méd.*, 545; Emploi de la — en chirurgie générale, *C. M.*, 750.
Cocaïnisation. — Anesthésie chirurgicale par — rachidienne, *C. M.*, 746; Observations cliniques recueillies sur 152 opérés par la rachi-cocaïnisation, *C. M.*, 747.
Côlon. — Voy. *Intestin.*
Colonne cervicale. — *De la diminution de la distance sterno-cricoïdienne comme signe d'affaissement de la* — (A. Fasquelle), 704.
Colostomie. — — pour dysenterie chronique, *C. M.*, 764.
Corps de Wolff. — Voy. *Tumeur.*
Corps thyroïde. — *Fibrome du* — (X. Delore), 712.
Corps étranger. — — contenu dans un hygroma de la bourse du psoas, *Soc. chir.*, 258; — de l'œsophage, *Soc. chir. L.*, 405; A propos de la tolérance de l'œsophage et de l'estomac pour les —, *Soc. chir.*, 538; — du rectum. *Soc. chir.*, 540; — de la vessie, *Soc. chir. L.*, 542; — articulaire d'origine traumatique, *Soc. chir.*, 671; — articulaires, *Soc. chir. L.*, 673. Thyrotomie médiane pour — du larynx, *C. M.*, 769; — animal de l'œsophage, *C. M.*, 770. — Voy. *Radiographie, Radioscopie, Rayons X.*
Corpuscule rétro-carotidien. — Tumeurs du —, *Soc. chir.*, 791.
Côtes. — Voy. *Kyste.*
Cou. — Vaste tumeur gazeuse du — et du médiastin, *Soc. chir.*, 403. — Voy. *Kyste.*
Coude. — Voy. *Fractures, Luxation, Paralysie.*
Coxa vara. — — double, *C. M.*, 773.
Crâne. — Voy. *Fractures, Hémorragie.*
Cricoïde. — Voy. *Colonne cervicale.*
Cuisse. — Voy. *Ostéome.*
Cystocèle. — Traitement chirurgical des — vaginales, vagino-fixation, cystorrhaphie, *Soc. chir.*, 788.
Cystorraphie. — Voy. *Cystocèle.*
Dégénérescence. — Voy. *Fibromes.*
Délire. — Voy. *Intestin.*
Désarticulation. — Voy. *Épaule, Hanche.*
Désinfection. — Voy. *Microorganismes.*
Diaphragme. — *Du traitement opératoire des plaies du* — (C. Lenormant), 616.
Dilatation. — Voy. *Intestin, Veines.*
Diverticule. — Voy. *Intestin.*
Drain. — — à valves formant soupape, destiné au traitement du pneumothorax et de certains épanchements pleurétiques, *Ac. méd.*, 269.
Dysenterie. — Voy. *Colostomie.*
Eau oxygénée. — — dans le traitement des maladies des voies respiratoires, *Ac. méd.*, 680.
Ecrasement. — — du membre supérieur gauche traité par la conservation, *Soc. chir.*, 132.
Ectopie. — Voy. *Orchidopexie.*
Electricité. — L'électro-thermo-éthérisation, nouvel appareil électrique, *C. M.*, 756.
Electrolyse. — Voy. *Œsophage.*
Elongation. — Voy. *Nerfs.*
Embolie. — Voy *Artère.*
Encéphale. — Voy. *Radiologie.*
Enchondrome. — Voy. *Amputations.*
Entérectomie. — Voy. *Cæcum, Étranglement.*
Entéro-anastomose. — Voy. *Intestin.*
Entérorraphie. — Voy. *Étranglement.*
Epaule. — Morsure de cheval ayant nécessité la désarticulation de l'—, injection préventive de sérum antitétanique, tétanos atténué traité

par le chloral et les saignées, *Soc. chir.*, 670. — Voy. *Luxation.*

Épiploïte. — Voy. *Mésentère.*

Épiploon. — Torsion intra-abdominale sus-herniaire du grand —, *Soc. chir.*, 792.

Epithélioma. — Voy. *Face, Langue, Rein.*

Estomac. — Interventions chirurgicales dans les affections de l'—, *C. M.*, 757; Indications de l'intervention chirurgicale dans les affections de l'—, *C. M.*, 758, 759, 760, 761. — Contribution à la chirurgie de l'—, *C. M.*, 761. — Voy. *Corps étrangers, Gastro-entérostomie.*

Éther. — Voy. *Chloroforme.*

Etranglement. — — herniaire, phlegmon secondaire par perforation intestinale, entérectomie et entérorraphie latérale, *Soc. chir. L.*, 543.

Évidement. — Voy. *Sarcome.*

Face. — *De l'action combinée des opérations autoplastiques et des appareils prothétiques pour les restaurations de la face* (Vallas et Cl. Martin), 323; Epithélioma de la — greffé sur un lupus, *Soc. chir.*, 403; Prothèse métallique de la — après résection totale de la paroi antérieure du sinus frontal, *Soc. chir.*, 788. — Voy. *Fractures.*

Fémur. — Voy. *Amputations, Anévrisme, Hanche.*

Fesse. — Voy. *Tuberculose.*

Festschrift Herrn Prof. Friedrich von Esmarch zur Feier seines achtzigsten Geburtstages gewidmet, bibl., 683.

Fibromes. — Dégénérescence inflammatoire de — utérins, *Soc. chir.*, 403; Utérus contenant un — kystique, *Soc. chir.*, 540; Dégénérescence de — utérins, *Soc. chir.*, 540. — Voy. *Corps thyroïde, Ovaire.*

Fistule. — — intestino-vésicale au cours d'une annexite suppurée, *Soc. chir.*, 540; — pleurales consécutives à des pleurésies purulentes, *Soc. chir.*, 792. — Voy. *Appendicite.*

Foie. — Abcès du — consécutif à une furonculose, *Soc. chir.*, 255; *Sur un procédé pour aborder les abcès sous-diaphragmatiques du —* (Pacheco Mendes), 732. — Voy. *Abcès, Calculs, Hémostase.*

Fractures. — Interventions pour — de l'astragale, *Soc. chir. L.*, 134, 259; — de la rotule, *Soc. chir. L.*, 137; — totale de la malléole interne, *Soc. chir.*, 257; Consolidation irréprochable d'une — de l'olécrane, avec conservation de tous les mouvements par les appareils et le massage, *Soc. chir.*, 258; Appareil à extension continue pour les — de l'humérus, *Soc. chir.*, 258; — du coude, paralysie radiale, *Soc. chir. L.*, 261; — du scaphoïde du carpe, *Soc. chir. L.*, 261; — *ou anomalies de développement de la clavicule* (Ch. Féré et Ed. Papin), 479; *Remarques sur certaines variétés de — isolées du rocher* (M. Patel), 483; Traitement des — de la rotule par la suture transversale et l'hémicerclage, *Soc. chir.*, 535; — de l'extrémité inférieure de la jambe, *Soc. chir. L.*, 678. — Traitement des — par le massage et la mobilisation, *C. M.*, 776; Différentes variétés de — de jambe, *Soc. chir. L.*, 793; — de la base du crâne (rocher gauche) avec paralysie faciale tardive et progressive, *Soc. chir. L.*, 794. — Voy. *Luxation, Nerfs.*

Front. — Voy. *Rhinoplastie.*

Furonculose. — Voy. *Foie.*

Gangrène. — De l'intervention dans

la — pulmonaire, *Soc. chir.*, 792.
Gastro-entérostomie — Hématémèse malgré une —, *Soc. chir.*, 132; Pylorectomie avec — postérieure pour néoplasme pylorique, *Soc. chir.*, 132; — complément de la gastrostomie, ou entéro-anagastrostomie, *Soc. chir. L.*, 261; Applications de la — en dehors des sténoses anatomiques du pylore, par *L. Pinatelle*, bibl., 413; Hyperplasie du pylore simulant une tumeur maligne, résultats éloignés, *C. M.*, 761; La — dans les rétrécissements du pylore et de la possibilité de la perfectionner dans ses résultats, *C. M.*, 762; Procédé opératoire de choix pour la —, *C. M.*, 762; Valeur du bouton de Jaboulay dans les — pour cancer, *Soc. chir. L.*, 798.
Gastrostomie. — A propos de la —, *Soc. chir. L.*, 541; — pratiquée dans le but de supprimer momentanément le passage des aliments au niveau d'une ulcération tuberculeuse du voile du palais, *Soc. chir.*, 787. — Voy. *Gastro-entérostomie.*
Gaz antiseptique. — Voy. *Injecteur.*
Gélatine. — Voy. *Hémostase.*
Genou. — Tuberculose du —, *Soc. chir. L.*, 136; Contribution à l'étude du traitement des arthrites suppurées du —, par *Ch. Gauthier*, bibl., 271.
Germes. — Voy. *Microorganismes.*
Greffe. — Voy. *Hypospadias.*
Grossesse. — — extra-utérine, non rompue, de quatre mois et enlevée par la laparotomie, *Soc. chir.*, 671. — Voy. *Varices.*
Gynécologie. — Atlas manuel de —, par *O. Schæffer*, bibl., 270. — Voy. *Parotidites.*
Hallux valgus. — Voy. *Orteil.*
Hanche. — Luxations congénitales de la —, *Soc. chir. L.*, 135; *Désarticulation de la — pour sarcomes du fémur* (Quénu et Desmarest), 561; Levier spécial pour faciliter la réduction non sanglante de la luxation congénitale de la —, *C. M.*, 772; Deux observations de luxation congénitale de la — traitée par l'opération de Kirmisson (ostéotomie sous-trochantérienne), *Soc. chir.*, 791.
Hématémèse. — Voy. *Gastro-entérostomie.*
Hématocèle. — — d'origine tubaire sans rupture de la trompe utérine, *Soc. chir.*, 132.
Hématocolpos. — Discussion sur l' —, *Soc. chir. L.*, 409.
Hématométrie. — Discussion sur l' —, *Soc. chir L.*, 408. — Voy. *Vagin.*
Hémirésection. — Voy. *Luxation.*
Hémorragie. — — traumatique intra-crânienne, *Soc. chir. L.*, 542.
Hémostase. — Action hémostatique de l'ouate hydrophile appliquée sur les surfaces sanglantes sous forme de légères couches, rendue adhérente et imperméable au moyen de douces pressions, *C. M.*, 751; — hépatique, *C. M.*, 769; Tétanos consécutif à l'emploi de la gélatine comme hémostatique, *Ac. méd.*, 799; La médication hémostatique, par *P. Carnot*, bibl., 806.
Hépatectomie. — Voy. *Kyste.*
Hépaticotomie. — Voy. *Calculs.*
Hernie. — — épigastrique de la vésicule biliaire, *Soc. chir. L.*, 133; Sac herniaire provenant d'une — inguinale droite à double sac, *Soc. chir.*, 257; — inguinale par glissement, *Soc. chir.*, 258; lapa-

rotomie pour — inguinale congénitale réduite en masse, *Soc. chir.*, 671; Cure radicale de la — crurale, *C. M.*, 784. — Voy. *Épiploon*, *Étranglement*.

Herniotomie. — La — d'après Bassini à la Clinique de Bergmann (de Berlin), *C. M.*, 764.

Hôpital. — Voy. *Microorganismes*.

Humérus. — Voy. *Amputations*, *Fractures*, *Nerfs*, *Ostéome*.

Hydrocèle. — — avec bacilles tuberculeux, *Soc. chir.*, 403.

Hydronéphrose. — *Contribution à la pathogénie de l' — intermittente. Bassinets et uretères des nouveau-nés* (Bazy), 1; Hydro-périnéphrose calculeuse, *C. M.*, 781.

Hypospadias. — — périnéal, greffe autoplastique, *Soc. chir. L.*, 403.

Hystérectomie. — Technique de l'— abdominale, *C. M.*, 778.

Iléon. — Voy. *Appendicite*, *Tumeurs*.

Incontinence. — Voy. *Urines*.

Infection. — Traitement chirurgical de l'— puerpérale aiguë, *C. M.*, 777; — Traitement de l'— staphylococcique, *C. M.*, 783.

Injecteur. — Un — de gaz antiseptique, *C. M.*, 754.

Injection. — Voy. *Paraffine*, *Seringue*.

Intestin. — *Des occlusions aiguës de l' — grêle et de leur différenciation avec les appendicites* (Cahier), 28; Obstruction intestinale, *Soc. chir. L.*, 133; Entéro-anastomose avec bouton de Murphy pour rétrécissement cancéreux du jéjunum, *Soc. chir.*, 258; Diverticule de l' — grêle, *Soc. chir.*, 258; *De la dilatation dite idiopathique du gros* — (P. Duval), 332, 508, 641; Oblitération congénitale de l' — grêle, *Soc. chir.*, 402; Entéro-anastomose iléo-côlique gauche par le procédé des agrafes, *Soc. chir.*, 403; *Des occlusions intestinales par coudure de l'angle côlique gauche* (L. Bérard et M. Patel), 590; Occlusion intestinale par cancer du côlon pelvien, extirpation par la voie abdomino-périnéale, *Soc. chir. L.*, 676; Du délire déterminé dans les occlusions intestinales par absorption probable de toxines, *C. M.*, 772. — Voy. *Cæcum*, *Chirurgie*, *Colostomie*, *Étranglement*, *Fistule*, *Gastro-entérostomie*.

Jambe. — Voy. *Amputations*, *Fractures*.

Jéjunum. — Voy. *Intestin*.

Joue. — Voy. *Mâchoire*.

Kyste. — — *hydatique costal* (Géraud et Mignot), 48; *Note sur deux cas de — mucoïdes du cou à épithélium cilié dérivés des restes du tractus thyréo-glosse* (Fredet et Chevassu), 141; — hydatique suppuré du mésentère, *Soc. chir. L.*, 541; Splénectomie, hépatectomie partielle pour — hydatiques, *C. M.*, 771. — Voy. *Ovaire*, *Pancréas*, *Tumeur*.

Langue. — Cancer de la — traité par le sérum anti-cellulaire, *Soc. chir.*, 132; Malformation de la —, *Soc. chir. L.*, 407; Troisième récidive d'un épithéliome de la —, *Soc. chir.*, 671.

Laparotomie. — Voy. *Grossesse*, *Hernie*, *Péritonite*.

Laryngologie. — Voy. *Anesthésique*.

Larynx. — Traitement chirurgical du cancer du —, *C. M.*, 785. — Voy. *Thyrotomie*.

Lécithine. — L'énergie de croissance et la — dans les décoctions de céréales, par *Springer*, bibl., 270.

Levier. — Voy. *Hanche*.

Ligature. — Voy. *Anévrisme*, *Veines*.

Lipome. — — volumineux développé aux dépens d'une frange épiploïque de l'S iliaque, *Soc. chir.*, 257.
Lithotritie. — Substitution de la — à la taille, présentation de l'appareil employé, *C. M.*, 766.
Lobe frontal. — Voy. *Tumeurs.*
Lupus. — Voy. *Face.*
Luxation. — — complète du coude en dehors, résection, *Soc. chir.*, 539; Hémirésection du coude pour — irréductible, *Soc. chir.*, 671; — ancienne de l'épaule compliquée de fracture, *Soc. chir. L.*, 794. — Voy. *Hanche, Nerf, Paralysie.*
Lymphatiques. — Voy. *Varices.*
Mâchoire. — Résection du condyle pour ankylose de la —, *Soc. chir.*, 258; Appareil de prothèse pour la — inférieure, *Soc. chir.*, 403; Résection partielle de la branche horizontale de la — inférieure, avec prothèse immédiate par un appareil de porcelaine, *Soc. chir.*, 671; Un nouveau procédé d'autoplastie pour rétablir la mobilité de la — dans les cas d'ankylose par rétraction cicatricielle des tissus de la profondeur de la joue, *C. M.*, 767.
Mains. — Voy. *Membres.*
Maladie de Parrot. — Voy. *Os.*
Maladie de Paget. — Voy. *Os.*
Malformations. — — traumatiques traitées par l'inclusion prothétique de la paraffine, *Soc. chir.*, 670. — Voy. *Langue.*
Malléole. — Voy. *Fractures.*
Massage. — Action dynamogénique ou inhibitoire du massage léger, *C. M.*, 776. — Voy. *Fractures.*
Mastoïde. — Ponction réglée de l'antre mastoïdien, *C. M.*, 785.
Maxillaire. — Tumeur du — supérieur, *Soc. chir. L.*, 262, 673.
Médiastin. — Sur la chirurgie du — postérieur, *C. M.*, 765. — Voy. *Cou, Œsophage.*
Membres. — *Déformations congénitales des quatre —, lésions symétriques des mains et des pieds* (N. Magnanini), 349; *De l'état fonctionnel du — supérieur après la résection totale de l'omoplate pour néoplasmes* (Quénu et G. Renon), 421. — Voy. *Écrasement.*
Mésentère. — Epiploïte après résection du —, *C. M.*, 784. — Voy. *Kyste, Vaisseaux.*
Microorganismes. — Les — de l'air dans les salles d'opérations et d'hôpital; recherche d'un procédé de désinfection, *Soc. chir.* 131, 666.
Mobilisation. — Voy. *Fractures.*
Mort. — Voy. *Opérations.*
Muqueuse. — Voy. *Cheiloplastie.*
Myélome. — Voy. *Os.*
Néoplasmes. — Association de —, *Soc. chir.*, 258; De la pluralité des — abdomino-pelviens chez la femme, *Soc. chir.*, 669, 789. — Voy. *Membres.*
Néphrectomie. — Voy. *Rein.*
Néphrotomie. — Voy. *Rein.*
Nerfs. — Essai sur la systématisation des — périphériques, par *C. Viannay*, bibl., 138; Luxation incomplète et habituelle du — cubital, *Soc. chir.*, 258; *Résultats des opérations libératrices du — radial à la suite des fractures de l'humérus* (P.-E. Launois et F. Lejars), 574; Libération du — radial embroché dans un des fragments avec fracture de l'humérus, *Soc. chir.*, 792; L'élongation trophique des —, par *A. Chipault*, bibl., 805. — Voy. *Chirurgie, Paralysie.*
Nez. — Rectitude et perméabilité nasale par une opération mode-

lante, *Soc. chir.*, 132. — Voy. *Rhinoplastie.*

Nouveau-né. — Voy. *Hydronéphrose.*

Oblitération. — Voy. *Intestin, Urètre.*

Obstruction. — Voy. *Intestin.*

Occlusions. — Voy. *Intestin.*

Œsophage. — — enlevé pour cancer, *Soc. chir.*, 258; Extraction de pièces de monnaie de l' — par l'œsophagotomie externe, *Soc. chir.*, 258; Cancer de la portion thoracique de l' —, extirpation du néoplasme par la voie médiastinale postérieure directe, combinée à une incision cervicale, *Soc. chir.*, 401; Traitement des rétrécissements de l' —, *Soc. chir. L.*, 411; Traitement des rétrécissements urétraux et œsophagiens par l'électrolyse linéaire, *C. M.*, 780; Des opérations sur l'— dans son trajet thoracique, *Soc. chir.*, 790; Pharyngotomie latérale pour l'extraction d'une pièce dentaire enclavée au-dessus de l'orifice supérieur de l'—, *Soc. chir.*, 792. — Voy. *Corps étranger.*

Œsophagotomie. — Voy. *Œsophage.*

Olécrane. — Voy. *Fractures.*

Omoplate. — Voy. *Membres.*

Onychogryphosis. — *Sur un cas d'* — (Alexandre), 317.

Opération. — — de Brophy, *Soc. chir.*, 132; De la mort après les —, *C. M.*, 765. — Voy. *Face, Fractures, Hanches, Ovarites, Palais, Parotidites, Tables à opération.*

Opération de Gritti. — Voy. *Amputations.*

Opium. — Voy. *Appendicite.*

Orchidopexie. — — pour une ectopie testiculaire abdominale, *Soc. chir.*, 540; —, *Soc. chir.*, 792.

Orchite. — L' — par effort existe-t-elle? *Soc. chir.*, 129.

Orteil. — Traitement de l'hallux valgus et de l'— en marteau, *C. M.*, 769. — Voy. *Sarcome.*

Orthopédie. — Traité de chirurgie orthopédique, par *Redard*, bibl., 805.

Os. — *Du myélome multiple des — avec albumosurie*; *Contribution à l'étude des tumeurs primitives multiples du squelette* (Vignard et Gallavardin), 91; Syphilis osseuse héréditaire chez les nouveau-nés (maladie de Parrot), chez les enfants et les adolescents, chez les adultes et les vieillards (maladie de Paget), *Ac. méd.*, 679; Appareil destiné à tailler, creuser et perforer les —, *Ac. méd.*, 681; *Des atrophies osseuses calcaires consécutives à un traumatisme* (A. Imbert et J. Gagnière), 689; Quelques considérations sur la restauration osseuse, *C. M.*, 756; Le plombage des —, d'après la méthode de Mosetig-Moorhof, *C. M.*, 763. — Voy. *Amputations, Ostéotome.*

Ostéite. — Voy. *Pariétal.*

Ostéomalacie. — Ablation de l'utérus et de ses annexes comme moyen curatif de l'—, *Ac. méd.*, 803.

Ostéome. — — du brachial antérieur encapsulé et adhérent à l'humérus droit par ce pédicule, *Soc. chir.*, 132; — du brachial antérieur, *Soc. chir. L.*, 259; — de la cuisse, *Soc. chir.*, 671.

Ostéosarcome. — Voy. *Sarcome.*

Ostéotome. — Application de l'— revolver à la chirurgie osseuse et articulaire, *C. M.*, 754.

Ostéotomie. — Voy. *Hanche.*

Ouate. — Voy. *Hémostase.*

Ovaire. — Sarcome de l' — gauche

et cancer intra-utérin, *Soc. chir.*, 258; Volumineux kyste de l' — et fibromes utérins concomitants, *Soc. chir.*, 258; Kystes dermoïdes des deux —, *Soc. chir.*, 403; Cancer de l'— droit et cancer de l'S iliaque, ablation des deux tumeurs, *Soc. chir. L.*, 793.

Ovarite. — Opérations conservatrices dans les — scléro-kystiques, *C. M.*, 777.

Oxygène. — Voy. *Chloroforme, Eau oxygénée.*

Palais. — Opérations sur le —, *C. M.*, 784.

Pancréas. — *Un cas de kyste du* — (Ch.-G. Cumston), 737.

Paraffine. — Résultats éloignés des injections de — solide en chirurgie, *C. M.*, 771; Sur les injections de paraffine, *Soc. chir.*, 786. — Voy. *Malformations.*

Paralysie. — — traumatique du sciatique poplité externe, *Soc. chir. L.*, 542; — radiale après luxation du coude, *Soc. chir. L.*, 675. — Voy. *Fractures.*

Pariétal. — Ostéite tuberculeuse du —, *Soc. chir. L.*, 407.

Parotide. — Volumineuse tumeur mixte de la — développée vers la fosse amygdalienne et le pharynx, *Soc. chir.*, 403; Tumeur volumineuse de la —, *Soc. chir.*, 671.

Parotidites. — Des — compliquant les opérations gynécologiques, *Soc. chir. L.*, 674.

Peau. — Voy. *Cheiloplastie.*

Périnéorraphie. — — par interposition, *Soc. chir.*, 129.

Périostite. — — albumineuse, *Soc. chir. L.*, 674.

Péritoine. — Voy. *Blastomycose, Tumeurs.*

Péritonite. — — tuberculeuse à forme ulcéreuse, traitée par la laparotomie, guérison datant de cinq ans, *C. M.*, 762.

Pharyngotomie. — Voy. *Pharynx, Œsophage.*

Pharynx. — *Pharyngotomie pour l'ablation des tumeurs de la portion buccale du* — (Orlow), 199. — Voy. *Parotide.*

Phéno-puncture. — Voy. *Tuberculose.*

Phlébite. — Voy. *Sinus.*

Phlegmon. — Voy. *Étranglement.*

Pied. — Traumatisme grave du —, *Soc. chir. L.*, 135; Traumatisme du —, *Soc. chir. L.*, 136, 259; Tarsalgie rebelle du — droit traitée par la tarsectomie cunéiforme avec agrafage de Jacoël, *Soc. chir.*, 540; Traitement des — bots, *C. M.*, 774; Indications générales du traitement dans le — bot varus équin congénital, *C. M.*, 775. — Voy. *Membres.*

Plaies. — Voy. *Diaphragme.*

Pleurésie. — Voy. *Fistule.*

Plèvre. — Voy. *Drains, Fistule.*

Plombage. — Voy. *Os.*

Pneumothorax. — Voy. *Drain.*

Polype. — — naso-pharyngien à prolongements intra-crâniens, *Soc. chir. L.*, 263.

Ponction. — Voy. *Mastoïde.*

Poudre. — Nouvelle — antiseptique, *C. M.*, 783.

Poumon. — Voy. *Radioscopie, Gangrène.*

Projectiles. — Voy. *Radiologie, Radioscopie.*

Prostate. — Les maladies de la —, par *von Frisch*, bibl., 548; — Traitements chirurgicaux de l'hypertrophie prostatique, *C. M.*, 779; Prostatectomie pour hypertrophie de la —, *Soc. chir. L.*, 795.

Prostatectomie. — — périnéale, *Soc. chir.*, 540. — Voy. *Prostate.*

Prothèse. — Voy. *Face, Mâchoire, Malformations.*

Prurits. — — vulvaire et anal et leur traitement chirurgical, *Soc. chir. L.*, 671.

Psoas. — Voy. *Corps étranger.*

Ptosis. — L'état actuel de la méthode opératoire du — par la suppléance du muscle droit supérieur, *Ac. méd.*, 682.

Pylore. — Voy. *Gastro-entérostomie.*

Pyonéphrose. — Voy. *Rein.*

Radiographie. — — montrant un corps étranger de la bronche droite. Expulsion provoquée, sous l'anesthésie chloroformique, par la percussion violente du thorax, *Soc. chir.*, 132. — Voy. *Os.*

Radiologie. — Méthode de — ayant pour but de déterminer la position des projectiles dans l'encéphale, *Ac. méd.*, 680.

Radioscopie. — — thoraco-pulmonaire, *Soc. chir. L.*, 410; Nouveaux appareils pour mesurer la profondeur à laquelle se trouvent les projectiles et les corps étrangers dans l'organisme, au moyen de la —, *C. M.*, 754.

Rate. — Deux cas de rupture de la — traités par la splénectomie, *Soc. chir.*, 256.

Rayons X. — La nécessité d'un indicateur à — pour l'extraction des corps étrangers, nouvel appareil, *C. M.*, 757.

Rectum. — Procédé d'extirpation du —, par la voie abdomino-périnéale, avec abouchement consécutif de l'S iliaque à l'anus, conservation du sphincter et du canal anal, *Ac. méd.*, 264. — Voy. *Corps étranger.*

Rein. — Volumineux calcul extrait du — par néphrotomie, *Soc chir.*, 132; Deux cas de pyonéphrose calculeuse traitée par la néphrectomie, *Soc. chir.*, 254; Épithélioma tubulaire du —, *Soc. chir.*, 403. — Voy. *Tumeur.*

Résection. — Voy. *Appendicite, Face, Luxation, Mâchoire, Membres, Mésentère.*

Rétrécissement. — Voy. *Intestin, Œsophage.*

Rhinoplastie. — — par la méthode italienne associée au renversement d'un lambeau frontal destiné à doubler le lambeau brachial, *Soc. chir.*, 131; — totale par un lambeau brachial doublé d'un lambeau fronto-nasal, *Soc. chir.*, 132; Deux cas de —, *C. M.*, 770.

Rhumatisme. — Voy. *Cancer.*

Rocher. — Voy. *Fractures.*

Rotule. — Voy. *Amputations, Fractures.*

Salles d'opérations. — Voy. *Micro-organismes.*

Salpingites. — *Traitement chirurgical des* —; *Étude historique et clinique* (Acquaviva et Roux de Brignoles), 60, 158, 361.

Sarcome. — — à myéloplaxes typiques du tibia opéré par simple évidement, *Soc. chir.*, 258; — du gros orteil, *Soc. chir.*, 544; Ostéo — de l'avant-bras traité par l'évidement, *Soc. chir. L.*, 545. — Voy. *Hanche.*

Scaphoïde. — Voy. *Fractures.*

Sciatique. — Voy. *Paralysie.*

Sein. — Ulcération du —, *Soc. chir.*, 131.

Séparateur. — — des urines de Luys et ses applications, *Ac. méd.*, 681.

Seringue. — — à injection de paraffine à chauffage électrique, *Soc. chir.*, 132.

Sérum. — Voy. *Cancer, Épaule, Solution salée.*

S iliaque. — Voy. *Lipome*, *Ovaire*, *Rectum*.
Sinus. — Thrombophlébite du — latéral, *Soc. chir.*, 538. — Voy. *Face*.
Solution salée. — *Indications et contre-indications de la — sodique* (E. Tavel), 437.
Sonde. — Voy. *Vessie*.
Splénectomie. — Voy. *Kyste*, *Rate*.
Squelette. — Voy. *Os*.
Sténose. — Voy. *Gastro-entérostomie*.
Stérilisation. — Appareil pour — rapide à l'air chaud, *C. M.*, 769. — Appareil pour — rapide des instruments et objets de pansements, *C. M.*, 769.
Suture. — Voy. *Artères*.
Syndactylie. — Traitement chirurgical de la — par un procédé nouveau, *C. M.*, 770.
Syphilis. — Voy. *Os*.
Tables à opération. — Plan opératoire portatif remplaçant les —, *C. M.*, 761; — démontable, *C. M.*, 779.
Taille. — Voy. *Lithotritie*, *Vessie*.
Tarsalgie. — Voy. *Pied*.
Tarsectomie. — Voy. *Pied*.
Testicule. — Voy. *Orchidopexie*.
Tétanos. — Malade guéri du — par le chloral et les saignées, *Soc. chir.*, 132. — Voy. *Épaule*, *Hémostase*.
Thorax. — Voy. *Radioscopie*.
Thrombose. — Voy. *Sinus*, *Vaisseaux*.
Tibia. — Voy. *Sarcome*.
Torsion. — Voy. *Epiploon*.
Traumatisme. — Conduite que doit tenir le médecin de garde en présence de grands —, *C. M.*, 764. — Voy. *Pied*.
Trépanation. — Voy. *Tumeurs*.
Trompe. — Voy. *Hématocèle*.
Tuberculose. — — septicémique, rhumatismale, spécifique ou classique, *Soc. chir.*, 670; La phénopuncture dans le traitement des — articulaires, *C. M.*, 775; Emploi de la chaleur dans la —, *C. M.*, 785; — de la fesse consécutive à une injection de tuberculine, *Soc. chir.*, 792. — Voy. *Appendicite*, *Genou*, *Péritonite*.
Tumeur. — — péri-rénale polykystique développée aux dépens du corps de Wolff, *Soc. chir.*, 400; Note sur deux — présentant l'apparence de la botryomycose humaine, *Soc. chir.*, 534; — kystique intra-péritonéale, implantée sur l'iléon, *Soc. chir.*, 671; — du lobe frontal extraite par trépanation, *Soc. chir.*, 671; A propos des — malignes du rein, *C. M.*, 782; A propos des — multiples, *Soc. chir. L.*, 795. — Voy. *Cæcum*, *Corpuscule rétro-carotidien*, *Cou*, *Gastro-entérostomie*, *Maxillaire*, *Os*, *Ovaire*, *Parotide*, *Pharynx*, *Taille*, *Vessie*.
Ulcération. — Voy. *Gastrostomie*, *Sein*.
Uretère. — Calcul de la portion pelvienne de l' — enlevé chez une femme, *Soc. chir.*, 132. — Voy. *Hydronéphrose*.
Urètre. — Oblitération de l' — par une valvule congénitale en forme de diaphragme, Résection, Guérison, *Soc. chir.*, 257; Volumineux calcul urétral, *Soc. chir.*, 258; Résultats durables des traitements des rétrécissements de l'—, *C. M.*, 781. — Voy. *Œsophage*.
Urine. — Incontinence nocturne d'—, *Soc. chir. L.*, 797. — Voy. *Séparateur*.
Utérus. — — double, *Soc. chir. L.*, 409. — Voy. *Fibromes*, *Hématocèle*, *Ostéomalacie*, *Ovaire*.

Vagin. — Imperforation du —, hématométrie, *Soc. chir. L.*, 406. — Voy. *Cystocèle*.

Vaisseaux. — Thrombose des — mésentériques, *Soc. chir. L.*, 262. — Voy. *Anévrisme*.

Varices. — — *lymphatiques au cours de la grossesse* (Tuffier), 557.

Veines. — *De la ligature des —, et en particulier de la veine cave inférieure* (Houzel), 285, 455; *De la dilatation ampullaire des —* (P. Guibal), 722.

Vésicule biliaire. — Voy. *Hernie*.

Vessie. — Taille hypogastrique pour tumeurs de la —, *Soc. chir.*, 132; Une nouvelle sonde exploratrice et évacuatrice de la —, *C. M.*, 767. — Voy. *Calcul, Corps étrangers, Fistule*.

Voies biliaires — Voy. *Calculs*.

Voies respiratoires. — Voy. *Eau oxygénée*.

Voies urinaires. — Consultations sur les maladies des —, à l'usage des praticiens, par *G. de Rouville*, bibl., 684.

Voile du palais. — Voy. *Gastrostomie*.

Volvulus. — Un cas de — congénital de l'anse sigmoïde chez un enfant de deux ans et demi, *Ac. méd.*, 812.

Vulve. — Voy. *Prurits*.

Le propriétaire-gérant : Félix Alcan.

Coulommiers. — Imp. Paul BRODARD.

NOV 2 - 1903
DEC 8- 1906
MAY 18 1908

4/C/363

U HOLZER